



BIBLIOTECA · BOSTONIENSIS · MEDICINAE
SERVAT · ET · DOCET
FVNDATA
MDCCCLXXV
EX DONO

Zentralblatt

für

CHIRURGIE

herausgegeben

von

K. Garrè, in Bonn, **F. König,** in Jena, **E. Richter,** in Breslau.

Vierunddreißigster Jahrgang.

Leipzig,

Druck und Verlag von Breitkopf & Härtel.

1907.

9917

Originalmitteilungen.

Namenverzeichnis.

(Die mit * versehenen Seitenzahlen bezeichnen Originalmitteilungen. Die kurrentgedruckten beziehen sich auf die Beilage zu Nr. 31, welche den Bericht über den XXXVI. deutschen Chirurgen-Kongreß enthält.)

Sachverzeichnis.

(Die mit * versehenen Seitenzahlen bezeichnen Originalmitteilungen. Die kurrentgedruckten beziehen sich auf die Beilage zu Nr. 31, welche den Bericht über den XXXVI. deutschen Chirurgen-Kongreß enthält.)

Zentralblatt

für

CHIRURGIE



herausgegeben

von

E. von Bergmann, F. König, E. Richter,

in Berlin, in Berlin, in Breslau.

Vierunddreißigster Jahrgang.

Wöchentlich eine Nummer. Preis des Jahrganges 20 Mark, bei halbjähriger Vorauszahlung. Zu beziehen durch alle Buchhandlungen und Postanstalten.

Nr. 1. **Sonnabend, den 5. Januar.** **1907.**

Eine Vereinfachung der Totalresektion des Brustkorbes bei Empyem.

Von

Prof. Dr. **Carl Bayer** in Prag.

Zur Heilung vernachlässigter Totalempyeme der Pleura ist die Schede'sche Thoraxresektion gewiß das radikalste und sicherste Ver-

fahren. Doch hat jeder Chirurg, der sie ausgeführt hat, gewiß auch immer dabei den Eindruck gehabt, daß der Eingriff für die infolge der langen Eiterung stets recht herabgekommenen Kranken ein sehr schwerer ist. Schon die Blutung bei der Ablösung des großen Weichteillappens ist nicht gleichgültig. Auch wenn sie rasch beherrscht wird, schwächt sie den ohnehin sehr schwachen Kranken, und kommen während der weiteren Akte der Operation nicht selten schwere Kollapsanfälle vor, welche den Operateur zwingen, sie zu unterbrechen, um sie erst nach genügender Erholung des Kranken in einer zweiten Sitzung zu vollenden. Damit setzt man aber den Kranken einer neuen Gefahr aus, was gewiß nicht gleichgültig ist[1]. Endlich ist die resultierende Verstümmelung namentlich in jenen Fällen, wo man wegen unnachgiebiger Starrheit die interkostalen Weichteile im Bereiche der Empyemhöhle ganz und dazu noch den Skapulawinkel mitentfernen zu müssen meint, eine enorme.

Ich gebe gern zu, daß in einzelnen allerschwersten Fällen trotz aller dieser Bedenken nur die Schede'sche Operation endlich Heilung bringen wird; ich habe mich aber überzeugt, daß der von Schede angestrebte Zweck auch in sehr schweren Fällen auf eine viel einfachere und schonendere Weise sich erreichen läßt.

Es gibt am Thorax eine anatomisch genau vorgezeichnete Linie, die 1) eine nahezu unblutige Inzision ermöglicht, 2) diese nur durch Haut, Bindegewebe, zwischen den einzelnen Muskeln, einen der letzteren unbedeutend trennend, führen läßt und so 3) raschen Zugang zu allen Rippen schafft: alles nicht zu unterschätzende Momente in Anbetracht der immer sehr elenden Kranken.

Dieser Linie folgend kreuzt eine senkrechte, etwa zwei Querfinger hinter der vorderen Axillarlinie geführte Inzision[2] alle Rippen hart an den vorderen Zacken des M. serratus antic. major, von der 3. angefangen bis zur 9. und 10. abwärts. Der Schnitt verletzt keine größeren Blutgefäße und trennt außer einigen Fasern des M. obliq. extern., von der 7. Rippe abwärts, keinen größeren Muskel.

In diesem Schnitte werden nun zunächst alle Rippen, je nach der vorausgegangenen Orientierung von der Thoraxfistel aus, von der 10. oder 9. angefangen bis zur 3. hinauf subperiostal auf etwa 2 cm Länge reseziert, was mit einer breiten Lüer'schen Hohlmeißelzange auf unterschobenem Raspatorium sehr rasch ausgeführt ist.

In der so entstandenen rippenlosen Furche wird die ganze aus den interkostalen Weichteilen und der Pleuraschwarte bestehende Brustwand zur Vermeidung jeder Blutung aus den Zwischenrippenarterien mit dem Thermokauter gespalten. Nach Abfluß des Inhaltes orientiert man sich bei auseinander gehaltenen Schnitträndern leicht

[1] Ähnliche unliebsame Unterbrechungen der Operation hat auch Ringel erfahren. (Verhandlungen des 32. Chirurgenkongresses 1903, p. 68 ff.)

[2] Eine laterale schräg rück- und abwärts zwischen Serratus und Obliq. abd. ext. geführte Inzision mit einem weiteren Schrägschnitt entlang einer Rippe empfiehlt Kocher (Operationslehre) zur Entfernung größerer Stücke der Brustwand.

über die Ausdehnung der Höhle. Ist es nötig, auch die 2. Rippe fortzunehmen, so braucht man nur bei eleviertem Arme die Pektoralmuskeln kräftig nach vorn zu schieben und den Hautschnitt oben ein wenig nach vorn zu verlängern. Es ist unglaublich, wie leicht und rasch nun die Aushülsung sämtlicher durchtrennter Rippen in je nach Bedarf beliebig langen Stücken nach vorn und hinten gelingt. Sehr erleichtert wird diese Arbeit, wenn man mit der untersten Rippe anfängt und, um diese gleich ausgiebig entfernen zu können, eine ihr parallel laufende Inzision, in deren Mittelpunkt der ursprüngliche senkrechte Schnitt fällt, hinzufügt.

Diese Hilfsinzision ist zugleich für die zum Schluß anzulegende Drainage nach hinten sehr nützlich. Die übrigen Rippen hülst man aus ihren Perioströhren in einfachster Weise so aus, daß man auf die vorragenden Trennungsstümpfe einen kräftigen Schnitt durch die äußere Beinhaut führt, den Rippenstumpf anhakt und nun mit einem breiten scharfrandigen Raspatorium in der Längsrichtung der Rippe fortschreitend schält. Hier und da muß mit dem Messer nachgeholfen werden. Die Assistenten halten die zurückweichenden Weichteile mit breiten scharfen Haken kräftig zurück und unterstützen so die Arbeit, bis alle Rippen, nach hinten nahe an die Anguli, nach vorn bis zu den Knorpelansätzen — hier lösen sie sich selbst aus — entfernt sind. Hierauf liegt die von oben abwärts gespaltene Weichteilwand des Brustkorbes frei da. Ist sie nachgiebig, so sinkt sie selbst ein, und die Empyemhöhle ist geschwunden; ist sie starr, dann hilft man mit kräftiger Abschabung der Pleura costalis und mit queren Einschnitten nach. Nur in Fällen **tuberkulöser** Erkrankung sollte man sie opfern.

Ich hatte Gelegenheit, bisher zweimal so zu operieren. In dem ersten Falle führte eine mehrfache Rippenresektion und nachfolgende Lappenplastik nicht zum Ziele; vorn und hinten blieben dreikantige Nischen übrig, die nicht veröden konnten. Da faßte ich den geschilderten Operationsplan, führte ihn durch und erzielte Heilung. In dem zweiten Falle wurde diese Operation nach vorgängiger einfacher Rippenresektion behufs Ablassung des jauchigen Inhaltes der Thoraxhöhle und Entfieberung des Kranken gleich nach erfolgter Erholung gemacht. Beide Fälle betrafen sehr hergekommene, durch die langdauernde Jauchung hochgradig anämisch gewordene Individuen, denen längerdauernde. mit größeren Blutverlusten verbundene Eingriffe nicht zugemutet werden konnten. Den geschilderten Eingriff vertrugen sie beide sehr gut und erholten sich auch rasch von ihrer Anämie.

Um die entrippte Thoraxwand — in beiden Fällen mußte wegen weiter Zurückziehung der geschrumpften Lunge auch die 2. Rippe entfernt werden — zur besseren und rascheren Anlegung zu bringen, nähte ich in beiden Fällen bloß den oberen Winkel des senkrechten Hautschnittes zu, führte zum hinteren Ende des unteren Hilfsschnittes ein langes, unter den hinteren Brustwandlappen geschobenes Drainrohr ein und bedeckte die angedrückten und in natürlicher Lage zusammengefügt gehaltenen Weichteile einfach reichlich mit Gaze und einem

abschließenden Verband. Zur Entspannung der starren Wand des zweiten Falles war es nötig, den hinteren entrippten Lappen unten bogenförmig einzuschneiden. Er legte sich dann der Zwerchfellpleura und der ganz retrahierten Lunge glatt an.

Das beschriebene Verfahren unterscheidet sich von den zahlreichen mit ähnlichem Weichteilschnitt lateral den Thorax angehenden Resektionsschnitten dadurch, daß von einer senkrechten lateralen Inzision, in welcher gleich alle Rippen getrennt werden, diese ausgehülst werden. Dadurch wird einmal **rasches** Operieren **ohne nennenswerten Blutverlust** ermöglicht, dann ist die Verwundung und damit parallel, sowie durch den Umstand, daß die weiche Thoraxwand ganz erhalten werden kann[3], die resultierende **Entstellung** eine bedeutend geringere.

Fall 1) K. Wenzel, 19 Jahre. Empyema thoracis dextrum. Dauer 1 Jahr. Erste Operation 14. Juni 1905: Inzision mit Resektion der VI. und VII. Rippe. — Zweite Operation 27. September 1905: Thorakoplastik mit Resektion der III. bis X. Rippe. — Dritte Operation 24. April 1906: Resektion der die totale An-

Fig. 1a.



Fig. 1b.



legung der Weichteile an die geschrumpfte Lunge hindernden Rippenstümpfe III bis X vom senkrechten lateralen Schnitt aus nach vorn und hinten und Resektion der II. Rippe von demselben Schnitt aus. Heilung. 11. September 1906 entlassen. Das Bild (Fig. 1a, b) zeigt das Resultat. Photographische Aufnahme am 19. November 1906.

[3] Die interkostalen Weichteile dürften auch dann erhalten werden können, wenn die Pleura costalis wegen tuberkulöser Erkrankung entfernt werden muß.

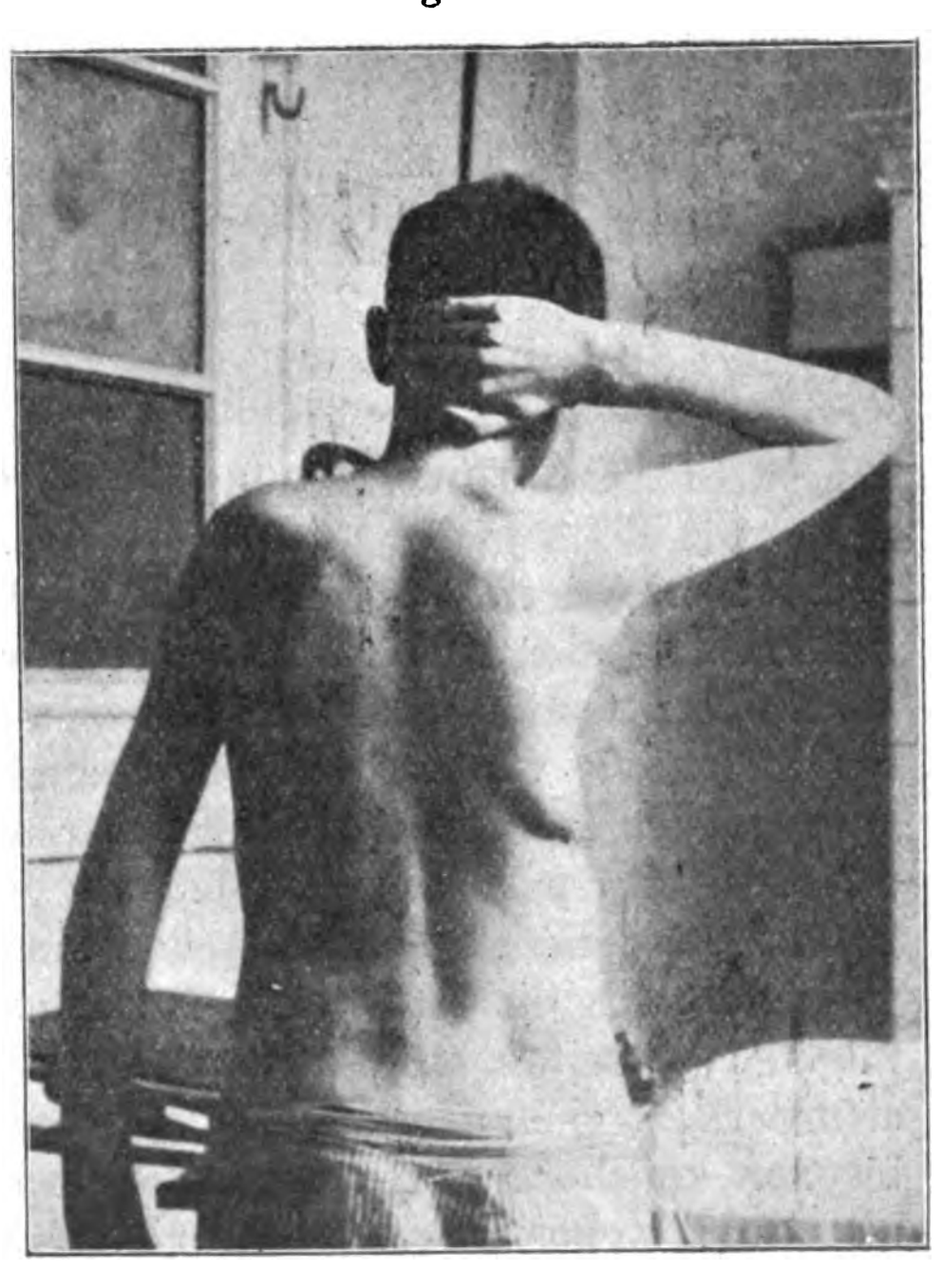
Hochinteressant ist das Röntgenbild: um die geschrumpfte Lunge hat sich aus den Rippenstümpfen und Periostresten ein zierliches Knochengerüst — eine Art Brustkorb en miniature — neugebildet. Diese feste Stütze, als günstige Folge der Erhaltung der periostalen Rippenhülsen, erklärt den relativ geringen Grad der bleibenden Entstellung.

Fall 2) M. Alois, 19 Jahre. Empyema thoracis dextrum. Dauer 5 Jahre. Erste Operation: Wegen schlechten Allgemeinbefindens 9. Juli 1906 bloß Inzision mit teilweiser Resektion dreier Rippen. Zweite Operation: 2. Oktober 1906: Totalresektion mit Erhaltung der interkostalen Weichteile vom lateralen senkrechten Schnitt aus. Photographie — aufgenommen 5 Wochen nach der Operation — zeigt die zum größten Teile geheilte, nur unten noch oberflächlich granulierende Wunde (Fig. 2a, b).

Fig. 2a.



Fig. 2b.



Die Entstellung durch die Einziehung der Brustwand ist bei weitem nicht so groß, wie nach der Schede'schen Totalresektion, die Richtung und Lage der Narbe kosmetisch besser. Auch im Vergleich zu dem Endresultat des ersten Falles ist dieser Erfolg, weil nicht durch vorausgegangene entstellende Schnitte kompliziert, schöner.

Nach diesen günstigen Erfahrungen sollte man die Erhaltung der interkostalen Weichteile, wenn nicht schwere Erkrankung (Tuberkulose) deren Fortnahme direkt fordert, immer anstreben.

---

1) **A. Thomson** and **A. Miles.** Manual of surgery. Bd. I. Allgemeine Chirurgie. 2. Aufl. 808 S. 313 Abbildg.

Edinburgh, **Young J. Pentland,** 1906.

Der Zweck des Buches ist, den gegenwärtigen Stand der Chirurgie für den praktischen Arzt und den Studenten zu zeichnen. Theoretische Betrachtungen werden möglichst vermieden. Es ist im wesentlichen eine allgemeine chirurgische Pathologie und Therapie. Daneben werden Knochenbrüche und Verrenkungen, sowie die Mißbildungen der Glieder abgehandelt. Bei der Darlegung des Entzündungsprozesses und der bakteriellen Wundinfektionen sind Bier's Anschauungen nur ganz andeutungsweise erwähnt.

Die Schußverletzungen sind nur ganz kurz aufgeführt, die neueren Erfahrungen aus dem letzten Kriege fehlen.

Das Werk enthält eine Fülle einzelner praktischer Angaben. Die Abbildungen sind zum großen Teil Original. **Kranepuhl** (Kassel).

---

2) **A. Hoffa.** Die Behandlung von Unfallschäden und deren Folgen durch den Chirurgen.

(Med. Klinik 1906. p. 1139.)

Zur richtigen Beurteilung des Unfalles ist das Röntgenverfahren, unter Umständen mit Heranziehung normaler Röntgenbilder, des Studiums der Ossifikationsverhältnisse und der Varietäten des Skelettsystems, sowie von Bildern der gesunden Gliedmaßen, unerläßlich.

Bei der Bekämpfung der primären Unfallfolgen ist die Bier'sche Stauung in der Hand des Geübten und Vorsichtigen von unzweifelhaftem Nutzen; sie schneidet beginnende infektiöse Vorgänge ab, ermöglicht z. B. die frühzeitige Sehnennaht, und beugt späteren Unfallfolgen, Versteifungen, Verwachsungen usw., wirksam vor. Ferner ist erforderlich eine genaue Richtig- und Feststellung der Bruchstücke bis zur knöchernen Heilung und doch frühzeitige gymnastische Behandlung, wobei Bardenheuer'sche Zugverbände besondere Vorteile bieten.

Von späten Unfallfolgen werden besprochen 1) Formveränderungen des Knochensystems, z. B. die nach Schenkelhalsbruch auftretende Coxa vara, zu deren Verhütung auch eingekeilte Schenkelhalsbrüche in Narkose genau richtig und festzustellen sind; Formveränderungen des Kniegelenkes; der sog. traumatische Plattfuß und die traumatische Verschlimmerung eines bestehenden Plattfußes; 2) überschüssige oder verzögerte Knochenneubildung; 3) Gelenkversteifungen; 4) Folgekrankheiten (Sudeck'sche Knochenatrophie, traumatische Lumbago, Spondylitis traumatica, reflektorischer Muskelschwund nach Kniegelenksquetschung, Abriß der Kniegelenksbandscheiben, traumatische Kniegelenksentzündung).

In der ersten und nicht in der Nachbehandlung liegt im allgemeinen der Schwerpunkt des Heilverfahrens. Gerade die erstere

erleidet aber Einbuße während der 13 Wochen (»Karenzzeit«) nach dem Unfalle, während deren sich die größere Hälfte der Verletzten selbst unterhalten und auf eigene Kosten behandeln lassen muß, ehe ihnen die gesetzliche Unfallfürsorge zuteil wird. Zweckmäßig wäre es, die Hilfe der Berufsgenossenschaften vom Augenblicke der Verunglückung an einsetzen zu lassen. Zur praktischen Durchführung gehören chirurgische Unfallkrankenhäuser mit eigens geschulten Ärzten und allen neuzeitigen Hilfsmitteln. **Georg Schmidt** (Berlin).

3) **Noble.** The relation of the technique of nurses and of hospital apparatus to the healing wounds.

(Annals of surgery 1906. September.)

Verf. glaubt, daß die operative Wundinfektion nicht allein durch die Hände des Operateurs, durch die Instrumente, das Naht- und Verbandmaterial hervorgerufen werde, sondern daß dabei noch andere Momente mitsprechen. Er verlangt deswegen eine genaue Instruktion der Schwestern, eine Sterilisation aller Gegenstände, welche im Operationsraume gebraucht werden, z. B. der Uringläser, der bei Vaginalduschen gebrauchten Becken, der Verbandeimer, der Waschbecken, der Gummiunterlagen usw. Auch die Badewannen, in welchen die Kranken vor der Operation baden, sollen durch Einleiten kochenden Wassers oder heißer Dämpfe steril gemacht werden. Endlich soll alles, mit dem die Operationsschwestern in Berührung kommen können, z. B. Speisebretter, Tischbretter usw., einer Desinfektion unterworfen werden. Was nicht durch kochendes Wasser sterilisiert werden kann, z. B. Gummidecken, will Verf. mit Formaldehydlösung 1 : 500 desinfizieren. Nach des Ref. Ansicht sind diese Forderungen zu weitgehend. Wer so sehr ängstlich ist, kann diesen vielseitigen Sterilisationen dadurch entraten, daß er bei der Operation sich Instrumente, Verbandsachen usw. selbst nimmt, und sich auf diese Weise unabhängig von den Operationsschwestern macht. **Herhold** (Brandenburg).

4) **Girard-Mangin** et **H. Roger.** Recherches expérimentales sur les poisons cancéreux.

(Presse méd. 1906. Nr. 89.)

Verff. haben aus bösartigen Geschwülsten Extrakte in physiologischer Kochsalzlösung hergestellt und dieselben verschiedenen Tieren intravenös oder subkutan eingespritzt. Die erzielten Resultate erlauben den Schluß, daß die meisten bösartigen Geschwülste giftige Substanzen enthalten, und zwar sowohl die des Hundes, als auch die des Menschen, sowohl Epitheliome, als auch Sarkome. Die Krebsgifte sind um so stärker, als das Gewebe weicher ist; harte, fibröse Neubildungen sind fast ganz ungiftig. Die, deren fibröses Gewebe relativ wenig entwickelt ist, führen langsam zum Tod unter kachek-

tischen Erscheinungen; weiche Geschwülste enthalten rasch tötende Gifte; falls die Menge des eingespritzten Extraktes eine minimale ist, wird eine chronische Affektion hervorgerufen, welche tödlich endet.

Gewisse Extrakte wirken nur, wenn sie auf intravenösem Weg eingeführt werden, andere haben verschiedene Wirkungen, je nach dem Wege der Einführung; andere wieder sind genügend stark, um einen raschen Tod zu bewirken, ohne Rücksicht auf die Art ihrer Einführung in den Körper.

Die Krebsgifte müssen als vielfach angenommen werden, wenn man nach der verschiedenen Art ihrer Wirkung schließt. Alle bewirken eine Herabsetzung des Blutdruckes. Jene, die zu raschem Tode führen, rufen Konvulsionen hervor und töten durch Stillstand der Atmung, während das Herz zu schlagen fortfährt. Einige bewirken Lähmungen, falls man sie subkutan einspritzt oder, bei intravenöser Injektion, nur eine geringe Menge zur Anwendung bringt.

In einem Falle wurde multiple Thrombose erzielt; doch erklärt dies nicht den Tod, da man den auch bei jenen Tieren eintreten sieht, deren Blut nicht gerinnbar gemacht worden ist.

Die krebsigen Gifte scheinen kolloider Natur zu sein; dieselben werden durch Alkohol gefällt, dialysieren aber nicht. Hierdurch haben sie eine gewisse Ähnlichkeit mit den mikrobiellen Toxinen.

E. Toff (Braila).

5) **W. S. Bainbridge.** A brief résumé of the world's recent cancer research.

(New York med. record 1906. September 1.)

B. gibt eine Übersicht über die neueren Resultate der Krebsforschung, wodurch auch die chirurgische Behandlung eine sicherere Basis wie zuvor gewonnen habe. Die schwarze Rasse ist auffallend immun, in heißen Gegenden und besonders bei vegetarischer Lebensweise ist Krebs selten, während Fleischesser mehr dazu neigen. Die Krankheit ist zweifellos im Ansteigen, besonders was das Befallen des Verdauungstraktus anbetrifft. Gewisse Herde für die Krankheit sind besonders in feucht- und tiefliegenden Distrikten festzustellen.

Loewenhardt (Breslau).

---

6) **M. Tièche.** Über benigne Melanome (Chromatophorome) der Haut — »blaue Naevi«.

(Virchow's Archiv Bd. CLXXXVI. p. 212.)

Verf. macht auf eine eigentümliche Art von Pigmentflecken aufmerksam, die sich im Gegensatze zu den allgemein bekannten braunen oder braunschwarzen Muttermälern durch ihre blaue bis blauschwarze Farbe auszeichnen und bisher fast gar keine Beachtung gefunden haben. Es gelang T., neun derartige Flecke, die alle höchstens einen Durchmesser von 2—3 mm hatten, oval waren, wenig hervorragten und den Eindruck machten, als sei ein blaues Steinchen oder ein Pulverkorn unter die Haut geraten, auszuschneiden und histologisch

zu untersuchen. Es ergab sich hierbei, daß im Gegensatze zu den gewöhnlichen Naevis das Pigment bei den vom Verf. beschriebenen Flecken in wesentlich tieferen Schichten der Haut lag, während die oberflächlichen pigmentfrei blieben. Die mittleren und tieferen Schichten der Cutis, die vornehmlich das Pigment enthielten, waren fast ausnahmslos fibromatös verändert. Durch die tiefe Lage des Pigments wird das bläuliche Aussehen der Flecke verständlich. Sie sollen klinisch durchaus gutartig sein. **Doering** (Göttingen).

---

7) **H. Benecke.** Zur Frage der teleangiektatischen Granulome. (Aus dem path.-anat. Institut der Universität Marburg.)

(Münchener med. Wochenschrift 1906. Nr. 32.)

Nach den in obengenanntem Institute vorgenommenen Untersuchungen gehören die pilzförmigen teleangiektatischen Granulome der Haut, welche von französischen Autoren für menschliche Botryomykome gehalten werden, weder zu den bösartigen noch gutartigen Geschwülsten; sie sind vielmehr Granulationsgeschwülste noch unbekannter Ätiologie und zeichnen sich von anderen gewöhnlichen Granulationsgeschwülsten durch ihren, auf der Gegenwart zahlreicher erweiterter Kapillaren beruhenden, besonderen histologischen Bau und ihre klinischen Eigentümlichkeiten aus. Mit der Botryomykose, die eine besonders beim Pferde bekannte spezifische Erkrankung ist, haben sie nichts gemein. Sie zeigen ein rasches, aber nicht infiltrierendes Wachstum, sind gegen das umgebende Gewebe durch eine Bindegewebskapsel abgegrenzt, haben keine Neigung zu Zerfall und Metastasenbildung und rezidivieren auch nicht nach radikaler Operation.

Kramer (Glogau).

---

8) **Schleich.** Schmerzlose Operationen, örtliche Betäubung mit indifferenten Flüssigkeiten, Psychophysik des natürlichen und künstlichen Schlafes. 5. Aufl.

Berlin, 1906.

Die Einteilung des Buches, die Bearbeitung des Stoffes, die Ausführungen im einzelnen, so vor allem die Beschreibung der Technik und das Vorgehen bei den verschiedensten Operationen blieben im wesentlichen unverändert. Neu sind die Versuche mit Alypin. S. kam zu der Ansicht, daß Alypin mit Kokain zusammen die Eigentümlichkeit haben, ihre singuläre anästhetische Potenz zu erhöhen. Da diese Kombination sich als völlig ungiftig erwies, so empfiehlt er zur Infiltration drei neue Lösungen

I.	II.	III.
0,1 Kokain,	0,05 Kokain,	0,01 Kokain,
0,1 Alypin,	0,05 Alypin,	0,01 Alypin,
0,2 Natri chlorati,	0,2 Natri chlorati,	0,2 Natri chlorati,
100,0 Aqua dest.	100,0 Aqua dest.	100,0 Aqua dest.

Neu ist ferner ein Kapitel über die Psychophysik des Schmerzes, welches mehr spekulativ theoretischen Inhaltes ist, auf das ich aus diesem Grunde hier nicht näher einzugehen habe.

Hinsichtlich der zentralen Inhalationsanästhesie mit dem von S. eingeführten Siedegemisch verfügt Verf. über weitere Erfahrungen. Er wandte dieses Gemisch in 6000 Fällen an, ohne ungünstige Zwischenfälle zu erleben. Auch sollen die Narkosen schneller, ruhiger und weniger belästigend für die Kranken sein.

Neu ist endlich das Kapitel Narkose zur Therapie der Schmerzen am Krankenbett und im Kriege. Selbstnarkose. Verf. probierte zunächst an sich selbst gelegentlich eines heftigen Magenkrampfes die Wirkung seines bekannten Siedegemisches aus, indem er 50 g auf ein Taschentuch goß und einatmete. Die Schmerzen ließen nach, ohne daß Betäubung eintrat. Er empfiehlt daher diese Anwendung in ähnlicher Weise bei gastrischen Krisen und allen Arten heftiger Koliken. Er will Tabikern, die unerwartet häufig von ihren Krisen betroffen werden, dies Mittel zur Selbstnarkose in die Hand geben. Desgleichen wandte er dasselbe an beim Transport von Personen, die wegen Perforationsperitonitis oder Ileus von der Wohnung zum Krankenhaus geschafft werden mußten.

Der Allgemeinzustand soll hier in auffallendster Weise günstig beeinflußt sein.

Coste (Breslau).

---

9) **Roger.** La pratique actuelle de la chloroformisation.

(Arch. prov. de chir. 1906. Nr. 8.)

Verf., der als langjähriger Narkotiseur der Medizinschule zu Angers über eigene reiche Erfahrung verfügt, gibt in der Arbeit eine ausgezeichnete Darstellung der Chloroformnarkose. Es würde zu weit führen, auf Einzelheiten einzugehen, doch möchten folgende Punkte hervorgehoben werden. R. hält die richtig ausgeführte Chloroformnarkose für nicht gefährlicher wie die Ätherbetäubung. Es gehört dazu allerdings ein geübter Narkotiseur; deshalb empfiehlt er die in England bereits bestens bewährte Einrichtung der berufsmäßigen Narkotiseure. Bei der Prüfung des Lidreflexes macht er darauf aufmerksam, daß der Reflex am rechten Auge etwas früher wie der am linken erlischt, und daß man sich nach dem rechten Auge richten soll, wenn man nicht in Gefahr geraten will, zu viel Chloroform zu geben. — Diesen auffallenden Reflexunterschied hat auch Ref. in den Fällen, in denen darauf geachtet wurde, konstatieren können.

Müller (Dresden).

---

10) **Kroner.** Zur Vermeidung schädlicher Nachwirkungen bei der Rückenmarksanästhesie.

(Therapie der Gegenwart 1906. Nr. 7.)

Verf. hofft die in der Chirurgie bewährte Rückenmarksanästhesie auch für die innere Medizin verwertbar zu machen, beansprucht aber mit Recht eine völlige Gefahrlosigkeit der Methode. Er bespricht

kurz die beobachteten Nebenwirkungen und die theoretischen Möglichkeiten zur Erklärung derselben. Dabei kommt er zu dem Schluß, daß das Stovain sich langsamer verbreitet, als die Anästhesie eintritt, mithin schon geringere Mengen des Mittels zum Hervorrufen der Anästhesie genügen, während wir größere Mengen einspritzen müssen, um die Spinalflüssigkeit zu verdrängen und einen Teil des Mittels an die Nervenwurzeln heranzubringen.

Zur Wiedergewinnung der zur Anästhesie nicht nötigen Dosen läßt K. unmittelbar nach Eintreten der Anästhesie einen Teil Flüssigkeit wieder ab. Er hat auf diese Weise drei Fälle behandelt. In allen drei Fällen fehlten Folgeerscheinungen völlig, Dauer und Stärke der Anästhesie hatten durch das Verfahren nicht gelitten. Die abgelassene Menge des Liquor cerebrospinalis betrug 5—10 cm.

Silberberg (Breslau).

---

11) **W. Fürnrohr.** Die Röntgenstrahlen im Dienste der Neurologie. 375 S. mit 28 Abb.

Berlin, **S. Karger,** 1906.

Der Nutzen der Röntgenstrahlen für die Neurologie ist zwar in der Hauptsache kein direkter, weil die Fälle, in welchen wir Schädigungen der in Betracht kommenden Organe direkt im Bilde sehen können, selten sind; aber die durch Erkrankungen des Nervensystems verursachten Veränderungen der Weichteile und Knochen sind uns nun früher und besser erkennbar, als ehedem, und somit bedeutet die Röntgenologie auch für die Neurologie ein eminent wichtiges Hilfsmittel in der Diagnose und dem Studium der Krankheitsprozesse.

Da die weitaus größte Zahl der geschilderten Erkrankungen chirurgischer Therapie zugänglich sind, bietet auch den Chirurgen das vorliegende Buch manch wertvollen Fingerzeig, vieles Neues, vor allem eine bisher nicht vorhandene Zusammenstellung des Materiales einer großen Zahl nicht nur von Neurologen, sondern auch den erfahrensten Röntgenologen, Chirurgen und Orthopäden. Verf. baut seine Darstellung auf deren Erfahrungen auf und gibt in Zitierung und Kritik ihrer Fälle, Referaten und zahlreichen, wörtlichen Wiedergaben aus ihren Arbeiten unter Zuhilfenahme von Beobachtungen aus der Oppenheim'schen Klinik und eigenen Fällen einen Überblick über die einzelnen Erkrankungen. Ausgedehntes Studium der Literatur — ihr Verzeichnis umfaßt allein 58 Seiten — ermöglicht es ihm, seine Aufgabe umfassend zu lösen. Eine Reihe von Röntgenbildern, die man wenigstens vom chirurgischen Standpunkte gern zahlreicher und zum Teil auch deutlicher gewünscht hätte, illustriert die mitgeteilten Fälle. Durch eine kurze vorausgehende Zusammenstellung dessen, was man normal-anatomisch im Röntgenbilde sieht, und welche Veränderungen die Bilder des Skelettsystems im Laufe der Entwicklung des Menschen erleiden, wird das Verständnis und die Diagnose manches pathologischen Falles erleichtert.

Für den Chirurgen mit am interessantesten und wichtigsten ist das den Eingang bildende Kapitel über akute Knochenatrophie, welches Verf. mit der Wiedergabe der 28 Kienböck'schen Thesen beschließt. Die übrigen Erkrankungen sind organweise geordnet: Gehirn und Schädel, Rückenmark, Wirbelsäule, periphere Nerven, Neurosen, vasomotorisch-trophische Neurosen. Hervorzuheben sind die Kapitel über Schußverletzungen, Tabes, Syringomyelie, Arthritis deformans, Poliomyelitis, Wirbelverletzungen, chronische Versteifung der Wirbelsäule, Spina bifida, Nervenschädigungen durch Verletzungen, Blutung, Callus, intermittierendes Hinken, Neurosen.

Bezüglich der Darstellung der Hirngeschwülste ist F. ziemlich skeptisch, hält sie fast nur bei Kalkeinlagerung für möglich; selbstverständlich aber ist er unbedingt für den Versuch eines Bildes. Die Möglichkeit, Cysticerken röntgenographisch an irgendwelchen Stellen des Körpers zu finden, gestattet manchmal einen Rückschluß auf die Natur einer klinisch diagnostizierten Hirngeschwulst. Weniger bekannt sind wohl die bei Psoriasis auftretenden Gelenkveränderungen. Die Bemerkungen über die bei den verschiedenen nervösen Grundleiden auftretenden schweren Veränderungen am Skelettsystem werden gewiß manches zur Klärung der Frage beitragen, ob sie rein mechanisch oder auf trophoneurotischer Basis zustande kommen. Bei den Erkrankungen der Wirbelsäule ist die erst in neuerer Zeit mehr betonte Wichtigkeit genauester Röntgenuntersuchung in dankenswerter Weise gewürdigt. Bei der chronischen Versteifung der Wirbelsäule ist auch F. der Ansicht, daß eine scharfe Trennung der Bechterew'schen von der Strümpell-Marie'schen Form nicht möglich ist. Bei den Neuralgien sei erwähnt, wie sie manchmal durch cartilaginäre Exostosen entstehen. Interessant ist auch ein Fall, in welchem nach Gelenkrheumatismus ein extremer Cubitus valgus entstand, der den Ulnaris für Läsionen besonders zugänglich machte. Mehr theoretisches Interesse haben die weitgehenden Knochenveränderungen bei Lepra; ein Fall von Deyke-Pascha wird ausführlich wiedergegeben. Bei Hysterie ist die Erhebung eines negativen Röntgenbefundes oft wichtig. Für die Unfallpraxis kommt ebenfalls der negative Befund bei den Gelenkneurosen in Betracht.

Renner (Breslau).

---

12) **P. Krause** und **K. Ziegler.** Experimentelle Untersuchungen über die Einwirkung der Röntgenstrahlen auf tierisches Gewebe.

(Fortschritte auf dem Gebiete der Röntgenstrahlen Bd. X. Hft. 3.)

In einer umfangreichen Arbeit geben uns Verff. die Resultate ihrer Experimente bekannt. Der Arbeit vorausgeschickt ist eine Übersicht über die in der Literatur niedergelegten Angaben über die Wirkung der Röntgenstrahlen auf innere Organe.

Des weiteren werden die Versuche geschildert, die an Mäusen, Meerschweinchen, Kaninchen, Ratten und Hunden angestellt wurden.

In verschiedenen Versuchsreihen wurden die Tiere verschieden lange bestrahlt und teils sofort nach der Bestrahlung, teils mehrere Stunden oder Tage danach getötet. Weitere Versuchsreihen hatten den Zweck, einzelne Organe der Bestrahlung auszusetzen, um ihre Veränderungen zu erkennen.

Im Vergleiche der Versuchsergebnisse untereinander konnten Verff. konstatieren, daß bei allen bestrahlten Tieren eine Gleichartigkeit der degenerativen Vorgänge besteht; bei Ratten, Meerschweinchen, Kaninchen und Hunden leidet in erster Linie das lymphatische Gewebe der Milz, und zwar zunächst im Zentrum der Follikel, da wo normalerweise Keimzentren aufzutreten pflegen; an sie schließen sich entzündliche Hyperämie und vermehrte Ansammlungen von Leukocyten an. Zwischen den Nekrosen der follikulären Lymphocyten, welche bald resorbiert werden, werden Stützzellen der Follikel sichtbar. Bei Ratten und Mäusen sind die Veränderungen am stärksten ausgesprochen, weniger stark bei den größeren Tieren. Je größer das Tier, desto widerstandsfähiger ist das Gewebe der inneren Organe. Die Ursache hierfür ist wohl der größere Schutz durch die dickeren bedeckenden Weichteile. — Das Knochenmark zeigt fortschreitenden Zerfall der Bildungszellen, Verödung des Markgewebes, Dilatation der Blutgefäße, schließlich Übrigbleiben von intensiv gefärbten Erythrocyten. Bezüglich der Haut zeigte sich die Reaktion auf Röntgenstrahlen individuell verschieden. An den Hoden finden sich desquamative und Zerfallserscheinungen. An den übrigen drüsigen Organen, Leber, Pankreas, Schleim- und Speicheldrüsen, waren Abnormitäten nicht zu erkennen; vor allem waren die Schilddrüse und die Nieren frei von Veränderungen. Die Untersuchung des Blutes ergab bei allen Tieren gemeinsam als direkte schädigende Wirkung die Abnahme der weißen Blutzellen; als zweite durch die nekrotischen Vorgänge ausgelöste entzündliche Begleiterscheinung eine rasch vorübergehende Leukocytose. Eine eigenartige Erscheinung ist der Anstieg des Hämoglobins und des spezifischen Gewichtes des Blutes während der Bestrahlung ohne Vermehrung der Erythrocyten.

Infolge der verschiedenen Wirkung auf die Organe hat man vielfach Veranlassung genommen, von einer spezifischen elektiven Wirkung der Röntgenstrahlen zu sprechen. Verff. sind anderer Ansicht; die scheinbare Selektion der wirksamen Strahlen ist in der verschiedenen Reaktionsfähigkeit des bestrahlten Gewebes gelegen, und zwar ist es weniger die Zellart selbst, als vielmehr der Zustand der Zelle, in welchem dieselbe am wenigsten widerstandfähig ist, nämlich während der Kernteilung. Der Angriffspunkt der Röntgenstrahlen wäre demnach die Chromatinsubstanz des Kernes, und zwar in erster Linie während der verschiedenen Stadien der Karyokinese. Dabei ist vorausgesetzt, daß alle Zellen durch die Röntgenstrahlen eine gewisse Schädigung erfahren, daß jedoch der quantitative Ausschlag derselben äußerst gering ist.

Das Bestimmende für die Raschheit und Ausdehnung der schädi-

genden Wirkung der Röntgenstrahlen hängt also von dem jeweiligen Zustand einer Gewebszelle ab. Abgesehen von dieser verschiedenen Reaktionsfähigkeit der Zellen hängt die Wirkung der Strahlen weiter ab von der Intensität und Dauer der Bestrahlung. Bemerkt sei noch, daß das Protoplasma und seine Produkte sehr widerstandsfähig zu sein scheinen.

Wie kann nun die therapeutische Wirkung der Röntgenstrahlen bei den verschiedenen inneren Erkrankungen, wie Leukämie, Pseudoleukämie, Lymphosarkomen, tuberkulösen Lymphomen, Lymphdrüsenkarzinomen, erklärt werden? Eine bakterizide Kraft ist in Abrede zu stellen, ebenso wohl auch das Vorhandensein eines Leukotoxins. Daß Änderungen im Stoffwechsel durch die Bestrahlung bewirkt werden, ist wenigstens bei Leukämie sicher bewiesen.

Nach Ansicht der Verff. ist die Wirkung der Röntgenstrahlen bei Milz- und Lymphdrüsenerkrankungen, einschließlich der Leukämie und Pseudoleukämie, nur so zu erklären, daß pathologisches lymphoides Gewebe vernichtet wird. Als notwendiges anatomisches Substrat für eine wirksame Röntgentherapie sind deshalb junge, leicht zu beeinflussende Zellen anzusehen, wie wir sie in den Follikeln der Milz, der Lymphdrüsen, in jungen Karzinom- und Sarkommetastasen finden. Sind solche Zellen nicht mehr vorhanden, dann versagt die Röntgentherapie fast vollständig.

Die Untersuchungen der Verff. haben endlich ergeben, daß es nicht genügt, sich zum Schutze der Keimdrüsen einen Bleischurz vor die Lendengegend zu binden. Es ist vielmehr zu verlangen:

»1) daß die Röntgenröhre bei therapeutischen Bestrahlungen und diagnostischen Untersuchungen nur soweit Röntgenstrahlen aussenden kann, als in dem betreffenden Falle notwendig ist; dieser Zweck wird erreicht durch Blendenkasten, Bleigummimantel um die Röhren;

2) daß der Arzt, der täglich mehrere Stunden im Röntgenlaboratorium zubringt, völlig gegen die Einwirkung der Röntgenstrahlen geschützt ist: ein mit Blei imprägnierter, für Röntgenstrahlen undurchgängiger Gummimantel muß Brust, Bauch, Arme und Beine schützen, ein Kopfschutz (aus eben solchem Stoffe) den Kopf trotz der großen Unbequemlichkeit, eine Bleibrille die Augen. Am besten sei der Durchleuchtungsschirm mit einem Bleiglas bedeckt, damit die Augen auch ohne Brille geschützt werden.

Der Laboratoriumsdiener, der den Apparat bedient, sei nach dem Vorschlage von Albers-Schönberg hinter mit Blei ausgeschlagenem Holzverschlage.

3) Daß Pat. bei therapeutischen Bestrahlungen durch Bleistanniolplatten gegen die Röntgenstrahlen geschützt sei, soweit eine Einwirkung nicht beabsichtigt ist. Eine Bemerkung ist hier noch am Platze, um unliebsame Erfahrungen mit chronischer Bleiintoxikation zu vermeiden: sämtliche bleihaltigen Schutzplatten sind so (in Leinwand oder Wachstuch) einzuhüllen, daß eine Berührung der Finger mit Blei ausgeschlossen ist.

Schutzmaßregeln, wie die vorgeschlagenen, sind nicht gerade bequem, aber notwendig; das Unbequemere ist auch hier, wie auch sonst so häufig im Leben, das Bessere.«

Gaugele (Zwickau).

13) **Harris.** Treatment of chronic X-ray dermatitis.

(Brit. med. journ. 1906. September 22.)

Verf. empfiehlt auf Grund seiner Erfahrungen am eigenen Körper in Fällen von äußerst hartnäckiger Röntgendermatitis die operative Entfernung der Infiltrate und Geschwüre ohne Naht. Die Heilung dauert zwar sehr lange, ist aber im Erfolge befriedigend.

Weber (Dresden).

14) **Oudin.** État actuel de la radium thérapie.

(Radium 1906. Nr. 9.)

Zunächst werden die Arten des Radiums und seine physikalischen Eigenschaften besprochen, im besonderen auch die Eigenschaften der drei Strahlenarten: α-, β- und γ-Strahlen und der Emanation. Die α-Strahlen wirken nur sehr oberflächlich, werden leicht aufgehalten, sie wirken stark bakterientötend und entwicklungshemmend. Auf Fermente wirkt Radiumbestrahlung überhaupt und Emanation anregend, auf Wutgift zerstörend, selbst wenn das Gift schon in den Körper eingedrungen ist; auch Schlangengift soll nach Phisalix durch deren Einwirkung zerstört werden. Auf das Nervensystem wirkt die Bestrahlung ebenfalls; die tief eindringenden γ-Strahlen rufen Degenerationserscheinungen an dem lymphatischen Apparat und den Genitaldrüsen hervor, genau wie Röntgenstrahlen.

Die Technik für die therapeutische Anwendung des Radiums ist noch nicht in der Weise ausgebildet, wie die Röntgentechnik. Für die Anwendung hat sich bewährt das Auftragen eines mit den Radiumsalzen fest sich verbindenden Firnisses, innig gemischt mit dem wirksamen Salz, auf Metallplatten, die auf die zu behandelnden Stellen gelegt werden. Auf diese Weise werden möglichst wenig α-Strahlen zurückgehalten, von denen nach dem alten Anwendungsverfahren (Radium in Kapsel mit Glimmerplattenverschluß) 90% verloren gehen. Die Messung der Menge der Radiumstrahlen und ihrer Art ist noch schwieriger und unsicherer als die der gleichen Menge der Röntgenstrahlen; nur für wissenschaftliche Zwecke hat man im Entladen von Elektroskopen ausreichende Meßverfahren; für den praktischen Gebrauch hat Daune ein solches angegeben, das leicht zu handhaben ist und ausreichende Angaben liefern soll. Für die Messung der Mengen der Emanation in zur Inhalation bestimmter Luft gibt es überhaupt kein Meßverfahren; in Lösungen, die man in konzentrierter Form durch Destillation von Radiumbromidlösung herstellt, läßt sie sich durch die Anzahl der Kubikzentimeter einigermaßen dosieren. O. schlägt vor, zu lokal wirksamen Injektionen Lösungen in Paraffin oder Öl, Körper, die sehr viel Emanation aufnehmen, zu benutzen, da wäßrige Lösungen außerordentlich rasch aufgesogen werden.

Angewandt ist die Kraft des Radiums und seiner Salze bei allen Erkrankungen, die auch auf Röntgenstrahlen eine Veränderung erkennen ließen. Eine gute und dauernde Wirkung wurde aber nur erzielt bei hypertrophischem Lupus, Hautkrebsen, die langsam wuchsen, kleinen, gutartigen Geschwülsten, während bei Hautkrankheiten wohl Wirkungen erzielt wurden, aber die Behandlung großer Flächen nicht durchführbar war. Bei Prostatahypertrophie, Basedowkropf und gonorrhoischen Katarrhen von Blasenhals und der Harnröhre, auch bei Uterusmyomen wollen einzelne Autoren Erfolge erzielt haben. Neuralgische Schmerzen und lanzinierende Schmerzen bei Tabes sollen nach Radiumanwendung sich vermindern oder ganz schwinden. Die Emanation ist zu Inhalationen bei Lungentuberkulose angeblich mit beachtenswerten Ergebnissen angewandt, die Emanation des Thoriums mit Erfolg gegen Pharyngitis granulosa. Dem Emanationsgehalt mancher Mineralwässer schreibt man deren gute Wirkung auf die Unterleibsorgane (Steigerung der Fermentwirkung) zu.

Im ganzen ist die Radiumtherapie noch ein wenig bebautes, aber mancherlei Ernte verheißendes Feld und eine Bereicherung unseres ärztlichen Rüstzeuges.

Trapp (Bückeburg).

---

15) **Petroff.** Une modification du procédé d'Ollier pour l'opération des épithéliomes étendus à toute la lèvre inférieure.

(Bulgarie méd. 1906. Nr. 6 u. 7.)

Das Verfahren P.'s besteht darin, daß er bei Karzinomen, die die ganze Unterlippe ergriffen haben, unterhalb der Geschwulst im Gesunden einen der Breite des Mundes entsprechenden geraden horizontalen Schnitt macht und den darüber gelegenen Teil samt Neubildung exstirpiert. Parallel diesem Schnitt oberhalb des Zungenbeins legt er einen zweiten etwa 10—12 cm langen, ebenfalls geraden durch Haut und Unterhautzellgewebe. Der von diesen beiden Schnitten begrenzte Brückenlappen wird abgelöst, nach oben verschoben und bis zum Anheilen mit mehreren Seidennähten an der Oberlippe befestigt. In 7—8 Tagen ist der Lappen angeheilt; dann folgt die Ausräumung der Halsdrüsen. Das kosmetische Resultat ist, wie die beigefügten Photogramme zeigen, ein sehr günstiges.

Müller (Dresden).

---

16) **H. Wilkinson.** Tuberculous lymphadenitis and its surgical aspect.

(Amer. journ. of surgery 1906. November.)

Gute Übersicht über die tuberkulösen Lymphome des Halses und ihre Behandlung. Sowohl Nahrung als Luft sind für W. die Infektionsträger. Innere und örtlich äußere Mittel will er nur angewandt wissen, wenn keine Verwachsungen da sind und in mehreren Wochen Besserung eintritt. Primäre Naht soll sowohl beim ersten Stadium (bewegliche Drüsen) als zweiten (Verwachsungen) gemacht werden, beim dritten Stadium (Abszesse) wird Ausschabung, Spülung mit Wasser-

stoffsuperoxyd und Sublimat, Auswischen mit reiner Jodtinktur und Jodoformgazetamponade, letzteres täglich, Jodtinkturanwendung gelegentlich wiederholt, empfohlen. **Goebel** (Breslau).

---

17) **Theisen.** Tumors of the trachea.

(Albany med. annals 1906. Oktober.)

T.'s auf 135 Literaturfällen beruhende Studie über die Luftröhrengeschwülste geht aus von einem von ihm operierten Fall von intratrachealem Kropf; die Geschwulst erstreckte sich entlang der Hinterwand der Luftröhre vom ersten Trachealring 5 cm nach abwärts, wurde durch Tracheotomie entfernt und war nach 5 Jahren noch nicht rezidiviert. Es handelte sich um eine kolloide Struma, die sich in Schilddrüsengewebe entwickelt hatte, das unter der Submucosa der Trachea seinen Sitz hatte.

Von den 135 von T. zusammengestellten Fällen waren 89 gutartig, 46 bösartig. Die gutartigen Neubildungen in der Luftröhre sind dieselben wie im Kehlkopf, von bösartigen kommen nur Karzinome und Sarkome primär in der Luftröhre vor. Für seinen Fall von Trachealstruma schließt sich Verf. der Paltauf'schen Erklärung an, wonach die intratracheale Geschwulst extra-uterin durch Eindringen des Schilddrüsengewebes zwischen die Trachealringe entsteht. Hierfür spricht auch, daß von den zehn bisher bekannten Fällen neun von der Hinter- und Seitenwand des obersten Teiles der Luftröhre oder des unteren Kehlkopfschnittes ausgingen und mit dieser Stelle verwachsen waren; fast stets handelte es sich um Patient im Alter von 15 bis 33 Jahren, die fast immer einen Kropf von mäßigem Umfange hatten. Die Papillome der Luftröhre kommen nur in $^1/_3$ der Fälle auf dieselbe beschränkt vor, sonst zusammen mit Kehlkopfpapillomen, am häufigsten bei Kindern, event. angeboren, meist an der vorderen Wand. Sehr selten sind Lipome und Lymphome, etwas häufiger Adenome, letztere gewöhnlich rundliche, nur wenig bewegliche Geschwülste der Hinterwand mit Ausgang von Schleimdrüsen. Von 24 Luftröhrenfibromen waren 15 gestielt; sie saßen an den verschiedensten Teilen der Luftröhrenwand, meist bei Pat. im mittleren Alter; 8 Kranke starben plötzlich an Erstickung. Enchondrome und Osteome treten fast stets mehrfach auf. Die primären Karzinome der Luftröhre sind meist Medullärkarzinome, ausnahmsweise Zylindrome; Männer werden doppelt so häufig wie Frauen befallen. T. berichtet über eine eigene Beobachtung bei einem 58jährigen Manne mit starker Dyspnoe, bei welchem im Spiegelbilde sich eine den oberen Teil der Luftröhre ausfüllende Masse zeigte. Verf. beschränkte sich auf die Tracheotomie, da die Halsdrüsen bereits ergriffen waren; Tod 4 Wochen später. Der Lieblingssitz der Karzinome ist die Hinterwand der Luftröhre im oberen Teile und an der Bifurkation. Bei den Sarkomen zeigen die Resultate der intratrachealen Operationen, daß diese fast stets von Rezidiv gefolgt sind; die Trachealsarkome sitzen gewöhnlich der Wand

breitbasig mit glatter Oberfläche auf und erreichen oft eine bedeutende Größe.

Am häufigsten von gutartigen Geschwülsten kommen Papillome vor, von bösartigen Karzinome. Dem Sitze nach wird am häufigsten der obere, seltener der untere, am seltensten der mittlere Teil der Luftröhre befallen, und zwar vorwiegend die Hinterwand. 50% der Geschwülste sind bösartig.

Die Ätiologie bleibt meist im Unklaren; chronische Schleimhautentzündungen spielen jedenfalls eine Rolle. In der Symptomatologie stehen die Stenoseerscheinungen im Vordergrunde, doch verlaufen selbst größere Geschwülste nicht selten, event. sogar Jahre lang, ohne oder wenigstens ohne erhebliche Beschwerden. Zur Diagnosenstellung empfiehlt T. besonders bei Kindern die Kehlkopfspiegelung in leichter Allgemeinnarkose mit vorgezogener Zunge. Nach der Tracheotomie gibt ein durch die Wunde eingeführtes Kelly'sches Cystoskop eine gute Übersicht über die Luftröhre. Die Prognose ist um so besser, je höher die Geschwulst sitzt. Die Prognose der operierten Sarkome scheint bezüglich des Rezidivs besser als die der Karzinome; selbst bei Operation vom Mund aus werden Heilungen von Sarkomen berichtet. Die Tracheotomie als Palliativoperation bei Stenose muß stets eine tiefe sein, da die Mehrzahl der Geschwülste im oberen Drittel der Luftröhre sitzt. Für die Mehrzahl der Fälle ist die Luftröhrenspaltung die Methode der Wahl; gutartige Geschwülste können so gründlicher als vom Mund aus entfernt werden, ebenso auch intratracheale Kröpfe. Die Resektion der Luftröhre ist bisher nur in einem Falle (Karzinom) versucht worden. **Mohr** (Bielefeld).

---

18) **Adam.** Röntgenologische Befunde bei Lungenspitzentuberkulose.

(Fortschritte auf dem Gebiete der Röntgenstrahlen Bd. X. Hft. 3.)

Verf. hat zusammen mit Albers-Schönberg 70 Pat. mit Lungenspitzentuberkulose untersucht. Zur Technik gibt er an, daß er die Aufnahmen in ventrodorsaler Richtung machte, wobei er die Albers-Schönberg'sche Kompressionsblende vorn in der unteren Gegend des Halses aufsetzt. Diese Technik leistet offenbar ganz Vorzügliches, wie die beigelegten Röntgenbilder beweisen.

Die Röntgenographie hat entschieden den Vorzug vor der Röntgenoskopie. Bei der letzteren sieht man Veränderungen in Form von Trübungen oder Verkleinerung und Entrundung des hellen Lungenspitzenfeldes oder Veränderungen des Atemtypus, einschließlich des William'schen Symptoms. Doch versagte Röntgenoskopie oft.

Auf der Platte war ein positiver Befund immer dann vorhanden, wenn physikalische Schallveränderungen nachweisbar waren, und zwar zeigt sich die ausgesprochene Dämpfung auf der Platte als zusammenhängende wolkige Trübung, die Schallverkürzung als diffuse oder umschriebene Trübung oder Fleckung.

Die Fleckung fand sich sogar bei Fällen, die physikalisch keine Schallveränderungen aufwiesen.

Fälle, bei denen physikalisch nur katarrhalische Symptome gefunden wurden, zeigten zum Teil keinen Befund, zum Teil Fleckung.

Verf. schließt aus seinen Versuchen, »daß der frische Katarrh röntgenographisch nicht zum Ausdruck kommt (Ref. pflichtet dem bei und warnt davor, bei negativem Befunde den Schluß zu ziehen, daß eine Erkrankung nicht vorliege), daß aber Verdichtungen des Lungengewebes durch die Röntgenstrahlen aufgedeckt werden noch bevor sie ausgedehnt genug sind, um Schallveränderungen hervorzurufen.

Infolgedessen fördert die röntgenographische Untersuchung die Frühdiagnose in den nicht ganz seltenen Fällen, bei denen die Erkrankung längere Zeit ohne Katarrh in der Form des chronisch infiltrierenden Prozesses einer oder beider Lungenspitzen verläuft.«

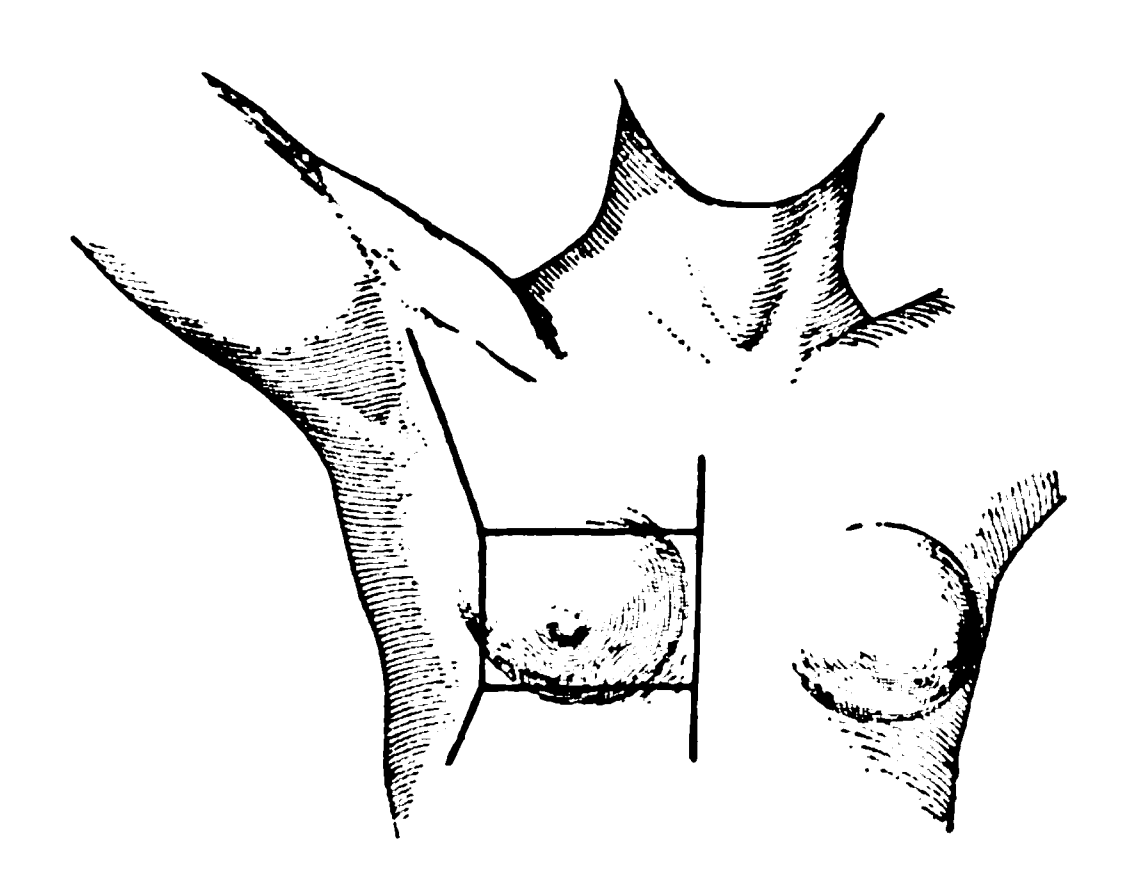
Gaugele (Zwickau).

---

19) **C. Beck.** A new method of incision for removal of the breast.

(New York med. record 1906. Juli 14.)

B. exstirpiert die Brustdrüse (s. Fig.) in folgender Weise: Umschneidung der Brust in Form eines Rechtecks, Verlängerung der medialen Seite des Rechtecks an beiden Enden etwa 3 Zoll lang. Ebenso wird das untere Ende der lateralen Seite ausgezogen, während



deren oberes Ende längs des äußeren Pectoralis major-Randes bis zur Insertion am Oberarm weitergeführt wird. Die Achselhöhle wird dabei nicht getroffen, weil Verf. dort die Narbe mit nachfolgendem Ödem vermeiden will. Nach Exzision des Rechtecks wird der obere Hautlappen zurückgeschlagen und das Operationsfeld dadurch freigelegt.

Loewenhardt (Breslau).

Kleinere Mitteilungen.

I.

Ein neuer Apparat zur Therapie mittels negativen Luftdruckes nach Bier-Klapp.

Von

Dr. **O. Salkindsohn** in Wilna.

Der örtliche negative Luftdruck als Heilmittel gegen akute entzündliche Prozesse, erst vor einem Jahre von Prof. Bier und seinem Assistenten Klapp vorgeschlagen, hat schnell die allgemeine Sympathie der Chirurgen erworben.

Gegenwärtig wird zur örtlichen Verdünnung der Luft eine Glasglocke, mit einem Gummiballon oder mit einer Saugpumpe verbunden, benutzt. In gewöhnlichen Fällen genügen diese Apparate.

Die Bier-Klapp'sche Methode kommt mit jedem Tage mehr und mehr zur Anwendung, aber nicht überall ist sie gleich ungefährlich. In vielen Fällen ist es wichtig, genau zu wissen, wie groß der negative Druck ist, der durch den Ballon resp. die Saugpumpe erzeugt wird, wobei eine unvorsichtige, zu starke Saugwirkung sehr schlimme Folgen haben kann, während eine ungenügende Verdünnung wirkungslos bleibt. Nicht weniger wichtig ist die Kontrolle über den Grad der Luftverdünnung, wenn die Anwendung der Bier-Klapp'schen Methode behufs Ausdehnung einer atelektatischen Lunge nach Eröffnung eines lange bestehenden Empyems erwünscht wäre. Überhaupt läßt sich sagen, daß die Heilmethode mittels örtlicher Luftverdünnung nicht als genügend wissenschaftlich gelten kann, bevor es nicht klinisch gelungen ist, den in verschiedenen Krankheitsfällen nötigen Grad der Verdünnung festzustellen.

In Betracht dieser Erwägungen habe ich einen Apparat konstruiert: »Aspirator nach Dr. O. Salkindsohn für örtliche Negativ-Luftdrucktherapie nach Bier-Klapp«.

Der Apparat besteht aus einem Holzkasten mit einem abnehmbaren Deckel. In den Kasten ist ein mit drei Öffnungen versehenes Wulff'sches Gefäß (*o*), von etwa 1 Liter Inhalt, fest eingefügt. In die erste Öffnung des Gefäßes ist ein zuführendes Rohr (*l*) eingeschlossen, dessen Ende bis zum Boden der Flasche reicht; das freie Ende des Rohres wird mittels Gummischläuchen (*b*, *d*) mit Glasglocke (*a*) von verschiedener Form und Größe versehen. Mit Hilfe eines Krahnes (*c*) kann die Verbindung des Aspirators mit der Glasglocke unterbrochen werden. In die zweite Öffnung ist ein Vakuummeter (*f*) mit einem angeschraubten Gummipfropfen fest eingestellt. Der Vakuummeter zeigt den Grad der Luftverdünnung im ganzen System an. Die dritte Öffnung ist mit einem engen Krahn (*g*) versehen, zwecks allmählichen Zuflusses von Luft vor dem Abnehmen der Glocke von der Haut, und einem abführenden Rohre (*h*), welches das Wulff'sche Gefäß mit der Saugpumpe (*l*) verbindet. Im Kasten sind zwei Abteilungen gemacht, eine (*m*) für den Vakuummeter, der beim Schließen desselben samt dem angeschraubten Gummipfropfen herausgenommen wird, und die andere (*p*) für die Saugpumpe, Gummischläuche und die kleineren Glasglocken. Anstatt der Dreiröhrenflasche kann auch ein Gefäß mit zwei Öffnungen genommen werden. Dann werden die Röhren *e*, *g* und *h* in den ersten Hals der Flasche eingestellt und der Vakuummeter in den anderen. Der Aspirator ist sehr portativ und kann auch anstatt des Potain'schen Apparates benutzt werden.

Was die Glasglocken anbetrifft, so müssen sie aus einem Stück bestehen, ohne einstellbare Glasröhrchen und Gummipfropfen, wie die des Leipziger med. Warenhauses, um sicher durch Auskochen sterilisiert werden zu können. Deshalb sollen

Fig. 1.



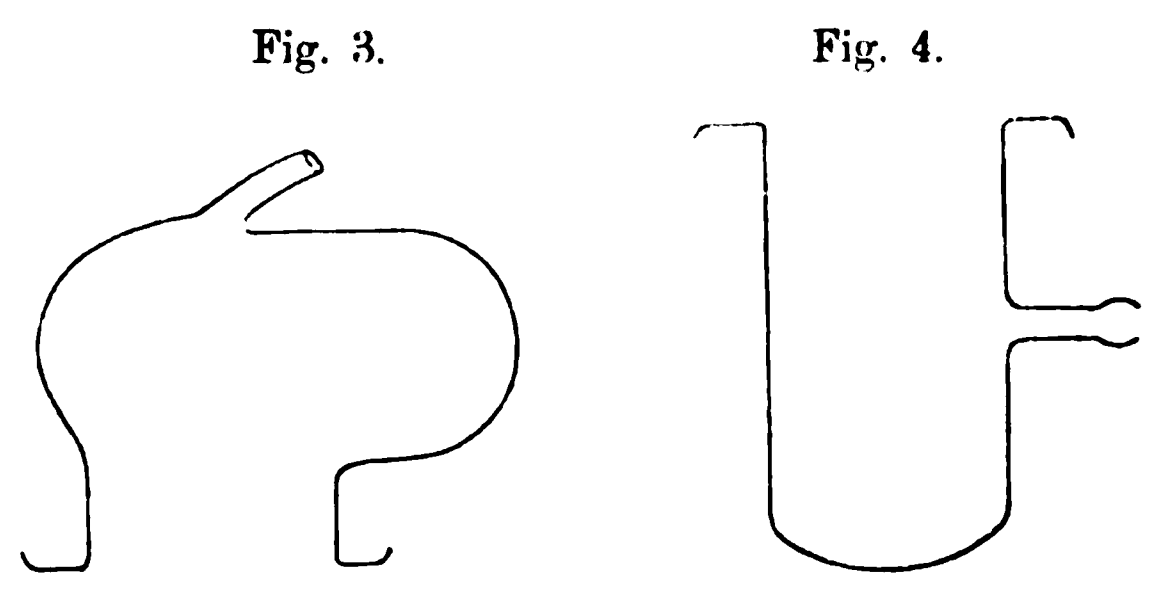


Fig 2.



sie nun nach den Typen Nr. 3 und 4 konstruiert werden. Die Glockenränder müssen flach abgebogen sein, wie auf den Längsschnitten gezeigt, um ein Einschneiden in die Haut zu vermeiden und dem Pat. überflüssige Schmerzen zu ersparen.

Fig. 3. Fig. 4.



Die Versuche mit diesem Aspirator sind erst im Beginn. Über weitere Erfahrungen werde ich später ausführlich berichten. Vorläufig kann ich nur sagen, daß für beginnende entzündliche Prozesse eine Luftverdünnung von 8—15 cm Hg in Anwendung gebracht werden muß, je nach der Größe des Infiltrates und Glockendurchmessers.

Nach der Eröffnung eines Abszesses ist zum Ansaugen des Eiters und des Infiltrats eine 1½mal stärkere Luftverdünnung nötig. Je größer die Glocke ist, um so geringer muß der Grad der Luftverdünnung sein. Die größte Verdünnung kommt bei kleinen Furunkeln in Anwendung. Im ersten Stadium 20 cm, beim Aussaugen des Eiters bis 30 cm negativen Luftdruckes. Bei Karbunkeln und größeren Abszessen muß die Verdünnung 2mal kleiner sein. Zum Kupieren einer beginnenden Mastitis genügen schon bis 6 cm, bei eröffneten Mastitis muß die Verdünnung 8—13 cm sein.

II.

Zur Technik der Ösophagoskopie (ein neues Ösophagoskop).

Von

Prof. Th. Kölliker.

Auf dem Chirurgenkongreß 1906 (I, p. 67[1]) habe ich meine starren ösophagoskopischen Tuben demonstriert und ferner in der Sitzung der Freien Vereinigung der Chirurgen Berlins vom 11. Juni 1906 diese sowie meine geraden elastischen Tuben vorgelegt. Nachdem ich nun die Methode der Untersuchung mit geraden elastischen Tuben weiter ausgebildet habe, möchte ich sie auch an dieser Stelle besprechen, weil sie den Vorzug hat, in der Hand jener, die sich nicht speziell mit Ösophagoskopie beschäftigen, brauchbare diagnostische und therapeutische Resultate zu liefern. Die Anwendung gerader starrer Tuben erfordert unter allen Umständen mehr Geschick und besondere Ausbildung in der Handhabung ösophagoskopischer Instrumente.

Mein Instrumentarium besteht, abgesehen von den starren Tuben, deren Beschreibung ich hier nicht wiederholen will, aus vier geraden elastischen Tuben, deren Länge 15, 25, 35 und 45 cm beträgt, die Lichtung ist entweder 13 oder 11 mm, die ganze Breite des Tubus 12–14 mm. Die Tuben tragen eine Zentimeterskala in roter Farbe. Zur Einführung gehören ferner zwei geknöpfte elastische Bougies und zwei gerade starre Tuben, die ich als Strecktuben[2] bezeichne.

[1] Siehe auch dieses Blatt, Beilage zu Nr. 28 1906. p. 84.

[2] Als Strecktuben können die inneren Tuben meiner starren Ösophagoskope verwendet werden.

Die Einführung kann im Sitzen oder Liegen geschehen. Am sitzenden Kranken ist die Einführung für den Operateur leichter und für den Kranken weniger beängstigend. Zur Anästhesie bediene ich mich bei der Ösophagoskopie entweder einer 5%igen Kokainlösung oder einer 5—10%igen Eukain-β-Lösung unter Anwendung des Gottstein'schen Verfahrens[3]. In den geraden elastischen Tubus wird nun als Mandrin ein Bougie eingeführt. Ich benutze entweder im Tubus festsitzende Bougies, die um einige Zentimeter aus dem Tubus herausragen, oder solche, die beliebig weit aus dem Tubus vorgeschoben werden können. Erstere empfehlen sich für hochsitzende Verengerungen und Fremdkörper der Speiseröhre. Verengerungen an der ersten Enge in Ringknorpelhöhe werden am besten mit dem kürzesten Tubus ohne Mandrin untersucht. Ist der Tubus tiefer einzuführen, dann verwende ich Bougies, die weit aus dem Tubus vorgeschoben werden können, der Tubus läßt sich dann über das eingeführte Bougie stülpen. Die elastischen Tuben lassen sich wie jedes andere biegsame Speiseröhreninstrument ohne Schwierigkeiten bis zur erforderlichen Tiefe einführen. Nach Entfernung des Bougies wird nun der Kopf des zu Untersuchenden so weit nach rückwärts gebeugt, daß der bei der Einführung gekrümmte Tubus wieder gestreckt ist. Die vollkommene Streckung des elastischen Tubus erreicht man am sichersten und einfachsten, wenn man unter Rückwärtsbeugung des Kopfes den geraden starren Strecktubus in den elastischen Tubus einführt. Da nun nur der Abschnitt des Tubus von der Zahnreihe bis zur Ringknorpelhöhe eine Krümmung bei der Einführung angenommen hat, genügt im allgemeinen ein Strecktubus von 15 cm Länge, doch benutze ich für die langen elastischen Tuben auch einen langen Strecktubus, dessen Länge 38 cm beträgt.

Ich bemerke noch, daß die Strecktuben selbst als Ösophagoskope Verwendung finden können, namentlich dann, wenn die Einführung eines stärkeren Instrumentes aus irgendeinem Grunde auf Schwierigkeiten stößt.

Auf die elastischen Tuben sowohl, als auch auf die Strecktuben paßt der Mikulicz'sche Trichter zum Casper'schen Panelektroskop, das ich zur Beleuchtung benutze.

Mein Instrumentarium wird angefertigt und ist zu beziehen durch Georg Härtel, Breslau und Berlin.

---

20) **P. Reclus et A. Maystot.** Sur deux cas d'angiomes primitifs des muscles striés.

(Revue de chir. XXVI. ann. Nr. 5.)

Das relativ seltene Vorkommen von Angiomen in den Muskeln rechtfertigt die Mitteilung neuer Fälle, deren insgesamt etwa 60 bekannt geworden sind. Die recht verschieden großen, gewöhnlich nicht schmerzhaften Geschwülste beschränken sich meist auf die Muskelbäuche, sind teils gut abgegrenzt, teils diffus, greifen nur ausnahmsweise auf Nachbargebilde über (rezidivierende Fälle von Viannet und Riethus). Die Einzelheiten des Baues, Verschmelzung erweiterter Kapillaren zu Hohlräumen, Gehalt an Leukocyten, Muskelfasern, Angiolithen, sind durch Abbildungen veranschaulicht. Bezüglich der Ätiologie herrscht noch ziemliches Dunkel. Die Mehrzahl scheint angeboren und wächst sehr langsam; in anderen Fällen scheint freilich ein unbestrittener Zusammenhang mit Trauma zu bestehen. Das Literaturverzeichnis enthält 36 Angaben. **Christel** (Metz).

21) **Glinski.** Über Ganglioneuroma nebst Beschreibung eines Falles.

(Przegląd lekarski 1906. Nr 44 u. 45.)

Wahre Ganglioneurome sind sehr selten, ja es wurde ihre Existenz bis vor kurzem bezweifelt. Verf. hatte Gelegenheit, im pathologisch-anatomischen Institut der Universität in Krakau ein Präparat zu untersuchen, welches von Bogdanik operativ entfernt wurde. Es stammte vom Hals eines 10jährigen Mädchens und war ziemlich groß. Die Ausmaße betrugen $9 \times 6^1/_2 \times 3^1/_2$ cm. Makroskopisch

[3] Starck, Ösophagoskopie. p. 56.

konnte die Geschwulst teils als Lipom, teils als Fibromyom angesehen werden. Die genaue mikroskopische Untersuchung aber ergab, daß sie ausschließlich aus Ganglionzellen und Nervenfasern bestand. Die Nervenfasern waren in verschiedenen Richtungen verfilzt, und dazwischen lagerten Ganglionzellen, teils vereinzelt, teils in kleineren und größeren Gruppen. Außerdem fanden sich nur noch spärliches Zellgewebe und Gefäße.

Der Ausgangspunkt der Geschwulst war zweifellos der Halssympathicus. Es spricht dafür die Lokalisation, nicht minder der mikroskopische Befund. Die Entstehung ist wohl auf das fötale Leben zurückzuführen; denn die Mutter des Kindes hat bei ihm bereits im 7. Lebensmonate ein Knötchen am Halse bemerkt, welches langsam an Größe zunahm. **Bogdanik** (Krakau).

22) **J. W. Kingsbury.** Suggested analgesia in surgery.

(Med. and surg. report of the Presbyterian hospital in the city of New York 1906. März.)

Bei einem 9jährigen Mädchen mit Schädelbasis- und Unterkieferbruch trat bei der dritten Narkose (zur Korrektion des letzteren) mit dem ersten Einatmen des Narkotikums schon Anästhesie resp. Schlaf ein. Von da an konnte durch die einfache Frage: »Willst Du lieber Gas oder von selbst einschlafen?« sofortige Hypnose bewirkt werden, in der die Adaption der — nicht konsolidierten — Fragmente, das Anlegen von Schienenverbänden ohne irgendeine Schmerzensäußerung gemacht wurde. Antehypnotische Suggestion, den Mund auf Auffordern zu öffnen usw., glückte, aber nicht posthypnotische; deutliche Katalepsie. Vollkommene Heilung, auch von den Folgen der Basisfraktur (Parese des 6. und 7. Hirnnerven, Schwerhörigkeit usw.). Das Kind wußte vorher nichts von Hypnose usw.

Der zweite Fall betrifft ein 17jähriges Mädchen, das an suppurativer Appendicitis operiert wurde. Wegen allzu großer Ängstlichkeit wurde beim ersten Verbandwechsel, 2 Tage nach der Operation, von neuem narkotisiert, und am 3. Tage fand man die Kranke bei der Visite im Schlafe vor, aus dem sie auch durch starke Abdominalpalpation nicht aufwachte. Katalepsie. Jetzt wurden alle Verbandwechsel in Hypnose gemacht. Allerdings mußte bei einer nochmals notwendigen Inzision doch zum Narkotikum gegriffen werden.

Verf. stellt in kurzer Übersicht zahlreiche Fälle aus der Literatur zusammen, aus der Zeit vor Entdeckung von Äther und Chloroform und nachher. Man ist erstaunt, zu sehen, welch große Operationen schon im hypnotischen Schlafe gemacht sind; so vollführte Esdaile, allerdings in Indien, annähernd 300 große und 1000 kleine Operationen in Suggestionsanästhesie, darunter Amputationen von Arm und Bein, Penis, Brust, Hoden, Hämorrhoiden usw. Ward und Guerineau amputierten den Oberschenkel, Bonnet machte Herniotomie usw. Das nicht auf Vollzähligkeit Anspruch erhebende Literaturverzeichnis weist 38 Nummern auf.

Der Nachteil bei der hypnotischen Analgesie ist der, daß, obgleich etwa 90% aller Menschen hypnotisiert werden können, nur in etwa 10% dieser Analgesie und erst in einem nur geringen Bruchteile der letzteren so tiefe Analgesie hervorzurufen ist, daß unter ihr chirurgische Eingriffe möglich sind.

Ferner bedarf es oft wiederholter Versuche, um einen derartigen Grad von Schmerzlosigkeit zu erzielen. Die Angst vor der Operation verhindert erfolgreiche Hypnose. **Goebel** (Breslau).

23) **Psaltoff** (Smyrne). De l'anesthésie par le chloroforme après injection de scopolamine. Rapport par M. Walther.

(Bull. et mém. de la soc. de chir. de Paris T. XXXII. p. 231.)

Walther berichtet über die von P. in Smyrna ausgeführten 70 Skopolamin-Morphiumnarkosen und bestätigt auf Grund seiner eigenen weiteren Erfahrungen (326 Fälle) die Vorzüge, die P. dieser Form der Allgemeinanästhesie nachrühmt. Als besonders günstiges Moment führt er neben der Herabsetzung des Chloroformverbrauches und damit auch der Gefahr für den Kranken, dem ruhigen Verlaufe

der Narkose selbst und der Verminderung der postoperativen Störungen, die von ihm und Terrier im allgemeinen nach der Skopolamininjektion beobachtete Steigerung der Diurese an. Die Technik der Skopolaminanwendung war die allgemein übliche (0,001 Skopolamin, 0,01 Morphium 1 Stunde vor der Operation subkutan injiziert). Bei den in Rede stehenden Fällen wurde nicht die geringste Störung beobachtet.

Die an der Diskussion sich beteiligenden Redner bestätigen ausnahmslos die guten Erfolge und Vorzüge der Skopolamin-Chloroformnarkose. Chaput beobachtete bei der Anwendung des Skopolamins vor der Äthernarkose eine Herabsetzung der Sekretion der Luftwege. Segond fand bei der reinen Skopolaminnarkose (drei Injektionen von je 0,001 Skopolamin und 0,01 Morphin 4, 2 und 1 Stunde vor der Operation) die starke Blutung infolge der Vasodilatation und das Erhaltenbleiben der Muskelspannung so störend, daß er nach wenigen Versuchen damit auf die Skopolamin-Chloroformnarkose zurück kam. Die Notwendigkeit der Verwendung eines absolut einwandsfreien Skopolaminpräparates wird wiederholt betont.

Thümer (Chemnitz).

24) Busse. Über die Verbindung von Morphium-Skopolamininjektionen mit Rückenmarksanästhesie bei gynäkologischen Operationen. (Aus der Universitäts-Frauenklinik zu Jena.)

(Münchener med. Wochenschrift 1906. Nr. 38.)

Aus dem Bericht über die in 150 Fällen mit obigem Verfahren gemachten Erfahrungen ist zu erwähnen, daß das Böhringer'sche Skopolaminpräparat weniger häufige und geringere Nebenerscheinungen (Halluzinationen, Pulssteigerung, Gesichtsröte, Durstgefühl) zur Folge hatte, als das Merck'sche und deshalb in der Mehrzahl der Fälle verwendet, die Lumbalinjektion mit Novokain (in 19 Fällen 0,04 Stovain) 30 Minuten nach der dritten Morphium-Skopolamineinspritzung ausgeführt worden ist. Bei sechs sehr fetten Frauen gelang die Lumbalpunktion nicht. Die Beckenhochlagerung nach dieser begünstigt mehrfach den Eintritt von Würgen und Erbrechen. In sieben Fällen trat keine Anästhesie ein, vielleicht infolge eines technischen Fehlers (mehrfache Sterilisation der Novokainlösung), so daß die Inhalationsnarkose notwendig wurde; in 13 war sie unvollständig; in neun Fällen mußte später noch die Inhalationsnarkose hinzugefügt werden. — Abgesehen von Erbrechen und Würgen wurden mehrmals — bei Novokainanwendung — Schlechterwerden des Pulses, ferner Kopfschmerzen und einige Male Nackensteifigkeit nach der Operation beobachtet. — Auszusetzen hat B. die subtile Technik, Unsicherheit des Erfolges und einige lästige Begleiterscheinungen während der Operation an der Lumbalanästhesierung, die Unsicherheit der Wirkung und die Nebenerscheinungen an der Morphium-Skopolaminverwendung.

Kramer (Glogau).

25) v. Arlt. Ein neues Instrumentarium für Lumbalanästhesie. (Aus der chirurgischen Abteilung des Spitals der barmherzigen Brüder in Graz.)

(Münchener med. Wochenschrift 1906. Nr. 34.)

Das genauer beschriebene und abgebildete Instrumentarium ermöglicht es, das zur Lumbalanästhesie verwendete Tropakokain in demselben Gefäß, in dem es sterilisiert und aufbewahrt wurde, durch den angesaugten Liquor cerebrospinalis zu lösen. Dadurch wird die Keimfreiheit des Präparates gesichert, die Ausführung der Anästhesie erleichtert und ohne Assistenz ermöglicht. Das Instrumentarium hat sich in den letzten 150 Lumbalanästhesien bestens bewährt. (Bezugsquelle: Max Kahnemann, Berlin.)

Kramer (Glogau).

26) P. Steiner. Lumbalanalgesie mit Stovain.

(Orvosi hetilap 1906. Nr. 37. [Ungarisch.])

Verf. berichtet über die ersten 50 Lumbalanalgesien, welche mit Billon'schem Stovain in der Klinik Dollinger's ausgeführt wurden. Die gebrauchte Menge

des Stovains betrug 0,05—0,06 g. Der Einstich geschieht gewöhnlich zwischen dem 2.—3. Lendenwirbel. Es wurden auf diese Weise Operationen an den unteren Extremitäten (12), am Mastdarm (4), an den Geschlechtsorganen (4), an der Bauchwand (30) ausgeführt; die Analgesie war vollständig in 40, partiell in 5, unzureichend in 5 Fällen. Nebenerscheinungen, meist Kopfschmerz und Erbrechen, wurden in 25 Fällen beobachtet. In einem Falle (37 Jahre alte Frau, Hernia cruralis libera) beobachtete Verf. nach Injektion von 0,06 g Stovain Respirationsparalyse, welche sich nach 6 Minuten einstellte und erst nach 33 Minuten auf eingeleitete künstliche Atmung aufhörte. In diesem Falle war die Analgesie am ganzen Rumpfe bis zum Hals aufgetreten, die obere Extremität war paraplegisch; die Augenmuskel- und Zungenbewegungen wie die Mimik waren unbeteiligt, das Sensorium blieb frei, der Puls zeigte keine Veränderung, keine Tachykardie, so daß wir annehmen müssen, daß nicht das medulläre Respirationszentrum betroffen war, sondern dieser Zustand durch die Einwirkung des Stovains bis zum obersten Halssegment, bis zu den obersten Nervenwurzeln hervorgerufen wurde. Ähnliche Fälle in der Literatur sind bis jetzt 4 publiziert; die Fälle von Greiffenhagen (Zentralblatt für Chirurgie 1906 Nr. 19 u. 23) mit 0,08 resp. 0,10 g Stovain, von Sandberg (Zentralblatt für Chirurgie 1906 Nr. 16) mit 0,07 g Stovain und der Fall von Dönitz (Klinik Bier) nach 0,04 g Stovaineinspritzung; doch betrug in diesen Fällen die Respirationspause nicht über 25 Minuten. — Die nach Lumbalanalgesie beobachteten Nacherscheinungen waren alle geringen Grades. In Betracht gezogen, daß in der Literatur bereits 5 Fälle von Lumbalanalgesie mit tödlichem Ausgange beobachtet wurden (Sonnenburg 2, Hildebrand 1, F. König 1, Krecke 1), daß von mehreren Seiten schwere andauernde Paraplegien, Augenmuskellähmungen beschrieben wurden, empfiehlt Verf. die Lumbalanalgesie speziell in jenen Fällen, welche die allgemeine Narkose oder die Lokalanästhesie nicht gestatten. Bei alten kachektischen Kranken, bei Herz-Lungenaffektionen, bei Diabetes, bei Arteriosklerose leistet die Lumbalanalgesie besonders gute Dienste in der Chirurgie.

(Selbstbericht.)

27) Umfrage über die Bewertung der Rückenmarksanästhesie.

(Med. Klinik 1906. p. 964 u. 1120.)

K. Baisch stellt einleitend die Entwicklung der Rückenmarksanästhesie dar.

A. Rosthorn hat bei 56 gynäkologischen Operationen zuerst Tropakokain, später Novokain (in Verbindung mit Einspritzungen von Hyoscin und Morphium unter die Haut) ohne üble Zufälle während der Anästhesie, mit geringen und seltenen unangenehmen Nachwirkungen benutzt. Die völlige Lähmung der Bauchmuskeln ist besonders angenehm. Gesichts- und Gehörswahrnehmungen sind tunlichst auszuschalten, die Desinfektion ist unmittelbar nach der Einspritzung am Operationstische selbst auszuführen, die Kranken dürfen nach der Einspritzung nicht in verschiedene Stellungen gebracht werden. Unvollkommene Ergebnisse lassen sich bei einiger Aufmerksemkeit leicht ganz vermeiden; Ausnahmen: entzündliche Bauchfellveränderungen, sehr starke Zerrungen an den Beckeneingeweiden.

P. L. Friedrich hält das Verfahren seit der Einführung des (chemisch reinen) Stovains für technisch nicht schwieriger als die Narkose. Die in ungefähr der Hälfte der Fälle auftretenden Neben- und Nacherscheinungen sind gering, letztere besonders dann, wenn nach der Operation Morphium gegeben wird. Es findet auch schon bei rasch auszuführenden Eingriffen in der Nabelgegend (Ileus, Verletzungen, Magen-, Gallenblasen-, Nierenoperationen), wenn auch noch nicht mit einheitlich zuverlässigem Ergebnis, Anwendung.

A. Döderlein hat das Verfahren (Tropakokain) 150mal bei gynäkologischen Operationen aller Art und bei operativen (dagegen nicht bei spontanen) Entbindungen benutzt, bei Laparotomien und Kolpoköliotomien in Verbindung mit der Skopolamin-Morphiumnarkose. Stovain ist ein bedenkliches Mittel wegen seiner starken Wirkung auf motorische Nerven (Atmungslähmung). Die Nachwirkungen, Kopfweh und Erbrechen, sind Schattenseiten des Verfahrens.

J. Veit hält Stovain und Novokain für gleichwertig, wendet aber meist ersteres in Verbindung mit Epirenan an. Um den Kotabgang während der Operation zu verhüten, wird bei Dammoperationen ein Opiumstuhlzäpfchen zu Hilfe genommen. Die Rückenmarksanästhesie ist von der allergrößten Bedeutung für Fälle, deren Chloroformierung nicht statthaft ist. Versagen des Verfahrens oder gar unglückliche Ausgänge beruhen wohl auf Fehlern der Handhabung.

E. Sonnenburg: 114 Stovain, 135 Stovain-Adrenalin-, 354 Novokain-Suprareninfälle. Zwischen den letzteren beiden Gruppen haben sich keine wesentlichen Unterschiede gezeigt. Neben- und Nachwirkungen: Übelkeit, Erbrechen, Kollapse, Stuhlabgang, der 2mal (bei Verdacht auf Darmverschluß) die Operation erübrigte, starke Erniedrigung der Körperwärme, Abducenslähmungen. Große Gaben im Verein mit Beckenhochlagerung sind gefährlich. Ein Todesfall bei einem Bauchschnitt auf dem Operationstische durch Aspiration erbrochenen Darminhaltes, zwei bei Septischen. Bei letzteren ist das Verfahren nicht angebracht.

A. Neumann hat sich auf größere Eingriffe an den Beinen beschränkt und bei peinlichst genauer Bier'scher Technik glänzende Erfolge gesehen (Stovain und Novokain-Suprarenin).

Auch Fritz König weist auf genaues Einhalten der Bier'schen Vorschriften hin. Versager lassen sich nicht vermeiden. Stovain-Billon hat bei tiefster Wirkung die geringsten Neben- und Nachwirkungen. — Einzelne Operationen, z. B. bei alten und geschwächten Leuten, sind überhaupt nur mit dem Verfahren zu verantworten. Dagegen ist ihm der Ätherrausch oder die örtliche Schmerzbetäubung überall da vorzuziehen, wo sie zum Ziele führen.

Franz hat in der Frauenklinik zu Jena 19mal Stovain, 161mal Novokain-Suprarenin angewandt, stets in Verbindung mit Morphium-Skopolamineinspritzungen, ohne Todesfall oder bedrohliche Erscheinungen, mit 7 Versagern, 13 mit unvollkommener Wirkung. Beckenhochlagerung begünstigt das Erbrechen. Stuhlabgang ist häufig.

Aus der Lexer'schen Klinik wird über 86 Stovain- und 9 Novokainfälle berichtet. Wegen der beobachteten Kollapse, Nachwirkungen usw. wird das Verfahren nur angewandt, wenn eine örtliche Anästhesie oder aus wichtigen Gegengründen eine allgemeine Betäubung unausführbar ist.

Kümmell hat bei annähernd 700 Fällen der Reihe nach Stovain, Novokain, Alypin, Tropakokain angewandt. Letzteres — mit Suprarenin gemengt — verbindet mit geringerer Giftigkeit und geringeren Neben- und Nacherscheinungen die gleiche Wirksamkeit, ist gut sterilisierbar und allezeit gleichwertig. Das Verfahren wird im allgemeinen auf Operationen von der Leistengegend abwärts beschränkt, ist da geboten, wo die Allgemeinnarkose nicht anwendbar ist, dagegen nicht angezeigt bei Sepsis und bei übermäßig ängstlichen nervösen Kranken.

Georg Schmidt (Berlin).

28) **H. Löhrer.** Zur Behandlung hysterischer Kontrakturen der unteren Extremitäten durch Lumbalanästhesie. (Aus der chirurgischen Universitätsklinik zu Gießen.)

(Münchener med. Wochenschrift 1906. Nr. 32.)

L. teilt einen Fall von nach Trauma entstandener hysterischer Fußkontraktur mit, in welchem die eingetretene Heilung auf der durch die Lumbalanästhesie (Stovain 0,05) und die ihr folgende Muskellähmung ermöglichte psychische Beeinflussung der Kranken zurückzuführen war. Allerdings wurde nach der Lumbalanästhesie noch für 4 Wochen ein Gipsverband getragen. **Kramer** (Glogau).

29) **Machol.** Ein Universalröntgentisch.

(Zeitschrift für Elektrotherapie Bd. VIII. Hft. 9.)

M. suchte durch eine neue Konstruktion ein Instrument zu schaffen, daß die bisherigen teuren und komplizierten Apparate ersetzen soll. Er beschreibt den Apparat auf das genaueste und eingehendste und rühmt folgende Vorzüge: »Es ist



klar und einwandsfrei, daß das Instrumentarium im vollen Sinne des Wortes ein Universalinstrumentarium darstellt, daß es alle Aufnahmeapparate eines Laboratoriums voll zu ersetzen imstande ist, daß mit ihm jeder an die Röntgenologie gestellten und vorläufig stellbaren Anforderung entsprochen werden kann. Seine Anwendungsmöglichkeit ist eine ausgedehnte, sie umfaßt Röntgenographie und Röntgenoskopie in gleichem Maße, genügt also Chirurgen wie Internisten; Durchleuchtung und Aufnahmen mit Strahlengang von oben und von unten, genaueste Abblendung, Fixation und Kompression des Objektes, radiologische Diagnostik und Funktionsprüfung innerer Organe, operative Maßnahmen im abwechselnden Röntgen- und Tageslicht, Orthodiagraphie, wie einfache Durchleuchtung in jeder Lage und Stellung des Pat. umfaßt und ermöglicht mein Apparat. Sein Bau ist einfach, jedoch exakt, trotz der weitumschriebenen Verwendungsfähigkeit ist er mobil und leicht transportabel und hält sich fern von raumbeengender Unbeweglichkeit. Er gewährt in jeder Lage Pat. wie Arzt absoluten Strahlenschutz, seine Bedienung kann bei jeder, wie auch immer gearteten Anwendungsform bequem durch den Untersucher selbst und allein besorgt werden, und endlich ist der Gesamtpreis des ganzen Instrumentariums sehr gering. (Preis des Tisches 260 *M*, bei Hochstellung für Durchleuchtung 60 *M* mehr, Blende 50 *M*.)

Zu bedauern ist, daß Verf. die den Namen des großen Erfinders verunstaltende Terminologie (Röntgoskopie) noch anwendet. **Gaugele** (Zwickau).

30) **A. Machol.** Beitrag zur Blendentechnik. (Aus dem Röntgenlaboratorium der kgl. chirurg. Klinik zu Breslau.)

(Münchener med. Wochenschrift 1906. Nr. 36.)

Im Röntgenverfahren bestehen die Vorteile der Blendenanwendung in möglichster Ausschaltung des störenden Einflusses der Sekundärstrahlen, in Reduktion des Durchmessers des zu durchdringenden Organes, in Fixation des Objektes und in Herbeiführung richtig zentrierter Röhreneinstellung zur Vermeidung grober Projektionsfehler. Diesen Bedingungen genügen die bisherigen, zumeist auch recht kostspieligen Blendensysteme nicht in vollem Umfange. Deshalb hat M. eine sich auch noch durch Billigkeit und Einfachheit auszeichnende neue Blende herstellen lassen, deren Konstruktion genau beschrieben und durch Abbildungen verständlich gemacht wird. Die Vorrichtung gestattet eine beliebige Winkelstellung, unterscheidet sich von dem Albers-Schönberg'schen Modell durch die Verwendung eines schmiegsamen Gummiballons als Kompression und durch den Ersatz der starren Blendenröhre durch eine bewegliche harmonikaartige Anordnung in vorteilhafter Weise und erleichtert und beschleunigt stereoskopische Aufnahmen; sie erfüllt in jeder Beziehung die oben angegebenen Forderungen.

Kramer (Glogau).

31) **Gillet.** Ein Orthoröntgenograph einfacher Konstruktion.

(Fortschritte auf dem Gebiete der Röntgenstrahlen Bd. X. Hft. 2.)

Richtschnur für die Konstruktion des Apparates war möglichst einfacher Mechanismus bei leichter Herstellung; dabei sollte bei genügender Stabilität eine möglichst leichte Gangart erzielt werden.

Die nähere Beschreibung des Apparates ist im Originale nachzulesen.

Gaugele (Zwickau).

32) **Gillet.** Die Röntgenstereoskopie mit unbewaffnetem Auge und ihre Anwendung für die stereometrische Messung.

(Fortschritte auf dem Gebiete der Röntgenstrahlen Bd. X. Hft. 2.)

Verf. will im Gegensatz zu den bisher üblichen Spiegel-, Linsen- oder Prismenapparaten, die zum größten Teile sehr kostspielige sind, uns einen einfachen Apparat schaffen, der zwar für den Ungeübten einige Schwierigkeiten hat, aber nach der Beschreibung schließlich von jedem gebraucht werden kann. In der Tat scheint der Apparat gegenüber den anderen den Vorzug der Einfachheit und Billigkeit zu besitzen.

Die beiden Instrumente des Apparates, sowohl das Röntgenstereometer, als auch der Apparat zur Bestimmung des Zentralstrahles, werden von der Firma Heinz **Bauer & Co.**, Berlin W. 35, fabriziert. **Gaugele** (Zwickau).

33) Colombo. Falschheit der durch das Baryumplatincyanür gelieferten radiometrischen Angaben.

(Fortschritte auf dem Gebiete der Röntgenstrahlen Bd. X. Hft. 2.)

Die für die quantitative Dosierung der Röntgenstrahlen vorgeschlagenen Methoden sind im wesentlichen zwei: die eine, wissenschaftliche Methode par excellence, aus den elektrischen Massen bestehend; die andere, die auf besonderen Reaktionen chemischer Natur beruht, die gewisse, den Röntgenstrahlen ausgesetzte Stoffe zeigen.

Von den letzteren sind die bekanntesten: der Chromoradiometer von Holzknecht, der Radiometer von Sabouraud und Noiré.

Verf. hat aber — wie auch andere — gefunden, daß die Angaben des letzteren und weitverbreitetsten nicht immer genau sind, und vermochte das durch Versuche, die im Originale nachzulesen sind, nachzuweisen.

Danach ist es offenbar, daß die Abschätzung nur beim Sonnenlichte stattfinden darf, während das Versuchsplätzchen beim Halblicht der Dämmerung viel früher die bekannten Farbenänderungen annimmt. Auch treten diese Reaktionen in verschiedener Zeit auf, je nachdem das Sonnenlicht resp. künstliche Licht senkrecht oder schräg auf das Plätzchen auffallen.

Will man daher das Radiometer von Sabouraud-Noiré benutzen, so muß man auch andere Elemente zur Kontrolle herbeiziehen. Am empfehlenswertesten ist nach Verf. das Gaiffe'sche Milliampèrometer. **Gaugele** (Zwickau).

34) A. Köhler. Typische Röntgenogramme von Knochengummen.

(Fortschritte auf dem Gebiete der Röntgenstrahlen Bd. X. Hft. 2.)

Verf. weist zunächst darauf hin, wie selten einem sehr beschäftigten Röntgenologen sich die Gelegenheit bietet, syphilitische Erkrankungen des Skeletts aufzunehmen. Er berichtet nun über sechs Fälle verschiedenen Alters und illustriert sie mit ganz vorzüglichen Röntgenbildern. Die klinische Diagnose lautete mit Bestimmtheit auf luetische Gummen, und zwar handelte es sich um Erkrankungen im Anfangsstadium Das periostale Gumma bietet stets ein nicht zu verkennendes, typisches Bild:

Das Periost ist abgehoben, ossifiziert, während die angrenzende Corticalis zerstört ist. Die benachbarten Knochenteile sind nicht atrophisch, im Gegensatz zur Tuberkulose und akuten Ostitis. In fortgeschrittenen Fällen finden sich natürlich auch hyperplastische Vorgänge, wovon Verf. früher schon Reproduktionen veröffentlicht hat.

Ein sehr hübsches Bild zeigt uns ein Gumma in Form einer runden Lücke im Os parietale von 8 mm Durchmesser, mit zackigem Rand und einem kleinen dunklen Schatten mitten in der Aufhellung. Weniger charakteristisch sind die von der Markhöhle, resp. dem Marke der Spongiosa ausgehenden Gummen im Röntgenogramm. In der Hauptsache handelt es sich auch hier um rarefizierende Prozesse. **Gaugele** (Zwickau).

35) Lührse. Zur therapeutischen Wirkung der Röntgenstrahlen.

(Stomatologische Blätter 1906. Nr. 3.)

Verf. beschreibt einen eigentümlichen Fall, wo es bei einer 22jährigen Pat. durch die Ungeschicklichkeit einer nicht approbierten Heilkünstlerin zu einer Kiefernekrose durch Arsenik gekommen war. Pat. verlor einen Zahn nach dem anderen. Aus diagnostischen Gründen unternahm nun Verf. (vor 10 Jahren) eine Röntgendurchleuchtung des Schädels, die auf 45 Minuten ausgedehnt wurde. Die Durchleuchtung ergab ein ziemlich gutes Bild und hatte den eigentümlichen Erfolg, daß die noch vorhandenen gelockerten Zähne sich wieder festigten und Pat. bald als geheilt entlassen werden konnte.

Verf. ist der Ansicht, daß dies, allerdings unbeabsichtigt, die erste therapeutische Verwendung der Röntgenstrahlen gewesen sei. **Gaugele** (Zwickau).

36) **J. C. Mc Guire.** Report of two cases of varicose veins successfully treated with the X-ray.

(New York med. record 1906. September 1.)

Mc G. hält den Einfluß der Röntgenstrahlen auf Varicen für ausgezeichnet; es werden zwei Krankengeschichten berichtet, nach denen ein vorzüglicher Erfolg auch bei Komplikation mit Beingeschwüren erzielt worden sein soll.

Loewenhardt (Breslau).

37) **A. D. Rockwell.** X ray therapy.

(New York med. record 1906. April 21.)

R. berichtet über eine Anzahl von positiven und negativen Resultaten der Röntgentherapie. Geheilt wurden 2 Fälle von Epitheliom in 45 resp. 47 Sitzungen und Lupus vulgaris in 45 Expositionen dagegen Lupus erythematosus ohne Erfolg behandelt). Ein Scirrhus der Mamma wurde nach der Operation 24mal bestrahlt und ist nach 3 Jahren rezidivfrei. Ein Nävus heilte nach 36 Sitzungen. 2 Karzinome schienen nicht gebessert, sondern durch die Röntgenstrahlen zu intensiverem Wachstum angeregt. **Loewenhardt** (Breslau).

38) **R. Abbe.** Explosion of a radium tube.

(New York med. record 1906. April 21.)

A. berichtet über die Explosion eines Radiumröhrchens, welches er täglich 3 Monate lang gebraucht hatte. 50 mg reinen Radiumbromids war hermetisch in einer dünnen Glasröhre verschlossen. Beim Entfernen aus einer Silberkapsel zersprang das Röhrchen mit einem lauten Knall, als es mit einer Metallpinzette nicht sehr kräftig herausgedrückt werden sollte. Das Stück Teppich, auf das das Radium gefallen war, wurde herausgeschnitten und dann sehr vorsichtig im Laboratorium über eine niedrige Schachtel gespannt und ausgeklopft, bis die Prüfung mit Willemite negativ ausfiel. Diesmal wurde der Sicherheit halber ein Platindraht beim Verschluß des Röhrchens mit eingeschmolzen, um eine Entladung der positiven Elektrizität zu ermöglichen, in der Anschauung, daß der negative Strom mit den Betastrahlen durch das Glas geht. **Loewenhardt** (Breslau).

39) **Spiller.** Abscess of the brain.

(Univ. of Pennsylvania med. bull. 1906. Oktober.)

S. teilt unter Einfügung einer ganzen Reihe von eigenen Beobachtungen seine Erfahrungen über die Abszesse im Gehirn mit. Die Stauungspapille kann auch beim Hirnabszeß hochgradig werden. Puls und Temperatur bieten wenig Anhaltspunkte. Stupor ist bei vorgeschrittenen Fällen von Abszeß gewöhnlich ausgesprochener als bei Geschwulst. Wie schwierig die Differentialdiagnose zwischen Abszeß und Blutung ins Gehirn sein kann, zeigte ein Pat., bei dem eitrige Otitis media, Leukocytose, Neuroretinitis und Symptome einer Schädigung der ersten linken Stirnwindung mit Übergang auf die innere Kapsel bestanden und daher ein Abszeß angenommen wurde; bei der Operation fand man jedoch ein subdurales Hämatom dieser Gegend, vermutlich traumatischen Ursprunges. Ungewöhnlich ist die Ätiologie in einem Falle, wo einem Knaben beim Aufspannen eines Regenschirmes einer der Schirmdachstäbe durch das eine Nasenloch in das Siebbein drang und einen Hirnabszeß hervorrief. Bei einem 68jährigen Manne hatte eine chronische Otitis media seit Jahrzehnten bestanden, bis sich innerhalb weniger Wochen zwei nahe beieinander liegende Abszesse im Schläfenlappen entwickelten. Bei einem Pat. mit den Erscheinungen eines Kleinhirnabszesses u. a. lateraler Nystagmus beim Sehen nach der Seite des Abszesses zu) wurde bei der Punktion kein Eiter entleert, während die Autopsie zeigte, daß der Trokar wohl in den Abszeß eingedrungen, der Eiter jedoch eingedickt war. Daher muß bei negativer

Punktion die Inzision stets angeschlossen werden; das Kleinhirn verträgt derartige Eingriffe sehr gut, es kann sogar, wie S. es in einer Anzahl von Fällen sah, ein großer Teil eines Seitenlappens ausgeschnitten werden, ohne daß ernste Störungen auftreten. Während bei den meisten von S. beobachteten Fällen der Ausgang vom Mittelohre sicher nachweisbar war, konnte bei einem Kranken mit Abszeß im Centrum semiovale (mikroskopisch Staphylokokkus pogenes aureus) trotz genauester Sektion sämtlicher Organe keine weitere Eiterung im Körper festgestellt werden. S. bezweifelt, daß Kleinhirnabszesse seltener als Großhirnabszesse vorkämen. Weitere Fälle von S. zeigen die diagnostischen Schwierigkeiten, z. B. bei der Differentialdiagnose zwischen Hirnabszeß und eitriger Meningitis. Verf. teilt zum Schluß die Krankengeschichten von fünf zum Teil operierten Fällen mit; sie betreffen: 1) Sinusthrombose mit den Erscheinungen eines Hirnabszesses (bei der Operation kein Eiter gefunden). 2) Otitis media von langer Dauer, Erscheinungen eines Hirnabszesses von kurzer Dauer; Eröffnung eines Abszesses im Sphenotemporallappen, die Autopsie deckt noch einen zweiten in der Nähe auf. 3) Kleinhirnabszeß infolge Thrombose der hinteren unteren Kleinhirnarterie, im Leben nicht erkannt. 4) Tuberkulöse Meningitis mit den Symptomen eines Hirnabszesses. 5 Abszeß im linken Schläfenlappen bei einem Linkshänder.

Mohr (Bielefeld).

40) **Hasslauer.** Die Stauungshyperämie bei der Behandlung von Ohreiterungen. (Aus der Ohrenstation des Garnisonlazaretts in München.)

(Münchener med. Wochenschrift 1906. Nr. 34.)

Während H. bei chronischen Mittelohreiterungen mit der Stauungsbehandlung keine günstigen Resultate erzielte, brachte diese bei akuten Ohreiterungen nach Verf.s Meinung unstreitige Erfolge. Die entzündlichen Erscheinungen und das Exsudat gingen in fünf Fällen, ohne daß die Paracentesis gemacht werden mußte, zurück. In neun anderen Fällen war letzterer Eingriff der Stauungsbehandlung vorausgeschickt worden, und wurde bei fünf rasche Heilung, bei drei solche nach der Mastoidoperation erreicht! Die Stauung, welche alle Pat. gut vertrugen, wurde täglich 22 Stunden lang angewandt; die Schmerzen ließen fast immer schnell nach, besonders bewährte sich die Stenger'sche Saugbehandlung.

Kramer (Glogau).

41) **J. H. Abraham.** Syphilitic empyema of the accessory sinuses of the nose, with a report of four cases.

(New York med. record 1906. März 3.)

A. beschreibt vier Fälle von Empyem der Highmorshöhle, das er auf Syphilis zurückführt. Spezifische Behandlung ist erfolgreich. Kleine Dosen Jod werden merkwürdigerweise für wirksamer wie große Gaben erklärt, ein therapeutischer Vorschlag, dessen Nachahmung uns gefährlich dünkt, weil bei einmal gesicherter Diagnose den Zerstörungen durch möglichst intensive Behandlung nicht energisch genug entgegengearbeitet werden kann. **Loewenhardt** (Breslau).

42) **A. Schmidt.** Ein Schutzapparat für Kranke mit Verletzung der Wirbelsäule.

(Med. Klinik 1906. p. 1174.)

Unter den Verletzten werden zwei eiserne Längsstangen geschoben, die, am Kopfende zusammenlaufend, Haken für eine Art Glisson'scher Schwebe, an den Fußenden Haken für Laschen zum Gegenzug an den Knöcheln tragen. Unter die in ihrer gegenseitigen Lage durch eiserne Querbänder befestigten Längsstangen werden nun hölzerne Tragestangen geschoben und mit ersteren durch Drehriegel verbunden. Nachdem der Kranke an dieses Gestell festgewickelt worden, wird er vom Erdboden weg nach dem Krankenhaus in den Verbandraum getragen und dort, unverrückt auf den eisernen Stangen liegend, eingegipst. Letztere werden schließlich nach unten aus dem Verbande herausgezogen. Drei Abbildungen.

Georg Schmidt (Berlin).

43) **Mende.** Die Bülau'sche Heberdrainage bei Behandlung einer schweren Spondylitis tuberculosa.

(Therapeutische Monatshefte 1906. Nr. 11.)

Verf. berichtet ausführlich die Krankengeschichte eines schweren Falles von Spondylitis tuberculosa. Die Abszeßverhältnisse lagen so, daß der Eiter nur durch Saugen entfernt werden konnte. Deshalb legte M. eine Heberdrainage an. Dieselbe wurde auch fortgesetzt, als Pat. ein Gipsreklinationsbett erhielt. Sogar als Pat. aufstand und ein Stützkorsett bekam, wurde die Drainage durch dieses Korsett nach einer im Stiefel befindlichen Flasche geleitet. M. hat auf diese Weise ein gutes Resultat trotz der Schwere des Falles erhalten.

Die Arbeit enthält eine Reihe theoretischer Erwägungen über die Heberdrainage, insbesondere im Vergleich zur Bier'schen Stauung. Die Lektüre dieser sehr interessanten Einzelheiten, die im Rahmen eines Referates nicht gut wiedergegeben werden können, ist dringend zu empfehlen. **Silberberg** (Breslau).

44) **A. Hirschberg.** Chromatophoroma medullae spinalis, ein Beitrag zur Kenntnis der primären Chromatophorome des Zentralnervensystems.

(Virchow's Archiv Bd. CLXXXVI. p. 229.)

Verf. beschreibt ausführlich eine Pigmentgeschwulst, die sich im Rückenmark in der Höhe der Abgangsstelle des 11. Dorsalnerven entwickelt hatte; das Rückenmark als primärer Entwicklungsort derartiger Neubildungen war bisher nicht bekannt. **Doering** (Göttingen).

45) **Grossmann.** Über die angeborenen Blutcysten des Halses.

Inaug.-Diss., Leipzig, 1902.

G. stellt aus der Literatur die Krankengeschichten von 41 Fällen von Blutcysten am Halse zusammen und berichtet über einen Fall der Tillmanns'schen Klinik. Das ausgetragene, einen Tag alte Kind hatte an seiner rechten Halsseite eine gänseeigroße, fluktuierende, grau durchscheinende Geschwulst, die beim Schreien etwas straffer wurde, durch Kompression aber nicht verkleinert werden konnte. In Narkose wurde zunächst punktiert, es entleerte sich eine kaffeefarbige Flüssigkeit. Dann wurde am hinteren Ende der Geschwulst eine 2 cm lange Inzision gemacht, aus der etwa 80 ccm der obigen Flüssigkeit ausflossen. Frisches Blut entleerte sich nicht. Tamponade, komprimierender Verband, völlige Heilung. Eine mikroskopische Untersuchung der Cystenwand fand nicht statt.

Müller (Dresden).

46) **J. S. Billings.** The administration of diphtheria antitoxin and performance of intubation by the department of health of New York City.

(New York med. record 1906. Februar 17.)

B.'s Bericht über die seit 1895 im Gesundheitsamte von Neuyork begonnene Antitoxinbehandlung der Diphtherie legt ein glänzendes Zeugnis für die zu diesem Zwecke geschaffene Organisation ab. Gesuche um Injektionen und Intubationen, wofür auch alle Einrichtungen getroffen sind, wurden im Durchschnitt innerhalb 2 Stunden erledigt. **Loewenhardt** (Breslau).

Originalmitteilungen, Monographien und Sonderdrucke wolle man an *Prof. E. Richter* in Breslau (Kaiser Wilhelmstraße 115), oder an die Verlagshandlung *Breitkopf & Härtel*, einsenden.

Druck und Verlag von Breitkopf & Härtel in Leipzig, Nürnbergerstraße 36/38.

Zentralblatt

für

CHIRURGIE

herausgegeben

von

E. von Bergmann, F. König, E. Richter,
in Berlin, in Berlin, in Breslau.

Vierunddreißigster Jahrgang.

Wöchentlich eine Nummer. Preis des Jahrganges 20 Mark, bei halbjähriger Vorauszahlung. Zu beziehen durch alle Buchhandlungen und Postanstalten.

Nr. 2. Sonnabend, den 12. Januar. 1907.

Zur Appendicitisfrage.

Von

Dr. Emil Haim,

Chirurg in Budweis, Böhmen.

Am Schluß einer kleinen Abhandlung über Streptokokkenappendicitis, welche demnächst im Archiv für klin. Chirurgie erscheinen wird, bin ich auf Grund der bakteriologischen Untersuchung der vorgekommenen Fälle zu Beobachtungen gelangt, welche ich hier in

Kürze besprechen und deren allgemeine Gültigkeit ich nur mit Vorsicht zu behaupten wagen möchte.

Deshalb möchte ich daran die Aufforderung knüpfen, eine Sammelstatistik zu veranstalten von Appendicitisfällen, welche im akuten Stadium operiert wurden, von der ich mir erhoffe, daß sie eine Einigung in vielen Fragen, welche die Appendicitis betreffen, herbeiführen und unsere Auffassung von derselben klären würde.

Meine Beobachtungen sind nun folgende: Zu gewissen Zeiten tritt die durch Streptokokken bedingte schwere, diffuse Form der Appendicitis gehäuft, endemisch auf, und zwar sind es die Frühjahrsmonate März, April und die Herbstmonate Oktober, November, während sie zu anderen Zeiten außerordentlich selten ist.

Manchmal scheinen auch gewisse Symptome häufiger vorzukommen; so beobachtete ich hintereinander mehrere Fälle mit Herpes oder mit Ikterus u. dgl. Die durch Colibazillen bedingte milde Form der Appendicitis scheint das ganze Jahr gleichmäßig vorzukommen.

Die Ätiologie der Appendicitis ist nach den verschiedenen Ländern verschieden, d. h. in den einzelnen Ländern überwiegen die durch bestimmte Bakterien hervorgerufenen Formen derselben; so kommen z. B. in den nordischen Ländern überwiegend Bakterium coli und Pneumokokken, bei uns, in Deutschland, Frankreich, vielleicht auch in Amerika, Streptokokken und Bakterium coli, in Italien, in England bloß Bakt. coli als Erreger der Blinddarmentzündung vor.

Vielleicht erklärt sich aus diesem Umstande, daß die Mortalitätsstatistik bei den verschiedenen Autoren so große Differenzen aufweist. Die Bekanntgabe der bakteriologischen Befunde würde leicht Aufklärung bringen.

Die durch Streptokokken bedingten schweren Formen scheinen ebenso häufig im ersten Anfalle als nach mehreren leichten Anfällen vorzukommen.

Die Streptokokkenappendicitis kommt mit Vorliebe bei jugendlichen Personen vor, während die anderen Formen auch bei älteren Leuten vorzukommen pflegen.

Die Prognose der Streptokokkenappendicitis ist bei Kindern und jugendlichen Individuen viel besser als bei älteren; bei diesen kommt sie nur sehr selten vor, endet dann jedoch beinahe stets letal.

Die Prognose dieser Form der Appendicitis ist selbstverständlich auch abhängig von dem Zeitpunkt, wann die Operation vorgenommen wird; je früher nach Beginn des Anfalls, desto besser. Doch macht hier das sogenannte Intermediärstadium keinen Unterschied. Alle diese Fälle müssen dann, wenn sie in Behandlung kommen, ob am 1. oder 3. Tage, sofort operiert werden; längeres Zuwarten bringt Schaden.

Die Diagnose der verschiedenen Formen der Appendicitis kann aus den Symptomen allein gemacht werden.

Vielleicht ließen sich diese Beobachtungen weiter stützen, und es würden sich noch neue Gesichtspunkte ergeben, wenn ein größeres

Material über Appendicitis zur Verfügung stände, wo jedoch in allen Fällen der **bakteriologische Befund** sowohl aus dem Inhalte der Appendix als aus dem etwaigen Exsudate erhoben wurde. Deshalb möchte ich mir erlauben, an die Vorstände der chirurgischen Stationen die Bitte zu richten, solche Untersuchungen machen und nebst den ausführlichen Krankenjournalen veröffentlichen zu lassen. Vielleicht wird es dann möglich sein, in der Appendicitisfrage einen großen Schritt weiter zu kommen.

Budweis am 30. November 1906.

---

1) **W. Guttmann.** Medizinische Terminologie. Zweite umgearbeitete und erweiterte Auflage. XX, 669 S.

Wien, Urban & Schwarzenberg, 1906.

Ein Wörterbuch, sehr zu empfehlen einem jeden, der sich viel mit der deutschen und ausländischen medizinischen Literatur beschäftigt, nicht nur dem Arzt, sondern auch dem Studenten; denn in möglichster Knappheit erklärt es die gebräuchlichsten wie auch manche nicht mehr gebräuchliche, aber früher gebrauchte Fachausdrücke der gesamten Medizin einschließlich ihrer naturwissenschaftlichen Hilfsdisziplinen begrifflich und — wo es angeht — auch etymologisch. Letzteres ist ja nicht immer möglich, namentlich bei den Namen moderner, chemisch hergestellter Medikamente, die oft ganz willkürlich erfunden werden, ohne Rücksicht auf Zusammensetzung oder Heilwert des Objektes. Besonders nützlich ist das Buch auch, um schnell sich über Benennungen zu orientieren, die sich an den Namen eines Autors des In- oder Auslandes anschließen. Wer weiß denn beispielshalber immer gleich, was die Malassez'sche Krankheit, was die Malgaigne'sche Grube, was das Mannkopf'sche Zeichen ist und was so viele andere Bezeichnungen bedeuten? Ein Blick in das vorliegende Buch gibt ihm da sofort die Erklärung, und er ist der Mühe enthoben, an anderen Orten lange herum zu suchen, nicht selten, ohne da Aufklärung zu finden. Die Definitionen der einzelnen Ausdrücke wollen nicht mehr geben, als gerade nur was zum Verständnis des betreffenden Begriffes notwendig erscheint, das aber gewähren sie auch ebenso klar wie kurz. Wenn der Autor sagt, sein Buch solle nur die gebräuchlichsten Fachausdrücke behandeln, daß daher so manches darin fehle, was man wohl suche, so kann Ref. nach reichlich gemachten Stichproben versichern, daß es ihn — wenigstens in dieser zweiten Auflage — nur sehr selten im Stiche gelassen hat, und dann nur bei allermodernsten Wortbildungen, deren so manche vielleicht auch bald wieder in Vergessenheit geraten. Er wird das Buch sicher auch weiterhin häufig zu Rate ziehen.

Richter (Breslau).

---

2) **H. Apolant.** Die epithelialen Geschwülste der Maus.
(Arbeiten aus dem kgl. Institut für experimentelle Therapie zu Frankfurt a. M. Hrsg. von H. Ehrlich. Hft. 1.)

Mit dieser Arbeit läßt Ehrlich eine neue Zeitschrift eröffnen: Arbeiten aus dem kgl. Institut für experimentelle Therapie zu Frankfurt a. M. In dieser Zeitschrift sollen die Untersuchungsresultate des Instituts niedergelegt werden. Auf dem Boden eines möglichst großen Materials sollen die Forschungen über das Karzinom speziell durch histologische und experimentelle Studien gefördert werden. So berichtet A. über die Ergebnisse jahrelanger, sorgfältiger Studien, denen ein Ausgangsmaterial von 276 Einzelgeschwülsten an 221 Mäusen zugrunde liegt, abgesehen von den unzähligen Verimpfungsgeschwülsten. Alle Mäusegeschwülste sind subkutane und nehmen ihren Ausgangspunkt von der weiblichen Brustdrüse. Spontangeschwülste männlicher Tiere wurden nie beobachtet. Da die Brustdrüsen der Mäuse eine lange Kette von den submaxillaren Speicheldrüsen bis zu den Geschlechtsteilen bilden, werden die Geschwülste ausschließlich an den vorderen und seitlichen Rumpfpartien gefunden.

Da die normale Brustdrüse nur ganz spärlich bindegewebiges Stroma zeigt, sind die Geschwülste stets epitheliale; nie sind bindegewebige beobachtet worden. A. weist nach, daß alle Mäusegeschwülste mit ganz vereinzelten Ausnahmen eine genetisch und strukturell einheitliche Geschwulstgruppe bilden, deren einzelne Typen — durch großen Formenreichtum differenziert — unmerklich ineinander übergehen. Der Grundtypus aller Mäusegeschwülste, von der alle anderen Geschwülste sich genetisch ableiten lassen, ist das Adenoma simplex. Der bindegewebige Anteil dieser Geschwülste tritt hinter den epithelialen vollständig zurück; das mikroskopische Bild gleicht auffallend der menschlichen Struma colloides. Durch sekundäre Veränderungen, teils des Parenchyms, teils des Stromas, gliedern sich zwei besondere Geschwulsttypen ab, das Cystadenoma simplex mit mehr oder weniger starker Cystenbildung und das Adenoma cysticum oedematosum s. haemorrh., charakterisiert durch das ödematös und hämorrhagisch durchtränkte Stroma, in dem die epithelialen Elemente auseinander gesprengt liegen. Zeigt sich nun neben der Cystenbildung eine starke Zellproliferation, so entsteht eine Sprossung von Papillen in die Lichtung der Cysten hinein und somit ein weiterer charakteristischer Geschwulsttypus, das Cystadenoma papilliferum.

Erreichen diese eben beschriebenen adenomatösen Geschwülste die Größe von etwa einer Kirsche, so lassen sich fast regelmäßig schwerwiegende histologische Veränderungen feststellen: der Adenomtypus geht in den Karzinomtypus über. Diese Tatsache, die in der Geschwulstbiologie des Menschen glücklicherweise sehr selten ist, ist bei den Mäusegeschwülsten die Regel und der Ausdruck der ungeheueren Proliferationskraft der Geschwulstzellen.

Am Mäusekarzinom unterscheidet A. zwei Grundtypen 1) das Carcinoma simplex alveolare. An Stelle der Drüsen treten solide

Epithelnester, deren Genese — zum Teil multizentrisch — aus der normalen Brustdrüse oder meist aus dem Adenoma simplex deutlich erkennbar ist. Entsteht die karzinomatöse Degeneration auf dem Boden cystisch resp. hämorrhagisch degenerierter Adenome, so kann man einen besonderen charakteristischen Typus noch unterscheiden: das Cystocarcinoma haemorrhagicum. 2) Das Carcinoma papillare, charakterisiert durch die die Cystenlichtungen mehr oder weniger ausfüllenden karzinomatösen Papillen.

Die überimpften Karzinome lassen im allgemeinen dieselben histologischen Typen erkennen, wenn auch die wachsende Proliferationssteigerung der Zellen gewisse Struktureigentümlichkeiten hervorruft. Der Alveolarkrebs bildet die am schnellsten wachsenden Impfkrebse. Dieselben zerfallen im allgemeinen sehr rasch zentral, während ein schmaler peripherer Saum fortwuchert. Der Typus der Geschwulst bleibt durch zahlreiche Generationen konstant, A. züchtete bis zur 70. Generation.

Die Metastasen der Mäusekarzinome sind sehr selten, wenigstens makroskopisch: Von 221 Spontangeschwülsten zeigten nur 6 Metastasen, mikroskopisch sind dagegen öfter Metastasen nachzuweisen, vor allem in der Lunge, seltener in Leber und Milz. Dieselben entstehen bei der Maus ausschließlich auf dem Blutwege; krebshaltige Lymphbahnen oder -drüsen wurden nie gefunden. Der Sitz der Metastasen ist fast ausschließlich die Lunge. Die Impfgeschwülste bilden nur selten Metastasen. Nur ein Stamm A.'s zeigte die Metastasierungsfähigkeit an den Impfgeschwülsten.

Die Sarkomentwicklung auf dem Boden transplantierter Karzinome ist die interessanteste und für die Geschwulstbiologie gänzlich neue Tatsache, die uns A. bringt. In drei verschiedenen Stämmen entstand, und zwar immer erst in späten Generationen, einmal dauernd eine Mischgeschwulst, zweimal dauernd Sarkom. Die Sarkome bildeten nie Metastasen. Die Umwandlung bildet sich im Laufe der Generationen ganz allmählich, indem die alte Geschwulstform (Karzinom) durch die neue (Sarkom) mehr und mehr und schließlich vollständig und dauernd verdrängt wird. Die ersten Sarkomzellen treten an der Peripherie der Krebsnester auf, allmählich finden sich an Stelle des spärlichen Stroma breite Spindelzellensarkombündel, die an Größe und Breite zunehmen; die Karzinomnester werden in späteren Generationen immer seltener, und schließlich besteht die ganze Geschwulst nur noch aus Sarkomgewebe.

Genauer auf die hochinteressanten Einzelheiten einzugehen, ist hier nicht der Platz. Die grundlegende Arbeit A.'s ist für jeden, der sich experimentell mit Karzinomstudien beschäftigt, ein wertvolles Orientierungsmittel, wie die Lektüre für jeden, der sich für die Biologie der Geschwülste überhaupt interessiert, dringend zu empfehlen ist. Zahlreiche sehr gute histologische Bilder erläutern den Text.

K. Schultze (Bonn).

---

3) **R. Schmidt.** Zur Kasuistik und Statistik der Knochentumoren mit Schilddrüsenbau.

Inaug.-Diss., Rostock, 1906.

Verf. stellt aus der Literatur 48 Fälle von »Strumametastasen« zusammen, von denen 38 ausgesprochen bösartigen, 10 teils gutartigen, teils unbestimmten Charakter zeigten.

Mit Vorliebe befällt die Strumametastase das Knochensystem, besonders den knöchernen Schädel. Mikroskopisch handelt es sich um Karzinom, Adenom und Adenokarzinom; in vielen Fällen gleicht der histologische Bau vollkommen dem eines gewöhnlichen Kropfes mit Kolloidbildung. Trotzdem ist der klinische Verlauf auch in diesen Fällen oft ein bösartiger, wie spätere Nachforschung feststellen kann, so daß jede Kropfmetastase klinisch zu den bösartigen Neubildungen zu rechnen ist.

Auch der vom Verf. mitgeteilte 49. Fall, der eingehend beschrieben wird, zeigte histologisch das Bild der Struma colloides; klinisch zeichnete er sich durch rasches destruierendes Wachstum aus und führte zu Kachexie und plötzlichem Tod. **K. Schultze** (Bonn).

---

4) **M. D. Hartzell.** Some remarks concerning the tuberculides with a report of cases illustrating the papulonecrotic variety.

(New York med. record 1906. Juni 20.)

H. spricht über die Klassifikation der Hauttuberkulosen und unterscheidet zwei Gruppen, die bazillären Tuberkulide, in denen der Tuberkelbazillus regelmäßig nachzuweisen ist, und die Toxituberkulide, in denen er fehlt. In der letzteren Gruppe werden die Hauteruptionen auf hämatogenem Wege hervorgerufen durch Toxine von Herden, die mehr oder weniger entfernt liegen. Weiter wird über einige Fälle von sog. Folliklis berichtet (der Ausdruck stammt von Barthélemy). Diese Erkrankung ist nicht so selten bei Kindern und jungen Leuten. Auf Handrücken, Ellbogen oder Knien, Füßen, Knöcheln und der Ohrmuschel erscheinen kleine dunkelrote oder bläuliche Knoten. Eine mehr oder weniger deutliche Cyanose der Extremitäten ist ziemlich konstant dabei. Über diese Form der Hauttuberkulose existiert aus den letzten Jahren eine ziemlich reichliche Literatur.

Loewenhardt (Breslau).

---

5) **Landsteiner** und **Botteri.** Über Verbindung von Tetanustoxin mit Lipoiden.

(Zentralblatt für Bakteriologie usw. I. Abt. Bd. XLII. Hft. 6.)

Von der Voraussetzung ausgehend, daß die Wirkung der Toxine an ihre Beziehungen zu empfindlichen Zellen geknüpft ist, haben Verff. die Affinitäten des Tetanustoxins zu einer Reihe chemischer Zellbestandteile untersucht. Während ihnen der Nachweis einer chemi-

schen Verwandtschaft des Tetanustoxins zu Eiweißstoffen verschiedener Art nicht gelang, konnten sie eine Affinität des Toxins zu lipoiden Stoffen, besonders zu Cholestearin, Lecithin und (aus Menschen- und Pferdehirn gewonnenem) Protagon dadurch nachweisen, daß sie in Tetanustoxinlösungen durch Behandlung mit den genannten lipoiden Körpern eine ausgesprochene Giftbindung, zum Teil sogar eine Entgiftung zu erzielen vermochten. Die Toxinverbindungen mit Cholestearin und Protagon erwiesen sich als im Tierkörper teilweise spaltbar. Verff. nehmen an, daß der Reichtum des Nervengewebes an fettreichen Lipoidproteinverbindungen mit seiner Affinität zum Tetanusgift in Beziehungen steht. Die Antitoxinbildung in den toxinbindenden Geweben ist von der Giftbindung im obigen Sinne zu trennen.

W. Goebel (Köln).

---

6) **Solt.** Die Milch als Hämostatikum.

(Therapeutische Monatshefte 1906. Nr. 10.)

S. ist es in einer Reihe von Fällen gelungen, starke Blutungen, wie uterine, Magen- und Lungenblutungen, durch Milchklistiere zum Stehen zu bringen. Es wurde jedesmal $^1/_2$—1 Liter Milch eingegossen, der etwas Salz zugesetzt war. Bei Pat., die dem Verbluten nahe waren, wurde mehr eingegossen. Die Eingießung geschah stets mit dem Klysopomp.

Die Wirkung erklärt sich S. daraus, daß die Milch eine Reihe von Stoffen enthält, die auch sonst zur Blutstillung verwandt werden. So z. B. Eisen, Phosphor-, Schwefel- und Zitronensäure. Dazu kommen Kalksalze, sowie Zerfallsprodukte von Kernen der Leukocyten, die in der Milch schwimmen. Hierher gehören event. auch hämostatisch wirkende Extraktivstoffe der Milchdrüse.

Als Hauptsache bei der Anwendung der Milch als Hämostatikum betont S., daß die Darreichung durch den Mastdarm zu geschehen hat, da bei Verabreichung durch den Mund die hämostatische Wirkung durch die Magenverdauung aufgehoben wird.

Silberberg (Breslau).

---

7) **A. Aschoff.** Über die neueren histologischen Untersuchungen der Appendicitis und ihre Bedeutung für die Auffassung des Krankheitsprozesses.

(Sammlung klin. Vorträge N. F. Nr. 435. Leipzig, **Breitkopf & Härtel,** 1906.)

A. gibt an der Hand schematischer Zeichnungen seines Bruders L. Aschoff (Freiburg) einen Überblick über die in den letzten Jahren erschienenen histologischen Arbeiten über die pathologische Anatomie der Appendicitis und kommt dabei zu folgenden Ergebnissen:

Die häufige partielle und totale Obliteration des Wurmfortsatzes ist kein physiologischer Vorgang, aber ebensowenig die Folge einer chronischen granulierenden Entzündung. Der Kotstein spielt nicht die ihm früher zugewiesene Rolle als Erreger chronischer Entzündung oder von Geschwüren; er kann die Erkrankung komplizieren und die

Heilung verzögern. A. befürwortet die schon von Sahli vertretene Anschauung der Gleichstellung der Appendicitis mit der Angina, wenigstens nach der histologischen Seite hin. Wie dort die Entzündung in den Krypten beginnt, so auch hier. Wie dort umschriebene, gelegentlich zum Mandelabszeß sich steigernde Eiterungen auftreten, so auch hier die fast regelmäßig zu beobachtenden Muskelwandabszesse. Wie dort zwischen der einfachen Angina, der mit starker Schwellung einhergehenden Entzündung der Mandeln und den pseudomembranösen sog. diphtherischen Formen der Mandelentzündung alle möglichen Übergänge bestehen, so auch beim Wurmfortsatz. Wie dort Hypertrophie, abnorm tiefe Lakunen, Tonsillenpfröpfe die Entzündung begünstigen können, so auch hier. Die Kotsteine, die Gefäßveränderungen im Mesenteriolum, die Hypertrophie der Follikel spielen am Wurmfortsatz durchaus eine sekundäre Rolle. Wie die mit so mäßiger Schwellung, ja mit diphtherischen Belägen einhergehenden Anginen spurlos zurückgehen können, so auch die Appendicitis, die mit oder ohne Muskeldefekte, mit oder ohne Obliteration usw. ausheilen kann. Gemäß dieser Auffassung hält A. die Forderung, alle Wurmfortsatzerkrankungen zu operieren, für unhaltbar. Allerdings gebe zurzeit noch unser diagnostisches Unvermögen der Frühoperation eine gewisse Berechtigung. Um so dringender müsse aber unser Streben nach Vervollkommnung der Diagnostik sein, um die ungünstig verlaufenden Fälle rechtzeitig zu erkennen, besonders wegen eventueller septischer oder schwer toxischer Epityphlitis, um diese durch Frühoperation zu retten. Entfernt müssen alle Wurmfortsätze werden, die nach einem akuten Anfalle nicht ausheilen wollen, oder durch wiederholte Anfälle als zur Erkrankung besonders prädisponiert erscheinen, d. h. wegen Heilungsverzögerung und wegen rezidivierender akuter Appendicitis, nicht wegen schleichender, primär chronischer Appendicitis.

Kramer (Glogau).

8) **Katzenstein.** Vorschlag zur internen Behandlung der akuten Peritonitis bei Perityphlitis.

(Therapie der Gegenwart 1906. Nr. 11.)

Auf Grund theoretischer Überlegungen und praktischer Erfahrungen hat K. in einigen Fällen fortschreitender Peritonitis nach Perityphlitis nicht operiert, sondern die von Wernitz für puerperale Sepsis angewandte Methode großer Kochsalzklistiere benutzt. Die angewandte Technik war folgende: 4 g Kochsalz kommen in einen halben Liter Wasser von 40°. Das Ausflußrohr des $^1/_2$ m über dem Pat. aufgestellten Irrigators wird so weit verschlossen, daß jede Sekunde 1—2 Tropfen abfließen. Das Einlaufen des ersten halben Liters Kochsalzlösung soll 1—2 Stunden dauern. Die Prozedur wird fortgeführt, bis 2—3 Liter resorbiert sind. Nach 12 Stunden wird diese Prozedur wiederholt.

K. hat auf diese Weise in 3 Fällen gute Resultate erzielt. Er empfiehlt diese Behandlung vor allem für jene Fälle, die rasch zur akuten Sepsis führen. **Silberberg** (Breslau).

9) **C. T. Noeggerath.** Über die Blutungen in operierten Wurmfortsätzen.

(Med. Klinik 1906. p. 972.)

Selbst bei vorsichtiger Gefäßunterbindung und Abbindung des Wurmfortsatzes bei gesunden Kaninchen finden sich nach Herausnahme des Wurmes verhältnismäßig häufig Blutungen in ihm. Sie können also nicht als Krankheitszeichen verwertet werden. Dagegen gelang es auf keine Weise, größere Blutaustritte im Tierversuche zu erzeugen. Ist also eine Operation glatt und schonend verlaufen, so sind größere Blutungen als Äußerungen der Krankheit anzusprechen.

Die über diese Punkte vorliegenden Äußerungen pathologischer Anatomen sind berücksichtigt. **Georg Schmidt** (Berlin).

10) **M. Letulle.** Les hémorrhagies de l'appendice vermiforme (histo-pathologie générale).

(Presse méd. 1906. Nr. 90.)

Neuere Untersuchungen, die Verf. an exstirpierten Appendices angestellt hat, haben ihn zur Überzeugung geführt, daß ein großer Teil, wenn nicht alle Fälle, die man als hämorrhagische Follikulitis bezeichnet hatte, in Wirklichkeit nur follikuläre Apoplexien traumatischen Ursprungs darstellen. Die meisten entstehen wahrscheinlich im Augenblicke der Umschnürung des Wurmfortsatzes durch die Ligatur vor der Exstirpation, stellen also keine eigentliche Krankheit dar. Als Beweis dient die Tatsache, daß man die Follikel zwar strotzend mit Blut gefüllt findet, auch Blutaustritte in die Umgebung wahrnimmt, ferner auch die subperitonealen Blutgefäße und diejenigen des Mesoappendix von Blut überfüllt sieht; doch kann man nirgends Spuren von Entzündung, von Hypertrophie oder Schrumpfung des Bindegewebes, Vermehrung und Austritt von Leukocyten in das Gewebe usw. wahrnehmen. **E. Toff** (Braila).

11) **Pólya.** Über die Muskelvarietäten des männlichen Leistenkanales.

(Orvosi Hetilap 1906. Nr. 38—40. [Ungarisch.])

Verf. beschreibt auf Grund von Untersuchungen an 25 männlichen Leichen die Muskelverhältnisse des Leistenkanales, insofern dieselben bezüglich des radikalen Verschlusses des Kanales von Bedeutung sind. Die Arbeit führte zu folgenden Resultaten.

1) In anatomischer Hinsicht:

a. Der Teil des M. obliquus int., welcher vom Poupart'schen Bande entspringt und welchem auch der Cremaster angehört, ist in-

dividuell sehr verschieden entwickelt; besitzt nur selten die Dicke der übrigen Muskelpartien; zumeist besteht er aus schwachen, dünnen Fasern, isolierten Muskelbündeln; öfters fehlt er vollständig.

b. Die untersten Bündel des M. transversus gehen in eine Sehne über, die arkadenförmig auf das Pekten pubis herabsteigt; die Fleischbündel dieses Muskels, wenn sie im Bereich der medialen Leistengrube vorhanden sind, verlaufen mit dieser Sehne. Diese »absteigende Transversussehne« ist einheitlich, läßt sich nur artefiziell in Hesselbach und Henle'sche Ligamente einteilen.

c. Unter dem M. transversus befindet sich in einem kleinen Teile der Fälle ein M. pubotransversalis Luschka.

d. Die Verstärkungen der Fascia transversa bilden das Lig. ileopectineum (Thomsonii), ein meist stark entwickeltes Band, das dem unteren Rande des Poupart'schen Bandes entlang verläuft und die Plica semilunaris fasciae transversae, die den inneren und unteren Rand der abdominellen Öffnung des Leistenkanales umrahmt; sie ist schwach und kann fehlen.

2) In chirurgischer Hinsicht:

a. Als verläßliches plastisches Material zum Verschluß der Leistenbruchpforte lassen sich nur die Mm. obliquus intern. und transversus verwenden; u. zw. kann nur nach den Verschiedenheiten der Entwicklung dieser Muskeln der Leistenkanal einmal hauptsächlich durch den M. obliquus int., das anderemal durch den M. rectus verschlossen werden.

b. Der Teil des M. obliquus int., der die volle Dicke des Muskels besitzt, der also im chirurgischen Sinne als der wirkliche Rand des Muskels betrachtet werden muß, liegt in den meisten Fällen um mehr als 2 cm oberhalb des Poupart'schen Bandes; zwischen dieser Muskelpartie und dem Poupart'schen Bande liegen zumeist dünne Muskelelemente, die zum Verschluß der Bruchpforte völlig unbrauchbar sind (isolierte oder dünne M. obliquus-Fasern, absteigende M. transversus-Bündel, M. pubotransversalis). Man muß sich also bei der Naht des Leistenkanales immer davon überzeugen, ob die genähte Muskelpartie in der Tat gehörig dick und mit dem ganzen M. obliquus int. im Zusammenhang ist. **P. Steiner** (Budapest).

---

12) **T. Rovsing** (Kopenhagen). Die sog. Enteroptosis und ihre chirurgische Behandlung.

(Sammlung klin Vorträge N. F. Nr. 431. Leipzig, **Breitkopf & Härtel,** 1906.)

R. unterscheidet zwischen der Splanchnoptosis bei Frauen mit virgineller kräftiger Bauchwand und der Splanchnoptosis bei solchen, die geboren haben, mit schlaffer hängender Bauchwand, und schildert eingehend die Pathogenese (Korsettheorie und Theorie von der Veränderung des intraabdominalen Druckes), Symptome und Diagnose des Leidens. In bezug auf die der Nephroptose hebt er drei Gruppen von Symptomen hervor: 1) Die eigentlichen Symptome der Nieren und Harnwege (häufige Entleerung normalen Urins, typische Anfälle von

Nieren- und Harnleiterkoliken bei intermittierender Hydronephrose). 2) Die Symptome von seiten des Darmes (Verstopfung, »Darmdyspepsie«, Schmerzen in der betreffenden Bauchseite) und 3) die Symptome von seiten der Genitalien (Verschlimmerung der Schmerzen in der entsprechenden Bauchseite bei der Menstruation). Die Diagnose ist oft schwierig, da die Symptome von seiten der Urinwege fehlen und die anderen zu Verwechslung mit Krankheiten des Verdauungskanales oder der Uterusadnexe führen können; Untersuchung in stehender Stellung nach der von R. genauer beschriebenen Methode wird dann die Nephroptose entdecken lassen. Auch die Gastroptose und Koloptose kann leicht verkannt werden; wichtig für die Diagnose der ersteren ist das Bestehen von Kardialgie (unabhängig von der Qualität, aber abhängig von ihrer Quantität), von Leere im Epigastrium, Verschiebung der Magengrenzen nach unten bei der Auskultation, der Nachweis normaler Sekretions- und Verdauungsvorgänge. Die virginelle Splanchnoptosis erfordert meist operative Behandlung. Bei der der Wanderniere, die R. in 130 Fällen (2 †) mit ausgezeichnetem Erfolge fixiert hat, bedient er sich einer besonderen Methode. Die freigelegte Niere wird durch Trennung aller retrahierenden Bindegewebsstränge, durch Lösung vom Dickdarm und Bauchfell ganz aus der Wunde hervorgezogen, die Membrana propria an ihrem konvexen Rande durch einen I-förmigen Schnitt gespalten, und nach beiden Seiten ca. 2 cm weit abgelöst, sodann ein mit zwei Nadeln armierter, dicker Seidenfaden durch den unteren Pol der Niere oder besser — wie es R. letzter Zeit stets tut — nur durch den der Niere anhaftenden Teil der Membrana propria und nach Reposition des Organes einerseits durch die Muskulatur des hinteren Wundrandes an der 12. Rippe, durch die Haut desselben in Höhe der 10. Rippe, anderseits durch den vorderen Wundrand geführt und nach Feststellung der normalen Lage der Niere und Naht der übrigen Wunde über einer Gazerolle geknüpft. R. hat seit Anwendung dieser Methode niemals mehr ein Rezidiv beobachtet und allmählich die Beschwerden der Kranken schwinden sehen, sofern nicht noch eine Gastroptose bestand. Diese wurde in 9 von 16 solcher Fälle zugleich mit der Nephroptose operativ angegriffen, in den anderen Fällen mittels Vermetren'schen Unterleibsgürtels, der bei den Frauen, die geboren haben, zumeist ausreicht, behandelt. Auch die Gastropexie hat R. in 73 von 75 Fällen (2 †) sehr gute Resultate ergeben; er legt bei ihr bekanntlich drei Seidenfäden parallel zueinander in die Serosa des Magens unterhalb der kleinen Kurvatur und führt dieselben zu beiden Seiten durch die ganze Dicke der Bauchwand hindurch. Wo notwendig, wird auch die Hepatopexie mittels rechtwinkliger Catgutnähte, die durch die Serosabekleidung des Zwerchfells und den Leberrand gelegt werden, hinzugefügt (in 22 der 75 Fälle) oder bei hypertrophischer, zungenförmiger Verlängerung des linken Leberlappens, die Reposition des Magens hindern kann, derselbe reseziert (4mal). Wo ein hoher Grad von Thoraxmißstaltung und Enge des subdia-

phragmatischen Thoraxteiles die Festlegung des Magens in normaler Höhe unmöglich macht, muß sie etwas tiefer vorgenommen, die Gastroenterostomie angereiht werden.

R. ist mit seinen Erfolgen so zufrieden, daß er die beschriebene operative Behandlung der Splanchnoptosis bei Frauen, die durch eine Bandage keine Erleichterung finden, wie vor allem bei der virginellen Form, nur wärmstens empfehlen kann. **Kramer** (Glogau).

---

13) **W. H. White.** Gastrostaxis, or oozing of blood from the mucous membrane of the stomach.

(Lancet 1906. November 3.)

Verf. bespricht hier die von ihm als Gastrostaxis bezeichnete Krankheit und trennt sie durch Mitteilung über 29 Fälle streng von dem diagnostisch außerordentlich leicht damit zu verwechselndem Magengeschwür. Die Fälle sind zum Teil eigene Beobachtungen; 27 Pat. waren weiblichen und zwei männlichen Geschlechtes. Die übergroße Mehrzahl der untersuchten Pat. war zwischen 21 und 39 Jahre alt. Nach dem 40. Lebensjahre sind kaum Fälle beobachtet; die Krankheit betrifft meistens die unteren Bevölkerungsklassen. Was die Symptome des Leidens angeht, so besteht die Affektion in sich häufiger wiederholendem, meist sehr erheblichem Blutbrechen. Der allgemeine Ernährungszustand des Pat. ist besser, als bei dem genuinen Magengeschwüre. Chlorose, Hysterie oder, wie einzelne Autoren annehmen, vikariirende Menstruation haben mit der Affektion keinen Zusammenhang. Auch die Ekchymosen der Magenschleimhaut, wie sie bei Sektionen, besonders nach infektiösen Krankheiten, häufig gefunden werden, haben mit Gastrostaxis nichts zu tun. Wie die Befunde ergeben haben, rinnt in solchen Fällen das Blut einfach aus der unversehrten Magenschleimhaut. Die Diagnose des Leidens ist bei seiner Ähnlichkeit mit Magengeschwür äußerst schwierig, Verf. glaubt jedoch, daß bei letzterem mehr freie Salzsäure gefunden wird.

Was die Behandlung angeht, so ist nach Verf. beachtenswerterweise eine operative als erfolglos zu verwerfen, und nicht nur das, sie ist direkt gefährlich: die Mortalität beträgt 27,5%. Für diese Ansicht führt Verf. als bestätigend die Statistiken von Mayo Robson, Watson Cheyne, Burghard und Tompson an. Die Behandlung hat lediglich in Ruhe, Nahrungsregulierung, Schlucken von Eisstückchen, Adrenalin, Eisenchlorid, Kalziumchlorid zu bestehen. Mit weitergehender Ernährung kann sehr bald begonnen werden, und nach spätestens 3 Wochen sind die Pat. in gutem Ernährungszustande wieder arbeitsfähig.

Im Anschluß hieran betont Verf. seine Ernährungsprinzipien bei Magengeschwür: Er verwirft auch hier die lange dauernden Unterernährungskuren und weist ihre Zwecklosigkeit nach. Er hat nie von Fällen von Perforation eines Magengeschwürs infolge zu frühzeitiger Gestattung von reichlicher Nahrung gehört. Die ausschließliche rek-

tale Fütterung hält er für eine Hungerkur und kann sich eine Heilung einer Krankheit bei einem halbverhungerten Pat. nicht vorstellen. Für die wenigen Tage, für die man rektal ernährt, hält er das viermal täglich zu applizierende Nährklistier von Boyd und Robertson für das Beste: Das Gelbe von 2 Eiern, 30 g reiner Dextrose, $^1/_2$ g Kochsalz, pankreatisierte Milch ad 300,0. Auch subkutane Olivenölinjektionen zweimal täglich hält er für gut.

Die interessanten Ausführungen des bekannten Klinikers von Guys' Hospital geben bei der modernen, immer mehr Anklang findenden operativen Behandlung des Blutbrechens zu denken.

H. Ebbinghaus (Dortmund).

---

14) **Cautley.** On congenital pyloric stenosis.

(Brit. med. journ. 1906. Oktober 13.)

Verf. trennt in seinem Referate zum 74. Kongreß der Brit. med. association, abgehalten in Toronto, Kanada, 1906, den funktionellen Pylorospasmus von der angeborenen hypertrophischen Stenose. Für einige Fälle von schwerem, dauerndem Erbrechen ohne Erweiterung, ohne Geschwulst, ohne Steifung gibt es keine andere Erklärung als die Annahme eines Krampfes. C. berichtet über vier Pat. dieser Art, von denen drei unter passender Ernährung und Kokain genasen, einer starb, ohne daß die Sektion eine Spur von Engigkeit oder Hypertrophie am Pylorus ergeben hätte. Die Fälle scheinen zu beweisen, daß der Krampf auch bei langer Dauer keine Hypertrophie erzeugt.

16 vom Verf. beobachtete Fälle von angeborener hypertrophischer Stenose, deren Krankengeschichten er kurz mitteilt, geben ihm die Grundlage für eine ausführliche Besprechung der Krankheit. Er rät den Statistikern, solche Fälle, die nicht durch Operation oder Sektion als echte hypertrophische Stenosen nachgewiesen sind, nur mit großer Vorsicht aufzunehmen. Seine 16 Fälle erfüllen alle die Bedingungen der Prüfung durch Autopsie im Leben oder nach dem Tode. — Die Kinder kommen fast alle im Laufe der ersten 3 Monate unter ärztliche Beobachtung, meist bereits im 1. Monat: ein Umstand, der für den angeborenen Charakter spricht. Brust- und Milchkinder sind in gleicher Weise betroffen. Das Erbrechen, anfangs leicht verwechselt mit einfacher Regurgitation, wird allmählich charakterischer: es wird gewaltsam, heftig, tritt oft erst nach 2—3 Mahlzeiten auf und entleert den Mageninhalt im gewaltsamen Strahl aus Mund und Nase, anscheinend ohne Übelkeit, denn fast unmittelbar darauf wird wieder Nahrung aufgenommen und vertragen. Unter Erbrechen, Verstopfung, niedrigen Temperaturen, kleinem, schnellem Puls magert das Kind ab. Sichtbare Magensteifung, Erweiterung, Pylorusgeschwulst gehören zum ausgeprägten Bilde. Die Erweiterung tritt zuweilen erst spät auf, ist aber auch ein nicht ungewöhnliches Symptom beim künstlich genährten Kind ohne Stenose! Solange der Ernährungszustand noch gut ist, wird die Pylorusgeschwulst schwer zu fühlen sein; ist sie endlich deutlich zu fühlen, so ist die Aussicht auf erfolgreiche Operation gering

geworden: man muß die Diagnose auch ohne Geschwulstnachweis führen! Es gibt auch milde Fälle, die ohne Eingriff zur Heilung kommen können: die meisten solcher Pat. sterben später an den Folgen ungenügender Ernährung, andere leiden an chronischen Magenstörungen, einige werden vielleicht auch ganz gesund. Es ist nicht ausgeschlossen, daß manche Fälle von sonst nicht erklärbarer Stenose und Erweiterung im späteren Alter als Folge einer angeborenen, milde verlaufenden, hypertrophischen Stenose zu deuten sind. — Es handelt sich um eine echte Hyperplasie, einen Überschuß an fötalem Wachstum. Vielleicht stellt sie einen atavistischen Rückschlag zu einem früheren Typus dar: der Pylorusschließmuskel ist bei manchen Säugetieren sehr deutlich ausgeprägt, auch bei Vögeln, Krustaceen, Edentaten finden sich Analogien.

Von seinen 16 Pat. behandelte Verf. 7 innerlich: alle 7 starben; 4 typische Fälle aus der Privatpraxis ließ er operieren: sie sind gesund, wohlgenährt und ohne alle Magenstörungen; von 5 operierten Hospitalkranken — teilweise in recht schlechtem Zustande — starben 2 im Anschluß an den Eingriff, 2 einige Monate später an Darmkatarrhen. Die Operation bestand stets in der Pyloroplastik. — Verf. ist auf Grund seiner Erfahrungen ein warmer Fürsprecher der Operation geworden: die Pyloroplastik hat vorzügliche Ergebnisse, solange das Kind sich noch in leidlich gutem Zustande befindet! Die vielfachen Berichte von Heilung ohne Operation sieht C. sehr ungläubig an und erklärt einen Teil dieser Fälle für Beispiele von echtem Pylorospasmus. — Die Pylorusdehnung nach Loreta ist gefährlich, unwissenschaftlich, im Erfolg unsicher; nur die von vielen vorgezogene Gastroenterostomie tritt in erfolgreichen Wettbewerb mit der Pyloroplastik. Der Nachteil der letzteren ist, daß das Erbrechen oft noch 2—6 Tage nach dem Eingriff anhält: sorgfältige Nahrungszufuhr durch Mund und Mastdarm helfen über diese Schwierigkeit hinweg; ihr Vorteil gegenüber der Gastroenterostomie ist, daß sie den Pylorus selbst anatomisch normal gestaltet. **Weber** (Dresden).

---

15) **Stiles.** Pyloric stenosis in infants.

(Brit. med. journ. 1906. Oktober 13.)

Das zweite Referat zum 74. Kongreß der Brit. med. association über angeborene Pylorusstenose erstattete der Edinburger Chirurg S. — Nach Cunningham beträgt die Länge des den Pyloruskanal darstellenden Zylinders ungefähr 1 Zoll; beim Neugeborenen ist er gewöhnlich fest kontrahiert, seine Lichtung verlegt durch die in Längsfalten gelegte Schleimhaut; beim Erwachsenen ist der Kanal erweitert und die Abgrenzung gegen den Magen nicht so deutlich. Das duodenale Ende des Pyloruszylinders ragt portioähnlich in den Darm vor: diese Anordnung tritt beim Säuglinge besonders deutlich hervor und prägt sich bei der hypertrophischen Stenose noch mehr aus. Die pathologische Hypertrophie ist charakteristisch und gleichartig beschrieben: der Pyloruszylinder ist 1 Zoll lang und fühlt sich solide

an. Blasse Farbe, knorplige Härte, scharfe Absetzung zum Duodenum hin, weniger scharfe Grenze gegen den Magen, häufig mehr spindelartige, olivenförmige Gestalt, Durchmesser stets ungefähr das Doppelte des normalen Pylorus: das sind die Eigenschaften, die sich bei der Operation ergeben. Die Schleimhaut liegt in Längsfalten und verschließt so bei der Muskelkontraktion die Lichtung völlig, nicht nur bei der Hypertrophie, sondern auch beim einfachen Krampfe. Der einzige Unterschied zwischen einem normalen und einem stenosierten Pylorus beim Säuglinge besteht in der ganz wesentlichen Verdickung der Muskelschicht bei der Stenose. S. bekennt sich auf Grund seiner 22 Operationen als Gegner der von Pfaundler vertretenen Krampftheorie. Es handelt sich nicht einfach um einen normalen Pylorus im Zustande der »Systole«, sondern ganz unzweifelhaft um eine muskuläre Verdickung des Pylorus, die das Zwei- bis Dreifache des normalen beträgt. — Bei Besprechung der Operation warnt S. vor der Gefahr des Darmvorfalles infolge großer Schnitte: sie sind oft verantwortlich für den schlechten Ausgang. Sehr wesentlich ist eine gute Vorbereitung und sehr sorgfältige Nachbehandlung, die er im einzelnen bespricht. Die Pyloruserweiterung nach Loreta führte er zehnmal aus: er benutzt zur Dilatation einen Luftröhrenerweiterer, den er durch eine sehr kurze Inzision im Magen einführt. Die Dehnung muß ganz allmählich — C. nimmt sich mindestens 5 Minuten Zeit — und gründlich, d. h. bis fast zur Berstung der Serosa, vorgenommen werden. Verf. konnte 29 Dehnungen nach Loreta zusammenstellen mit fast 50% Sterblichkeit. (!) Von 37 Gastroenterostomien, die er auffand, endeten 57% tödlich. Unter seinen 10 Divulsionen hatte S. 6 Todesfälle: Peritonitis, Kollaps. Da die Dehnung ihm aber Rückfälle ergab, so versuchte er die Gastroenterostomie in den folgenden 4 Fällen mit vollem Erfolg, in den nächsten 5 Fällen mit tödlichem Ausgang. Die Pyloroplastik, die er einmal ausführte, endete tödlich.

Die von Nicoll eingeführte Abänderung der Pyloroplastik — V-förmiger Einschnitt in den Pylorus, Y-förmige Nahtreihe — ergab 5 Heilungen unter 6 Operationen.

S. läßt die Frage, ob die vielfach berichteten Fälle von Heilung ohne Operation nur Fälle von Krampf oder Verbindungen von Krampf mit Hypertrophie waren, offen, betont aber die große Wichtigkeit einer Kenntnis der späteren Schicksale solcher Kinder. Die große Sterblichkeit der operativ Behandelten (unter 84 Operationen nur 39 Heilungen) ist wesentlich auf Rechnung zu spät unternommener Operationen zu setzen. Die Operation darf nicht letzte Zuflucht sein!

Weber (Dresden).

---

16) **D'Arcy Power.** Acute duodenal perforation.

(Lancet 1906. November 3.)

Verf. betont die Schwierigkeit, wenn auch nicht Unmöglichkeit der exakten Diagnose der Duodenalperforation. Er macht besonders aufmerksam auf die so häufig irreleitende Erholung solcher Pat. nach

dem ersten Kollapsanfalle. Resistenz und Empfindlichkeit über dem Wurmfortsatz können eine Entzündung dieses Organes vortäuschen, doch läßt sich meist ein noch empfindlicherer Punkt über der Duodenalgegend nachweisen. Das Duodenalgeschwür ist meist konisch mit nach außen zeigender Spitze, die Perforationsstelle ist daher oft nicht größer als eine Sondendicke. In der Mehrzahl der Fälle sitzt das Geschwür im Anfangsteil, nahe dem Pylorus, an der oberen und vorderen Darmwand. — Bei schwer zu erreichenden Lagen des Geschwürs leistete dem Verf. die Gaumenspaltennadel gute Dienste, weshalb er dieses Instrument immer bei derartigen Operationen vorzieht. Nach Schluß der Perforation ist ein dickes Drain ohne seitliche Öffnungen in die Bauchhöhle zu legen. Verf. schließt dann jedesmal noch die Eröffnung des Bauches in beiden Iliacalgegenden an und führt auch hier Drains ein. Die Drains werden in der 1. Woche entfernt. Rückfälle der Krankheit sind sehr selten, anders als bei Magengeschwür. Viermal häufiger werden Männer befallen als Frauen.

H. Ebbinghaus (Dortmund).

---

17) **Jeanbran** et **Riche.** L'occlusion intestinale par l'hiatus de Winslow. Hernies internes à travers l'hiatus de Winslow.

(Bull. et mém. de la soc. de chir. de Paris T. XXXII. p. 384.)

J. hat, nachdem ihm bei einem Falle von Einklemmung des Darmes in der Bursa omentalis die Lösung der Einklemmung mißlungen war und Pat. am 3. Tage trotz Anlegung eines Kunstafters starb, die vorhandene Literatur bearbeitet und 17 Fälle zusammengestellt. Als einzig sicheres Symptom für die Diagnose war bei bestehenden Verschlußerscheinungen des Darmes das Vorhandensein einer entsprechenden Geschwulst im Epigastrium festzustellen; mit Sicherheit konnte die Diagnose vor der Operation nie gestellt werden. R. und J. empfehlen für das Débridement bei der Herniotomie eine horizontale Inzision des vorderen Blattes des kleinen Netzes dicht neben dem Foramen Winslowi, stumpfes Vorgehen zwischen Choledochus und Pfortader in vertikaler Richtung und Weitung des Hiatus mit dem eingeführten Finger durch Abhebung des Bauchfells nach abwärts. Der Ref. Faure hält es für leichter und weniger gefährlich, das Bauchfell über der Pars descendens duodeni längs zu spalten, Duodenum und Pankreaskopf von der Vena cava stumpf abzulösen und nun bis zum unteren Rande des Hiatus das Bauchfell von den großen Venen abzustreifen. Auch mit der von J. und R. vorgeschlagenen Enterotomie zum Zwecke sofortiger Entspannung des geblähten Darmes ist Faure wegen der Infektionsgefahr für die Bauchhöhle nicht einverstanden und empfiehlt, wenn das Débrdement der Bruchpforte wegen der Überspannung des Darmes oder des schlechten Allgemeinzustandes auf Schwierigkeiten stößt, die Anlegung eines Kunstafters so dicht als möglich vor dem Hindernis und Lösung des eingeklemmten Darmes in einer zweiten Sitzung.

Thümer (Chemnitz).

---

18) **H. Baum.** 7 Fälle operativ behandelter hyperplastisch-stenosierender Ileocoecaltuberkulose. (Aus der chirurgischen Privatklinik von Dr. A. Krecke in München.)

(Münchener med. Wochenschrift 1906. Nr. 35 u. 36.)

B. berichtet sehr eingehend über die 7 Fälle, namentlich auch über die histologischen Untersuchungsbefunde bei den durch die einzeitige Resektion gewonnenen Präparaten von 2 derselben, in denen eine primäre Darmtuberkulose vorgelegen zu haben scheint. Er kommt auf Grund seiner Beobachtungen und der Literatur zu folgenden Schlußsätzen:

1) Der tuberkulöse Ileocoecaltumor *κατ' εξοχὴν* ist als eine relativ gutartige, rein hyperplastische Form von primärer Darmtuberkulose aufzufassen; bei der Entwicklung spielt möglicherweise die gewöhnliche Appendicitis eine gewisse Rolle.

2) Der mikroskopische Befund hat mit bei Lupus hypertrophicus zu sehendem eine große Ähnlichkeit; wir fanden nur spärliche Tuberkelbildung.

3) Die teils durch die Bindegewebsneubildung, teils durch narbige Schrumpfung (in der Submucosa) entstehende Darmstenose beherrscht die nicht besonders charakteristische Symptomengruppe.

4) Als die in solchen Fällen beste Operation kommt, wenn irgend angängig, die einzeitige Resektion des Illeocoecums in Betracht.

5) Die lediglich palliative Operation der Darmausschaltung (in 4 der Fälle B.'s) ist bei elenden Pat. und schwererer Erkrankung (Verwachsungen, Ulzerationen, multiple Stenosen) zu wählen.

6) Mit der einfachen Laparotomie (im 7. Falle B.'s) begnüge man sich in allen Fällen ausgedehnterer Peritonealtuberkulose.

Kramer (Glogau).

---

19) **D. G. Zesas.** Die Hirschsprung'sche Krankheit.

(Fortschritte der Medizin 1906. Nr. 2.)

Über diese vorwiegend das Kindesalter angehende, wohl auf angeborener Mißbildung beruhende Erkrankung des Dickdarmes sind in der Literatur etwa 80 Fälle verzeichnet.

Die totale Ektasie ist seltener als die segmentäre; letztere kann gleichzeitig an verschiedenen Abschnitten des Dickdarmes auftreten; fast immer ist das S romanum befallen; in der erweiterten und verdickten Darmwand findet man besonders die Ringmuskulatur hypertrophisch, unter den Veränderungen an der Schleimhaut als die schlimmsten Geschwürsbildung, die nicht selten zur Perforation führt; unter den klinischen Symptomen stehen hartnäckige Verstopfung und Auftreibung des Bauches, welche letztere enorme Dimensionen annehmen kann, obenan.

Die Behandlung der Affektion kann eine innerliche oder operative sein; die innere Therapie erstreckt sich auf Feststellung der Diät und Regelung des Stuhlganges; das wirksamste therapeutische Mittel besteht in Darmausspülungen.

In schweren Fällen ist ein operativer Eingriff geboten; in erster Linie sei hier der diagnostischen Laparotomie Erwähnung getan; in einer Anzahl von Fällen erwiesen sich Kolopexie, Enteroanastomose und schließlich der radikalste Eingriff — die Resektion des erweiterten Darmabschnittes — nützlich; geringeres Vertrauen werden vorerst der Darmpunktion und Kolostomie entgegengebracht.

Kronacher (München).

---

20) **G. Singer.** Die Rekto-Romanoskopie.

(Med. Klinik 1906. p. 1016.)

S. beschreibt auf Grund seiner Erfahrungen eingehend das im allgemeinen für den Praktiker nicht geeignete Verfahren sowie die Anzeigen und das ausgedehnte Anwendungsgebiet der Rekto-Romanoskopie. Benutzt wird das Kelly'sche (Long'sche) Proktoskop in der von Zuckerkandl angegebenen Ausführung (Abbildung) oder bei sehr empfindlichen Kranken, bei abweichend geknicktem Verlaufe des Mastdarms, das Straus'sche Instrument.

Georg Schmidt (Berlin).

---

21) **F. Wenzel.** Rektumamputation nach Witzel mit Erhaltung des Sphincter externus. (Aus der chirurgischen Abteilung des Friedrich-Wilhelm-Hospitals in Bonn. Prof. O. Witzel.)

(Münchener med. Wochenschrift 1906. Nr. 36.)

Seit seiner und Witzel's Mitteilung über die Notwendigkeit der Amputation des Mastdarms an Stelle der Resektion (s. d. Bl. 1903 p. 793) hat W. das Verfahren, das aseptisches Operieren und die unbedingt erforderliche, wirklich radikale Operation ermöglicht, weiter geübt und ausgebildet, indem er den äußeren muskulären Schlußapparat zu erhalten suchte. Die Operation beginnt nach vorherigem gas- und flüssigkeitsdichtem Nahtverschluß der Afteröffnung mit dem Längsschnitt in der hinteren Raphe und mit Exstirpation des Steißbeines, setzt sich dann fort in Mobilisierung der Pars ampullaris erst hinten, dann seitlich und vorn, weiter in die Auslösung der Pars analis. Zu letzterem Zwecke dringt der Schnitt unten in der Mittellinie durch das Unterhautfettgewebe und die Fascien weiter in die Tiefe, durchtrennt oben die Levatormuskulatur, dann nach unten zu den Sphincter externus bis auf die Fascia hypogastrica, welche nach dem seitlichen Zurückweichen der Fasern des Externus sich über dem Mastdarm ausspannt. Sie wird durchschnitten und weicht von selbst mit der Muskulatur zurück. Weiter womöglich stumpf vordringend, kann man jetzt die Afterpartie unter Innehaltung der lockeren Bindegewebsschicht auslösen, nachdem der hintere Rapheschnitt in ellipsoidem Bogen um das geschlossene Afterloch herumgeführt ist. Ist die Auslösung vollendet, dann treten die Nates beiderseits zurück, mit ihnen auf der Schnittfläche deutlich sichtbar die Aftermuskeln, oben

der Levator ani, unten der Sphinkter, beide in vollem Zusammenhange mit ihren Nervenendigungen. Im vierten Akte der Operation erfolgt dann schrittweise die Unterbindung des Mesorektums und Mesosigmoideums nach oben hinauf; dann läßt sich der Darm immer mehr herunterholen, die große Wundhöhle nach dem Bauchraum zu durch eine fortlaufende Naht abschließen und der neue After bilden. Hierzu wird die Sphinkterengegend seitwärts empor dem Darm entgegengeschoben und in dieser Lage durch Suspensionsnähte (Draht) fixiert. Durch ein seitliches Drainrohr wird der Sekretabfluß gesichert, die mediane Inzisionswunde dagegen vollständig zugenäht. Nun erst erfolgt nach Anlegung eines sicher haftenden und bis zur Afteröffnung hin abschließenden Gazeheftpflasterverbandes außen die Abtragung des Darmes, so daß die Aseptik bis zum Schluß des Eingriffes durchgeführt ist. Die anfangs sehr hoch sitzende Afteröffnung senkt sich, der elastischen Muskelspannung folgend, allmählich wieder fast bis zur normalen Stelle herab. **Kramer** (Glogau).

---

22) **Herczel.** Über die Ursache des Fiebers nach Milzexstirpation.

(Budapesti Orvosi Ujság 1906. Nr. 4. [Ungarisch.])

Es ist bekannt, daß man nach Milzexstirpation in der Rekonvalenz Temperatursteigerungen beobachten kann, die weder mit Infektion, noch mit Stumpfexsudation, noch mit anderen Komplikationen im Zusammenhang stehen. Bei den vom Verf. ausgeführten fünf geheilen Milzexstirpationen wurde das Fieber 3mal beobachtet; die Operation wurde 4mal wegen Splenomegalie (2mal durch Malaria verursacht), 1mal wegen Echinokokkus ausgeführt. Verf. hält es für bewiesen, daß das Fieber und die im retroperitonealen Gewebe auftretende Infiltration auf durch Pankreasschädigung verursachte Fettgewebsnekrose zurückzuführen ist. Bei der Operation, bei der Ligatur der Milzgefäße ist eine Verletzung des Pankreasschweifes schwer zu vermeiden, wodurch dann die fettverdauenden Fermente des Pankreas frei werden und die Fettgewebsnekrose hervorrufen. In seinen zwei letzten Fällen schonte Verf. das Pankreasgewebe dadurch, daß er die Milzgefäße knapp am Hilus unterband, jedes Gefäß einzeln isolierte und mit 2—3 doppelten Seidenfäden versorgte, und in diesen Fällen stellte sich das in den anderen Fällen beobachtete Fieber nicht mehr ein. Auf Grund dieser Fälle empfiehlt Verf., die Benutzung von Klammern zu umgehen und keine Massenligaturen anzulegen, wodurch die Gefahr der Nachblutung vermieden, die Quetschung des Pankreasgewebes und das in der Rekonvaleszenz sich einstellende Fieber verhütet werden. **P. Steiner** (Budapest).

---

23) **A. A. Berg.** Diagnostic features of surgical diseases attended with acute jaundice.

(New York med. record 1906. August 4.)

B. betont, daß die Diagnose von Lebereiterungen nicht, wie häufig angenommen, vom Bestehen des Ikterus abhängig gemacht werden dürfe. Es muß auch daran erinnert werden, daß bei lange bestehender Gallensteinkrankheit die Gallenblase meist retrahiert und nicht zu tasten ist, während bei der primären akuten infektiösen Cholangitis eine Vergrößerung und Erweiterung besteht. Syphilome und Gummata der Leber sind beim Durchbruch öfter mit akuter Gelbsucht verbunden. Eine Anzahl Krankengeschichten illustrieren diese Sätze.

Loewenhardt (Breslau).

---

24) **M. Donati** (Turin). I carcinomi primitivi dei dotti biliari extra-epatici. Studio clinico-patologico.

(Clin. chirurgica 1905. Nr. 6—8.)

D. bringt eine eingehende Studie über die primären Gallengangskrebse, speziell die extrahepatischen. Den ungemein sorgfältig zusammengestellten historischen, histologischen und therapeutischen Untersuchungen ist folgendes zu entnehmen: das Leiden ist ein recht seltenes (bisher 104 Fälle), häufiger bei Männern, sitzt gewöhnlich am Ductus choledochus und Ductus hepaticus. In 10% der Fälle scheint Calculosis biliaris vorangegangen und auch die Ursache zu sein; in 25% gleichzeitig vorhanden, aber eher Folge als Ursache der Neubildung. Ebensolche Beziehungen bestehen zu den Entzündungen der Gallenwege. Die Karzinome erreichen nur selten beträchtliche Größe und führen durch die Störung des Gallenabflusses früher den Tod herbei als durch Metastasenbildung. Letztere ist in etwa 33%, meist in den regionären Drüsen und in der Leber, gefunden worden. Klinisch unterscheidet D. Choledochus- und Porta hepatis-Krebse. Er betont die Schwierigkeiten der Diagnose, die natürlich entweder eine palliative (Cholecysto-Enterostomie) oder in seltenen Fällen eine radikale sein kann. Gerade dieses Gebiet ist in den letzten Jahren von den deutschen Chirurgen erfolgreich durchforscht worden.

J. Sternberg (Wien).

---

25) **G. A. Wright.** Phlegmonous cholecystitis.

(Lancet 1906. September 22.)

Die phlegmonöse Cholecystitis kann definiert werden als schwere Form von akuter Entzündung der Gallenblase, die in Eiterung der Gallenblasenwand bzw. in örtliche oder allgemeine Gangrän derselben übergeht. Die Krankheit wurde besonders von Potain, Courvoisier und neuerdings von Robson untersucht. Verf. hält sie nicht für so selten, als allgemein angenommen wird, da er in den letzten paar Jahren allein drei Fälle beobachten konnte. Das Leiden ist, wenn nicht alsbald chirurgisch eingegriffen wird, immer tödlich. Der Tod

erfolgt durch Peritonitis nach erfolgter oder nicht erfolgter Perforation oder infolge Toxämie; auch bei den operierten Fällen ist die Sterblichkeitsziffer eine hohe. Ätiologisch verantwortlich werden für das Leiden gemacht: Typhus, Gallensteine, Malaria, Sepsis nach Operationen, Puerperalfieber und chronische Pankreatitis; differentialdiagnostisch kommt Appendicitis bzw. Ileus in Frage. Der Beginn der Krankheit ist meist akut, Ikterus und Fieber sind keine konstanten Krankheitssymptome. Oft ist die Gallenblase zu fühlen; nach Eröffnung des Leibes zeigt sie sich häufig eitrig belegt, häufig fällt eine Mißfarbigkeit ihrer Wand auf. Sie kann von normaler Größe sein, der Inhalt ist reine oder eitrige Galle; er kann so klebrig sein, daß er durch die Punktionsstelle einer dicken Nadel nicht austritt. Steine brauchen nicht vorhanden zu sein. Als Operationen kommen Drainage der Gallenblase und ihrer Umgebung oder die Cholecystektomie in Betracht. Komplikationen können auftreten in Gestalt von Parotitis (ein Fall Verf.s), Urinretention Cholangitis usw. Verf. beschreibt dann den Verlauf seiner drei Fälle, von denen zwei tödlich endeten.

H. Ebbinghaus (Dortmund).

---

26) **Villar.** Traitement des tumeurs solides du pancréas.

(Arch. prov. de chir. 1906. Nr. 9.)

Da die überwiegende Mehrzahl der soliden Pankreasgeschwülste bösartige sind, legt Verf. das Hauptgewicht auf die Behandlung der Karzinome. Er bespricht die einzelnen möglichen und ausgeführten Operationsmethoden. Während Verf. für die im Schwanz der Drüse sitzenden Geschwülste die radikale Entfernung der Geschwulst mit Resektion des Pankreas empfiehlt, rät er bei Geschwülsten des Kopfes nur die palliativen Eingriffe an. Als Methode der Wahl empfiehlt er die Anastomosenbildung der Gallenblase mit einem möglichst hohen Darmabschnitt — Duodenum, Jejunum oder dem Magen. Alle radikalen Operationen, totale Exstirpation der Drüse ohne und mit Duodenom u. dgl. verwirft er. Dauerheilungen auf Jahre hinaus sind bisher mit keiner Methode zu verzeichnen.

Müller (Dresden).

Kleinere Mitteilungen.

I.

Die Beleuchtung der neuen Operationssäle im städtischen Krankenhause zu Worms.

Von

Prof. Dr. **Lothar Heidenhain.**

Wir haben bisher unter einem der jetzt so gebräuchlichen großen Reflektoren mit Mattglasabschluß nach unten gearbeitet. Er enthielt 15 kleine Nernstlampen von 1/4 Ampère. Die Beleuchtung langte für Operationen in der Tiefe der Bauchhöhle nicht aus, die Seitenteile des Operationsfeldes im Bereiche der Operations-

schwester waren ungenügend belichtet, und vor allem war die Wirkung der strahlenden Wärme auf unsere Köpfe unerträglich. Wir haben 35 C in der Höhe unserer Köpfe gemessen! Da für unsere neuen Operationssäle Bogenlampen aus mancherlei Gründen der Zweckmäßigkeit, auch schon wegen des Preises der Beleuchtung, ausschieden, so habe ich einen Versuch mit Nernstlampen von 1 Ampère gemacht. Diese Beleuchtung ist so gut und dabei so billig[1], daß ich sie lebhaft empfehlen kann. An der Stelle, an welcher für gewöhnlich der Operationstisch steht, hängen von der Decke an einfachen Schnurpendeln vier 1-Ampère-Nernstlampen herab, welche zueinander in Form eines Rechteckes angeordnet sind, dessen Länge 85 cm, dessen Breite 50 cm beträgt. Die Lampen selbst hängen 240 cm über dem Fußboden[2]. Der Operationstisch steht in dem freien Felde zwischen den Lampen. Die Beleuchtung des Tisches und seiner Umgebung ist glänzend. Sie reicht für alle gewöhnlichen Operationen und liefert gleichzeitig genügendes Licht für die Tische der Operationsschwester. Der Hauptwert ist darauf zu legen, daß bei dieser Anordnung der Lampen keine Schlagschatten im Bereiche des Operationsfeldes entstehen; denn der Schatten, welchen eine der vier Lampen wirft, wird von dem Lichte der drei anderen aufgehellt. Im Saale für aseptische Operationen und Laparotomien sind die Lampen so geschaltet, daß alle vier miteinander aufgehen. Im Operationssaal II sind je zwei diagonal gegenüberstehende Lampen gleichzeitig, und zwar durch besonderen Schalter, einzuschalten. Für alle Eingriffe an den Extremitäten, für Verletzungen, für Herniotomien, kurz für die Mehrzahl der alltäglichen Eingriffe genügen zwei Lampen vollständig. Auf Störungen der elektrischen Leitungen war Bedacht zu nehmen. Darum habe ich im freien Felde knapp an der Decke nochmals vier Nernstlappen, zusammengefaßt zu einem kleinen Beleuchtungskörper, aufgehängt. Geht einmal das Licht aus, so müssen diese in Funktion treten. Freilich genügt, da sie so hoch hängen, ihr Licht nicht recht. Dennoch sind sie wohl richtig angebracht. Hingen sie tiefer, so würden sie Schlagschatten im Operationsfelde geben. Da sie hoch angebracht sind, geben sie bei unseren ganz weißen Wänden ein leichtes, diffuses Licht, ähnlich dem der indirekten Beleuchtung. In beiden Operationssälen befinden sich etliche einfache Wandarme mit je einer Glühlampe, welche die Schaltung an sich selbst tragen. Bei Operationen werden sie nicht benützt. Sie sollen bei Reinigung der Säle das nötige Licht geben. Im Laparotomiesaal ist außerdem der künstliche Sonnenstrahl Krönig's angebracht, eine Bogenlampe außerhalb des Saales, welche ihr Licht durch ein Loch in der Wand auf einen schräg gestellten Spiegel und durch Vermittlung dieses auf das Operationsgebiet wirft. Zur Erleuchtung von Höhlen leistet er glänzendes. Weil sich an den Metallteilen der Nernstlampen leicht Staub absetzt, habe ich sie mit einem glatten, vernickelten Metallkonus umgeben lassen. Um die Konstruktion dieses hat sich die Firma Losekamm in Worms verdient gemacht.

Zu bemerken ist schließlich, daß die Operationssäle bis an die Decke mit matten weißen Plättchen bekleidet sind. Der Lichtreflexion durch diese Wandbekleidung ist wohl ein Teil des überaus günstigen Beleuchtungseffektes zu danken. Dennoch, das wesentliche ist die Stellung der Lampen zum Lager des Kranken. Bis zur Höhe von 140 cm vom Fußboden aus gerechnet läuft ein Sockel von dunkelblauen Majolikaplatten um die Wände. Denn Krönig betont mit vollem Recht, daß bei weißen Wänden und elektrischem Licht das Auge einen Punkt zum Ausruhen und einen Schutz gegen Blendung haben sollte. Während Krönig in Freiburg eine ganze Wand dunkel gehalten hat, erschien mir die obige Anordnung zweckmäßiger.

Für Herren, welche die Beleuchtung in Augenschein nehmen wollen, bemerke ich, daß der Anbau an unser Krankenhaus, welcher Operationsräume nebst vollem

---

[1] Anmerkung: Die vier Lampen verbrauchen etwa denselben Strom, wie die 15 kleinen, welche wir früher im Reflektor verwendeten, geben aber bei weitem besseres Licht.

[2] Tischhöhe 89 cm.



Zubehör, Laboratorien, Privatkrankenzimmer, sowie Wohnräume enthält, in Betrieb ist. Der Umbau des alten Krankenhauses wird im Laufe des März beendet. Ich glaube, daß wir das Problem, ein altes, ungenügendes Krankenhaus mit Mittelkorridor brauchbar zu machen, für unseren besonderen Fall ziemlich restlos gelöst haben.

II.

Eine ungünstige Folgeerscheinung nach »Lumbalanästhesie«.

Von

Prof. Edwin E. Goldmann.

Die ausgedehnte Verwendung, welche die Lumbalanästhesie insbesondere bei alten und heruntergekommenen Leuten gefunden hat, läßt es geboten erscheinen, ungünstige Folgezustände derselben, die unter Umständen zu vermeiden sind, baldmöglichst bekannt zu geben. Dies der Grund für die Mitteilung folgender Krankengeschichte.

Der 52jährige Pat. W. F. ist am 31. August 1906 wegen einer ausgedehnten rechtsseitigen irreponiblen Leistenhernie in Chloroform-Morphiumnarkose operiert worden. Der mit dem Bruchsack fest und breit verwachsene Darm mußte in einer Ausdehnung von 30 cm reseziert werden. Die Operation währte 2 Stunden. Sie verlief ohne jede Störung und führte zu einer glatten Heilung, so daß der Pat. am 3. Oktober 1906 die Anstalt verlassen konnte.

Am 22. Oktober 1906 trat er wieder ein, um eine reponible kleinere Leistenhernie auf der linken Seite sich operieren zu lassen.

Außer einer Arteriosklerose mäßigen Grades war an dem Pat. etwas Pathologisches nicht zu erkennen.

Zur Herbeiführung einer Narkose wählte ich diesmal die Lumbalanästhesie. Die Punktion wurde loco classico ausgeführt und 2 ccm Novokain-Suprarenin (Höchst) injiziert[1]. Die Anästhesie trat etwa nach 10 Minuten ein und war so vollkommen, daß ich mit größter Ruhe die Radikaloperation der Hernie ausführen konnte.

Die Anästhesie währte etwa 5 Stunden nach der Operation. Dann stellten sich Schmerzen an den Füßen und in den Waden ein, welche am folgenden Tage sich heftig steigerten. Allmählich gesellten sich zu ihnen Schmerzen unbestimmten Charakters am Rücken, den oberen Extremitäten und am Nacken, die 14 Tage nach der Operation anhielten. Am ausgesprochensten waren die Schmerzen an den Fersen. Sie nahmen nachts einen solchen Grad an, daß höhere Morphiumdosen zu ihrer Beruhigung angewandt werden mußten.

Schon am 2. Tage nach der Operation fiel eine schneeweiße Verfärbung der Fersen auf. Am Morgen des 3. Tages bildete sich eine blauschwarze Blase mit hämorrhagischem Inhalt, und schon am 4. Tage war eine Mumifikation der Fersenhaut in dem Umfang eines kleinen Handtellers beiderseits ausgesprochen. Die Abstoßung der gangränösen Hautpartie, die bis hinunter zur Fascie reichte, erfolgte sehr langsam und unter andauernden, nachts stark exazerbierenden Schmerzen. Gegenwärtig bestehen zwei dem Umfange der Gangrän entsprechende Granulationswunden, die nur langsam vernarben.

Eine am 28. November 1906 in der Nervenklinik des Herrn Geh.-Rat Hoche von Herrn Privatdozent Dr. Bumke gütigst ausgeführte Untersuchung des Kranken hat einen »fast ganz normalen neurologischen Befund« ergeben. Vor allen sind sämtliche Qualitäten der Sensibilität bei dem Kranken intakt. »Nur sind die Wadenmuskeln und die N. peronaei et tibiales auf Druck etwas zu stark empfindlich.« Motilität normal; Reflexe eher etwas lebhaft, jedenfalls nicht herabgesetzt. Elektrischer Befund durchaus normal.

---

[1] Cf. Doenitz-Bier, Verhandlungen der Deutschen Gesellschaft für Chirurgie 1905.

An dem gleichen Kranken sind also in einem Zwischenraume von etwa 2 Monaten einmal in Chloroform-Morphiumnarkose, ein anderes Mal in Lumbalanästhesie Radikaloperationen wegen Leistenhernien ausgeführt worden. Der Kranke war im übrigen bis auf eine Arteriosklerose mittleren Grades völlig gesund. Die erste Operation, welche eine umfangreiche und schwierige Darmresektion notwendig machte, verlief ohne jede Störung oder nachträgliche Komplikation. Nach dem zweiten in Lumbalanästhesie ausgeführten, ungleich leichteren und kürzeren Eingriffe traten Hyperästhesien an den Gliedmaßen und am Rumpfe bis hinauf zum Nacken, vor allem Hyperäthesien an den Waden und Fersen auf, welche bis 3 Wochen nach dem Eingriffe vorhielten.

Schon am 2. Tage nach der Operation bereitete sich eine Gangrän der Fersen vor, die durch keine Behandlung aufzuhalten war. In der Ausdehnung eines kleinen Handtellers erstreckte sich schließlich eine Mumifikation der Fersenhaut bis auf die Fascie.

Die symmetrische Anordnung der Gangrän, ihre rasche Entwicklung fast in unmittelbarem Anschluß an die mit allen Kautelen ausgeführte Lumbalanästhesie, das Fehlen jeder anderweitigen lokalen oder allgemeinen Ursache lassen es wohl zweifellos erscheinen, daß die Hautgangrän an den Fersen als eine trophische, durch die Lumbalanästhesie bedingte aufzufassen ist.

Diese Beobachtung dürfte dazu auffordern nach der Lumbalanästhesie, besonders bei alten Leuten und bei Kranken, die durch eine Gefäß- oder anderweitige Erkrankung zu »spontaner Gangrän« neigen, denjenigen Körperstellen besondere Aufmerksamkeit zu schenken, an denen erfahrungsgemäß Druckgangrän leicht zustande kommt.

Zusatz bei der Korrektur. Inzwischen sind die Hautdefekte ganz vernarbt. Nach wie vor klagt Pat. über diffuse Schmerzempfindlichkeit, besonders über Kopfschmerzen, ohne daß objektiv etwas nachzuweisen ist. Er bietet das Bild eines Neurasthenikers dar.

---

27) **Ehrlich.** Über ein transplantables Chondrom der Maus.

(Arbeiten aus dem kgl. Institut für experimentelle Therapie zu Frankfurt a. M. 1906. Hft. 1.)

Wie Apolant ausführlich nachweist, sind alle bei Mäusen vorkommenden Spontangeschwülste eine einheitliche, auf das Adenom in letzter Linie hinführende Geschwulstgruppe. Zu den sehr seltenen Ausnahmen gehört das von E. beschriebene transplantable Chondrom. Bisher war eine Transplantationsfähigkeit nur bei Karzinomen und Sarkomen bekannt; das hier geschilderte Chondrom zeigte diese Fähigkeit in ausgesprochener Weise. **K. Schultze** (Bonn).

28) **Abadie.** Contribution à l'étude des myélomes des tissus fibreux des doigts.

(Arch. prov. de chir. 1906. Nr. 8.)

Die Geschwulst saß an der Innenseite des rechten Zeigefingers, war mandelgroß, war weder mit dem Knochen noch mit der Sehne verwachsen und hatte eine weiche Konsistenz mit einigen eingesprengten knorpelharten Knötchen. Mikroskopisch hatte sie das typische Bild der Myelome, indem in einem im allgemeinen fibrösen Gewebe sehr zellreiche Myeloplaxen vorhanden waren. Der Fall bot einige Besonderheiten. Nirgends konnte, wie sonst, ein Zusammenhang mit einer Sehne oder Sehnenscheide festgestellt werden. Fettige Entartung fehlte, und Pigment war nur in geringem Maße vorhanden. **Müller** (Dresden).

29) **L. Klein.** Vier Fälle von Epithelcysten. (Aus der chirurgischen Abteilung des Krankenhauses in Mährisch-Ostrau.)

(Münchener med. Wochenschrift 1906. Nr. 32.)

Die Geschwülste saßen in den vier Fällen an der Hand, waren kuglig geformt, kirsch- bis taubeneigroß und bestanden aus einer weißlichen Kapsel und breiigem

fettglänzende Schüppchen zeigenden Inhalt. Beim vierten Falle war das Gebilde aus drei voneinander gesonderten Geschwülstchen mit gleichem Inhalte zusammengesetzt. Die Untersuchung ergab stets denselben Befund: Bindegewebsschicht, mehrschichtiges Plattenepithel und innen eine mächtige Lage verhornter Epithelzellen mit undeutlicher Kernfärbung; der Brei zeigte Plattenepithelzellen und Detritusmassen. — Ein die Haut penetrierendes Trauma war, wenn auch den vier Pat. (Arbeitern) nicht erinnerlich, sicherlich vorhergegangen.

Kramer (Glogau).

30) **Durlacher** (Ettlingen). Zur Kasuistik der subkutanen Geschwülste an den Fingern.

(Münchener med. Wochenschrift 1906. Nr. 32.)

Die im subkutanen Gewebe der Basalfläche des Zeigefingers entstandene Geschwulst war innerhalb 20 Jahren bis zu Hühnereigröße gewachsen und zeigte bei histologischer Untersuchung keinen einheitlichen Bau; sie enthielt bündelartig sich durchflechtende Bindegewebsfasern, stellenweise mit hyaliner Entartung der Gefäßumgebung, und stellenweise sehr reichliche Zellen (Fibrosarkom?).

Kramer (Glogau).

31) **W. Forsell.** Ein Fall von Empyema bursae omentalis; ein Beitrag zur Behandlung der diffusen eitrigen Peritonitis.

(Upsala Läkareförenings Förhandlingar N. F. Bd. XI. p. 210.)

Verf. teilt ausführlich einen Fall mit von begrenzter Peritonitis mit Totalnekrose des Netzes und Empyem der Bursa omentalis, das binnen 4 Tagen tödlich endete. Die Eiteransammlung des Netzbeutels war erst bei der Sektion entdeckt worden. Die Notwendigkeit, den Saccus omentalis bei Operationen wegen Eiterungen im Bauche zu berücksichtigen, wird hervorgehoben; Verf. meint, daß der Weg durch das Netz unmittelbar unterhalb der Curvatura major am sichersten sei. Jedenfalls muß man die erwähnte Komplikation vor Augen haben, um so mehr, als sie aller Wahrscheinlichkeit nach keine besonders prägnanten Symptome zu Lebzeiten hervorzurufen scheint. **Hansson** (Cimbrishamn).

32) **W. J. McDonald.** Some clinical remarks on traumatism as an etiological factor in appendicitis.

(New York med. record 1906. Juni 2.)

McD. gibt einige Krankengeschichten, in denen die Appendicitis von ihm auf ein früheres Trauma zurückgeführt wird. **Loewenhardt** (Breslau).

33) **A. E. Isaacs.** Appendicitis. A study of a series of one hundred and forty-seven appendectomies.

(New York med. record 1906. März 24.)

I. berichtet über seine Erfahrungen in einer Reihe von 147 Appendektomien. In 43 Fällen wurden auch Blutuntersuchungen gemacht. Die niedrigste Anzahl von Leukocyten betrug 6000, und gerade dieser Pat. starb; die höchste war 28000. 26 Fälle waren ohne Eiter. Leukocyten dabei im Durchschnitt 12900. Daraus geht der nur sehr relative Wert dieser Zählung hervor. Verf. operiert, sowie die Diagnose feststeht. Der längste Wurmfortsatz maß $8^1/_2$ Zoll. Die Idealmethode der Stumpfbehandlung bestehe in Inversion und doppelter Naht. 15 Todesfälle.

Loewenhardt (Breslau).

34) **Carson.** One hundred consecutive cases of appendix operation.

(Brit. med. journ. 1906. November 10.)

Stets entfernt C. den Wurmfortsatz unter Verschiebung des Rectus von einem Schnitt am Außenrande des Muskels aus. Er teilt seine Fälle ein in einfach rezidivierende Fälle, akut katarrhalische, Fälle mit umschriebener Eiterung, Fälle

mit allgemeiner Peritonitis und spricht der Frühoperation das Wort: [sie allein vermag die Bildung eines Abszesses zu verhindern; die Eiterung aber macht die Erkrankung so gefahrdrohend. — Unter 70 akuten Fällen waren 78% erste Anfälle, 17% zweite, und in 4,5% hatten die Pat. mehr als zwei Anfälle gehabt. Der erste Anfall ist der ernsteste und gefährlichste; von 65 ersten Anfällen endeten 20% tödlich, von 18 zweiten 11%. — Eiterbildung tritt besonders gern und früh ein bei Kindern; die Behandlung der Appendicitis bei Kindern sollte in der Entfernung des Wurmfortsatzes bestehen, sobald die Diagnose gestellt ist. Sehr schwierig kann dabei die Unterscheidung von der Pneumonie sein. Nach C. sprechen besonders folgende Zeichen für Pneumonie: Beginn mit hoher Temperatur, schnelle Atmung, Nasenflügelatmen, Erschlaffung der sonst gespannten Bauchmuskeln zwischen den Atemzügen, das Schwinden der bei rechtsseitiger Pneumonie auftretenden Hyperästhesie der Appendixgegend bei starkem, flachem Händedruck, zweifelhafte Abdominalzeichen bei eindeutigen Lungensymptomen.

Im allgemeinen beträgt die Sterblichkeit bei eitrigen Fällen etwa 25%, bei nicht eitrigen 1—2%. Je mehr Fälle der Frühgeburt unterworfen werden, desto mehr wird die Sterblichkeit sinken. Als Zeichen eines wahrscheinlich schwer verlaufenden Anfalles, der operiert werden muß, gibt Verf. folgende an: schweres Einsetzen, Gesichtsausdruck, trockene Zunge, fallende Temperatur bei steigender Pulszahl, hohe Pulszahl von Anfang an, Durchfälle, nach einer Pause wieder einsetzendes Erbrechen, Bauchdeckenstarre von anhaltender Dauer, Meteorismus, hohe Leukocytenwerte von Anfang an. **Weber** (Dresden).

35) **S. Solieri** (Siena). Su di un caso di ernia crurale di insolito volume.

(Clinica chirurgica 1905. Nr. 6.)

Ein 51jähriger Mann erhielt vor 30 Jahren einen Schlag mit einem schweren Hebeeisen an die rechte Leiste. Nach einigen Tagen Bettruhe war eine nußgroße Geschwulst im Stehen sicht- und fühlbar, die im Liegen verschwand. Seither wuchs sie, die bald als Schenkelbruch erkannt wurde, so heran, daß sie jetzt an der Basis einen Umfang von 54 cm, also Mannskopfgröße, erreicht. Operation, Primaheilung. Die normalen Begrenzungen des Schenkelringes (speziell des Ligamentum Gimbernati) waren gänzlich verschwunden und ersetzt durch Spalten in den Fascien und die verdickte Pectineusaponeurose. **J. Sternberg** (Wien).

36) **Muscatello.** Brucheinklemmung der Appendices epiploicae und ihre Folgen. (Aus dem Institut für chirurgische Pathologie der Universität Pavia.)

(Münchener med. Wochenschrift 1906. Nr. 38.)

1) Fall von akuter isolierter Brucheinklemmung von Appendices epiploicae seit 2 Tagen, dem von v. Bruns erwähnten (s. ds. Blatt 1906) sehr ähnlich, indes in einem Schenkelbruch.

2) Brucheinklemmung von Appendices epiploicae des Colon sigmoid. bei einem 32jährigen Manne vor 6 Monaten in die offen gebliebene Pars funicul. das Canalis vaginalis peritonei inguinalis unter milden Symptomen. Allmählich kam es zu lokalen anatomischen Veränderungen, zu Verwachsung des Sackhalses und der Darmwand und schließlich zu Erweiterung des ersteren und der Bruchpforte mit Bildung einer voluminösen äußeren Hernia entero-epiploica, die von M. radikal operiert wurde. **Kramer** (Glogau).

37) **Neck.** Über akute Magenerweiterung und sogenannten arteriomesenterialen Darmverschluß. (Aus der chirurgischen Abteilung des Stadtkrankenhauses zu Chemnitz.)

(Münchener med. Wochenschrift 1906. Nr. 32.)

Unter den mitgeteilten vier Fällen war die mit bedrohlichen Erscheinungen aufgetretene akute Magenerweiterung einmal durch unmäßige Nahrungs- und

Flüssigkeitsaufnahme veranlaßt, bei zwei Pat. wahrscheinlich die Folge eines durch eine Kyphoskoliose bedingten Tiefstandes des Magens und einer Überfüllung desselben, im vierten Falle vielleicht durch eine schädigende Wirkung einer Veronalgabe (0,5) auf den Magen entstanden. Es traten bei den vier Kranken zuerst plötzlich heftiges Erbrechen, mehr oder weniger starke Schmerzen im Leibe, Kleinheit und Beschleunigung des Pulses bei nicht erhöhter Temperatur, in der linken Bauchseite eine abgesackte Flüssigkeitsansammlung, Stuhlverhaltung und erhebliche Verminderung der Urinsekretion auf. Die Ausheberung des Magens in Beckenhochlagerung, mehrmals täglich vorgenommen, brachte in drei Fällen rasch Besserung; ein Pat. ging zugrunde. — Bleibt eine Besserung unter jener Behandlung aus, dann muß angenommen werden, daß nicht eine akute Magenerweiterung, sondern eine durch hohen Darmverschluß verursachte vorliegt, und wäre in solchem Falle die Laparotomie in Betracht zu ziehen. — Der sogenannte arterio-mesenteriale Darmverschluß bei akuter Magenerweiterung wird durch eine Duodenalkompression durch das straff gespannte Dünndarmmesenterium und die Art. mesent. sup., seltener durch eine Knickung des Duodenums infolge einer Zugwirkung des erweiterten Magens herbeigeführt. **Kramer** (Glogau).

38) **Jaboulay.** Leçon clinique sur la résection d'un ulcère de l'estomac.

(Arch. prov. de chir. 1906. Nr. 9.)

J. exzidierte ein kallöses Geschwüre der kleinen Kurvatur bei einem Manne, bei dem er vor $^5/_4$ Jahren mit nur vorübergehendem Erfolge die Gastroenterostomia posterior mit seinem Anastomosenknopf ausgeführt hatte. Da die Beschwerden — sehr heftige Schmerzen — wieder kamen und Pat. sehr abmagerte, entschloß sich J. zur zweiten Operation, bei der die obere Hälfte der kleinen Kurvatur in V-Form exstirpiert wurde. Der Grund des nußgroßen, die ganze Magenwanddicke durchsetzenden Geschwüres bestand aus dem Ligamentum hepatogastricum. J. berichtet noch kurz über zwei weitere Fälle von Exzision des Magengeschwüres, deren Resultate sehr gute waren. Seiner Ansicht nach wird deshalb das runde Magengeschwür, wenn es sich anatomisch leicht machen läßt, am besten stets exzidiert. Ferner soll die Exzision ausgeführt werden, wenn eine vorherige Gastroenterostomie versagt hat und in den Fällen, in denen es sich um sehr schmerzhafte und oft blutende Geschwüre handelt. Die Anastomosenbildung bleibt nur für die Fälle aufbewahrt, in denen es infolge Narbenschrumpfung eines Pylorusgeschwüres zu Wegstörungen gekommen ist. **Müller** (Dresden).

39) **F. Schopf** (Wien). Totalexstirpation des Magens.

(Zeitschrift für Heilkunde 1906. September.)

Auf Grund der bisherigen Erfahrungen und einer von ihm selbst mit ungünstigem Ausgang (zirkumskripte Peritonitis nach gestielter Gangrän der Speiseröhren-Jejunumanastomose) ausgeführten Totalexstirpation kommt Verf. bezüglich der Technik dieser schwierigen Operation zu folgenden Schlüssen. Die temporäre Resektion des linken Rippenbogens nach v. Mikulicz (Zentralblatt für Chirurgie 1904 Nr. 4) schafft guten Zugang zum For. oesophag. des Zwerchfells. Wenn die immer zu erstrebende direkte Vereinigung von Speiseröhre mit Duodenum nicht ausführbar ist, soll die oberste Jejunumschlinge, durch einen genügend großen Schlitz des Mesokolon gezogen, zur Anastomose benutzt werden. Die Naht verdient den Vorzug vor dem Murphyknopf, mit dem allerdings die Speiseröhre leichter herabgezogen und zugänglich gemacht werden kann.

Lessing (Hamburg).

40) **Jaboulay.** Resection totale de l'estomac. Gastro-entérostomie avec un nouveau bouton anastomotique tenant sans suture.

(Gaz. des hôpitaux 1906. Nr. 103.)

J. berichtet über eine Pat., der er vor 15 Monaten eine Resektion fast des ganzen Magens wegen Karzinom gemacht hat Es bestanden vor der Operation

Erscheinungen der Pylorusstenose, starke Abmagerung, Mangel an freier HCl. Die Neubildung nahm fast die ganze Magenwand ein, wogegen keine Metastasen, weder in den Lymphdrüsen noch sonst gefunden wurden. Der Magenrest war so klein, daß die Jejunumschlinge zur Anastomose fast bis an die Cardia gezogen werden mußte. Der Erfolg war glänzend. Der Magen faßt zurzeit »ungefähr 200 g«.

Die Anastomose wurde mit dem J.'schen Knopf ohne Naht gemacht, der auf Grund von 130 Fällen wieder angelegentlich empfohlen wird. — (Vgl. Zentralblatt 1904. Nr. 41.) **V. E. Mertens** (Breslau).

41) **Putnam.** Report of a case of pyloric hypertrophy.

(Brit. med. journ. 1906. Oktober 13.)

Ein 3wöchiges Kind mit allen Zeichen einer angeborenen Pylorusstenose wird operiert und von seiner Stenose mit gutem Dauererfolge befreit durch allmähliche Dehnung mit Sonden und Uterusdilatator. Dabei mußte ein Längsriß im Pylorus, der nur die Schleimhaut unberührt ließ, genäht werden! **Weber** (Dresden).

42) **E. Eliot.** Subcutaneous rupture of abdominal viscera, with especial reference to the intestine and kidney.

(Amer. journ. of surg. 1906. Oktober u. November.)

An der Hand von drei eigenen, schon vorher in den Presbyterian hosp. reports 1900 publizierten Fällen und 39 anderen aus der (im wesentlichen amerikanischen) Literatur bespricht Verf. Symptomatologie und Behandlung der subkutanen (Dünn-) Darmrupturen. Sechsmal erfolgte Ruptur durch Trauma auf ein Bruchband bei Hernien. In einem seiner eigenen Fälle fand sich bei der Autopsie (Operation verweigert) eine Ruptur des Ileums nahe dem inneren Leistenring und im linksseitigen Bruchsack die durchrissene Flexur. Auf die Bunge'schen Untersuchungen über den Einfluß der Hernie auf den Darmriß wird leider kein Bezug genommen. Zweimal fand sich Darmriß nach Trauma, das den Rücken traf. Die näheren Symptome werden im Anschluß an einen, 8 Stunden nach Überfahren glücklich (mit Naht des Ileums und Drainage der Bauchhöhle) operierten Fall besprochen. Wenn Verf. dabei das Ausbleiben der Wirkung von Klistieren und die Schmerzhaftigkeit bei Applizierung derselben als Symptom anführt, so ist doch auf das Bedenkliche dieser Medikation hinzuweisen. Die Unbeständigkeit und das Trügerische des Symptoms der Verkleinerung der Leberdämpfung wird mit Recht betont. In dem zitierten Falle fand sich ausgesprochene Leukocytose. Im übrigen weist Verf. auf die bekannten Erscheinungen der partiellen Schmerzhaftigkeit, Muskelhärte usw. als primäre hin und empfiehlt — wegen der oft ausbleibenden Symptome —, bei nur geringem Verdacht auf Ruptur stets die Probelaparotomie in der Mittellinie zu machen. Die Drainage wird im allgemeinen angeraten, ebenso die Kochsalzirrigation des Bauchfells.

Der zweite Teil der Arbeit befaßt sich wesentlich mit den Nierenrupturen. Unter 22 derselben fehlte nur zweimal Hämaturie. Vier Fälle des seltenen intraperitonealen Nierenrisses werden ausführlich (aus der Literatur) referiert. In den letzten Jahren hat Verf. 12 Fälle subkutaner Nierenruptur unter den Händen gehabt. In sieben derselben war die Blutextravasation in das retroperitoneale Gewebe zu gering, um eine fühlbare Geschwulst zu schaffen; die Diagnose wurde aus der Hämaturie und dem tagelangen Fortbestehen von Härte und Schmerzhaftigkeit in der Nierengegend gestellt. In den übrigbleibenden fünf Fällen verschwand die erst 8—10 Tage unveränderte Geschwulst nach 5—6 Wochen. Eine Operation war nie notwendig. **Goebel** (Breslau).

43) **O. Steim.** Ein Beitrag zur Kasuistik der Darmrupturen durch stumpfe Gewalt.

(Med. Klinik 1906. p. 940.)

Hernienruptur im Anschluß an eine scheinbar gelungene Taxis durch einen Laien. Darmnaht nach etwa 36 Stunden, sorgfältige Durchspülung und Drainie-

rung führte zur Heilung, obwohl sich bereits in der Bauchhöhle reichlich eitrig-seröse Flüssigkeit, untermischt mit Darminhalt, befand.

Georg Schmidt (Berlin).

44) **Hornawski.** Über die Möglichkeit von Perforation des Darmes durch Ascaris lumbricoides.

(Medycyna 1906. Nr. 25.)

Verf. fand viermal Spulwürmer in der Bauchhöhle und glaubt mit gutem Recht in drei Fällen annehmen zu können, daß Spulwürmer die Perforation verursachten. Zweimal war es nach der Operation von eingeklemmten Leistenbrüchen, einmal nach einer schwierigen Ovariektomie. Einige Tage nach der Operation befanden sich die Kranken ganz wohl, erkrankten dann und starben an diffuser Peritonitis. Einmal dürfte der Spulwurm durch die Darmnaht in die Bauchhöhle geschlüpft sein, einmal fand Verf. im Dünndarme eine kleine Wunde mit infiltrierten Rändern. Im dritten Falle war nach der Ovariektomie ein Spulwurm in der Bauchhöhle, ein zweiter steckte in der Darmwand, so daß der Vorderteil in die freie Bauchhöhle hineinragte, die andere Hälfte noch im Darme lag. Den vierten Fall — Typhus abdominalis, Peritonitis — berücksichtigt Verf. nicht, da hier die Perforation durch den Typhus entstehen konnte.

Verf. glaubt daher, daß der Ascaris lumbricoides die pathologisch veränderte Darmwand zu perforieren imstande ist. Zum Schluß gibt er den Rat, vor jeder Bauchoperation den Kot auf Eier der Parasiten zu untersuchen, um event. dessen Abtreibung einzuleiten. Der Rat wird aber in den meisten Fällen unausführbar sein.

Bogdanik (Krakau).

45) **A. Baronio** (Cesena). Contributo alle indicazioni e risultati della gastroenterostomia.

(Clinica chirurgica 1906. Nr. 1.)

B. berichtet über 21 Gastroenterostomien Mischi's wegen Narbenstrikturen, chronischer Katarrhe, Gastrektasien, Gastroptosen, motorischer Insuffizienz an Pat. von 15 Jahren aufwärts. Es wurde einmal nach Wölfler, sonst nach v. Hacker Gastroenterostomia transmesocolica posterior ausgeführt. Keiner der sonst berichteten Übelstände (Kompression der Schlinge, Drosselung des abführenden Schenkels, Gangrän des Dickdarmes) war zu konstatieren. Gelegentlich wurde auch der Murphyknopf angelegt. Die funktionellen Resultate waren sehr zufriedenstellend; die Motilität blieb allerdings gegen die Norm zurück, aber die Entleerung wurde wesentlich beschleunigt; die neue Öffnung wurde stets kontinent, wenn auch manchmal eine Zeitlang Galle ohne jede Beschwerde in den Magen gelangte. Die Hyperchlorhydrie tritt häufig in den Hintergrund; das Magenresiduum verschwindet gewöhnlich kurze nach der Operation. Hypo- oder Anchlorhydrie kam nach dem Eingriff in Fällen von Hypersekretion niemals zur Beobachtung. Die besten Resultate erzielte man in den Fällen, in welchen die Pylorussymptome sich vordrängten.

J. Sternberg (Wien).

46) **C. Goodman.** Strangulation of small intestine through a slit in the omentum.

(New York med. record 1906. Mai 5.)

G. berichtet über einen Pat., welcher 2 Jahre vor der Aufnahme ins Hospital nach einem Unfall eine Schwellung in der rechten Leistengegend bekam. Seit 3 Tagen vor der Aufnahme plötzliche Koliken. Das Netz war in der rechten Regio iliaca verwachsen, eine Dünndarmschlinge von 8 Zoll Länge hatte sich durch einen Netzschlitz geschoben, einen Volvulus gebildet und lag fest eingeklemmt. Die Operation brachte Heilung.

Loewenhardt (Breslau).

47) **Milkó.** Invagination des Wurmfortsatzes.

(Budapesti Orvosi Ujság 1906. Nr. 3. [Ungarisch.])

Verf. beobachtete in der I. chirurgischen Abteilung des St. Rochusspitales in Budapest einen Fall von Invaginatio ileo-coecalis, verursacht durch primäre Ein-

stülpung des Wurmfortsatzes. Die 28jährige Pat. erkrankte plötzlich mit heftigen Leibschmerzen, Erbrechen und Stuhlverhaltung. In der Ileocoecalgegend war eine kindskopfgroße, elastische, ziemlich bewegliche Geschwulst zu tasten, deren Konsistenz sich stetig änderte. Auf hohe Darmeinläufe bildete sie sich in einigen Tagen bis auf einen apfelgroßen Knoten zurück; da aber Erbrechen und Kolikschmerzen anhielten, wurde Pat. laparotomiert, wobei sich herausstellte, daß der Wurmfortsatz vollständig in die Lichtung des Blinddarmes invaginiert war. Da die Desinvagination mißlang, wurde der entsprechende Teil der Blinddarmwandung reseziert und der Wurmfortsatz entfernt, wonach die Heilung anstandslos erfolgte.

Verf. ist der Ansicht, daß, wie auch in seinem Falle, die Einstülpung des Wurmfortsatzes öfters der echten Invaginatio ileo-coecalis vorangeht und deren Ursache ist. Der Wurmfortsatz soll hier in dem Sinne wirken, wie das Meckelsche Divertikel oder die polypösen Darmwandgeschwülste, die öfters eine Invagination dadurch verursachen, daß sie durch Zug die betreffende Darmwand einstülpen. Daß die akute und chronische Appendicitis bei diesen Invaginationen eine Rolle spielt, hält Verf. für sehr wahrscheinlich. **P. Steiner** (Budapest).

48) **Mériel.** Un cas de volvulus du caecum.

(Province méd. 1906. Nr. 37.)

Verf. fügt zu den 63 in der Literatur beschriebenen Fällen einen weiteren.

Aus der Anamnese ist von Interesse, daß der 63jährige Kranke schon seit Jahren an Koliken und relativer Darmstenose zu leiden hatte. Bei der Aufnahme bot sich das Bild einer inneren Einklemmung. Die Autopsie ergab eine Drehung des Blinddarmes um sein sehr langes Mesenterium von links nach rechts. Die vordere Coecalwand war brandig und perforiert. **A. Hofmann** (Karlsruhe).

49) **H. Merkel.** Über einen Fall von Treitz'scher Hernie mit Bruchsackberstung. (Aus dem pathol. Institut zu Erlangen.)

(Münchener med. Wochenschrift 1906. Nr. 37.)

In dem durch Abbildungen deutlich veranschaulichten interessanten Falle war die Bruchsackzerreißung ganz allmählich durch Dehnungsatrophie zustande gekommen und durch die Rißstelle der Bruchinhalt, d. h. die Dünndarmschlingen, in die Bauchhöhle zurückgetreten. Eine zweite, kleinere Kommunikation des Sackes mit dieser fand sich an seinem unteren Ende; ihre Ränder waren schwielig verändert, während die der ersterwähnten Rißstelle eine zarte und dünne Beschaffenheit zeigten. Im übrigen war der für den Treitz'schen Bruch charakteristische Befund festzustellen, daß der zuführende Darmschenkel hinten in der Tiefe des Bruchsackes selbst in denselben eintrat, durch die sogenannte Bruchpforte nur ein Schenkel, der abführende (das untere Ileum), hindurchzog, daß außerdem im vorderen Teile des Bruchpfortenringes die Vena mesenterica inf. und Art. colica sin. nachzuweisen waren. **Kramer** (Glogau).

50) **Michaux.** Périsigmoïdite.

(Bull. et mém. de la soc. de chir. de Paris T. XXXII. p. 286.)

M. berichtet ausführlich über einen Fall, in dem mehrere kleine Abszesse des linken Eierstockes zu einer progredienten Phlegmone in dem Bindegewebe des Mesocolon sigmoideum geführt und durch Weitergreifen des Prozesses entlang des Harnleiters und der Eierstocksgefäße eine bis an die linke Niere reichende Abszeßbildung verursacht hatten; trotz operativer Entleerung des Eiters ging die Pat. zugrunde. Klinisch bot die Kranke die Erscheinungen eines unvollständigen Darmverschlusses unter lebhaften Schmerzen in der linken Seite des Leibes, wo eine 8 cm lange, drei Querfinger breite, harte und sehr schmerzhafte Geschwulst zu tasten war; peritoneale Reizerscheinungen bestanden nicht. An der Hand mehrerer in der Diskussion zur Sprache gebrachter Fälle wird für die Differentialdiagnose gegenüber einer Geschwulst des Dickdarmes als wichtig bezeichnet der akute mit starken Schmerzen einhergehende Beginn der Erkrankung, und es wird

eine mehrwöchige Beobachtung der Geschwulst empfohlen, die sich bei Perisigmoiditis alsbald wieder zurückzubilden pflegt. Zu der gleichen Anschauung kommt Sieur auf Grund zweier instruktiver und sehr ausführlich (p. 302 ff.) beschriebener Fälle.

Eine große Reihe weiterer einschlägiger Beobachtungen wird im Verlaufe der ausgedehnten Diskussion über das Thema erörtert. Lejars betont, daß entzündliche Vorgänge, genau wie bei der Sigmoiditis und Perisigmoiditis, an jedem Teile des Dickdarmes vorkommen und faßt sie als nur seltener zu beobachtende Analoga der Typhlitis und Perityphlitis auf. **Thümer** (Chemnitz).

51) E. Key. Drei Fälle von Rektalsarkom.

(Nord. med. Arkiv Bd. XXXVIII. 3. Folge. Bd. V. Abt. 1. Nr. 7.)

Zuerst liefert Verf. eine ausführliche klinische und anatomische Beschreibung dreier Fälle von Sarcoma recti — zwei echte Melanome und ein gefäßreiches Rundzellensarkom —, über deren Einzelheiten auf das Original verwiesen werden muß. Darauf folgt eine mit monographischer Genauigkeit durchgeführte Darstellung der Mastdarmsarkome. Seine die gesamte Weltliteratur berücksichtigende Kasuistik bringt 40 bisher veröffentlichte Fälle; Alter, Geschlecht, Ursprung, mikroskopische Struktur, Ausbreitung u. a. m. werden ausführlich besprochen. Unter den Symptomen, die im großen und ganzen mit denjenigen der Karzinome übereinstimmen, treten besonders hervor der Druck nach dem After hin, vermehrter Stuhldrang und Verstopfung, Abgang von Schleim, Eiter und Blut. Beim Stellen der Diagnose muß man zwischen gestielten, flach aufsitzenden und diffus infiltrierenden Formen unterscheiden, dann die selteneren Myxome und ebenso retrorektale Myome, Osteome und Dermoide vor Augen haben. Differentialdiagnostisch sind chronische Proktitis und Lues zu berücksichtigen.

Die Behandlung soll sein möglichst frühzeitige Exstirpation, und zwar weit im Gesunden. Ob Röntgen oder Radium die Prognose bessern werde?

Hansson (Cimbrishamn).

52) A. Cernezzi (Cittiglio). I sostegni di magnesio nella legatura intraepatica mediata alla Ceccherelli.

(Clinica chirurgica 1905. Nr. 5.)

C. hat einige Experimente angestellt, um sich über die Vorteile der Verwendung von Magnesium bei Leberoperationen klar zu werden. Speziell sind es starre Unterlagen aus Magnesium, zwischen welchen die beiden Leberflächen vereinigt werden. Die Metallplättchen sind nicht über 1 mm dick, rund oder leistenartig. Seine Erfolge waren so gut, daß er die Anwendung wärmstens empfiehlt. Die Plättchen sind leicht anzulegen, werden sicher, schnell und vollständig resorbiert, so daß — und das ist besonders wichtig — auch bei Leberoperationen eine intraperitoneale Stumpfbehandlung stattfinden kann. **J. Sternberg** (Wien).

53) P. Delbet. De l'état des voies biliaires dans les obstructions.

(Bull. et mém. de la soc. de chir. de Paris T. XXXII. p. 396.)

D. operierte einen Pat., der seit 6 Monaten an Ikterus und den Erscheinungen einer akuten, infektiösen Lebererkrankung gelitten hatte. Nach Lösung breiter Verwachsungen fühlte er tief hinter der Pars superior des Duodenums einen Stein; es gelang ihm, denselben nach oben hin zu schieben und ihn durch Inzision aus dem stark erweiterten Cysticus zu entfernen, wobei reichlich Eiter aus den Gallengängen abfloß. Nachdem nun an der Inzisionsstelle zwei durch einen Sporn getrennte Öffnungen zu erkennen waren, glaubte D. in der Nähe der Vereinigungsstelle von Cysticus und Hepaticus eingeschnitten zu haben; da aber der Stein leicht beweglich und der Cysticus gedehnt, die Gallenblase jedoch geschrumpft war, ein Verschluß des Cysticus an seiner Einmündungsstelle also unwahrscheinlich erschien, machte D. noch eine Cholecystotomie und fand, wie vermutet, einen zweiten Stein im Halse der Gallenblase. Bei der Obduktion des nach 3 Tagen verstor-

benen Pat. wurde nunmehr festgestellt, daß der erstgenannte Stein im Choledochus gesessen hatte, und daß die erste Inzision $^1/_2$ cm oberhalb der Mündungsstelle des Cysticus zugleich den erweiterten Hepaticus mit eröffnet hatte.

D. findet damit eine Bestätigung der von ihm früher schon vertretenen Auffassung, daß die oberhalb des Verschlusses in den Gallenwegen auftretende Gallenstauung und Dilatation einen Rückschluß erlaubt auf den Sitz des Hindernisses, und daß der Zustand der Gallenblase außer von entzündlichen Veränderungen der Gallengänge und von der Natur des Hindernisses auch von dem Sitze desselben abhängig sei; er macht besonders darauf aufmerksam, daß eine Entzündung der Gallenblasenschleimhaut zu einer Hydropsie infolge von Hypersekretion führen könne, während entzündliche Veränderungen der Muscularis und Serosa eher eine Schrumpfung der Gallenblase zur Folge haben würden. **Thümer** (Chemnitz).

54) **C. A. McWilliams.** Critical analysis of 186 operations upon the liver and gall passages, and the after results.

(New York and Philadelphia med. journ. 1906. Juni 2., 9. und 16.)

Von den 186 während der letzten 15 Jahre ausgeführten Operationen betrafen 111 Gallensteinfälle, 14 Cholecystitis ohne Steine, 25 bösartige Geschwülste, 26 Leberabszesse, 12 Talma'sche Operation, die übrigen Verletzungen (6) und Echinokokken (2). Obgleich es bei einem ungewöhnlich hohen Prozentsatze der Kranken gelungen ist, die Spätresultate festzustellen, sind die Zahlen doch zu klein, als daß die Resultate verallgemeinert werden könnten; aber als Beitrag für eine größer Statistik werden sie willkommenes Material bieten.

W. neigt zur Bevorzugung der Cholecystektomie vor der Cholecystostomie, nachdem bei nur wenig geringerer Operationsmortalität die letztere zu 20% Sekundäroperationen genötigt hatte, gegen 4% nach der Exstirpation; diese brachte 78% Dauerheilungen, die Cystostomie nur 58%. In den anderen Hauptpunkten — Vorzüge der Drainage und der frühzeitigen Operationen — bringt W. nur Bestätigungen anerkannter Grundsätze. Bezüglich der Geschwülste sei erwähnt, daß die Leukocytenzählung bei der Differentialdiagnose gegenüber Entzündungen völlig im Stiche ließ. Dasselbe war bei den Abszessen der Fall; weder für die Diagnose noch auch für die Prognose gaben die Gesamtmengen der Leukocyten und das Prozentverhältnis der Polymorphkernigen einen brauchbaren Anhalt.

Bei Ascites wegen Lebercirrhose hatte W. mit der Talma'schen Operation sieben Todesfälle — dadurch bedingt, daß in der ersten Zeit auch die schwersten Fälle (Ikterus) noch operiert worden, unter den fünf Überlebenden aber vier Heilungen (6 Monate, 16 Monate, 2 Jahre 4 Monate und 6 Jahre).

Lengemann (Bremen).

55) **Delagénière.** De la cholédocotomie rétro-pancréatiqne, après mobilisation du duodénum, pour calculs enclavés dans la portion rétro-pancréatique du cholédoque.

(Arch. prov. de chir. 1906. Nr. 9.)

D. hat mit Erfolg die Mobilisation des Duodenums benutzt, um einen im untersten Teile des Choledochus sitzenden Stein auf retroduodenalem Wege zu entfernen. In die Inzisionswunde schob er leberwärts ein Drain, das er leicht mit Gazestreifen austupfte und leitet es durch die Bauchwunde nach außen. Die Drainage durch die Lendengegend nach hinten nach Sencert scheint ihm nicht sicher genug, doch will er sie gelegentlich auch erproben. **Müller** (Dresden).

Berichtigung. In Nr. 51 1906 p. 1357 Z. 18 v. u. lies J. Bakes statt Babes.

Originalmitteilungen, Monographien und Sonderdrucke wolle man an *Prof. E. Richter* in Breslau (Kaiser Wilhelmstraße 115), oder an die Verlagshandlung *Breitkopf & Härtel*, einsenden.

Druck und Verlag von Breitkopf & Härtel in Leipzig, Nürnbergerstraße 36/38.

Zentralblatt
für
CHIRURGIE

herausgegeben
von

E. von Bergmann, in Berlin, **F. König,** in Berlin, **E. Richter,** in Breslau.

Vierunddreißigster Jahrgang.

Wöchentlich eine Nummer. Preis des Jahrganges 20 Mark, bei halbjähriger Vorauszahlung. Zu beziehen durch alle Buchhandlungen und Postanstalten.

Nr. 3. **Sonnabend, den 19. Januar.** **1907.**

(Aus dem orthopädischen Institut von Dr. Stein und Dr. Preiser in Hamburg.)

Der Tennis-Ellbogen.

Von

Dr. Georg Preiser.

Das Treiben und Übertreiben des Sports in den letzten Jahrzehnten hat auch der Medizin einige neue Krankheitsbilder gebracht. Ich erinnere an die Radiusfraktur der Chauffeure, an die Häufigkeit der Malleolarfraktur bei Fußballspielern, die Handgelenksaffektion der Fechter und die Humerusluxation der Ringer. Eine andere, in dieses Gebiet gehörende Affektion ist der »Tennis-Ellbogen«. Ich habe

eine einzige Mitteilung von Clado[1] in der französischen Literatur finden können, die mir aber nur im Referat zugänglich war. Dieses lautet: »Verf. beschreibt eine bei Tennisspielern oft beobachtete Erkrankung, welche beim Auffangen und Zurückschlagen des Balles dann gelegentlich auftritt, wenn der Ball mit abwärts gestrecktem Arme gespielt wird. Die Erkrankung äußert sich in einem ziemlich lebhaften Schmerze, der auf die Gegend des Supin. brevis beschränkt ist und besonders durch lokalisierten Druck hervorgerufen wird, ferner in der Unfähigkeit, den Arm zu gebrauchen (durch Schmerz bedingt) und drittens durch eine mäßige Anschwellung der tiefen Muskelteile. Es handelt sich um eine Zerreißung des M. supinator brevis. Es werden besonders kräftige und geübte Spieler befallen; Rezidive sind häufig. Die Heilungsdauer schwankt zwischen einem und mehreren Monaten.«

In der deutschen Literatur hat jedoch Bähr[2] schon 1900 auf diese Erkrankung mit folgenden Worten hingewiesen:

».... Was die Tennisschmerzen anlangt, so sind mir bislang zwei typische Fälle bekannt geworden. In beiden handelte es sich um eine exquisite Schmerzhaftigkeit, welche von den Betroffenen auf das Capitulum radii oder, besser gesagt, auf das Radio-Humeralgelenk lokalisiert wurde. Dabei war auch das Radiusköpfchen im Beginn ziemlich druckempfindlich. Zurückgeführt wurde die Entstehung auf eine beim Ballschlagen forcierte Pronationsbewegung. Die Pathologie der Fälle ist für mich noch absolut dunkel. Die Intensität der Schmerzen spricht für eine lokalisierte Periostitis. Ich halte es aber natürlich nicht für ausgeschlossen, daß auch eine andere Basis, wie etwa eine geringfügige Verletzung des Bandapparates, dafür verantwortlich gemacht werden kann. Vielleicht dürfte die weitere Beobachtung die pathologisch-anatomische Grundlage sicherstellen. Aussetzen des Spielens, event. Massage pflegen die Heilung des Übels herbeizuführen.«

Ich hatte in diesem Sommer Gelegenheit, in unserem Institute zwei typische Fälle zu beobachten bei zwei Herren, ca. 35—40 Jahre alt, die mich zu der Überzeugung gelangen ließen, daß es sich hier um etwas anderes als eine Zerreißung des M. supinator brevis handeln müsse. — Die beiden kräftig gebauten Herren hatten im Laufe der Tennissaison sich allmählich steigernde Schmerzen im rechten Ellbogen bekommen. Schließlich machten diese das Tennisspiel zur Qual und völlige Streckung, z. B. beim Ärmelanziehen usw., zur Unmöglichkeit. Es ließ sich folgender Befund erheben:

Im rechten Humero-Radialgelenk findet sich ein leichter Erguß, der besonders in Streckung oder geringer Beugung palpabel ist. Die Gelenkkapsel ist auf Palpation, besonders wenn man bei fest auf-

---

[1] Clado, Der Tennisarm. Progrès médic. 1902, Nr. 44; ref. in der Monatsschrift für Unfallheilkunde 1903. p. 112.

[2] Bähr, Tennisschmerzen, Musikerlähmung. Deutsche med. Wochenschrift 1900. Nr. 44. p. 713.

gelegtem Finger pro- und supiniert, im volaren Teil äußerst schmerzhaft, und hier werden auch die Schmerzen beim Tennisspiel lokalisiert. Die Beugung ist in ihrer Endbewegung behindert und schmerzhaft; die Streckung ist bis ca. 160—165° möglich; alsdann macht sich federnder Widerstand geltend, der aber passiv unter Schmerzen bis zur völligen Streckung überwunden werden kann. Da beim Ärmelanziehen der Ellbogen meist völlig gestreckt wird, so wird oft auch dieses schmerzhaft empfunden. Zwischenbewegung zwischen der behinderten extremen Beugung und der behinderten extremen Streckung sind ebenso völlig schmerzfrei, wie aktive Pro- und Supination bei rechtwinklig gebeugtem Ellbogen.

Da sich völlige Streckung erzielen läßt, so kann kein Knochenhindernis bestehen. Das Röntgenbild zeigt auch normale Knochen. Der Erguß deutet auf einen Prozeß in der Humero-Radialgelenkkapsel hin. Nimmt man einen solchen, etwa eine durch häufige Kapselzerrung entstandene chronische Kapselentzündung am Sitz der Schmerzen, nämlich dem volaren Teile des Lig. collaterale radiale an, so würde die Unfähigkeit, den Arm völlig zu strecken, dadurch erklärlich werden; denn die völlige Dehnung wird eben in der gereizten und infiltrierten volaren Kapsel schmerzhaft empfunden, während ihre Einklemmung bei maximalster Beugung zwischen Radius und Humerus ebenfalls Schmerzen auslöst.

Es entsteht nun die Frage: Warum wird gerade dieser Punkt gereizt?

Am Lig. collaterale radiale, das den wesentlichen Teil der Humero-Radialkapsel bildet, setzt ein Teil der Fasern des M. supinator an; es ist also wahrscheinlich, daß dieser bei der Entstehung der Affektion beteiligt ist. Ferner setzt an denselben Kapselpartien ein Teil der Fasern des M. brachialis internus (Broesike) an, der bekanntlich ein kräftiger Beuger ist. Die Wirkung dieser Fasern besteht darin, bei starker Beugung die Einklemmung der vorderen faltenreichen Ellbogenkapsel zu verhindern. Es setzen also an denselben Partien der Gelenkkapsel zwei verschiedene Muskeln an, von denen der Supinator brevis die Kapsel distal-, der Brachialis internus aber proximalwärts zieht, und man kann sich vorstellen, daß bei gleichzeitiger Anspannung beider eine Zerrung der Kapsel nach zwei verschiedenen Richtungen stattfinden muß, welche dann auf die Dauer zu einer Kapselentzündung führen kann.

Bei welcher Bewegung des Tennisspiels werden nun beide Muskeln gleichzeitig gespannt? — Wird der Ball mit hoch erhobenem Arm abgeschlagen, so wird das durch eine Beugebewegung zugleich mit kräftiger Pronation zustande gebracht. Dies kann also nicht die Ursache sein. — Befindet sich jedoch der Ball in der Nähe des Erdbodens oder unter Achselhöhe, so muß er durch eine Beuge- und Supinationsbewegung abgeschlagen werden. Die Kleinfingerseite der Hand beschreibt dabei durch volare und ulnare Flexion einen Bogen,

um dem Schläger die nötige Wucht zu erteilen; es findet also im Ellbogen außer der Beugung beim Abschlag noch eine Supination statt; hierbei treten also der Supinator brevis und der Brachialis internus gleichzeitig in Funktion und erfüllen die oben erwähnte Voraussetzung.

Hatte ich noch Zweifel an der Entstehung des Tennisellbogens durch diesen Mechanismus, so wurden diese beseitigt durch die Beobachtung eines Schmiedes, der genau denselben Symptomenkomplex bot[3], wie die erwähnten beiden Tennisspieler. Er hatte horizontal liegende Flammrohre eines Dampfkessels durch fortgesetzte Hammerschläge ringsherum abzudichten. Er konnte diese Arbeit als Rechtshänder nur verrichten, indem er die Rohre zu seiner Linken hatte; sie befanden sich ungefähr in Rumpfhöhe, so daß er die Hammerschläge nur in Supination und Beugung des Ellbogens ausführen konnte.

Gegen die Clado'sche Auffassung einer Zerreißung des Supinator brevis spricht meines Erachtens 1) die allmählich auftretenden und sich langsam steigernden Beschwerden; bei einer Ruptur würde der Schmerz plötzlich entstehen und 2) eine größere Schwellung (sichtbares Hämatom!) nach dem Auftreten des ersten Schmerzes bemerkbar sein. Clado selbst nennt die Schwellung der tiefen Muskeln mäßig. Daß aber auf den Supinator brevis lokalisierter Druck, wie auch ich es fand, Schmerzen auslöst, ist auch bei meiner Auffassung verständlich, da jeder Druck auf den kurzen Muskel zugleich an der affizierten Kapsel zerrt, an der bei meinen drei Fällen der Hauptschmerz angegeben wurde. Der Kapselerguß ist ebenfalls schwerer durch eine Ruptur des Muskels zu erklären, wie durch direkte Zerrung derselben. 3) Aktive Pro- und Supination ohne gleichzeitige Flexion war bei allen drei Fällen völlig schmerzfrei bei ruhig gestelltem, gebeugtem Ellbogen!

Das Leiden ist hartnäckig. Zunächst ist der Tennissport zu verbieten. Massage, besonders Friktion der infiltrierten Kapsel, bringt meist Linderung; auch vom Pendeln habe ich Nutzen gesehen. Stauung blieb ohne Einfluß. Nachts wurden hydropathische Umschläge verordnet, tagsüber zwei halbstündige heiße Bäder des Ellbogens.

Hamburg, Dezember 1906.

---

1) **Poncet** et **Leriche.** Tuberculose inflammatoire à forme néoplasique.

(Lyon méd. 1906. April.)

Die Verff. suchen zu beweisen, daß eine ganze Anzahl gutartiger adenomatöser Geschwülste als Entzündungsprodukte anzusehen und sehr häufig durch Tuberkulose verursacht sind. Ihre Stütze sind

---

[3] Vorgestellt in der biologischen Abteilung des Ärztlichen Vereins in Hamburg am 18. Dezember 1906.

außer eigenen Beobachtungen, bei denen sie aus der Häufigkeit des Zusammentreffens von tuberkulösen Affektionen mit solchen Adenomen einfach einen ätiologischen Schluß ziehen, fast nur französische Autoren. Von deutschen Arbeiten sind nur zwei aus den Jahren 1852 und 1873 angeführt! Den fundamentalen Unterschied zwischen einem anatomisch und funktionell abgegrenzten Adenom von Wucherungen entzündlicher Natur ignorieren sie vollständig. Die Gültigkeit ihrer an Brustwarze und Schilddrüse entwickelten Theorien wollen sie auf alle drüsigen Organe ausgedehnt wissen. **Renner** (Breslau).

---

2) **Poncet** et **Leriche.** Anatomie pathologique du rhumatisme tuberculeux. Tuberculose inflammatoire et ses localisations ostéo-articulaires.

(Lyon méd. 1906. März.)

Verff. haben sich die Aufgabe gestellt, der Lehre vom tuberkulösen Rheumatismus, welche sie als jetzt außer allem Zweifel bezeichnen, neue Stützen zu verschaffen. Es ist die osteoartikuläre Form der entzündlichen Tuberkulose. Es kann zwar jede Infektion eine ätiologische Rolle beim Rheumatismus der Gelenke spielen, in der Mehrzahl der Fälle aber soll es die tuberkulöse sein. Den Beweis für den ursächlichen Zusammenhang kann man nur indirekt führen, da alle sonstigen Zeichen der Tuberkulose hier im Stiche lassen: Bazillen werden fast nie gefunden, Impfung auf Meerschweinchen bleibt fast immer ergebnislos, es fehlen Riesenzellen; überhaupt bietet sich uns das Bild einfacher Entzündung. Das Bestreben, ein Reagens zu finden, das die entzündliche Tuberkulose von anderen entzündlichen Prozessen zu unterscheiden vermag, ist ebenfalls ergebnislos geblieben. So kann man den Beweis nur in der Häufigkeit der Koinzidenz beider Erkrankungen finden. Da aber der tuberkulöse Rheumatismus gerade bei Individuen vorkommt, die sonst nur ganz geringe Zeichen von Tuberkulose bieten, bei denen sie gewissermaßen latent ist, so muß man sehr genau nachforschen (Agglutination Tuberkulinreaktion). Sehr viele unbestimmte entzündliche Affektionen sind sehr wahrscheinlich auch tuberkulöser Natur, z. B: viele Plattfüße, Genua valga, Coxae varae, Skoliosen und andere, mit einem Worte, osteoartikuläre Deformitäten der Wachstumsperiode. Die einzelnen Formen des tuberkulösen Gelenkrheumatismus werden dann genauer besprochen und durch eine Anzahl makroskopischer und mikroskopischer Bilder erläutert. **Renner** (Breslau).

---

3) **A. van Huellen.** Zur Behandlung der Tuberkulose mit Antituberkuloseserum Marmorek.

(Deutsche Zeitschrift für Chirurgie Bd. LXXXIV. p. 1.)

S o n n e n b u r g hat, wie er in einer dieser Arbeit beigegebenen Vorbemerkung mitteilt, mit dem M a r m o r e k'schen Antituberkulose-

serum in seiner Krankenhausabteilung in Moabit-Berlin bei chirurgischen Tuberkulosen ziemlich ausgedehnte Behandlungsversuche angestellt, nachdem er bei einem Privatpatienten, der, an wiederholt vergeblich operierten Mastdarmfisteln leidend, durch persönliche Behandlung Marmorek's in Paris Heilung gefunden hatte, die Wirksamkeit des Verfahrens kennen gelernt hatte. van H.'s Arbeit bringt nun den Bericht über die Erfahrungen Sonnenburg's.

Das Marmorek'sche Serum wird von Pferden gewonnen, die binnen 7—8 Monaten nach Behring's Terminologie anisopathisch immunisiert sind, d. h. denen fertiges Antitoxin injiziert wurde. Dieses Antitoxin aber wird gewonnen durch Filtration aus Kulturen nur junger, sog. primitiver Bazillen, die auf flüssigem, mit etwas Glyzerinbouillon versetztem Kälberserumnährboden wachsen. Die betreffenden Kälber aber hatten vorher eine Reihe von Meerschweinchenleukocyten, in Kochsalzlösung suspendiert, erhalten; dadurch wird das Serum der Kälber »leukotoxisch«, und die in ihm kultivierten Bazillen produzieren das gewünschte Tuberkulosetoxin.

Die Serumanwendung beginnt mit Injektion von 1 ccm, die nach 3 Tagen wiederholt wird, dann in allmählicher Steigerung der Dosis bei den nächsten 3—8 Einspritzungen auf 5 ccm, wobei immer solange gewartet wird, bis etwaige unangenehme Nebenwirkungen abgeklungen sind. So werden in 20 Tagen 10 Spritzen verbraucht, dann Pause von 3—4 Wochen und Beginn mit einer neuen Kurperiode. Wird das Serum gut vertragen, so können auch häufigere und reichlichere Einspritzungen erfolgen. Der Ort für die Injektionen ist belanglos, Darreichung des Serums durch den Mund wird nicht geraten, im Klistier aber von Marmorek auch als wirksam empfohlen.

Als Nebenwirkungen dieser Einspritzungen zeigen sich in manchen Fällen Infiltrationen und kleine Abszedierungen an den Einspritzungsstellen, ferner ödematöse Anschwellungen, bis zweifaustgroß, Rötungen, scharlachartige Ausschläge, alles Dinge, die gelegentlich auch beim Diphtherieserum vorkommen, die aber durchgängig vorübergehend und ohne wesentliche Bedeutung sind. Dasselbe gilt von fieberhaften Temperaturerhöhungen, zum Teil mit Frost verbunden, die sich ausnahmsweise bald früher, bald später einstellen und teils bald abfallen, teils während der ganzen Injektionskur andauern. Ebenso unwichtig sind jeweilig eintretende Kopfschmerzen, Gelenkschmerzen, Verdauungsstörungen. Von den dem Tuberkelserum als spezifisch zuzuschreibenden Wirkungen, soweit sie nicht psychogen-suggestiver Natur sind, fällt auf, daß die gutartige Heilwirkung um so deutlicher aufzutreten pflegt, je weniger die Pat. von den unangenehmen Nebenfolgen des Mittels zu leiden haben. Man beobachtet Besserung des Allgemeinbefindens, Hebung des Appetites in zum Teil sehr auffälligem Maße, Besserung des Aussehens, des Ernährungszustandes, dazu größere Frische und Arbeitsfreudigkeit, nebst Nachlaß oder völligem Schwinden früher vorhanden gewesener Schmerzen.

In einzelnen ist von folgenden Fällen zu berichten: 1) Fisteln

21 Fälle, davon 7 völlig geheilt, andere deutlich gebessert. 2) Drüsen 4 Fälle, 3mal bedeutende Verkleinerung, 1mal keine Erfolge. 3) Gelenktuberkulosen 8 Fälle. Nur ein mit 54 Injektionen behandeltes Knie gewann fast völlig normale Konturen wieder. Sonst keine Erfolge. 4) 2 Fälle tuberkulöser Peritonitis bei Kindern, davon eins wesentlich gebessert ist. Das zweite wurde nach 10 Injektionen in schlechtem Zustande abgeholt, soll aber zu Hause gesund geworden sein. 5) 2 Fälle kalter Abszesse. Der eine (Beckenkaries), mehr als 1 Liter Eiter haltend, mußte eröffnet werden, der zweite, subperiostal und walnußgroß, verödete spontan völlig.

Das Schlußergebnis, das aus den Beobachtungen gezogen wird, geht dahin, daß Marmorek's Mittel völlig unschädlich und zweifellos spezifisch wirksam gegen Tuberkulose ist. Geeignet für seinen Gebrauch sind insbesondere frische Fälle von Tuberkulose, zumal im Kindesalter. Zum Schluß werden kurze Krankengeschichtsauszüge acht besonders lehrreiche Fälle betreffend, mitgeteilt.

Meinhard Schmidt (Cuxhaven).

---

4) **Lovett** and **Nichols.** Osteogenesis imperfecta, with the report of a case, with autopsy and histological examination.

(Brit. med. journ. 1906. Oktober 13.)

Verff. versuchen auf Grund eines genau beobachteten Falles von Osteogenesis imperfecta, d. h. von vielfachen Knochenbrüchen im intrauterinen Leben bzw. in der frühesten Kindheit, in das terminologische Gewirr ähnlicher Erkrankungen Klarheit zu bringen. Sie teilen die von Lobstein 1833 eingeführte Bezeichnung Osteopsathyrosis für Zerbrechlichkeit der Knochen im allgemeinen aus irgendeiner Ursache und in irgendeinem Alter ein in symptomatische und idiopathische Osteopsathyrosis und rechnen zur ersteren alle Fälle, in denen die leichte Bruchfähigkeit der Knochen zu erklären ist durch Osteomalakie, Rachitis, Osteoporose, Knochenatrophie, Karzinom, Cysten, Arthropathien usw., zur letzteren die eigentliche angeborene Osteogenesis imperfecta. Trotz der sehr zahlreichen Berichte über vielfache Knochenbrüche im intra-uterinen oder frühesten Kindheitsleben vermochten Verff. nur 14 Fälle als genügend sorgfältig untersucht und als Grundlage einer Beschreibung der Krankheit anzuerkennen. Ihre Schlußfolgerungen stützen sich auf diese 14 Fälle und auf ihren eigenen, den sie von der Geburt bis zum Tode, 10 Monate später, verfolgen konnten. Über die Ursache der Krankheit ist nichts bekannt außer einer wesentlichen Bedeutung der Erblichkeit. Wann die erste Fraktur aufgetreten, war meist nicht in Erfahrung zu bringen. Als Regel gilt: je später die Frakturen einsetzen, um so geringer werden sie an Zahl sein. Die Zahl der Knochenbrüche kann ungeheuerlich sein: Chaussier zählte bei einem Neugeborenen 113 Frakturen! Intra-uterine Frakturen heilen meist mit Verschiebung oder gar nicht, nach der Geburt entstandene fast immer gut und zuweilen

auffallend schnell. Callus, Krepitation, Schmerz sind gering. Die Geburt ist meist Anlaß zu frischen Knochenbrüchen; das Neugeborene zeigt alte, verheilte, fast verheilte, ganz frische Frakturen! Am häufigsten ist der Oberschenkel gebrochen, es folgen der Reihe nach Unterschenkel, Oberarm, Unterarm, Schlüsselbein, Rippen, Unterkiefer, Hand. Freizubleiben scheinen: Schulterblätter, Schädel, Wirbelsäule, Becken. Die Kinder sind meist klein, der Rumpf im Verhältnis zu den Gliedmaßen groß, die Gestalt plump, das Gesicht häufig von kretinoidem Aussehen. Die Durchleuchtung ergibt schwache Schatten, dünne, atrophische Knochen, weite Markräume. Viele Kinder kommen tot oder wenig lebensfähig zur Welt; die am Leben bleibenden werden meist Krüppel und arbeitsunfähig. Die Behandlung beschränkt sich auf die gewöhnliche Heilung von Knochenbrüchen.

Das von den Verff. beobachtete Kind wurde in Steißlage geboren: beim Herunterholen des Fußes brach der Oberschenkel. Die Beine erschienen kurz im Verhältnis zum Rumpf. Gesichtszüge ohne Andeutung von Kretinismus. Beide Oberschenkel, beide Unterschenkel waren gebrochen. Insgesamt erlitt das Kind in 5 Monaten zehn Knochenbrüche; es starb im 10. Monat an einer Allgemeinerkrankung mit Fieber, die nicht im Zusammenhang mit der Knochenerkrankung stand.

Die Untersuchung der Organe ergab weder makro- noch mikroskopisch Abweichendes, ebensowenig die makroskopische Untersuchung der Knochen, insbesondere keine Anzeichen von Rachitis. Dagegen fand sich eine wesentliche Abweichung in der Knochenneubildung sowohl an der Epiphysenlinie wie am Periost. Die Epiphyse besteht aus normalem, hyalinem Knorpel mit Knorpelzellen, die wie in der normalen Epiphyse diaphysenwärts sich in Säulenreihen anordnen, umgeben von bindegewebiger Matrix. An der Diaphysengrenze nun bleiben diese Knorpelzellen erhalten: ihre Kapseln bersten nicht! Massen von diesen Zellen mit der dazwischenliegenden Matrix ragen in die Diaphyse hinein und stellen den Anfang neuer Trabekeln dar, während im normalen Knochen die verkalkte Matrix allein bestehen bleibt. Die nicht geborstenen Knorpelzellenkapseln verdicken sich durch Kalkablagerungen und bilden gemeinsam mit den benachbarten Zellen die neuen Trabekeln, während normalerweise die Ossifikation erzeugt wird durch Osteoblastentätigkeit innerhalb der Matrix ohne die hier bestehenbleibenden Knorpelzellen. Ferner bilden die neuen Knochenzellen keine Ausläufer, sie bleiben groß, oval, entwickeln keine Kanälchen und sind viel zahlreicher als im normalen Knochen. Das Mark, sowohl epiphysealen wie periostalen Ursprunges, ist ein ödematöses, myxomatöses, zusammenhängendes Gewebe.

Die Ursache für diese unvollkommene Knochenbildung (Osteogenesis imperfecta) ist unbekannt. **Weber** (Dresden).

---

5) **M. Fabris** (Parma). Intorno agli innesti ossei. Esperienze ed osservazioni.

(Clinica chirurgica 1905. Nr. 5.)

F. hat sich experimentell mit der Frage der Knochenauto- und Heteroplastik beschäftigt. Von den Hunden, Tauben und Kaninchen, an welchen er arbeitete, hält er die ersteren für das beste Material. Seine Versuche beweisen erneut, wie wichtig die absolute Asepsis für das Gelingen jeder Knochenplastik ist. Autoplastische Knochenlappen

können sowohl am Platze ihres Ursprunges als auch an entfernteren Stellen einheilen. Osteoperiostale heteroplastische Lappen leben sich am Knochen der Umgebung ein und behalten ihre Formen unverändert. Junge Tiere sind zu solchen Versuchen weitaus geeigneter als ältere.

J. Sternberg (Wien).

---

6) **Bowser.** Some principles of the treatment of fractures.

(Brit. med. journ. 1906. Oktober 27.)

Die Arbeit ist eine warme Empfehlung der von Lucas Championnière eingeführten frühzeitigen Behandlung der Knochenbrüche mit Massage und Bewegung. Die Immobilisierung ist kein unbedingtes Erfordernis einer Knochenbruchheilung: das beweist die selten ausbleibende Heilung von Rippen und Schlüsselbein, die oft genug ausbleibende Heilung der meist unbeweglich gehaltenen Bruchstücke bei Schädelbrüchen. Immobilisierung ist bis zu einem gewissen Grade nötig in Fällen von Neigung zur Verschiebung der Bruchstücke. Tritt in solchen Fällen keine Heilung ein, so liegt das nicht am Mangel an Feststellung, sondern am Mangel an Berührung der Bruchstücke untereinander. Aber selbst in solchen Fällen kann die Dauer der Feststellung wesentlich abgekürzt werden. Frühzeitige Massage beseitigt den Schmerz am schnellsten, kürzt die Behandlungsdauer ab, ist in der überwiegenden Mehrzahl der Fälle anwendbar, stellt mit dem Eintritt der anatomischen Heilung auch die Funktion schnell, sicher und fast ausnahmslos wieder her und ist daher der Behandlung mit langdauernder Feststellung weit überlegen. **Weber** (Dresden).

---

7) **Ochsner.** The treatment of compound fractures.

Reprinted from Medicine, E. G. Swift, 1906.

Der bekannte Chicagoer Chirurg entwickelt hier in einem Vortrage seine Grundsätze bei der Behandlung offener Knochenbrüche. — Die erste Hilfe sollte bestehen in Bedecken der Wunde mit steriler Gaze oder, wenn nicht vorhanden, mit frisch gewaschenem Handtuch, Bettuch oder Kissenbezug und Bindeneinwicklung, Lagerung der Extremität auf Kissen oder Schiene. — Solange irgendeine bemerkenswerte arterielle Versorgung noch vorhanden ist, amputiert O. niemals primär. So hat er nur sehr selten eine zertrümmerte Extremität opfern müssen. — Unter allgemeiner Narkose Reinigung der Umgebung der Wunde mit heißem Wasser, Seife, Äther, dann Reinigung der Wunde selbst in gleicher Weise (!) und darauf mit Terpentin, Jodtinktur und endlich mit Alkohol. Während der letzten 3 Jahre hat O. in allen verdächtigen Fällen Antitetanusserum vorbeugend eingespritzt und seitdem nie mehr einen Fall von Tetanus erlebt, ebensowenig seit Einführung der oben genannten Art der Reinigung ernste septische Erscheinungen. — Wo ein Narkotikum nicht angängig ist bei Phalanxzertrümmerungen, erzielt Verf. genügende Anästhesie für die reinigenden Eingriffe durch Eintauchen der Extremität für 2—3 Minuten in

2%ige warme Karbolsäurelösung. Die Schmerzherabsetzung dauert etwa 10 Minuten und weicht dann einer Hyperästhesie: daher ist Eile nötig. — Bei Versorgung der Wunde gilt O. der Grundsatz zu recht: je weniger primäre Plastik (Nerven-, Sehnennähte), um so besser der Erfolg; sekundäre Vereinigungen sind vorzuziehen. — Niemals vereinigt er den Knochen bei der ersten Versorgung und hat nie Pseudarthrosen erlebt. In ausgedehntem Maße macht er Gebrauch von der Anlegung neuer Abflußöffnungen und näht so wenig als möglich. Zwischen die Extremität und den gefensterten Gipsverband gießt er um die Wunde eine halbflüssige, schleimige Paste, die er herstellt durch Auflösung von Kautschuk in Chloroform und Versetzung dieser Lösung mit kleinen Stückchen Lammwolle. So schützt er den Gipsverband ausgiebig gegen die Wundabsonderung. Diesen wasserdichten Damm hält er für die wesentlichste Errungenschaft in Behandlung offener Knochenbrüche seit den letzten 10 Jahren. Die Methode ist angegeben worden von Croux (Texas). **Weber** (Dresden).

---

8) **Frangenheim.** Heilungsvorgänge bei Schenkelhalsfrakturen.

(Fortschritte auf dem Gebiete der Röntgenstrahlen Bd. X. Hft. 2.)

Im Röntgenogramm unterscheidet man am besten zwischen Frakturen am Kopf und an der Basis des Schenkelhalses (subkapitale und basale Halsbrüche).

Die subkapitalen Brüche heilen bekanntlich schlechter als die basalen, und die knöcherne Heilung der ersteren muß immer noch zu den Seltenheiten gerechnet werden.

Sowohl die subkapitale Region des Schenkelhalses als auch die basale sind Prädilektionsstellen, weil daselbst der Knochen besonders hinten in der Fossa trochanterica durch zahlreiche Foramina nutritia siebartig durchlöchert ist. Durch Beteiligung der Trochantergegend wird eine Mannigfaltigkeit dieser Brüche geschaffen, welche es unmöglich macht, bestimmte typische Formen aufzustellen.

Im Gegensatze zu Alban Köhler fand Verf. bei den Schenkelhalsbrüchen, besonders bei den subkapitalen, in kürzester Zeit einen durch den Druck der Fragmente aufeinander bedingten partiellen, seltener totalen Schwund des Schenkelhalses.

Bei Operationen sowohl wie an anatomischen Präparaten konnte F. sich überzeugen, daß bei Nearthrosen nach subkapitalen Frakturen in extremen Fällen nichts von dem Schenkelhals mehr übrig blieb. Die Verkürzung des Halses tritt aber auch ein bei der festen, bindegewebigen Vereinigung der beiden Fragmente, der pathologischen Syndesmose, sowie bei der lockeren, fibrösen Fixierung, der unvollkommenen Einkeilung der Fragmente ineinander.

Bei den subkapitalen Brüchen kommt es selten zu einer nennenswerten äußeren Callusbildung. Die Heilung vollzieht sich von der Spongiosa beider Bruchstücke aus. — Ebenso verhält es sich bei den

Basalfrakturen. Wie weit die Heilung vorgeschritten ist, läßt sich selbst in Röntgenogrammen von anatomischen Präparaten nicht mit Sicherheit entscheiden. Jedenfalls dauert die Heilung meist viel länger als man bisher angenommen hat (mehrere Monate).

Wenig Aussicht zur Heilung bieten eingekeilte Basalbrüche, bei denen der stehengebliebene Teil der Trochantergegend selbst mehrfach gebrochen ist.

Die histologischen Befunde beim Callus der Basalfraktur ähneln in allen Punkten dem, was wir bei der Myositis traumatica ossificans finden.

Eine besondere Bruchform fand Verf., die er als »dreifachen Bruch der Trochantergegend des Schaftes« bezeichnet. Die drei Fragmente bestehen aus dem Schaft einerseits, Kopf und Hals andererseits und den hinten ausgebrochenen Trachanteren.

Gaugele (Zwickau).

---

9) **K. Büdinger.** Über Ablösung von Gelenkteilen und verwandte Prozesse.

(Deutsche Zeitschrift für Chirurgie Bd. LXXXIV. p. 311.)

B. hat auf der ihm unterstehenden I. chirurgischen Abteilung des Wiener allgemeinen Krankenhauses häufiger als sonst üblich bei posttraumatischen Gelenkerkrankungen mit Inkarzerationssymptomen Gelegenheit zu breiten Gelenkeröffnungen genommen. Die hierdurch ermöglichte gründliche Untersuchung des Gelenkes ergab sowohl interessante, sonst kaum bekannte Verletzungsbefunde an den Knorpeln, als auch Anlaß zu eigenartigen chirurgischen Eingriffen, deren Erfolge so befriedigten, daß B. seine breiten Gelenkinzisionen als Normalmethode für solche Fälle empfiehlt. Auch gaben die Befundaufnahmen in den Gelenken Material für die Frage der Entstehung von Ablösungen von Gelenkknorpelteilen usw. Des näheren werden 20 Fälle besprochen, von denen 15 das Knie betreffen. Stets wurde das Knie durch medialen oder lateralen Parapatellarschnitt weit geöffnet, die genauere Gelenkbesichtigung erfolgte nach Aufkanten der Kniescheibe und Beugung. Nach Erledigung der intraartikulären Operationsmaßnahmen, bei denen Fingerberührung genau vermieden wurde, wird der Weichteilschnitt etagenweise vernäht, aber ohne jegliches Drain, in der Nachbehandlung besonderer Wert auf frühzeitiges Aufstehen und Bewegung des Gelenks (z. B. Treppensteigen schon von der 2. Woche an) gelegt.

Die erste Gruppe, Fall 1—7, enthält traumatische Knorpelrisse bzw. lokalisierte Zerklüftungen auf der Gelenkfläche der Kniescheibe. Man fand hier Rißwunden mit mehr oder weniger klaffenden Rändern, mehrfache Risse in radiärer Sternform oder Kombination mehrerer Risse in queren Linien, Unterminierungen zwischen parallelen Rissen und Rißlinien kreuz und quer. Die Behandlung bestand in einer rundlichen oder elliptischen oder unregelmäßigeren Exzision des geschädigten Knorpelfeldes im Gesunden; vgl. die skizzierten Abbildungen

der ausgeschnittenen Teile, die die Größe von zwei Erbsen bis gegen Zweimarkstückgröße zeigen. Außerdem wurden jeweilig hypertrophische, lipomatöse Gelenkkapselteile ausgeschnitten. Die Erfolge waren gute, viermal ist sicher völlig normale Gelenkfunktion nachgewiesen. Nicht gefunden wurden an der Kniescheibe völlig gelöste Knorpelscheiben in Gestalt der sonst so genannten freien Gelenkkörper, oder wie B. zu sagen vorzieht, abgelöster »Arthrophyten«. Die Prädilektionsstelle dieser sind dagegen die Oberschenkelkondylen, und die nächste Gruppe der besprochenen Fälle betrifft diese Affektion. Die hier im Knie aufgenommenen Befunde entsprechen im wesentlichen dem bereits sonst hierüber Bekannten: es handelt sich um traumatische Knorpeldefekte, denen ein entsprechender knorpeliger »Arthrophyt«, und zwar ein flächenförmiger, also ein »Flächenarthrophyt«, bald ganz gelöst, bald mit kleinen Stielen oder Brücken dem Knochen oder der Synovialis anhängend, sich vorfindet. Beseitigung desselben führt zu mehr oder weniger befriedigender Herstellung. Im allgemeinen Teile der Arbeit richtet sich das Hauptinteresse auf die Frage, wie mit Wahrscheinlichkeit die Ablösung dieser Arthrophyten zu denken ist. B. ist der Ansicht, daß hierbei den Bewegungen im Kniegelenk der wichtigste ursächliche Anteil zuzuschreiben ist. Daß die Ablösung gleich durch das primäre Trauma komplett gesetzt wird, ist durch nichts erwiesen. Die primären Traumen des Knorpels muß man sich vielmehr ähnlich vorstellen, wie die von B. an der Kniescheibe gefundenen Knorpelzerklüftungen. Beim Gehen kann es dann langsam oder sprungweise im Laufe der Zeit zur mehr oder weniger völligen Knorpelloslösung kommen, und zwar geschieht, wie B.'s Befunde lehren, die Ablösung bald vorwiegend von einer Seite gegen die andere, so daß der Arthrophyt zuletzt einen seitlichen bandartigen Stiel zeigt, oder von einer zirkulären Ablösung aus konzentrisch, so daß der Arthrophyt in der Mitte seiner Unterlage aufsitzt. Die erste Ablösungsart scheint die häufigere zu sein. Die Richtigkeit dieser Annahme wird durch die anamnestischen Verhältnisse in solchen Fällen wahrscheinlich gemacht, und anatomische Befunde bei gerichtlichen Sektionen belegen auch B.'s Voraussetzungen über die Art der primären Knorpelverletzungen an den Oberschenkelkondylen. Daß sich entzündliche Vorgänge bei den Knorpellösungen beteiligen (Osteochondritis dissecans König), dafür gab die histologische Untersuchung B.'scher Präparate keinen Anhalt (Granulationsgewebe war nicht nachweisbar). Übrigens scheint es in chronisch entzündeten Gelenken durch Trauma leichter zur Bildung von Arthrophyten zu kommen, auch kann ein Trauma neben der Arthrophytenbildung Arthritis deformans zur Folge haben. Außer auf dem besprochenen Wege können im Knie traumatisch auch durch Zug der Ligg. cruciata mittels Ausreißens von Knochensubstanz Arthrophyten entstehen, doch ist diese Entstehungsweise derselben nur seltene Ausnahme.

Im Ellbogengelenk verhalten sich die traumatischen Arthrophyten anders. Hier stellen sie sich der Regel nach als abgesprengte Knochen-

stückchen dar. B., der auch für diese Gelenkkörperspecies zwei Beobachtungen beibringt, bezeichnet sie als »Arthrophyten durch Kantenbruch«. **Meinhard Schmidt** (Cuxhaven).

10) **D. G. Zesas.** Über skarlatinöse Gelenkentzündungen.

(Fortschritte der Medizin 1906. Nr. 15.)

Die im Verlaufe des Scharlachs auftretenden Gelenkerkrankungen stehen nach der heutigen Auffassung ohne allen Zweifel in ursächlichem Zusammenhang mit dem Grundleiden.

Sie sind entweder seröser oder purulenter Natur. Die seröse Form, die häufigste, ist prognostisch günstig; sie kann wohl auch chronisch werden, event. bei prädisponierten Individuen tuberkulösen Charakter annehmen. Die eitrige Form kann aus der serösen oder sekundär durch in das Gelenke perforierte, periartikuläre Abszesse entstehen oder von Anfang an unter dem Bilde der akuten, eitrigen Synovitis verlaufen; letztere wird als Mischinfektion aufgefaßt, ihre Prognose ist ernst. Die Therapie ist für die seröse Form Ruhigstellung des erkrankten Gelenkes; bei der primären purulenten Synovitis kann durch Arthrotomie und Drainage die Allgemeininfektion kaum günstig beeinflußt werden; dagegen ist die chirurgische Behandlung bei der sekundär entstandenen eitrigen, sowie bei der chronisch serösen Form von ausgezeichnetem Erfolge. **Kronacher** (München).

11) **R. W. Taylor.** Syphilitic lesions of the joints in hereditary and inquired infections.

(New York med. record 1906. Mai 26.)

T. erklärt, daß in der Regel direkte Gelenkstörungen bei frischer hereditärer Syphilis nicht als Folge der osteochondritischen Prozesse in der Epiphysenlinie gefunden werden. Erst im späteren Verlauf der Erkrankung entwicklen sich ähnliche Zustände wie bei der erworbenen Lues: Ostitis und Periostitis entzündlicher und gummöser Natur mit mehr oder weniger typischer Synovitis werden dann getroffen. Bei der erworbenen Affektion entwickeln sich früher oder später Gelenkentzündungen oder Synovitis milden und vorübergehenden oder schweren und chronischen Charakters; es folgen zwei Krankengeschichten. Bei der hereditären Syphilis sind tuberkulöse Komplikationen sehr häufig, bei der erworbenen Form weniger. **Loewenhardt** (Breslau).

12) **H. W. Frauenthal.** Syphilitic arthritis.

(New York med. record 1906. Mai 26.)

F. glaubt, daß viele Fälle von akuter Gelenkentzündung als einfacher Rheumatismus behandelt werden, obgleich sie Erscheinungen kongenitaler oder erworbener Syphilis darstellen. Diagnostische Fehler mögen auch durch die Kombination mit späterer sekundärer Tuberkulose oder anderen bakteriellen Invasionen hervorgerufen werden.

Späte sekundäre und tertiäre spezifische Arthritis kann sowohl polyartikulär, als auch doppelseitig auftreten. Einige Krankengeschichten und Illustrationen sind beigegeben. **Loewenhardt** (Breslau).

---

13) **Th. Wartmann.** Über gesteigertes Längenwachstum der Röhrenknochen jugendlicher Individuen im Anfangsstadium tuberkulöser Gelenkentzündungen.

(Deutsche Zeitschrift für Chirurgie Bd. LXXXIV. p. 366.)

Die Mitteilung fußt auf seit 25 Jahren methodisch durchgeführten und notierten Längenmessungen an den Beinen koxitis- und gonitiskranker Pat. aus dem unter Feurer stehenden Kantonspital in St. Gallen. Es ergab sich in den Frühstadien dieser Erkrankungen eine Verlängerung mit so großer Häufigkeit, daß Feurer überzeugt ist, daß die Tuberkulose an Hüfte und Knie bei jungen Individuen in allen Fällen einmal Wachstumsverlängerungen macht. Folgendes sind die beweisenden Zahlen: Von Koxitisfällen liegen für 131 Pat. im Alter bis zu 20 Jahren Notizen vor. 30 Kranke, also 22,9%, zeigten Wachstumsverlängerung des entsprechenden Beines, die 0,5—2 cm betrug. Von Gonitisfällen sind 80 Kranke im Alter von 1—20 Jahren verwertbar; davon zeigten 57, mithin 71%, Wachstumsverlängerung. Auch finden sich noch unter 155 Kranken, die im Alter von 21 bis 74 Jahren standen, 4, die ebenfalls verlängerte Beine hatten. Die Größe der gemessenen Verlängerungen beträgt 0,5—3 cm. Über den Grund dieser Wachstumsverlängerungen enthalten Feurer und Verf. sich jeder Mutmaßung. Sollte eine passive Hyperämie der leidenden Knochen die Ursache sein, so müßten namentlich nach Bier mit Stauung behandelte Fälle die Wachstumssteigerung zeigen. Im übrigen benutzt Feurer seine Beobachtungen für eine neue Erklärung der bei Koxitis und Gonitis eintretenden pathologischen Gelenkstellungen, die er auf die reellen Beinverlängerungen zurückführt. Sowohl die Abduktionsstellung bei Koxitis als die Genu valgum-Stellung bei Gonitis wäre hiernach als eine Kompensationshaltung anzusehen, die Pat. zur Korrektur seiner Beinverlängerung anwendet. In praktisch-therapeutischer Beziehung dagegen ist aus den Feurer'schen Beobachtungen der Grundsatz zu folgern, daß man bei Koxitis und Gonitis mit Beinverlängerung den Pat. für das gesunde Bein Schuhzeug mit Erhöhung von Sohle und Absatz geben soll.

Die Literatur über Knochenwachstumsstörungen ist im Eingange der Arbeit kurz kritisch referierend durchsprochen und zu ihrem Schluß in einem 20 Nummern zählenden Verzeichnis zusammengestellt.

Meinhard Schmidt (Cuxhaven).

---

14) **A. Schmidt.** Eine einfache Methode zur schmerzlosen Redression verschiedenartiger Deformitäten.

(Med. Klinik 1906. p. 1043.)

In Abänderung des Wolff'schen Etappenverbandes wird (nach Wölfler) das in Kontraktur befindliche Gelenk in einen Gipsverband gelegt, in den seitlich zwei Scharniere eingelegt sind. Dann wird die Gipsschicht um das Gelenk herum durchschnitten und nach langsamer Streckung auf der Beugeseite zwischen die Gipskanten ein (zunehmend stärkerer) Korkkeil eingeschoben. In mehreren Wochen ist die gewünschte Geradstellung erreicht. Es wird nun 2 Jahre lang ein Schutzverband (Gipskapsel, Zelluloid-Azetonhülse usw.) getragen. Abbildungen der Verbandetappen und Ergebnisse.

Georg Schmidt (Berlin).

---

15) **Blodgett.** Congenital luxation of the head of radius.

(Amer. journ. of orthop. surg. 1906. Nr. 3.)

Die angeborene Verrenkung des Radiusköpfchens steht nach B. an dritter Stelle aller angeborenen Verrenkungen. Mit Hilfe von 51 Fällen aus der Literatur (zwei eigene Beobachtungen) gelangt B. zu nachstehenden Schlüssen.

Die Fälle betreffen zu zwei Dritteln das männliche Geschlecht. Die gewöhnliche Verrenkung ist die nach rückwärts; in zweiter Linie kommt die nach vorn, dann die nach außen, zuletzt die nach innen. In fast allen Fällen ist die Beugung beschränkt. In der Hälfte der Fälle von Außenverrenkung ist die Beugung frei. Supination ist am meisten behindert, dann die Extension. Bei Rückwärtsverrenkung ist die Beugung frei, während bei der nach vorwärts meistens die Extension unbehindert ist. In drei Viertel aller Fälle ist Verlängerung des proximalen Radiusendes vorhanden. Eine Verwachsung beider Vorderarmknochen ist bei einem Drittel der Fälle zu konstatieren. Eine Rotation ist dann natürlich unmöglich, und der Vorderarm steht in Pronationsstellung. Die operativen Resultate sind nicht sehr günstig.

A. Hofmann (Karlsruhe).

---

16) **F. Calot.** Die Behandlung der angeborenen Hüftgelenksverrenkung. Übersetzt von P. Ewald. VIII und 283 S., 206 Abbildungen.

Stuttgart, **Ferdinand Enke,** 1906.

Da das französische Originalwerk bereits ausführlich besprochen worden (s. p. 346 1906 d. Bl.), so genügt es darauf hinzuweisen, daß die vorliegende, mit den Originalabbildungen versehene Übersetzung sich trefflich liest; das Studium des Buches sei auf das beste empfohlen.

Richter (Breslau).

---

17) **E. H. Bradford.** Use of traction in hip disease.

(Amer. journ. of orthoped. surg. 1906. Nr. 3.)

B. faßt das Ergebnis seiner Arbeit in folgenden Sätzen zusammen: Bei allen pathologischen Vorgängen im Hüftgelenk findet ein Andrängen des Schenkelkopfes gegen die Pfanne statt. In akuten Stadien ist dasselbe durch die Spasmen der das Gelenk umgebenden Muskulatur verursacht. Dieser Druck wirkt schädlich auf den Knochen und fördert den Krankheitsprozeß. Die Extension beseitigt nun zunächst die Spannung der Muskulatur und in zweiter Linie entfernt sie die Gelenkenden voneinander. Ihre Anwendung ist meist nur während dieses spastischen Stadiums notwendig.

A. Hofmann (Karlsruhe).

---

18) **Wilson.** Analysis of 152 cases of hallux valgus.

(Amer. journ. of orthoped. surg. 1906. Nr. 3.)

Verf. empfiehlt ein Operationsverfahren, das er innere laterale Exzison nennt, und das in der Abmeißelung des als Exostose imponierenden medialen Teiles des hypertrophischen Metacarpusköpfchens besteht. Er hat 53 Fälle operiert. **A. Hofmann** (Karlsruhe).

Kleinere Mitteilungen.

19) Freie Vereinigung der Chirurgen Berlins.

158. Sitzung, den 12. November 1906, im Krankenhaus Charlottenburg-Westend.

Vorsitzender: Herr Bessel-Hagen.

Herr Boerner: Über seltenere Frakturen der Handknochen[1].

1) Indirekte Längsfissur des Metacarpus III bei einem Offizier, der beim Sprunge mit dem Pferde mit dem Metacarpalköpfchen der linken, die Zügel führenden Faust auf dem Sattelknopf aufgestoßen war. Die Bruchlinie durchsetzt die Basis und die ganze Diaphyse. (Demonstration des Röntgenbildes.) Ein ähnlicher Fall von Längsfissur fand sich in der Literatur nicht beschrieben.

2) Torsionsfraktur des Metacarpus II bei einem Unteroffizier, der nach vornüber auf den Zeigefinger gefallen war. Infolge der geringen klinischen Erscheinungen war die Diagnose im Anfange nicht gestellt worden. (Demonstration des Röntgenbildes.)

3) Ausgedehnte Längsfissur der Grundphalanx des Zeigefingers durch Schuß. Das Geschoß aus einer Teschinpistole lag fest eingekeilt in einem breiten Knochenspalt, der Capitulum und Diaphyse vollkommen durchsetzte. (Demonstration des Röntgenbildes.)

Herr Kothe: Über eine eigentümliche Form chronischer Dickdarmstenose an der Flexura lienalis.

K. berichtet über zwei Fälle von chronischer Dickdarmstenose, die im Krankenhaus Moabit operiert wurden. Der eine Fall wurde mit Ileuserscheinungen eingeliefert. Bei dem anderen Falle handelte es sich nur um hartnäckige Obstipation mit Geschwulst in der linken oberen Bauchgegend. Hier wurde die Wahrscheinlichkeitsdiagnose eines in der Flexura lienalis sitzenden Karzinoms gestellt, während im ersten Fall ein Adhäsionsileus angenommen wurde. Beidemal handelte es sich um eine durch Verwachsung der beiden Kolonschenkel verursachte spitz-

[1] Die Arbeit erscheint in der Deutschen Zeitschrift für Chirurgie.

winklige Knickung der Flexura coli sinistra, die durch Hochzerrung der letzteren noch verstärkt wird. Die Ätiologie dieser winkligen Fixation ist wohl keine einheitliche. Die Adhäsionen werden meist als Reste einer abgelaufenen Peritonitis aufgefaßt, als deren Ausgangspunkt verschiedene peritoneale Infektionen festgestellt wurden. Möglicherweise kommt auch der in den meisten veröffentlichten Fällen (Payr) vorgefundenen Koloptose eine ursächliche Bedeutung zu. Der Darmverschluß tritt wahrscheinlich ein durch Gassperre, wobei ein Sporn, der durch die miteinander verwachsenen inneren Wände der Kolonschenkel gebildet wird, als Ventil wirkt. Die Erkrankung verläuft unter dem typischen Bilde der chronischen Dickdarmstenose und ist wohl häufig zu diagnostizieren. Verwechslung mit Karzinom ist möglich. Therapeutisch kommt zunächst die Lösung der Adhäsionen und Verlagerung des Darmes in Betracht, die in dem einem Falle mit gutem Erfolg ausgeführt wurde. Das beste Verfahren ist die Kolokolostomie, die bei der anderen Pat., die als dauernd geheilt vorgestellt wird, vorgenommen wurde.

Herr Kleinschmidt: Zur Behandlung der ischämischen Muskelkontrakturen.

K. bespricht die Entstehungsweise der Kontrakturen und betont dabei die Bedeutung der Intimaverletzung der zuführenden Arterie. Nach Bemerkungen über die verschiedenen Operationsmethoden demonstriert er folgenden, mit Kontinuitätsresektion behandelten Fall: Ein 7jähriger Knabe erlitt eine linksseitige suprakondyläre Humerusfraktur. Es wurde ein Gipsverband angelegt, nach dessen Entfernung sich eine Kontraktur der Hand zeigte. Bei der Krankenhausaufnahme standen Finger und Hand in maximaler Beugestellung nahezu unbeweglich fixiert. Im unteren Drittel der A. brachialis konnte man keinen Puls fühlen; offenbar war die Arterie mitverletzt worden und obliteriert. Die Operation bestand in Resektion eines 3 cm langen Stückes aus beiden Vorderarmknochen. Der Heilungsverlauf wurde gestört durch Entstehen einer Pseudarthrose an der Ulna. Die Beseitigung derselben versuchte Professor Bessel-Hagen in der Weise, daß er von der Tibia einen Periostlappen entnahm und ihn manschettenförmig um die angefrischten und genähten Knochenenden legte. Endresultat: Knochen konsolidiert. Die Finger können bei gebeugtem Handgelenke normal, bei gestrecktem so weit extendiert werden, daß sich die Fingerspitzen 4 cm von der Palma entfernen. Die Gebrauchsfähigkeit der Hand ist wieder hergestellt.

Wieweit die Heilung der Pseudarthrose auf Rechnung der freien Periostübertragung zu setzen ist, läßt sich nicht sicher entscheiden, da die Anfrischung der Resektionsenden als knochenbildender Faktor mit in Betracht kommt. Form und Ausdehnung des Callus lassen indessen vermuten, daß das transplantierte Perioststück Knochen produziert hat.

Diskussion: Herr Hoffa zeigt einen Pat., bei dem er am Vorderarme wegen Beugekontraktur eine Resektion gemacht hat; es erfolgte Konsolidation und das funktionelle Resultat war befriedigend.

Herr Karewski empfiehlt, zur Vermeidung der Pseudarthrose nach der Resektion die treppenförmige Anfrischung der Knochen vorzunehmen, damit größere Knochenflächen in Berührung zu bringen. K. bezieht sich auf zwei eigene, gut verlaufene Fälle, in denen er gleichzeitig eine infolge Schußfraktur nach langer Eiterung entstandene schwere Pseudarthrose des Oberarmes und einen erheblichen Defekt des N. radialis beseitigt hat.

Herr Sonnenburg macht darauf aufmerksam, daß die treppenförmige Anfrischung bei Pseudarthrosen ähnlich von Hahn angegeben ist.

Er verweist ferner auf den in der von ihm geleiteten Sitzung vom Oberarzt Mühsam vorgestellten Fall ischämischer Kontraktur, bei dem die Resektion an der Kontinuität der Vorderarmknochen kein Resultat erzielte, vielleicht erklärlich aus dem Umstande, daß durch die Art des suprakondylären Bruches auch die A. brachialis zerrissen worden war, infolgedessen die Ernährung der Gewebe sehr gelitten hatte.

Herr Neupert: Tumor in der Beckenhöhle und in der Inguinalgegend.

(Die ausführliche Beschreibung erfolgt im Archiv f. klin. Chirurgie.)

N. stellt eine 67jährige Frau vor, welche vor 2 Jahren wegen einer großen Geschwulst das Krankenhaus Westend aufsuchte. Der Tumor hatte sich in 10 Jahren bis zu Zweimannskopfgröße entwickelt und reichte von der verstrichenen linken Inguinalfalte bis zur Mitte der Innenfläche des linken Oberschenkels. Bei der gynäkologischen Untersuchung wurde in der linken Beckenhälfte ein zweiter Tumor festgestellt, welcher mit dem äußeren in Zusammenhang stand und anscheinend nicht von den linken Adnexen ausging.

Bei der Operation zeigte sich, daß der in der Beckenhöhle gelegene Tumorteil im retroperitonealen Bindegewebe der Kreuzbeinhöhle sich entwickelt hatte und durch einen dicken, durch das Foramen obturatorium gehenden Stiel mit dem äußeren Tumor kommunizierte. Um die Geschwulst in toto exstirpieren zu können, wurde der horizontale Schambeinast im Bereiche der oberen Umrandung des Foramen obturatorium reseziert.

Der entfernte Tumor erwies sich größtenteils als ein aus faustgroßen Knoten bestehendes Lipom. Nur ein Knoten, der makroskopisch den Eindruck eines Fibroms machte, zeigte histologisch die Struktur eines Fibrosarkoms. Das Gewicht des Tumors betrug 5 kg.

Die Frau hat jetzt wieder in der linken Leistengegend ein kindskopfgroßes Rezidiv, offenbar von dem Fibrosarkom ausgehend.

Im Anschluß an die Demonstration weist N. auf die seltene Lokalisation des Tumors hin und bespricht die Kasuistik dieser Tumoren, ihre Prognose und Therapie.

Herr Hoffmann: Demonstration von Hypernephrommetastasen.

Bei der Schwierigkeit der Diagnose der malignen Hypernephrome ist die Metastasenbildung derselben von großer klinischer Wichtigkeit; denn nicht allzuselten sind es die Metastasen, die das Krankheitsbild beherrschen.

Dies war der Fall bei einem 56jährigen Manne, der wegen einer Gehstörung in Behandlung kam, bei dem sich keine Symptome, die für einen Nierentumor sprachen, fanden. Im Verlaufe der Krankheit bekam er eine linksseitige Hemiplegie und eine Spontanfraktur des rechten Oberschenkels. Die Sektion ergab ein malignes Hypernephrom im rechten oberen Nierenpole mit Metastasen im rechten Gyrus paracentralis, in der Lunge und den Bronchialdrüsen, an der Innenfläche der 8. rechten und der 6. linken Rippe und im Collum anatomicum des rechten Femur.

Ferner bei einer 60jährigen Frau, die wegen eines eigenartigen, nässenden Tumors an der Innenseite des rechten Oberschenkels ärztliche Hilfe aufsuchte. Nach der ersten Untersuchung wurde die Diagnose Karzinom der Vagina mit einer Hautmetastase gestellt, da sich blumenkohlartige Geschwülste in der Scheide und Tumormassen im ganzen kleinen Becken, die nach der Blase durchgebrochen waren, fanden und kein örtliches oder entferntes Symptom auf eine Nierenerkrankung hinwies. Die histologische Untersuchung des exstirpierten Hauttumors ergab malignes Hypernephrom. Bei der Sektion fand sich der Primärtumor in der linken Niere und Metastasen in der linken Nebenniere, in beiden Lungen und in der rechten Tibia.

Herr Bessel-Hagen: Aus dem Gebiete der Bauchchirurgie.

B.-H. bespricht die innere Darmeinklemmung durch das Meckelsche Divertikel, insbesondere diejenige Form, bei welcher das Divertikel eine Schleife bildet und die durch sie hindurchtretende Darmschlinge wie ein Ring umschließt. Einen solchen Fall beobachtete er bei einem 23jährigen Manne, welcher 24 Stunden nach dem Auftreten des ersten Schmerzanfalles operiert wurde und zu dieser Zeit bereits eine Gangrän des Divertikels und eine diffuse eitrige Peritonitis aufwies. Der Kranke wurde geheilt. Die klinisch wie pathologisch-anatomisch lehrreiche Beobachtung zeigte, daß es nicht richtig ist, die hierhergehörigen Fälle einfach als Ileusfälle zu bezeichnen und für ihren verhängnisvollen

Verlauf die Schädigung der abgeschnürten Darmschlinge verantwortlich zu machen. Trotz der äußerst rasch sich verschlimmernden Erkrankung, welche ohne Operation in kürzester Frist mit dem Tode geendet haben würde, war weder an der Einschnürungsstelle des eingeklemmten Dünndarmes eine Druckmarke vorhanden, noch das zuführende Darmrohr gestaut, noch auch das abführende ganz leer; und gerade in diesem Widerspruche zwischen der Geringfügigkeit der Darmokklusion und ihren äußerst stürmisch verlaufenden Folgeerscheinungen sieht B.-H. das Charakteristische des geschilderten Krankheitsbildes. Wird sonst die Gefahr durch diejenigen Störungen hervorgerufen, denen die Ernährung der eingeklemmten Darmschlinge ausgesetzt ist, so hier in erster Linie dadurch, daß das den Darm einengende Meckel'sche Divertikel infolge seiner spärlichen Gefäßversorgung dazu neigt, durch Dehnung und Verdrehung außerordentlch leicht und frühzeitig der Gangrän zu verfallen. Und im Einklange mit diesem Verhalten erweisen sich die klinischen Ercheinungen vor allem von der Beschaffenheit des Meckel'schen Divertikels, weniger von dem Verschluß des eingeklemmten Darmes abhängig. Daher folgt dem akuten Einsetzen der Erkrankung der rasche Verlauf, daher das Erbrechen, jedoch nur äußerst selten fäkulentes Erbrechen, daher das Krankheitsbild, welches von der rasch fortschreitenden Ernährungsstörung und Gangrän des Divertikels bestimmt wird, dasjenige der frühzeitigen septischen Infektion des Peritoneums.

Soll in einem solchen Falle geholfen werden, so gibt es nur den einen Weg, ohne jeden Verzug zur Operation zu schreiten.

Derselbe: Zur Lungenchirurgie.

B.-H. stellt ein 10jähriges Mädchen vor, bei welchem er vor 5 Jahren die Operation eines zentral gelegenen Lungenabszesses mit Entfernung eines größeren Lungensequesters ausgeführt hat. Wie der jetzige Befund zeigt, ist durch die Operation ein tadelloser Dauererfolg erzielt worden.

Der Abszeß hatte sich nach einer schweren Verletzung, Basisfraktur mit Brust- und Bauchkontusion, im Anschluß an eine 3 Tage nach dem Unfall entstandene Pneumonie entwickelt und wurde 4 Wochen danach unterhalb des linken Schulterblattes nach vorausgeschickter Resektion der 9. Rippe aufgesucht und eröffnet. Der Inhalt des Abszesses, welcher hinter einer 3 cm dicken Schicht derb infiltrierten Lungengewebes lag, bestand aus einer beträchtlichen Menge weißgefärbten, geruchlosen, keimfreien Eiters und einem unregelmäßig geformten, 5 cm langen, 2,2 cm breiten und 1,5 cm dicken Lungensequester.

7 Wochen später war die Thoraxwunde vollkommen geschlossen und vernarbt.

Jetzt haben die beiden Thoraxhälften gleichen Umfang und gleiche Ausdehnungsfähigkeit. Die unteren Lungengrenzen sind beiderseits in gleicher Weise verschieblich. Dazu ist überall, rechts wie links, reines Vesikuläratmen ohne Nebengeräusch, auch ohne Schallverkürzung, hörbar. Im Röntgenbilde läßt das Lungengewebe an der Operationsstelle wieder genau die gleiche Beschaffenheit wie rechts erkennen.

---

20) **Feiss.** Spontaneous fractures with rickets.

(Amer. journ. of orthop. surg. 1906. Nr. 3.)

Verf. entdeckte bei der Röntgenanfnahme eines zweifellos rachitischen Kindes einen doppelten Querbruch des einen Oberarmes und einen einfachen der Ulna. Er führt gerade die extremen Deformitäten bei der Rachitis auf solche unbemerkte Frakturen und Infraktionen zurück und empfiehlt als Prophylaktikum eine ausgiebige Röntgenuntersuchung. **A. Hofmann** (Karlsruhe).

21) **Taendler.** Über das Mißverhältnis zwischen Röntgenbefund und Funktion bei Frakturen der unteren Extremitäten.

(Med. Klinik 1906. p. 1013.)

Zehn Krankengeschichtsauszüge mit Röntgenbildern. Obwohl es sich um Arbeiter mit Rentenansprüchen handelt, ist durch die Nachbehandlung gute Gebrauchs-

fähigkeit erzielt worden, obwohl die Bruchstellen von anatomisch idealer Heilung sehr weit entfernt sind. **Georg Schmidt** (Berlin).

22) **Rimann.** Zur Behandlung der komplizierten Frakturen.

(Beiträge zur klin. Chirurgie Bd. L. Hft. 2.)

Die Geschichte der Behandlung komplizierter Knochenbrüche zeigt einen allmählichen Übergang von den radikalen Verfahren zu den konservativen. Trendelenburg geht so weit, die offenen Frakturen durch primären Wundverschluß in subkutane zu verwandeln.

Unter dem Material der Leipziger Klinik aus den letzten 10 Jahren betrafen 60,2% aller Knochenbrüche die langen Röhrenknochen. Davon waren 238 = 17,5% kompliziert. Die Zahl der komplizierten Frakturen am Unterschenkenkel war 4mal so groß als am Vorderarm und 5mal so groß als am Oberschenkel. Beinahe 1/4 aller komplizierten Frakturen betraf jugendliche Individuen. Männer überwiegen die Weiber im Verhältnis 7,2 : 1. In 9,2% der Fälle wurde amputiert wegen starker Weichteil-, Gefäß-, Nervenverletzung (15mal), Multiplizität der Frakturen (5mal), wegen bereits bestehender septischer Infektion (2mal). Von den primär Amputierten starben 27,2%, an Sepsis (2), Fettembolie (3), Anämie (1). Die 16 Heilungen erfolgten 10mal primär, 6mal sekundär.

Bei 216 konservativ behandelten Fällen ging das Bestreben dahin, das Prinzip primären Wundverschlusses durchzuführen, gleichviel, ob es sich um eine kleine Haut- oder eine stark gequetschte und verschmutzte Muskelwunde, um einen einachen Bruch oder um einen Splitter- und Gelenkbruch handelte.

Das Vorgehen bestand darin, daß nach Desinfektion der Umgebung die Wunde revidiert, Schmutz, Blutgerinnsel, Knochensplitter entfernt, spitze Bruchstücke abgekniffen, die Blutung gestillt, die Knochenenden aneinander gepaßt und dann die Wundränder nach Anfrischung durch Naht geschlossen wurden. Nötigenfalls wurden einige dünne Drains eingelegt. An der unteren Extremität werden meist gefensterte Gips-, an der oberen Schienenverbände angelegt. Läßt sich die Wunde wegen ihrer Größe nicht ohne weiteres schließen, so wird sie durch gestielte oder Brückenlappen gedeckt.

Bei 72 mit Umschneidung und Wundnaht behandelten Durchstechungsfrakturen wurden 55 primäre, 17 sekundäre Heilungen erzielt. Von 3 Todesfällen erfolgten 2 an Fettembolie, 1 aus unbekannter Ursache. In 2 Fällen war nachträglich eine Amputation, in einem anderen eine Pseudarthrosenoperation notwendig.

Von 144 zum Teil mit Lappendeckung behandelten komplizierten Frakturen mit ausgedehnten Weichteilverletzungen sind 86 primär, 58 sekundär geheilt. Die Heilungsstörung war meist bedingt durch Knochennekrose, die 9mal eine Operation erforderte. In 13 Fällen ließ sich die Infektion durch kleinere Maßnahmen bekämpfen. 7 Pseudarthrosen wurden operativ geheilt. Die sekundäre Amputation war in 10 Fällen = 7% erforderlich.

Zum Tode geführt haben von 144 schweren, komplizierten Knochenbrüchen bei der genannten Behandlung 5 = 3,4%, 3 an Fettembolie, 1 an Meningitis, 1 an Sepsis. Die Heilungsdauer betrug im Durchschnitt 58 Tage.

Durchstechungs- und schwere komplizierte Knochenbrüche zusammengerechnet (238 Fälle) wurden 98% konservativ behandelt, von welchen 3,7% tödlich endeten.

Ein Vergleich mit fremden Statistiken ergibt eine durchschnittlich halb so große Sterblichkeit für das beschriebene konservative Verfahren gegenüber den Erfolgen der konservativen Behandlung anderer Chirurgen; die Nachamputationen sind seltener, die Heilungsdauer, namentlich schwerer Fälle, ist um mindestens 1/3 abgekürzt, die Primäramputation außerdem eingeschränkt. Die Methode des primären Wundverschlusses bei komplizierten Knochenbrüchen scheint demnach der Nachprüfung wert zu sein. **Reich** (Tübingen).

23) **v. Haberer.** Sarkom der langen Röhrenknochen.

(Zeitschrift für Heilkunde Bd. XVII. Hft. 3.)

Verf. erörtert auf Grund eines Materials von 18 Fällen der v. Eiselsberg-schen Klinik speziell die Frage der konservativen Operation bei Sarkom der langen

Röhrenknochen. Acht Fälle scheiden aus diesem Material aus, weil in fünf Fällen von vornherein die verstümmelnde Absetzung des Gliedes ausgeführt und in drei Fällen überhaupt jeder operative Eingriff verweigert wurde. Für die Beurteilung der konservativen Operation — Resektion bzw. Auslöffelung — bleiben demgemäß zehn Fälle übrig. In drei Fällen hiervon mußte sekundär die Exartikulation wegen Rezidivs vorgenommen werden; in einem vierten Falle wurde gleichfalls wegen Rezidivverdachtes exartikuliert, doch stellte sich bei der Untersuchung des Präparates heraus, daß kein Rezidiv, sondern nur eine Nekrose des eingepflanzten Schienbeinendes vorlag; Pat. ist noch 1 Jahr nach der Operation rezidivfrei. In den sechs übrigen Fällen hatte die konservative Operation den Erfolg, daß die Pat. in einer Beobachtungszeit, die zwischen 4 Monaten und 4 Jahren schwankte, rezidivfrei befunden wurden.

Demgegenüber weisen die verstümmelnden Operationen keine wesentlich besseren Resultate auf. Von den fünf hierbei in Betracht kommenden Pat. sind zwei noch nach Jahren rezidivfrei, zwei bekamen Rezidive und über das Schicksal de fünften ließ sich nichts ermitteln.

H. steht auf dem Standpunkte, daß bei den annähernd gleichen Resultaten das Indikationsgebiet der verstümmelnden Operation zugunsten der konservativen Eingriffe immer mehr eingeengt werden könne. Maßgebend für die konservative Operation ist das Röntgenbild und die Art der Begrenzung der Geschwulst. Die Krankengeschichten des Gesamtmaterials sind in tabellarischer Übersicht wiedergegeben; von den konservativ operierten Fällen sind außerdem die Krankengeschichten noch ausführlich mitgeteilt. **Deutschländer** (Hamburg).

24) **V. P. Gibney.** Gonorrheal arthritis in children.

(Amer. journ. of surg. 1906. November.)

Allgemeine Übersicht über das Thema unter Angabe statistischer Daten aus der Literatur: Von 252 gonorrhoischen Gelenkentzündungen fand Northrup 17 im Alter von 10 bis 20 Jahren, Emmett Holt fand in einem Kinderhospital 26 Fälle von Mono- und Polyarthritis im Zeitraume von 11 Jahren, Kimball publizierte ausführlich 8 Fälle, von denen 6 tödlich endeten usw. Nach englischen Autoren, insbesondere Clement Lucas, gehen stets Ophthalmie und Scheidenkatarrh der Gelenkentzündung voran, nach amerikanischen nicht immer. Die Majorität der Kimball'schen Fälle betraf Knaben (ohne Ophthalmie); bei Holt stehen 19 Knaben 7 Mädchen gegenüber.

In bezug auf die Einteilung der Arthritis gonorrhoica schließt sich G. König an. Wenn er aber Brisement forcé empfiehlt, so dürfte ihm wohl aus der Reihe der deutschen Chirurgen mancher Widerspruch entgegenschallen. Auch hätte man wohl die Erwähnung der günstigen Erfolge mit der Bier'schen Hyperämiebehandlung erwarten dürfen. **Goebel** (Breslau).

25) **Schulhof.** Zur medikamentösen Behandlung der subakuten und chronischen Gelenkentzündungen.

(Fortschritte der Medizin 1906. Nr. 9.)

Die subakut und chronisch verlaufende infektiöse Gelenkentzündung gehört zu den hartnäckigsten und der Therapie oft Trotz bietenden Leiden, die Feststellung ihrer Ätiologie ist oft ganz unmöglich.

Von der Annahme ausgehend, daß diese ätiologisch nicht eruierbare Erkrankungsform größtenteils durch eine Mikrobeninfektion — ähnlich einer durch Tuberkelbazillen bedingten — hervorzurufen ist, verordnet S. nach dem Vorgang anderer Guajakolpräparate, zuletzt speziell Thiocol, täglich 2—4 g in Pastillen. An der Hand von vier einschlägigen Fällen, die kurz mitgeteilt werden, soll die günstige Wirkung dieses Mittels dargetan werden, die auch noch in einer Anzahl anderer Fälle eingetreten ist. **Kronacher** (München).

26) **G. Riebold.** Über die Behandlung akuter Arthritiden mit intravenösen Collargolinjektionen. (Aus der inneren Abteilung des Stadtkrankenhauses Johannstadt zu Dresden.)

(Münchener med. Wochenschrift 1906. Nr. 32.)

R. berichtet über eine größere Anzahl von Fällen verschiedener akuter Gelenkaffektionen, namentlich auch über solche gonorrhoischen Ursprunges, in denen nach erfolgloser Behandlung mit anderen Mitteln, einschließlich Bier'scher Stauung, durch intravenöse Collargoleinspritzungen (2%ige) völlige Heilung oder mindestens wesentliche Besserung erreicht wurde. Diesen günstig verlaufenen Fällen stehen allerdings andere gegenüber, in denen zwar durch die Injektionen die Schmerzen und Temperatur herabgesetzt wurden, aber die Gelenkschwellung und -steifigkeit unbeeinflußt blieb. Von der 2%igen Collargollösung wurden zuerst 4—8, die folgenden 3—5mal 6—10 ccm eingespritzt.

R. empfiehlt, die Methode bei allen gonorrhoischen Gelenkentzündungen sofort anzuwenden, bei den rheumatischen zunächst mit den bekannten anderen Mitteln, bei den septischen mit dem Collargol einen Versuch zu machen.

Kramer (Glogau).

27) **J. Fränkel.** Über Pseudarthrosenheilung und künstliche Pseudarthrosenbildung. (Aus der kgl. Univ.-Poliklinik f. orthopäd. Chirurgie.)

(Münchener med. Wochenschrift 1906. Nr. 43.)

Pseudarthrosenbildung am Vorderarm ist infolge der leicht eintretenden rotatorischen Verschiebungen der Knochen kein seltenes Ereignis und von F. auch nach Kontinuitätsresektion der Vorderarmknochen beobachtet worden. Veranlassung zu letzterer gab eine Flexionskontraktur der Hand nach kompliziertem Radiusbruch mit Verletzung der Beugesehnen bei einem 16jährigen Arbeiter; infolge mangelhafter Anpassung der Fragmente (Zerreißung der Silberdrahtnaht derselben) kam es zu einer Pseudarthrose, gegen die Massage, künstlich erzeugte Stauungen und Bluttransfusionen nichts nützten. Verf. versuchte nun, durch keilförmige Anfrischung der Bruchenden, am Radius in frontaler, an der Ulna in sagittaler Richtung, eine Verschiebung der Bruchstücke, hauptsächlich im Sinne der verschiedenartigen Rotationen, zu verhüten und dadurch die Heilung herbeizuführen. Es gelang ihm dies auch beim Radius, an dem feste Verwachsung eintrat, während an der Ulna (Zerreißung der Drahtnaht) die Konsolidation ausblieb und sich ein falsches Gelenk zum Vorteil für die Funktion des Armes bildete. Auf Grund dieses letzteren Ergebnisses empfiehlt F., bei Ankylosenbildung zwischen Ulna und dem unteren Radiusende nach Fraktur an diesem, durch Anlegung einer Osteotomie der Ulna oberhalb des Ulnaköpfchens eine künstliche Pseudarthrose zu erzeugen. **Kramer** (Glogau).

28) **Liebold.** Spontanfraktur des Os ischii bei Tabes.

(Fortschritte auf dem Gebiete der Röntgenstrahlen Bd. X. Hft. 2.)

Verf. beschreibt einen Fall »einer tabischen Spontanfraktur mit folgender Knochenhyperplasie am Becken, Osteophytenbildung und Verknöcherung an den Bändern und Muskelinsertionen, merkwürdigerweise ohne nachweisbare direkte Beteiligung des zugehörenden Hüftgelenkes«.

In der Literatur konnte Verf. einen ähnlichen, zu Lebzeiten des Pat. festgestellten gleichen Fall nicht finden, während Fälle beschrieben sind, wo bei der Sektion von Tabikern diese Fraktur gefunden wurde.

Am Schluß der Arbeit bespricht L. die wahrscheinliche Ätiologie dieser Frakturen bei Tabes, ohne aber zu einem bestimmten Schluß zu kommen. Auf jeden Fall schreibt er der Tabes das ursächliche Moment zu. **Gaugele** (Zwickau).

29) **W. G. Stern.** The results from the bloodless reduction of congenital hip dislocation.

(New York med. record 1906. September 15.)

S. bringt eine größere internationale Statistik der unblutigen Hüftgelenksreduktionen. Das Ergehnis läßt sich mit den zuerst von Lorenz aus der eigenen Praxis gegebenen Zahlen vergleichen. Seit dem Jahre 1900 wurden 2593 Hüftgelenke operiert; vollständige Restitutionen 48,98%, Mißerfolge 12,10%, gute Funktionen ohne ideale Stellung 39,98%. **Loewenhardt** (Breslau).

30) **P. Berger.** Fracture spontanée du fémur dans un cas de paralysie générale.

(Bulletin méd. 1906. Nr. 72.)

Bei der 34jährigen Kranken mit progressiver Paralyse trat eine Spontanfraktur in der oberen Hälfte des einen Oberschenkels auf, die nach Extensionsbehandlung in der gewöhnlichen Zeit fest verheilte.

B. erörtert die Differentialdiagnose gegenüber einer Spontanfraktur nach Knochengumma, da die meisten progressiven Paralysen sich bei alten Luetikern entwickeln. Ein Knochengumma an der Bruchstelle war in vorliegendem Falle, obwohl die Pat. früher an Lues gelitten hatte, nach dem Verlauf und dem Röntgenbild auszuschließen. Der Zusammenhang zwischen progressiver Paralyse und Knochenbrüchigkeit ist bisher nicht aufgeklärt. **Mohr** (Bielefeld).

31) **O. Hähle.** Über die Entstehung und Behandlung des Genu valgum in der Wachstumsperiode.

Inaug.-Diss., Leipzig, 1904.

48 Fälle (24 jeden Geschlechtes) aus der Leipziger Kinderklinik (Tillmanns) werden teils ausführlich, teils kursorisch mitgeteilt. In 36 Fällen wurde der Oberschenkel nach Macewen, in 12 die Tibia osteotomiert und die Fibula manuell eingeknickt. Die Heilung erfolgte mit Ausnahme eines Falles, wo sich unter dem Verband ein Abszeß gebildet hatte, stets reaktionslos, die Resultate waren in allen Fällen sehr gut.

Die Literaturübersicht, welche beigegeben ist, ist ausführlich und klar geschrieben. **Goebel** (Breslau).

32) **A. Zehden.** Zur Kenntnis freier Knochen-Knorpelkörper in Schleimbeuteln.

Inaug.-Diss., Rostock, 1906.

Verf. berichtet über einen seltenen Fall von freien, knöchernen Gelenkkörpern im Kniegelenke, der $2^1/_2$ Jahre nach dem stattgehabten Trauma zur Operation kam. Im Röntgenbilde sah man deutlich vier freie Gelenkkörper. Bei der Operation fand sich auf der Gelenkfläche des Condylus externus femoris ein 1 cm tiefer, 2 cm langer Knorpeldefekt. Nach langem Suchen wird im hinteren Recessus des Gelenkes nach Durchtrennung des Lig. collaterale internum eine Gelenkmaus gefunden. Eine zweite wird von einem Schnitt in der Kniekehle aus der Bursa poplitea entfernt. Die übrigen Gelenkkörper sind nicht zu finden. Erst eine zweite Operation konnte dieselben, und zwar ebenfalls aus der Bursa poplitea, zutage fördern, die eine schlitzförmige Kommunikation mit dem Kniegelenke hatte. Warum die Gelenkkörper bei der ersten Eröffnung der Bursa poplitea nicht gefunden werden konnten, läßt die Arbeit nicht erkennen. Die Arbeit ist ein interessanter Beitrag zu König's viel umstrittener Lehre der Osteochondritis dissecans, da hier der Knorpeldefekt im Oberschenkel deutlich vorhanden war und die mikroskopische Untersuchung neben Faserknorpel, ostoidem und chondroidem und zellreichem Bindegewebe auch hyalinen Knorpel nachweisen konnte, der als Gelenkknorpel aufzufassen ist. **K. Schultze** (Bonn).

33) **Kerr.** Combined superior tibiofibular and astragalofibular osteoplasty.

(Annals of surgery 1906. September.)

In dem geschilderten Falle von totaler Nekrose der linken Tibia wurde nach Entfernen der ganzen Diaphyse und der unteren Epiphyse das Periost über der mit Jodoformgaze ausgestopften und drainierten Höhle mit oberer und unterer Öffnung für die Drains vernäht und das Bein mit einem gefensterten Gipsverband geschient. Nach etwa 7 Wochen hatte sich die Wunde so gereinigt, daß eine Infektion nicht mehr zu fürchten war, und es wurde nun das untere Ende der Fibula in der Höhe des Talus durchmeißelt und auf diesen letzteren angefrischten Knochen gestellt. Später mußte das obere Ende der Fibula durchmeißelt und mit dem oberen zurückgebliebenen Ende der Tibiaepiphyse in Verbindung gebracht werden. Das Endresultat war sehr günstig, der Unterschenkel gebrauchsfähig und nur um 2 cm kürzer als der rechte. **Herhold** (Brandenburg).

34) **Cramer.** Ein Fall von Metatarsus varus congenitus.

(Archiv für Orthopädie, Mechanotherapie und Unfallchirurgie Bd. IV. Hft. 4.)

C. beschreibt einen Fall einer noch nicht beschriebenen angeborenen Mißbildung des Fußes, und zwar einen Metatarsus varus mit Tarsus varus. Bemerkenswert ist diese Varusverbiegung des Tarsus, weil sie im Gegensatze steht zu den Helbing'schen Erfahrungen, der stets bei einem Metatarsus varus einen Tarsus valgus gefunden hat. **Hartmann** (Kassel).

35) **N. J. Ssolowjew.** Ein Fall von Luxatio hallucis nach außen.

(Russ. Archiv für Chirurgie 1905. [Russisch.])

Die große Zehe erschien verkürzt. Der Fuß war im Bereiche der Metatarsalköpfchen um 2½—3 cm verbreitert, und zwar, weil der 1. Metatarsus — wie die Röntgenphotographie ergab — medial verdrängt war. In die so entstehende Lücke zwischen 1. und 2. Metatarsalköpfchen fügte sich die Basis der Grundphalanx des Hallux. Die Haut über dem 1. Metatarsalköpfchen war sehr gespannt und wurde auch in der Folge gangränös. Eine Hautverletzung lag nicht vor, wohl aber waren der 2. und 3. Metatarsus gebrochen.

Die Reposition — merkwürdigerweise erst nach 13tägiger Beobachtung — gelang in Narkose leicht.

Pat. war ein Kavallerist, der mit dem Pferde stürzte. Er fiel auf den Rücken, während das Pferd auf sein Bein zu liegen kam, derart, daß der Fuß in starker Pronation fixiert wurde. Die dadurch entstehende Spannung der Mm. extensor hallucis und tibialis ant. soll nach S. die Abweichung des 1. Metatarsus und des Hallux begünstigt haben.

Das Resultat war bei der 6 Wochen nach der Reposition erfolgten Entlassung aus dem Lazarett wenig erfreulich. Pat. wurde auch für dienstuntauglich erklärt.

V. E. Mertens (Breslau).

36) **Läwen.** Gelenkeiterung bei Gicht.

(Beiträge zur klin. Chirurgie Bd. L. Hft. 2.)

Bei einem Pat. mit schwerster Form von Gicht kam es zum Durchbruche der Tophi an beiden Großzehengelenken mit sekundärer Infektion der kleinen Fußgelenke. Während auf der einen Seite eine einmalige energische Ausschabung des Großzehengelenkes die Eiterung und Uratabscheidung zum Stillstande brachte, wurde auf der anderen Seite die Absetzung des Fußes nach Pirogoff notwendig.

Gichtische Gelenkfisteln sind demnach zunächst konservativ zu behandeln; bei ausbleibendem Erfolge kommt dann Ausschabung und schließlich bei fortschreitender Ulzeration und Mischinfektion die Amputation in Betracht.

Reich (Tübingen).

Originalmitteilungen, Monographien und Sonderdrucke wolle man an *Prof. E. Richter* in Breslau (Kaiser Wilhelmstraße 115), oder an die Verlagshandlung *Breitkopf & Härtel*, einsenden.

Druck und Verlag von Breitkopf & Härtel in Leipzig, Nürnbergerstraße 36/38.

Zentralblatt
für
CHIRURGIE

herausgegeben
von

E. von Bergmann, F. König, E. Richter,
in Berlin, in Berlin, in Breslau.

Vierunddreißigster Jahrgang.

Wöchentlich eine Nummer. Preis des Jahrganges 20 Mark, bei halbjähriger Vorauszahlung. Zu beziehen durch alle Buchhandlungen und Postanstalten.

Nr. 4. Sonnabend, den 26. Januar. 1907.

Zur Entstehungsursache postoperativer Pneumonien.

Von

Dr. **G. Engelhardt** in Breslau.

Wie v. Lichtenberg[1] wohl mit Recht bemerkt, hat sich die Diskussion über postoperative Pneumonien auf dem vorletzten Chirurgenkongreß stellenweise in einer Richtung bewegt, die den Eindruck erwecken mußte, als ob dem Narkotikum als solchem nur eine ganz nebensächliche Bedeutung für die Entstehung von Pneumonien zukomme. Dem widerspricht die experimentelle Erfahrung, daß auch Narkosen von einer dem Gewicht des Tieres angemessenen Intensität und Dauer, einerlei ob sie mit Äther oder Chloroform oder einer Mischung ver-

[1] v. Lichtenberg, Entstehung der Pneumonie nach Narkosen. Münchener med. Wochenschrift 1906. Nr. 47.

schiedener Narkotika ausgeführt wurden, unter Umständen, nicht immer, Lungenveränderungen mit durchschnittlich dem gleichen Charakter, nämlich desquamativer Pneumonie und Blutungen in die Alveolen, erzeugen können. Es sei hier abgesehen von dem Lungenödem bei Äthernarkose, wie es nur bei Verwendung übermäßiger Mengen des Narkotikums zustande zu kommen scheint, und der durch »grobe« Aspiration verursachten Bronchopneumonie. Ich habe vor einigen Jahren[2] auf Grund einer Reihe von Tatsachen, als deren wichtigste die einer gesetzmäßigen Beziehung zwischen Äthergehalt einer isotonischen Salzlösung und ihrer Temperatur für die Auflösung roter Blutkörperchen betrachtet werden mußte, den Versuch gemacht, diese Veränderungen auf cyto- bzw. hämolytische Vorgänge zurückzuführen. Ich machte ihr Auftreten einmal von dem »Schmelzpunkt« der roten Blutkörperchen des betreffenden Individuums und dann von der Menge des in die Erythrocyten und das Blutplasma bzw. in die übrigen Körperzellen aufgenommenen Narkotikums einerseits und der Körpertemperatur andererseits, welche letztere beiden Faktoren hierbei in antagonistischem Verhältnis zueinander stehen, abhängig. Ausdrücklich hob ich damals hervor, daß diese zellauflösende Wirkung nur den stärksten, experimentell aber allein prüfbaren Grad der schädigenden Einwirkung des Narkotikums auf die Körperzellen darstelle und bei der geringen Menge des in das Blut übergetretenen Äthers nur sehr selten zur Beobachtung gelangen könne. Daß zellschädigende, anatomisch nicht immer in die Erscheinung tretende Einflüsse wirklich im Spiele sein müssen, beweisen die von mir früher zitierten Versuche von Snel und Bunge, die eine Herabsetzung der bakteriziden Kraft der Lunge, bezw. eine Verminderung der Widerstandsfähigkeit des Tierkörpers gegen Infektionen während der Aufnahme des Narkotikums fanden, aber nur, wenn zur Betäubung Äther oder Chloroform verwandt wurde, also Stoffe, die sich in den Lipoiden der Erythrocyten, Großhirnganglienzellen usw. lösten, nicht aber wenn die Narkose durch Morph. mur. oder andere nichtfettlösliche Stoffe herbeigeführt wurde. Waren unsere Schlußfolgerungen nun in irgendeiner Weise berechtigt, so war in der jetzt öfter geübten Morphium-Skopolaminnarkose, vor allem aber auch in der Lumbalanästhesie (bei beiden sind es doch ausschließlich Alkaloide, die zur Verwendung kommen) ein wichtiger Prüfstein gegeben. Da die übrigen Entstehungsmöglichkeiten postoperativer Pneumonien kaum andere geworden waren (auch bei Laparotomien) mußte sich in der Änderung der Wahl des Narkotikums, speziell auch bei demselben Operateur, in irgendeiner Weise ein Einfluß auf das Auftreten postoperativer Pneumonien erkennen lassen[3]. Das scheint nun tatsächlich

---

[2] Engelhardt, Neue Gesichtspunkte in der Beurteilung der Äthernarkose. Mitteilungen aus den Grenzgebieten Bd. XIII.

[3] Ich sehe hier ab von einer Bewertung der von mir experimentell gefundenen Tatsache der »Resistenzerhöhung« der Erythrocyten während der Narkose, die wohl als Zweckmäßigkeitsvorgang, um die schädlichen Einwirkungen des Narkotikums bis zu einem gewissen Grade zu kompensieren, zu betrachten ist.

im Sinn einer Abnahme ihrer Häufigkeit der Fall zu sein, bezüglich der Morphium-Skopolaminnarkose sowohl wie der Lumbalanästhesie, soweit die bisher erschienenen Berichte überhaupt einen Schluß gestatten; speziell hat bei Anwendung einer Kombination beider Betäubungsarten Krönig (Verhandlungen des letzten Chirurgenkongresses[4]) unter 160 größeren geburtshilflichen und gynäkologischen Operationen keine »postoperative Bronchitis« beobachtet. Eine genaue Statistik an einem großen Materiale wäre hier von großem Interesse. Noch eine theoretische Betrachtung! Von physiologisch-chemischer Seite wurde die in mehr wie einer Richtung interessante Tatsache gefunden, daß die Lunge nach dem Großhirn als das prozentisch reichste Organ an Lecithin, also jenem Zellbestandteil, an den die Wirkung der Narkotika in erster Linie geknüpft zu sein scheint, zu betrachten ist. Bedenkt man noch, daß die Lungen (hier wieder die Alveolarepithelien, die auch anatomisch die meiste Schädigung zu zeigen pflegen), die erste Eingangspforte des Narkotikums in den Körper darstellen, so ist auf Grund dieser und der von mir früher experimentell gefundenen Tatsachen vielleicht eine Erklärung gegeben, warum gerade die Lunge am meisten durch das Narkotikum geschädigt wird. Weshalb allerdings nach der landläufigen Anschauung bei der Äthernarkose mehr wie bei der Chloroformnarkose, dafür können auch diese Erwägungen zunächst keinen Anhaltspunkt geben.

---

1) **Krönlein.** Alte Erinnerungen.

(Deutsche Zeitschrift für Chirurgie Bd. LXXXIV. p. 277.)

Zur Feier seines 70. Geburtstages bringt die Deutsche Zeitschrift für Chirurgie das wohlgetroffene und schön ausgeführte Porträt ihres langjährigen Herausgebers Herrn Prof. Dr. Edmund Rose, und K. widmet demselben eine sehr ansprechend abgefaßte Gratulationsschrift. Er erinnert in dankbarer Gesinnung seinen früheren klinischen Lehrer und Spitalschef an die Zeit des Jahres 1870, wo beide im Sommer, aus Zürich beurlaubt, Rose als Chef, K. als ganz junger Assistent, im Kriegslazaret zu Berlin-Moabit tätig waren, weiter wie Rose K. zu seinen Anstellungen als Assistent von v. Langenbeck und als Kliniker in Zürich behilflich gewesen ist. Als praktische Leistung Rose's hebt er dessen Verdienste um die offene Wundbehandlung in der vorantiseptischen Zeit hervor und macht statistische Zahlenangaben über die guten von Rose auf diesem Gebiete erzielten Resultate.

Meinhard Schmidt (Cuxhaven).

---

2) **Marwedel.** Grundriß und Atlas der allgemeinen Chirurgie. 413 S. 28 farbige und 171 schwarze Abbildungen.

München, **J. F. Lehmann,** 1905.

Mit dem vorliegenden Werk ist die Reihe der Lehmann'schen medizinischen Handatlanten um einen neuen Band bereichert. Es ist

[4] Vgl. auch den Vortrag von Krönig auf dem Naturforschertag in Stuttgart 1906 (Weitere Erfahrungen usw.) und die sich anschließende Diskussion.

in dem gleichen Geiste geschrieben, der uns aus den früher erschienenen Bänden bekannt ist: ein knapper, das Wesentliche scharf heraushebender Text verbindet die zahlreichen guten Abbildungen und Tafeln und wird durch diese ergänzt. Bezüglich der farbigen Tafeln scheinen mir manchmal die Farbentöne allzu kraß, nicht mit den in der Natur überall zu beobachtenden weichen Übergängen wiedergegeben. Auch dieser Band der Handatlanten dürfte sich bald bei den Studierenden der Medizin einbürgern.

Dettmer (Bromberg).

---

3) **O. Manz.** Die chirurgischen Untersuchungsarten. Einführende Vorlesungen über allgemeine chirurgische Diagnostik. II. Teil. 257 S. 38 Fig. im Text.

Jena, **Gustav Fischer,** 1906.

In dem vorliegenden zweiten Teile des Werkes wird »die Untersuchung von der inneren Oberfläche« aus abgehandelt, d. h. »alles, was sich nach den inneren mit Schleimhaut ausgekleideten Räumen kundgibt, was hier den Sinnesorganen des Untersuchers exponiert werden muß, mögen Sitz und Ursprung liegen, wo sie wollen«, wird hier in den Kreis der Betrachtung gezogen. In einem ersten Abschnitte werden die Entleerungen, die Inspektion, Palpation und die Läsionen von allgemeinen Gesichtspunkten aus abgehandelt; in dem zweiten Abschnitte werden dann die in allgemeiner Betrachtung gewonnenen Grundgedanken auf die einzelnen Zugänge im speziellen angewandt und so die Untersuchungen durch den Mund, durch den After und durch die Harnröhrenmündung in ihren Einzelheiten eingehend gewürdigt.

Auch im zweiten Teile seines Werkes gibt Verf. sich überall als mit allen Untersuchungsfinessen wohl vertraut zu erkennen. Sehr beherzigenswert — nicht allein für den Anfänger im Untersuchen — sind die Kapitel über Sondierung der Speiseröhre und des Magens und über den Katheterismus. Im übrigen gilt von dem zweiten Teile dasselbe, was ich bei der Besprechung des ersten Teiles (Zentralbl. für Chirurgie 1904 p. 452) sagte; die gewählte Darstellungsform — Vorlesungston — bedingt eine etwas allzu große Breite. Das gilt besonders von dem Anhang. In demselben wird die Röntgenuntersuchung auf 33 Seiten behandelt: das ist selbstverständlich nicht genug, um einen Neuling auch nur oberflächlich in die Methodik der Röntgenuntersuchung einzuführen, und doch wieder viel für eine einfache Erwähnung dieses Untersuchungsverfahrens.

Dettmer (Bromberg).

---

4) **Hochenegg.** Lehrbuch der speziellen Chirurgie. Auf Grundlage von E. Albert's Lehrbuch der Chirurgie bearbeitet von seinen Schülern. I. Teil.

Wien, **Urban & Schwarzenberg,** 1906.

Fast zur selben Zeit, wo die uns allen vertraute Allgemeine Chirurgie von Billroth nach langer Pause von neuem erstanden ist,

erscheint auch das Lehrbuch der Chirurgie von Albert in neuer Auflage, Form und Gestalt. Unter der Führung von H. hat eine Anzahl von Albert'schen Schülern, und zwar außer H. die Herren G. Alexander, K. Ewald, R. Frank, F. v. Friedlaender, M. Gnesda, L. Harmer, K. Jarisch, A. Lorenz, E. Payr, M. Reiner, J. Schnitzler, O. Zuckerkandl, es unternommen, auf Grund des Albert'schen Lehrbuches eine spezielle Chirurgie zu schreiben. Gewiß wird von vielen Seiten dieses Unternehmen beistimmend begrüßt werden, ist doch das Albert'sche Lehrbuch in seiner prägnanten Kürze und der flüssigen, teilweise glänzenden Schreibweise seines Verf.s sehr vielen ein treuer Berater und guter Freund gewesen. Daß die Vorzüge des Werkes bestehen bleiben werden, dafür sprechen die Namen der Herausgeber, wenn auch gerade die große Anzahl derselben — wiewohl jeder sein Bestes einsetzen wird — gewisse Gefahren in sich birgt; sind doch unter allen Umständen Talent, Schreibweise, Reichtum an persönlicher Erfahrung verschieden.

Ein Vergleich mit dem Albert'schen Lehrbuch ergibt, daß in der Tat, wie die Autoren in einem kurzen Vorwort sagen, eigentlich etwas ganz Neues geschaffen worden ist; denn wohl erkennt man noch in einzelnen Teilen die Anlehnung an die Albert'sche Darstellung, auch sind die gegebenen Krankengeschichten noch zum Teil dieselben, aber im ganzen muß man doch sagen: es ist nicht nur Plan, Form und Anordnung des Buches verändert worden, sondern es handelt sich um ein neues, selbständiges Werk, das in der Summe der Kenntnisse, die aus ihm sprechen, nicht nur der Zeit Rechnung trägt, in der es geschrieben ist, sondern auch beweist, wie diese Zeit selbst gegen früher vorgeschritten ist. Natürlich zeigt sich hierbei auch wiederum der Vorteil, den die Vielheit der Verfasser mit sich bringt; denn es kommen in den einzelnen Abschnitten Männer zum Wort, welche in den betreffenden Disziplinen selbst tätig und fördernd eingegriffen haben. Daß die Albert'sche Gepflogenheit beibehalten worden ist, unter Umständen einzelne besonders wichtige Fälle im Detail zu besprechen, erscheint mir als ein großer Vorzug; es trägt dies entschieden dazu bei, die Darstellung zu beleben.

Bisher ist erschienen der erste Teil des ersten Bandes, enthaltend: Schnitzler, Krankheiten des Schädels; Friedlaender, Krankheiten des Gesichtes; Harmer, Krankheiten der Nase und der Nebenhöhlen; Friedlaender, Krankheiten der Gebilde der Mundhöhle und Speicheldrüsen; Harmer, Krankheiten des Rachens; Gnesda, Krankheiten der Kiefer; Jarisch, Krankheiten der Zähne; Alexander, Krankheiten des Ohres; Lorenz, Schiefhals; Ewald, Verletzungen, Entzündungen, Geschwülste des Halses; Payr, Schilddrüse; Harmer, Kehlkopf, Luftröhre; Harmer, Speiseröhre.

Die Ausstattung des Buches ist eine gute und zeigt schon rein äußerlich in den meist gut gelungenen Abbildungen die enorme Reichhaltigkeit des Materiales an den Wiener Kliniken und Krankenhäusern — namentlich was Geschwülste anbetrifft.

Eine Bemerkung möchte ich mir allerdings noch erlauben, die ich die Herren Verff. bitte, mir nicht übel zu deuten. Wenn ein und derselbe Autor schreibt Enzephalitis, Encephalokele, Kephalhaematom, so ist dies eine Mißhandlung der Orthographie, welche sich in einer hoffentlich recht bald erfolgenden zweiten Auflage vielleicht wird vermeiden lassen. **Tietze** (Breslau).

5) **P. Sudeck.** Zur Technik des Ätherrausches. (Aus dem Allgem. Krankenhaus St. Georg in Hamburg.)

(Münchener med. Wochenschrift 1906. Nr. 41.)

S. hat seine frühere Methode des Ätherrausches dahin abgeändert, daß er den letzteren ganz allmählich durch die Tropfmethode einleitet, zuerst ganz langsam, dann immer rascher den Äther auf die Maske auftröpfelt und nun auf den Eintritt des Stadium analgeticum sorgsam achtet, auf welches das Stadium excitationis ohne Analgesie folgt. S. operiert, sobald der Pat. bei Prüfung mit einer Knopfnadel spitz und stumpf nicht mehr unterscheiden kann oder auf energisches Anreden nicht mehr antwortet. **Kramer** (Glogau).

6) **P. Valvasori** (Bologna). L'eteronarcosi nei bambini.

(Clinica chir. 1906. Nr. 1.)

Codivilla unterwirft im Bedarfsfalle, bei unblutigen wie bei blutigen orthopädischen Eingriffen, Kinder (bis einschließlich 12 Jahre) der Äthernarkose. Innerhalb 5 Jahren fanden 1600 Narkosen statt. Aus diesem Materiale ohne Todesfälle und ohne ernstliche Folgeerscheinungen an Kindern von 9 Monaten aufwärts schließt V., daß die Äthernarkose am Kinde ruhig ausgeführt werden kann; daß langdauernde sowie wiederholte Narkosen mit Äther statthaft sind; daß nur die allgemein üblichen Vorsichtsmaßregeln anzuwenden sind; daß die Äthernarkose allen anderen Allgemeinanästhesien an Sicherheit und Vorteilen für den Pat. überlegen, daß sie speziell bei orthopädischen Eingriffen unersetzlich ist.

(Ref. möchte dem zufügen, daß für alle kurzdauernden Eingriffe, auch solche orthopädischer Natur, bei welchen nicht Erschlaffung aller Muskeln erforderlich ist, dem Ätherrausch unbedingt der Vorzug gegeben werden muß.) **J. Sternberg** (Wien).

7) **A. Bier.** Rückenmarksanästhesie.

(Med. Klinik 1906. p. 1120.)

B. schildert nach Erfahrungen an mehr als 1000 Fällen das Verfahren im einzelnen: 1) Stellung und Vorbereitung des Kranken; 2) Instrumente, Arzneimittel und ihre Vorbereitung; 3) die Einspritzung selbst.

B. verwendet in letzter Zeit 0,05 Tropakokain in isotonischer Lösung ohne Nebennierenpräparate. Um den Körper möglichst hoch hinauf unempfindlich zu machen, verdünnt man das einzuspritzende

Mittel auf 6—8 ccm, am besten durch Ansaugen von Rückenmarksflüssigkeit, oder man schließt an die Einspritzung die Beckenhochlagerung an. Gefährlich kann das Verfahren werden 1) durch die Wahl ungeeigneter Mittel (Kokain, Stovain, Novokain, Alypin) an Stelle des bisher bewährten Tropakokain, 2) durch Überschreitung der zulässigen Gabe (0,05 g Tropakokain), 3) durch fehlerhaften Einstich und fehlerhafte Einspritzung. Das Mittel ist nie einzuspritzen, bevor nicht der Rückenmarkssaft in rascher Tropfenfolge oder im Strome hervorquillt. Erreicht man dies auch durch Drehen oder durch Vor- und Zurückschieben der Nadel nicht, so steche man lieber in einem höheren oder niederen Zwischenwirbelraum erneut ein. Das Verfahren eignet sich nicht für die ambulante Praxis. Der Operierte soll 24 Stunden Bettruhe beobachten. **Georg Schmidt** (Berlin).

---

8) **Dönitz.** Die Höhenausdehnung der Spinalanalgesie. (Aus der kgl. chir. Univ.-Klinik Bonn.)

(Münchener med. Wochenschrift 1906. Nr. 48.)

Vorbedingung für das sichere Eintreten hoher Anästhesien ist, daß man die Injektion nicht in das Bündel der Cauda, sondern in den Flüssigkeitsraum ihrer Hinterseite macht. Als weitere Faktoren sind die Lageänderung des Kranken nach der Einspritzung aus der sitzenden Stellung in starke Beckenhochlagerung, die Blutdrucksverhältnisse im Schädelinnern (abnorme Füllung der Schädelvenen — Blaufärbung des Gesichtes — bei Tieflagerung des Kopfes beschränkt, besonders bei Herzkranken, die Höhenausbreitung der Anästhesie; Absaugung des Blutes aus dem Schädelraume durch Anlegung der Stauungsbinde um den Hals vor der Spinalinjektion und durch Entfernung der Binde nach letzterer und erschwerte Einatmung erhöht sie) und schließlich die Menge des Lösungsmittels für das Anästhetikum anzusehen. Die höchste Anästhesie wird durch Injektion von 5—6 cg Tropakokain (1 ccm einer 5%igen Lösung) in 10 ccm Liquor erreicht, und zwar nach Umlegen einer Stauungsbinde, die nach der Einspritzung entfernt wird, durch stärkste Kader'sche Lagerung und erschwerte gewaltsame Inspiration. — In der Bier'schen Klinik wird der Liquor mit einer Spritze, die mit 1 ccm der jetzt an Stelle des Stovains verwandten Tropakokainlösung beschickt ist, langsam angesaugt und darauf langsam zurückgespritzt. **Kramer** (Glogau).

---

9) **A. Läwen.** Vergleichende experimentelle Untersuchungen über die örtliche Wirkung einiger neuer Lumbalanästhetika (Stovain, Novokain, Alypin) auf motorische Nervenstämme.

(Beiträge zur klin. Chirurgie Bd. L. Hft. 2.)

Die mit isotonischen Lösungen von Novokain, Alypin und Stovain am Froschischiadicus angestellten Untersuchungen zeigten, daß alle

drei Mittel die Erregbarkeit der Nerven in gleichem Grad auf ca. 40% herabsetzen. Die Wirkung bleibt hinter der des Kokains eher etwas zurück. Es ist daher wahrscheinlich, daß die nach Injektion dieser Lösungen in den Duralsack beim Menschen auftretende starke Wirkung auf die motorischen Nervenstämme nur eine Folge davon ist, daß die Mittel in höherer Dosis und Konzentration einverleibt werden, als beim Kokain zulässig ist.

Die Entgiftung resp. Wiederherstellung der Erregbarkeit tritt beim Novokain am frühesten ein; wesentlich länger dauert sie beim Alypin. Beim Stovain kehrt dagegen bei analoger Versuchsanordnung die Erregbarkeit des Nerven nie ganz wieder, weil vermutlich durch die Anwesenheit dissoziierter Salzsäure eine materielle Nervenschädigung eintritt. Damit stimmen auch die Beobachtungen von Lähmungen und Meningitis spinalis nach Stovainisation beim Menschen überein.

Es sind also beim Stovain materielle Nervenveränderungen am ehesten am Anwendungsort zu befürchten, wo die Substanz in verhältnismäßig hoher Konzentration die intraduralen Nervenbündel, die zudem ohne Scheide sind, trifft. Dieselben Nachteile haften dem Kokain, Tropakokain, Eukain und Novokain nicht an.

Reich (Tübingen).

---

10) **Läwen.** Über Lungenkomplikationen nach Bauchoperationen.

(Beiträge zur klin. Chirurgie Bd. LII. Hft. 2. p. 501.)

Als postoperative Lungenentzündungen sind im engeren Sinne nur die Lungenkomplikationen zu definieren, die allein durch den operativen Eingriff und die mit ihm verbundenen Maßnahmen hervorgerufen sind. Die vorliegende Statistik hat in den Begriff der postoperativen Lungenentzündungen auch die Lobulärpneumonien, die Aspirationspneumonien mit ihren Folgezuständen, die Lungenembolien und Infarkte, die Pleuritiden und hypostatischen Pneumonien mit aufgenommen.

Bei 9755 Operationen an der Leipziger Klinik vom Jahre 1895 bis 1905 traten 180 = 1,8% Pneumonien auf. Auf 1829 Laparotomien entfallen 98 = 5,4% postoperative Pneumonien. Die Pneumoniemortalität betrug 63%. Die Pneumoniemorbidität der Männer überwiegt mit 6,6% beträchtlich die der Weiber mit 3,8%. Der vierte Teil der tödlichen Lungenentzündungen beruhte laut Sektionsprotokoll auf Aspiration.

Die besondere Häufigkeit der Lungenerkrankungen nach Operationen am Magen erklärt sich weniger durch die das Zwerchfell durchdringende Infektion der Pleura, als durch die Beziehungen der bösartigen Magenleiden zur postoperativen Pneumonie. So hatten 25 Gastrostomien wegen Speiseröhrenkrebs 36%, solche wegen gutartiger Stenose 0% Pneumoniemorbidität. Dazu kommt natürlich, daß bei epigastrischen Laparotomien die Atmung und Expektoration ganz besonders behindert sind.

Wenn nach Gallenblasenoperationen nur 1,4% Pneumonien auftreten, so liegt das hauptsächlich daran, daß bösartige Geschwülste nur in der Minderzahl die Indikation zur Operation abgeben.

Für die hohe Pneumoniefrequenz nach Laparotomien wegen Bauchkontusionen ist außer der Erschwerung der Atmung insbesondere die meist beträchtliche Ausdehnung der Laparotomieschnitte verantwortlich zu machen.

Für Bruchoperationen berechnet sich die Pneumoniemorbidität auf 3,2%; dabei entfallen auf freie Brüche 1,6%, auf eingeklemmte 4,4%. Die auf embolischem Wege nach Herniotomien und Radikaloperationen entstandenen Lungenkomplikationen bleiben hinter den Aspirations- und hypostatischen Pneumonien weit zurück.

Nach 399 Perityphlitisoperationen wurden 8,5% Pneumonien gefunden. Nur in 3 Fällen war die Pneumonie embolischen Ursprungs. Die Mehrzahl auch dieser Pneumonien sind lobulär und hypostatisch. Infektion der Pleura auf den perforierenden Lymphwegen des Zwerchfells wurde besonders bei retroperitonealen Phlegmonen und subphrenischen Abszessen beobachtet.

Das Endresultat geht dahin, daß der größte Teil der nach Laparotomien beobachteten Lungenkomplikationen auf Aspiration während der Narkose oder auf mangelhafter Expektoration und Durchlüftung der Lungen nach der Operation beruht; die Neigung zu Thrombenbildung und damit zu Lungenembolien kommt erst in zweiter Linie in Betracht. **Reich** (Tübingen).

---

11) **T. G. Stewart.** The diagnosis and localisation of tumors of the frontal regions of the brain.

(Lancet 1906. November 3.)

Nach genauer Definition und Beschreibung der Stirngegend des Großhirns und eingehender Besprechung der Symptomatologie der hier vorkommenden Geschwülste kommt Verf. zu folgenden zusammenfassenden Schlußfolgerungen: Bei der Diagnose einer Geschwulst der Steingegend ist zu berücksichtigen:

a. die Anwesenheit von allgemeinen Zeichen einer in der Schädelhöhle wuchernden Geschwulst;

b. das Vorhandensein geistiger Störungen;

c. das Fehlen von Herdsymptomen, die auf andere Partien des Gehirns hinweisen.

Zwecks genauer Lokalisation der Geschwulst muß die Natur etwa vorhandener Krämpfe studiert werden, und zwar spricht

1) für homolaterales Bestehen der Geschwulst: a. die frühere Entwicklung bzw. größere Intensität der optischen Neuritis; b. das Auftreten eines feinschlägigen Tremors in den ausgestreckten Gliedern derselben Seite, c. das Auftreten intrakranieller nervöser Herdsymptome; d. das Auftreten örtlicher äußerer Zeichen.

2) Auf der kontralateralen Seite können bestehen: a. Verminderung oder Verlust der oberflächlichen abdominellen oder epigastrischen

Reflexe. b. Das Vorhandensein eines Extensoren- (Babinski) oder Plantarreflexes mit Erhöhung der tiefen Reflexe; c. Hemiparesis.

Obwohl eines oder mehrere dieser Symptome fehlen mögen, wird man dennoch die Majorität der Geschwülste der Stirngegend aus ihnen diagnostizieren und lokalisieren können. Das ist um so wichtiger, als in keiner anderen Gegend des Gehirnes — vielleicht mit Ausnahme des Kleinhirns — mit größerer Aussicht auf Erfolg ein chirurgischer Eingriff ohne spätere Folgen angeraten werden kann.

H. Ebbinghaus (Dortmund).

---

12) **Béchard.** Traumatisme par coup de poing de la région orbito-oculaire gauche. Abscès de la protubérance annulaire. Mort.

(Arch. de méd. et de pharm. militaires 1906. November.)

Durch einen Faustschlag gegen das linke Auge wurde ein Kanonier zu Boden gestreckt und bewußtlos ins Lazarett gebracht. Die schlagende Faust hatte eine Tabakspfeife in der Hand gehabt, jedoch war von dieser nichts in die Orbita eingedrungen. Das obere Augenlid war stark geschwollen und zeigte drei oberflächliche Wunden, das Auge war blutunterlaufen, der Augapfel sprang vor. Das Bewußtsein kehrte nach 3 Tagen wieder, es blieb aber eine Motilitäts- und Sensibilitätsparese der ganzen rechten Körperhälfte bestehen. Nach 10 Tagen erfolgte der Tod; die Autopsie ergab einen Abszeß an der Basis dicht vor dem Hinterhauptsloch. Verf. glaubt, daß durch Gefäßzerreißung der Augenhöhlengefäße eine Blutansammlung an der Basis eintrat und durch Infektion der Augenlidwunde in einen Abszeß umgewandelt wurde.

Herhold (Brandenburg).

---

13) **F. J. Poynton and G. H. Holmes.** A contribution to the pathology of chorea.

(Lancet 1906. Oktober 13.)

Verff. haben an der Hand dreier klinisch beobachteter und zur Sektion gekommener Fälle von Chorea ausgedehnte pathologisch-anatomische Untersuchungen angestellt, die interessante histologische Gehirnbefunde zeitigten. Es gelang den Verff., sowohl zwischen den Zellen der Gehirnrinde, als auch in der Gefäßumgebung den Diplokokkus rheumaticus und ferner bestimmte Degenerationszeichen der Gehirnzellen — Chromatolysis — nachzuweisen. Ferner fanden sie auch direkte vaskuläre und entzündliche Veränderungen in dem Zentralnervensystem und seinen Häuten.

Die Ursache der Chorea ist nach den Verff. füglich in der Einwirkung bakteriologischer Gifte auf das Gehirn zu suchen, und diese Gifte sind identisch mit denen des akuten Gelenkrheumatismus.

Die Chorea ist ein Symptom, und oft das einzige, der akuten rheumatischen Infektion; und weiterhin bestätigen die Untersuchungen, daß der Diplokokkus rheumaticus, der außer den hier in Frage kom-

menden zerebralen Stellen auch sonst im Körper bei den Fällen der Verff. gefunden wurde (Herzklappen usw.), das infektiöse Agens des akuten Gelenkrheumatismus ist. **H. Ebbinghaus** (Dortmund).

---

14) **O. Koerner.** Lehrbuch der Ohrenheilkunde und ihrer Grenzgebiete. Nach klinischen Vorträgen für Ärzte und Studierende. Mit zwei photographischen Tafeln und Textabbildungen.

Wiesbaden, **J. F. Bergmann,** 1906.

Wenn auch an Lehrbüchern der Ohrenheilkunde kein Mangel herrscht, so bedeutet doch das Erscheinen des hier vorliegenden einen vollen Erfolg; dem Autor ist es gelungen, auf 263 Seiten alles für den allgemeinen Praktiker wissenswerte klar und übersichtlich darzustellen, ohne in den Stil der mit Recht verrufenen Kompendien zu verfallen. Wohltuend berührt es, daß mit veralteten Anschauungen und Maßnahmen, die sich mit einer unbegreiflichen historischen Pietät von einem Lehrbuch ins andere schleppten, gründlich aufgeräumt ist. Dabei erscheint uns nichts Wesentliches übergangen zu sein. Verf. erklärt sich strikt gegen die Narkose bei Entfernung der Mandeln; ferner macht er vom Alkohol sei es zu Einträufelungen wie ganz besonders zu Verbänden ausgedehnteste Anwendung; er bekämpft die alte Anschauung, daß Narben im Rachen meist luetischer Natur seien und erklärt sie in der Mehrzahl für tuberkulös. Wenn Verf. die Desault'sche Methode für die Operationsmethode aller Kieferhöhlenempyeme nicht dentalen Ursprunges erklärt, so werden ihm wohl nicht alle Fachkollegen zustimmen. Überaus klar ist die Darstellung der Tuberkulose des Warzenfortsatzes, die ja durch Arbeiten K.'scher Schüler in jüngster Zeit wesentlich gefördert worden ist. Pat. mit Otosklerose von der Ehe abzuhalten, erscheint mir heute noch etwas zu weit gehend.

Am Schluß wendet sich K. mit Recht gegen die allzu rigorose Praxis der Lebensversicherungen, »allen Leuten mit bestehenden, ja sogar mit abgelaufenen Ohreiterungen die Aufnahme zu verweigern«. Die heutzutage immer mehr vorgeschrittene Diagnostik und Therapie berechtigt dazu, hier Unterschiede zu machen.

Endlich spricht sich Verf. mit Recht energisch dahin aus, Ohrenkranke grundsätzlich nur von Spezialisten begutachten zu lassen.

So liegt hier ein Lehrbuch vor, das unseres Erachtens für Studierende und Ärzte voll und ganz seinen Zweck erfüllen wird. Die Ausstattung ist vorzüglich. **F. Alexander** (Frankfurt a. M.).

---

15) **G. Laurens.** Chirurgie oto-rhino-laryngologique. Traité de médecine opératoire et de thérapeutique chirurgicale, publié sous la direction de P. Berger et H. Hartmann. 945 Seiten.

Paris, G. Steinheil, 1906.

Unseres Wissens ist hier zum erstenmal der Versuch gemacht worden, das ganze Gebiet einheitlich von der Feder eines Autors darzustellen. Das Werk gibt so recht ein Bild, wie chirurgisch dieses Spezialgebiet geworden ist. Der allgemeine Chirurg mag daraus ersehen, wie sehr es den Vertretern der Oto-, Rhino- und Laryngologie gelungen ist, ihr Gebiet den Leistungen der allgemeinen Chirurgie gleichsam anzupassen und in gleichem Sinne auszubauen. Im allgemeinen verdient das vorliegende Werk das höchste Lob, und seine Bedeutung erscheint uns viel zu groß, als daß einige empfehlende Worte genügten.

L. versteht es, in präziser klarer Darstellung eine Zusammenfassung seiner großen Erfahrung zu geben, und wenn er auch die Literatur, ganz besonders die französische, berücksichtigt, so trägt sein Buch doch ein stark subjektives Gepräge und erhält dadurch einen besonderen Reiz. Auf einige anatomische Bemerkungen, die, unterstützt von klaren Abbildungen, kurz immer nur sich auf das chirurgisch wichtige beschränken, folgt eine ausführliche Aufzählung der Indikationen, die kaum eine Lücke aufweist; dem folgen die Kontraindikationen, die Beschreibung der Operationen, die sehr genau geschilderte Nachbehandlung, endlich die Zwischenfälle und Mißhelligkeiten, die während und nach der Operation hindernd in den Weg treten können. So ungefähr ist die Behandlung der einzelnen Themen gehalten.

Im speziellen ist noch zu erwähnen ein Blutansaugungsapparat, dessen Benutzung auf einem Operationsfelde, das sich für die Unterbindung der Gefäße nicht sehr eignet (Warzenfortsatz), dem Verf. sehr wertvoll ist. Die intratympanalen Operationen, deren abnehmende Bedeutung L. auch anerkennt, erfahren trotzdem eine eingehende Beschreibung; mit Recht hebt er hervor, wie wenig oft die äußeren Zeichen der Mastoiditis der Schwere der Erkrankung entsprechen, eine Erfahrung, die der Allgemeinheit der Ärzte noch viel zu wenig bekannt ist. Bei der Totalaufmeißelung ist die als Wolf'sche bezeichnete Methode bei uns allgemein als Zaufal-Küster'sche bekannt. Bei der Nachbehandlung der Radikaloperation wird L. mit seiner Darstellung mehrfach auf Widerspruch stoßen, einmal mit seiner unseres Erachtens übergroßen Vorsicht des primären Verschlusses der retro-aurikulären Wunde und andererseits damit, daß er das Prinzip der breiten Offenhaltung aller Hohlräume und die Erzielung einer in allen Einzelheiten übersichtlichen epidermoisierten Höhle nicht für unerläßlich erklärt. Nicht nur die Hallenser Schule, wie L. meint, sondern wohl die meisten deutschen Otologen halten

an diesem Prinzipe fest, das sich nunmehr bald 15 Jahre bewährt hat. Nach den Angaben des Verf.s vermag das Verfahren von Ecman, der nach dem ersten Verbandwechsel jegliche Tamponade fortläßt und nur Borsäure einbläßt, die Heilungsdauer auch nicht abzukürzen.

Sehr beachtenswert ist der Abschnitt über die Eiterungen an der Schädelbasis, die Verf. genauer klassifiziert. Beim Hirnabszeß legt er Drains ohne Seitenöffnungen, um ihre Verstopfung durch hernienartig sich einstülpende Hirnsubstanz zu vermeiden. Einen großen Fortschritt bedeutet das Kapitel über die chirurgische Behandlung der Facialislähmung. Weniger auf der Höhe erscheint der Abschnitt über die Septumdeviationen; die submuköse Resektion nach Krieg-Killian usw. findet keine Erwähnung. Die alveolaren Methoden zur Behandlung des Kieferhöhlenempyems hält Verf. auch für verlassen. Die Resektion der nasalen Kieferhöhlenwand mit der Lochzange erscheint etwas brüsk; man merkt, daß Verf. die Verbesserungen der Caldwell-Luc'schen Operation, die Denker, Kretschmann usw. angegeben, unbekannt sind. Bemerkenswert ist, daß er die Killian-sche Stirnhöhlenoperation nicht unter die Methoden zählt, welche eine Verödung anstreben. Etwas zu weitgehend erscheint die Forderung, grundsätzlich bei Pat., die über 10—12 Jahre alt sind, auch bei nicht verwachsenen Gaumenmandeln das Tonsillotom zur Verhütung von Blutungen zu vermeiden. Bei der Kehlkopftuberkulose legt Verf. den bei weitem größten Wert auf die allgemeine Behandlung und ist sehr zurückhaltend gegenüber den chirurgischen Maßnahmen, besonders den endolaryngealen. Vortrefflich ist die Darstellung der größeren operativen Eingriffe, wie Pharyngotomie, Laryngotomie, Kehlkopfexstirpation usw. Wie bei allen Operationen schildert Verf. besonders eingehend die Nachbehandlung, ein Kapitel, das leider bisher sehr stiefmütterlich behandelt wurde. Killian's Tracheo- und Bronchoskopie werden mit gebührender Ausführlichkeit erörtert und beeinflussen ganz und gar das Kapitel über die Fremdkörper.

Somit bedeutet das L.'sche Werk im ganzen eine wertvolle Bereicherung unserer Literatur und kann nur aufs wärmste empfohlen werden. **F. Alexander** (Frankfurt a. M.).

---

16) **R. Sondermann.** Zur Saugtherapie bei Nasenerkrankungen.

(**Münchener med. Wochenschrift 1906. Nr. 45.**)

In diagnostischer Hinsicht ist es bei Anwendung des S.'schen Nasensaugers wichtig, die Wirkung desselben bei gerader Kopfhaltung, bei Senkung des Kopfes nach vorn oder bei seitlicher Haltung desselben zu beobachten, da sich daraus ein Schluß auf die Herkunft des Eiters aus einer bestimmten Nebenhöhle der Nase ziehen läßt; durch die Kopfhaltung soll dem Ostium eine solche Lage gegeben werden, daß es möglichst den tiefsten Punkt der betreffenden Höhle bildet. Im Anfange der Behandlung muß das Saugen häufiger als

zweimal täglich, event. sogar stündlich vorgenommen werden, da nur dadurch ein Urteil über den therapeutischen Wert des Verfahrens und über die Notwendigkeit, es durch andere Maßnahmen zu ersetzen, gewonnen werden kann. Schließlich empfiehlt S. noch eine neue Saugolive (aus Hartglas) mit einem Stiel, durch die das Eindringen des Sekretes in letzteren verhindert wird. **Kramer** (Glogau).

---

17) **Hayman.** Combined antrum plug and artificial denture.

(Brit. med. journ. 1906. Oktober 20.)

Zum Offenhalten des Alveolenzuganges zur eröffneten Oberkieferhöhle und zum Schutz vor dem Eindringen von Nahrungsbestandteilen empfiehlt H. in geeigneten Fällen eine sorgfältig angefertigte, dem Gaumen und Alveolarfortsatz genau angepaßte Goldplatte mit dem betreffenden Zahnersatz und einem goldenen Stift von $^1/_8$ Zoll Dicke, der genügend lang sein muß, um frei in die Höhle hinaufragen zu können.

Verf. rühmt die Bequemlichkeit des Tragens und die Leichtigkeit im Auffinden des Zuganges zum Antrum. **Weber** (Dresden).

---

18) **MacCallum.** The surgical relations of the parathyroid glands.

(Brit. med. journ. 1906. November 10.)

Bei Schilddrüsenoperationen besteht die bisher wenig beachtete Gefahr der Verletzung oder Entfernung der Glandulae parathyreoideae, die für den Menschen lebenswichtig sind. Es ist jetzt erwiesen, daß das Bild der Tetania thyreopriva nicht eine Folge der Entfernung der Schilddrüse selbst, sondern der gleichzeitigen Zerstörung der Glandulae parathyreoideae ist. Mannigfache Tierversuche haben das mit Sicherheit ergeben. Die Tetaniesymptome sind der Ausdruck einer Intoxikation, die für gewöhnlich durch die parathyreoiden Drüsen auf dem Wege der Neutralisation von im Körper gebildeten Giften verhindert wird. Aderlaß mit nachfolgender Kochsalzlösungeingießung beseitigen auf kurze Zeit alle Tetaniezeichen, bis durch Anhäufung des Giftes im Körper das Bild wieder erscheint. Ursprung und Art des toxischen Stoffes sind unbekannt: Resorption vom Magen und Darmkanal aus scheint einen Einfluß zu haben. In einem solchen Falle konnte M. nachweisen, daß die Glandulae parathyreoideae wesentlich vergrößert waren: ein Ausdruck ihres Bestrebens, das Gift zu neutralisieren. Auf der anderen Seite aber entwickelt sich auch bei verhungernden Tieren, denen die Drüsen entfernt wurden, das typische Bild der Tetanie. Das Gift wirkt sicher nicht auf die Muskeln primär, sondern erst auf dem Wege über das Zentralnervensystem: denn Muskeln, die vom Gehirn und Rückenmark getrennt worden sind, bleiben ruhig und weich inmitten allgemeiner schwerer Krämpfe. Einspritzung von Drüsenextrakt kann die Tetaniesymptome verhindern, auch wohl heilen;

aber nach völliger Entfernung der Drüsen gelingt es nur sehr schwer, das Versuchstier am Leben zu erhalten, und nur mit großen, intravenös beigebrachten Mengen von Parathyreoidmasse. Bei der jetzigen, nur teilweisen Entfernung der Schilddrüse bei Kropfoperationen wird es sich selten um völligen Ausfall, meist nur um eine Insuffizienz der Parathyreoidtätigkeit handeln. Halsted's Fall ist ein solcher: Bei einer Frau mußte nach vorangegangener Entfernung einer Kropfhälfte einige Jahre später auch die andere Hälfte beseitigt werden wegen Luftröhrenverengerung. Trotz aller Vorsicht wurde eine Glandula parathyreoidea mitentfernt und am Präparat nachgewiesen. Nach einigen Tagen traten tetanieähnliche Symptome auf, die sofort und seitdem jedesmal wieder auf Verabreichung von Parathyreoidmasse von Ochsen verschwanden. Seit dieser Zeit ist die Frau abhängig von der Beschaffung tierischer Drüsensubstanz.

Es ist schwierig, die Glandulae parathyreoideae am Menschen aufzufinden, aber meistens möglich, wenn auch mit einiger Mühe. Gewöhnlich liegen sie als 6—8 mm lange, 3 mm breite, 1—2 mm dicke, flache, zungenförmige, ganz weiche, glatte Körper von auffällig glänzend brauner Farbe im losen Fettgewebe entlang der hinteren Kante der Schilddrüsenlappen. Oft findet man sie sofort und auf den ersten Blick, oft erst nach langem, sorgfältigem Suchen. Besonders schwierig sind sie nachzuweisen bei sehr fetten Leuten und bei atrophischen Menschen: bei letzteren kann man sie leicht mit dem teilweise geschwundenen, bräunlichen Fett verwechseln. Sie sind meist leicht zu unterscheiden von akzessorischen Schilddrüsen, Thymusgewebe, Lymphdrüsen. Wahrscheinlich gehören zwei auf jeder Schilddrüsenhälfte zur Norm, aber man findet sie nicht immer: unter 64 Fällen fand M. 4 in 36, 3 in 10, 2 in 15, 1 in 3 Fällen. Die Befunde wurden stets mikroskopisch nachgeprüft. Die Lage der Drüsen ist durchaus regellos, oft im Fettgewebe hinter der Schilddrüse, oft an der Seite oder gar vorn auf der Luftröhre. Häufig liegen sie entsprechend dem Verlaufe der Nn. recurrentes. Nur selten sind sie eng mit der Schilddrüse verbunden, nie in ihre Masse eingebettet, wie beim Hund: sie liegen außerhalb der Schilddrüsenkapsel und sind fast immer leicht von ihr abzuheben. So wird es meist möglich sein, bei Strumaoperationen sie selbst und sogar ihre Blutversorgung zu schonen durch Unterbindung der Gefäße unmittelbar an der Schilddrüse. Ganz sicher geht man, wenn man den hinteren Teil der Schilddrüse mit seiner Blutversorgung zurückläßt. Bei großen, verwachsenen Kröpfen freilich wird die Schwierigkeit, sie zu schonen, sehr groß sein.

Weber (Dresden).

---

19) v. Bruns. Über die Radikaloperation des Kehlkopfkrebses mittels Kehlkopfspaltung.

(Deutsche med. Wochenschrift 1906. Nr. 38.)

Die Thyreotomie paßt für die Frühstadien des innerlichen Kehlkopfkrebses, solange er auf die Weichteile im Innern des Kehlkopfes,

namentlich auf die Stimmbänder beschränkt und auch nicht in der Fläche zu weit ausgebreitet ist. v. B. hat das Verfahren in 10 Fällen ausgeführt mit 7 Heilungen von 2—15jähriger Dauer ohne einen Todesfall. Auch die funktionellen Resultate sind vorzügliche. In 114 Fällen aus der Literatur seit dem Jahre 1890 betrug die Sterblichkeit 9%, die Zahl der Rezidive 22%, die der Heilungen von mindestens 1jähriger Dauer 48%. Die Ausführung der Operation gestaltet sich folgendermaßen. $1/2$—1 Stunde vor der Operation Skopolamin-Morphiuminjektion. In die Schnittlinie der äußeren Haut Novokaininjektion, nach Eröffnung des Kehlkopfes bepinseln der Schleimhaut mit Novokain-Adrenalinlösung. Ist keine stärkere Blutung zu erwarten, so wird die vorgängige Tracheotomie und Tamponkanüle vermieden. Schräglage des Körpers und Hängelage des Kopfes. Die Spaltung erstreckt sich durch den ganzen Kehlkopf bis in die Luftröhre hinein. Die Neubildung wird event. bei künstlicher Beleuchtung bis auf das Perichondrium umschnitten und dicht am Knorpel abgetragen. Die Wundfläche wird nötigenfalls thermokauterisiert und mit Jodoform eingerieben. Kein Tampon. Naht des Perichondriums und des oberen Teiles der äußeren Wunde, während der untere Teil im Bereiche der Luftröhre offen bleibt und locker tamponiert wird. Keine Kanüle. v. B. zieht im Gegensatz zu Semon die Lokalanästhie vor; ebenso vermeidet er die prophylaktische Tamponade, wenn es sich nicht um einen größeren Eingriff handelt. Für wichtig hält er, daß nach der Operation weder ein Tampon noch eine Kanüle eingelegt wird. Die Wunde ist nach 10—14 Tagen geheilt. **Borchard** (Posen).

Kleinere Mitteilungen.

Zur Frage der Pharyngotomia suprahyoidea.

Von

Prof. **J. K. Spisharny** in Moskau.

Meine Mitteilung über die Pharyngotomia suprahyoidea, die ich in der Nr. 29 des Zentralbl. f. Chir. 1906 veröffentlichte, hat bei den Fachgenossen Interesse erregt.

Bis zu diesem Zeitpunkte war, soweit mir bekannt, keine Mitteilung über eine solche Operation am lebendigen Menschen veröffentlicht worden. Nun stellt sich aber heraus, daß einige Chirurgen diese Methode zwar schon angewandt, davon aber keine Mitteilung in der Fachliteratur gemacht haben. Dr. Grünwald sagt (Nr. 36 des Zentralblattes für Chirurgie 1906), er habe vor ungefähr 3 Jahren auf diesem Wege die befallene Epiglottis entfernt. Und in Nr. 45 d. Zentralbl. f. Chir. 1906 beschreibt Prof. v. Hacker seinen Fall, der nach dieser Methode im Jahre 1904 operiert wurde, und über den er im Verein der Ärzte Steiermarks in Graz am 25. Mai 1906 berichtet hat, zitiert auch in Nr. 45 d. Zentralbl. das Autoreferat über diesen Fall.

Ich füge hinzu, daß mein Artikel in Nr. 29 d. Zentralbl. nicht meine erste Veröffentlichung in dieser Frage war. Schon in der Sitzung der chirurgischen Gesellschaft in Moskau am 5. April 1905 habe ich darüber Mitteilung gemacht und eine Pat. vorgeführt und nachher habe ich darüber in der Zeitschrift »Medizinskoje Obosrenje« im April 1906 geschrieben.

Gegenwärtig kann ich über einen weiteren Fall dieser Operation berichten, wobei die Indikationen für die Operation aber andere waren als im ersten Falle. In meiner ersten Mitteilung sagte ich, daß die Pharyngotomia suprahyoidea einen bequemen Zutritt zu allen Abschnitten des Rachens und zur Wurzel der Zunge verschaffe. Daher entschloß ich mich, diese Methode an einem Pat. anzuwenden, der im Frühling 1905 im Krankenhause des hl. Zar. Alexandra Aufnahme fand mit einem Krebs, der die untere Hälfte des rechten Gaumensegels befallen, den hinteren seitlichen Teil der Zunge und einen kleinen Teil der Mandel durchsetzt hatte und sich an der seitlichen Rachenwand hinab erstreckte. Ich führte die Pharyngotomia suprahyoidea aus und verschaffte mir dadurch Zutritt zu den abwärts gelegenen Grenzen der Neubildung. Da sich aber herausstellte, daß durch diesen Schnitt die ganze Geschwulst schwer zu entfernen war, durchtrennte ich die entsprechende Wange und entfernte danach die Geschwulst im ganzen vom Mund aus. Die Blutung wurde leicht gestillt und ein Teil der Wunde vernäht. Die Heilung verlief im ganzen ziemlich glatt. Eine Rachenfistel bildete sich nicht.

Meines Erachtens verschaffen in derartigen Fällen, wie der vorliegende, diese kombinierten Schnitte — der Schnitt durch die Wange und die Pharyngotomia suprahyoidea — einen guten Zutritt zum Orte der Neubildung und gestatten eine Entfernung des befallenen Gewebes, wobei die Blutstillung nicht schwierig ist. Erweitert man den Schnitt nach außen, so kann man durch denselben die erkrankten Drüsen im oberen Halsdreieck herausschneiden.

In meinen beiden Fällen habe ich keine vorausgehende Tracheotomie angewandt, wie es Prof. v. Hacker in seinem Falle getan, und die Narkose verlief befriedigend. Außerdem habe ich keine derartige Senkung des Kehlkopfes bemerkt, wie sie Dr. Grünwald beobachtet hat. Der Schnitt über dem Zungenbeine wird in einiger Entfernung von letzterem ausgeführt, damit man genügend Gewebe für die nachfolgende Naht hat, außerdem wird der M. biventer sorgfältig fixiert

Im zweiten Falle habe ich außerdem nicht die ganze Schicht der sich an der linken Zungenbeinhälfte ansetzenden Muskeln (Mm. hypoglossi) durchtrennt, sondern einen Teil derselben am Ende des Hornes geschont, soviel durchschnitten, wie nötig war, um Zutritt zu der Neubildung zu erlangen. Die übrigen verschonten Bündel wurden mit stumpfem Haken abgezogen. Der M. biventer aber mußte abgetrennt werden.

In beiden Fällen habe ich nach der Operation keine Ernährungssonde in die Speiseröhre eingeführt, sondern nur Nährklistiere und Klistiere aus physiologischer Kochsalzlösung gemacht, außerdem, im zweiten Fall, eine geringe Menge Wasser per os nehmen lassen. Nach 5 Tagen war der Kranke schon imstande, genügend zu schlucken.

So sind augenscheinlich nur vier Fälle dieser Operation veröffentlicht worden. Meine Pat. sind beide geheilt worden. Wie aus der Mitteilung Prof. v. Hacker's hervorgeht, ist sein Pat. 10 Tage nach der Operation zugrunde gegangen, während die Wunde per primam geheilt war. Über das Schicksal des von Dr. Grünwald operierten Pat. wird nichts gesagt.

---

20) **G. Schubert.** Ein Narkosenapparat mit Dosierungsvorrichtung. (Aus der Universitäts-Frauenklinik zu Breslau.)

(Münchener med. Wochenschrift 1906. Nr. 40.)

Der an der Hand einer schematischen Zeichnung beschriebene Apparat soll eine genaue Dosierung des Äthers zulassen und bei einfachem Bau leicht zu handhaben, bequem zu transportieren und außerdem billig sein. Der Verbrauch des Narkotikums, mit dem Luft in beliebig zu variierender Menge eingeatmet wird, verringert sich auf fast die Hälfte der bei der Tropfmethode verwandten Menge. Der Apparat kann mittels einer Schraube an den Operationstisch befestigt werden.

Kramer (Glogau).

21) **Soubeyran et Demelle.** Sur un nouvel appareil à anesthésie.

(Bull. et mém. de la soc. de chir. de Paris T. XXXII. p. 403.)

Der Apparat von S. und D. verfolgt den Zweck, das Gemisch von Luft und Chloroformdämpfen, das dem Pat. zugeführt wird, zu regeln und eine genauere Dosierung der Chloroformmenge zu ermöglichen. Die mit einem Gummirande luftdicht abschließende Maske läßt durch Ventile die Luft zu- und austreten und steht in starrer, allerdings durch Schrauben und Scharniere beliebig verstellbarer Verbindung mit dem Chloroformreservoir, an dem sich die Reguliervorrichtung für den Zutritt der Chloroformdämpfe befindet. Ein Gebläse oder einen Anschluß an einen Sauerstoffbehälter trägt der Apparat nicht; er soll, da er nur aus einem Stücke besteht, den Vorzug größerer Handlichkeit vor den übrigen Apparaten besitzen. Gerade der Umstand indessen, daß das Reservoir immer vertikal gerichtet gehalten werden muß, scheint, besonders während des Exzitationsstadiums, keine besondere Erleichterung für den Narkotiseur zu bieten.

In der Diskussion wird ferner darauf aufmerksam gemacht, daß bei oberflächlicher Atmung die Ventilverschlüsse unsicher funktionieren, und daß für eine genaue Dosierung des verbrauchten Chloroforms der Temperatur, bei der es zur Verdunstung kommt, und der Tiefe und Frequenz der Atmung Rechnung getragen werden muß. Gegenüber den großen Schwierigkeiten für die Erfüllung letztgenannter Forderungen erscheint M. Reynier eine mit Vorsicht und Aufmerksamkeit geleitete Tropfnarkose weniger gefährlich als die sorglose Verwendung und Bedienung der komplizierten Narkoseapparate. **Thümer** (Chemnitz).

22) **F. Hohmeier.** Ein Beitrag zur Lumbalanästhesie.

(Deutsche Zeitschrift für Chirurgie Bd. LXXXIV. p. 29.)

H. berichtet über mehrere traurige Folgen von Lumbalanästhesie aus der Altonaer Krankenhausstation von Prof. König. Am traurigsten verlief eine Injektion von 0,06 Stovain-Riedel bei einem 35jährigen Manne, dem die Drahtnaht einer gebrochenen Kniescheibe gemacht wurde, und welcher nach 3 Monaten binnen welcher dauernde paraplegische Erscheinungen bestanden hatten, starb. (Vgl. das Referat über diesen bereits von König selbst publizierten Fall in d. Bl. 1906 p. 1071.)

In einem zweiten Falle, betreffend einen 21jährigen Mann, der wegen Operation eines beiderseitigen Hallux valgus auch 0,06 Stovain-Riedel erhielt, folgte der Injektion eine deutliche schwere Spinalmeningitis mit Erbrechen, Kopf- und Kreuzschmerzen und Opisthotonus, die binnen 14 Tagen in Genesung ausging, aber noch häufiges Auftreten von Kopfschmerzen und leichte Ermüdbarkeit der Beine hinterließ. Hier sind bei der Injektion jedenfalls Keime in den Meningealsack gebracht, die möglicherweise in der Injektionsflüssigkeit vorhanden gewesen waren.

Zwei weitere Fälle zeigten im Gefolge der Stovaininjektion sehr starke Nachblutungen bedenklichster Art (einmal handelt es sich um eine Hernienradikaloperation, ein anderes Mal um Transplantation auf ein Unterschenkelgeschwür) — hier hat man es mit der gefäßerweiternden Wirkung des Stovains zu tun.

Endlich wird von einem Diabetiker berichtet, der, behufs Exzision eines Zahngeschwüres mit 0,06 Stovain-Billon injiziert, 4 Tage lang währendes Erbrechen und eine schwere Acidosis bekam. Die Stoffwechselstörung kam erst am 11. Tage zum Ausgleiche.

Alle diese Beobachtungen lehren die Gefährlichkeit der Spinalanalgesie und mahnen zur äußersten Vorsicht. Dessenungeachtet bleibt der Wert dieser Anästhesie unangetastet, nur müssen die Technizismen peinlich genau nach Vorschrift innegehalten werden. Eine Berechtigung hat die Rückenmarksanästhesie indes nur für schwere Operationen da, wo es gilt, eine Inhalationsnarkose zu umgehen. Für kleinere Eingriffe soll man sich der Infiltrations- bzw. Leitungsanästhesie nach Braun'schen Vorschriften bedienen. **Meinhard Schmidt** (Cuxhaven).

23) Heineke und **Läwen.** Erfahrungen über Lumbalanästhesie mit Stovain und Novokain mit besonderer Berücksichtigung der Neben- und Nachwirkungen.

(Beiträge zur klin. Chirurgie Bd. L. Hft. 2.)

Weitere Erfahrungen mit der Novokainlumbalanästhesie in der Leipziger Klinik machten eine Einschränkung der anfangs durchaus günstigen Beurteilung notwendig.

Zum Vergleiche der Neben- und Nachwirkungen von Novokain und Stovain stellten Verff. je 70 einschlägige Fälle zusammen mit besonders genauer Beobachtung, bei welchen Mängel der Lösung, Injektionstechnik und Anästhesiewirkung sicher ausgeschlossen sind, und schalten ebenso alle Fälle, bei denen die Art der Erkrankung Irrtümer in der Beurteilung der Nebenwirkungen möglich machen konnten (Kollaps, Chok, schwere Bauchoperationen) von dieser Statistik aus.

Die Technik war die, daß beim sitzenden Pat. zwischen 2. und 3. oder 3. und 4. Lendenwirbel seitlich eingestochen wurde, bis klarer Liquor abfloß. Auf die Abflußmenge des Liquor wird kein Wert gelegt im Sinne der Beeinflussung der Neben- und Nachwirkungen.

Die Dosis der selbst unter Zusatz von Nebennierensubstanz hergestellten Novokainlösung betrug 0,05—0,18 g, die des in Ampullen von Billon und Riedel bezogenen Stovains 0,03—0,08 g. Beckenhochlagerung wurde nur vorgenommen, wenn die Anästhesie nach einigen Minuten nicht hoch genug stieg. Bei dieser Gewohnheit war zwischen horizontal- und hochgelagerten Fällen kein wesentlicher Unterschied in der Wirkung beider Mittel.

Die Nebenwirkungen der Lumbalanästhesie (Übelsein, Erbrechen, Symptome verminderter Herztätigkeit bis zum Kollaps) sind bei Verwendung von Novokain 2½mal so häufig wie bei Stovain.

Bezüglich der Nachwirkungen (hauptsächlich Kopfschmerzen, dann Kopf- und Nackenschmerzen, seltener Erbrechen) besteht in der Häufigkeit derselben kein großer Unterschied zwischen beiden Mitteln, wohl aber in der Intensität derselben zuungunsten des Novokains (heftige und langdauernde Kopf- und Nackenschmerzen).

Die Nachteile des Novokains gegenüber dem Stovain, welche den Erfahrungen bei der Infiltrationsanästhesie gerade widersprechen, ließen sich durch die verschiedensten Modifikationen der Lösung nicht beseitigen.

Sowohl bei Braun'schen Novokaintabletten als bei Stovainampullen, die den Nebennierenzusatz vor der Sterilisation enthalten, wird rapid hochsteigende Anästhesie mit schwersten Vergiftungserscheinungen beobachtet, was auf den Verlust der Wirksamkeit des Adrenalins infolge Sterilisation hinweist.

Die Arbeit kommt zu dem Schluß, daß zur Erzielung gleich ausgedehnter Lumbalanästhesie Novokain das gefährlichere Mittel ist als Stovain, und daß der Nebennierenzusatz enorme Bedeutung hat. **Reich** (Tübingen).

24) T. O. Sazzyn. 328 Operationen unter Lokalanästhesie mit Kokain-Adrenalinmischung.

(Russki Wratsch 1906. Nr. 41.)

S. injizierte folgende Mischung: 6,0 einer 1:1000 Adrenalinlösung, 0,3 salzsaures Kokain, 60 Aq. dest. Die Mischung kann ohne Schaden 2—3mal gekocht werden. Obgleich bis 20,0 verwendet wurden, sah S. — im Gegensatz zur einfachen Kokaininjektion — niemals Intoxikationserscheinungen. Die Anästhesie war nicht geringer als bei stärkeren Kokainlösungen ohne Adrenalin. Nach der Injektion fehlt die kapilläre Blutung; größere Gefäße spritzen, wie ohne Adrenalin. Doch treten 1½ Stunden später Blutungen auf (wie nach Lösung eines Esmarchschlauches), die mitunter bedrohlich werden; — das ist ein großer Nachteil dieser Mischung. Unter den von S. ausgeführten Operationen finden sich Herniotomien, Bauchschnitte, eine Knieexartikulation u. a. m. Die besten Resultate werden am weiblichen Genitale (Perineorrhaphien usw.) erzielt, ebenso am Penis, bei kleinen Geschwulstausschälungen, Hämorrhoiden. Doch kommen dann und wann auch totale Mißerfolge vor. **Gückel** (Wel. Bubny, Poltawa).

25) **C. Pfeiffer.** Über das Chlorom des Schädels, ein typisches Krankheitsbild. (Aus der chirurg. Abteilung des städt. Krankenhauses zu Frankfurt a. M. Prof. Dr. Rehn.)

(Münchener med. Wochenschrift 1906. Nr. 39.)

Unter den bisher bekannt gewordenen 42 Fällen von Chlorom, einer am Knochensysteme des Schädels, des Brustkorbses, der Wirbelsäule auftretenden, gelb- bis grasgrünen flachen Geschwulst, ist bisher nur eine einzige im Leben erkannt worden; auch die von P. beschriebene blieb unerkannt, trotzdem das Krankheitsbild ein außerordentlich prägnantes zu sein pflegt. Es handelt sich in P.'s Fall um einen 4jährigen Knaben mit auffallend blasser Gesichtsfarbe, beiderseitigem schmerzhaften Exophthalmus mit Neuritis optica, Vorwölbung der Schläfen- und Jochbeingegend, Ohreiterung mit Taubheit und Schmerzhaftigkeit des Warzenfortsatzes rechts, Schwellung der Unterkieferdrüsen, Schlafsucht und Apathie. Nach kaum 4monatigem Kranksein trat unter zunehmendem Marasmus, unter Blutungen in die Netzhaut usw. der Tod ein, nachdem eine probeweise ausgeführte Eröffnung des Schädels ein Resultat nicht ergeben hatte. Erst die Sektion zeigte graugrüne, flache Geschwulst von lymphosarkomatöser Struktur im retrobulbären Gewebe, in der Dura, entlang den großen Blutleitern, vor der Brustwirbelsäule, am Brustbein und als Endursache des ganzen Prozesses eine ausgedehnte Durchsetzung des ganzen rechten Felsenbeines und Warzenfortsatzes mit Chloromgewebe, an das eine chloromatöse Veränderung der linken Mandel, der Drüsen an beiden Halsseiten, im Mediastinum und die Entwicklung umschriebener Chloromherdchen in Leber und Nieren angeschlossen hatte. **Kramer** (Glogau).

26) **J. Sommer.** Ein Beitrag zur Kasuistik der Meningealblutungen.

(Beiträge zur klin. Chirurgie Bd. L. Hft. 2.)

Die durch Fall auf den Kopf entstandene Meningealblutung bewirkte erst nach 24 Stunden den bekannten Symptomenkomplex, in dem aber Lähmungserscheinungen fehlten. Trepanation und Ausräumung des Hämatoms führten zur Heilung.

Verf. zieht den Schluß, daß auch bei fehlenden Lähmungserscheinungen die Diagnose eines extraduralen Hämatoms gestellt und entsprechend vorgegangen werden soll, selbst auf die Gefahr hin, daß wegen mangelhafter Lokalisationsmöglichkeit die Trepanation auf beiden Seiten ausgeführt werden müßte.

Reich (Tübingen).

27) **Rogers.** Late effects of a head injury.

(Brit. med. journ. 1906. November 3.)

Ein 50jähriger Mann erleidet eine mäßig schwere Kopfverletzung durch Deichselstoß. Die kurzdauernde Betäubung ging schnell vorüber, die kleine Wunde heilte, Pat. ging seiner Arbeit nach. Allmählich traten Kopfschmerzen, Schwindel, hin und wieder leichte Anfälle motorischer Aphasie auf. Die Symptome verschlimmerten sich, die motorische Aphasie stellte sich zwei- bis dreimal täglich ein; 4 Monate nach dem Unfall Aufnahme ins Krankenhaus, 2 Tage später Bewußtlosigkeit und Tod. — Die Sektion ergab Verdickung der Meningen über der rechten Fossa Sylvii und dem Schläfenlappen, unter dieser Verdickung eine Erweichungshöhle ($1^1/_2 : {}^3/_4$ Zoll) mit bräunlichgelbem Brei als Inhalt und derbem fibrösen Gewebe als Wandung. Das benachbarte Gehirn war ödematös. Kein Schädelbruch. **Weber** (Dresden).

28) **Legueu.** Exstirpation d'un gliosarcome du cerveau.

(Bull. et mém. de la soc. de chir. de Paris T. XXXII. p. 414.)

Bei einem 57jährigen Manne, der außer an Lues mit 20 Jahren nie mehr krank war, traten nach Sturz von einer Leiter, wobei er sich einen Rippenbruch und eine Kopfverletzung zugezogen hatte, in 4—8wöchentlichen Intervallen

epileptiforme Anfälle auf. Es blieb bei denselben das Bewußtsein erhalten; krampfähnliches Zittern befiel vor allem und zuerst den linken Arm, dann aber auch das linke Bein oder den ganzen Körper mit Ausnahme des Gesichtes (Jackson's Epilepsie). Da die Anfälle trotz eingeleiteter antiluetischer Kur sich häuften, eine Lähmung am linken Arme mit Cyanose und Kälte des Gliedes sich ausbildete und die Intelligenz des Pat. abnahm, wurde am 1. Februar 1906 in Chloroformnarkose eine temporäre Kraniektomie an der rechten Schädelseite unter Bildung eines nach der Schläfengegend hin gestielten, ca. 10 cm breiten Haut-Knochenlappens vorgenommen: nach Ablösung der fest anhaftenden Dura vom Gehirn fand sich eine ca. walnußgroße, blaßrote, höckrige Geschwulst im Bereiche der rechten unteren Scheitel- und Stirnwindung zu beiden Seiten des unteren Drittels des Sulcus centralis; dieselbe wurde mit dem Messer im Gesunden umschnitten und entfernt; danach gelang es weder die Blutung durch Fassen der spritzenden Gefäße zu stillen, noch das vorquellende Gehirn mit der abgelösten Dura wieder zu bedecken; nach Anlegung einiger Nähte mußte die pilzförmig zwischen den Nähten der Dura vorquellende Hirnmasse mit der Schere abgetragen werden; die Hautwunde wurde ohne Drainage geschlossen, ein Kompressivverband angelegt. Am 3. Tage wurde bei hohem Fieber ein beträchtliches Hämatom durch Entfernung einiger Suturen entleert; die Wundheilung war danach ohne Störung; 6 Tage lang delirierte der Kranke; dann trat schnelle Besserung des psychischen und körperlichen Zustandes ein; bis auf eine geringe Abstumpfung des Tastsinnes an den Fingerspitzen der linken Hand gingen alle Störungen an der linken oberen Extremität zurück.

Histologisch erwies sich die Geschwulst als ein Gliosarkom; die angrenzenden Teile des Gehirns waren von Geschwulstelementen noch reichlich durchsetzt.

Thümer (Chemnitz).

29) **Paetzold.** Über die isolierte primäre Tuberkulose des Ohrläppchens.

(Deutsche Zeitschrift für Chirurgie Bd. LXXXIV. p. 469.)

P. beschreibt drei einschlägige in der Königsberger Klinik von Lexer beobachtete Fälle bei Mädchen von 14—24 Jahren, die Ohrringe trugen, von deren einem Photogramme beigegeben sind. Die Ohrläppchen erschienen geschwollen, verdickt, etwas derber geworden, die auf beiden Seiten veränderte Haut war blaurot und setzte sich mit einer heller roten Randzone scharf gegen das Gesunde ab. Die schon jahrelang bestehende Affektion machte keine Beschwerden. Die in der Klinik gemachte Probeexzision gab Material zu histologischer Untersuchung, die aber nichts beweisendes lieferte. Dagegen zeigte die Untersuchung der später bei zwei der Pat. in der Ohrenklinik von Prof. Gerber amputierten Ohrläppchen die Tuberkulose sicher.

Diese Ohrläppchentuberkulose ist auf Infektion an den Stichlöchern für Ohrringe zu erklären. Es handelt sich nicht um eine lupusartige Hauterkrankung, sondern um eine Tuberkulose des Unterhaut-Fettgewebes. Von ohrenärztlicher Seite (Haug, Gerber usw.) ist die Affektion schon des genaueren beschrieben. Die radikale Therapie des eigenartigen Leidens kann nur in Ohrläppchenamputation bestehen. **Meinhard Schmidt** (Cuxhaven).

30) **K. Albrecht.** Ein Fall von Rankenneurom am oberen Augenlid.

(Beiträge zur klin. Chirurgie Bd. L. Hft. 2.)

Beschreibung eines typischen Falles von Rankenneurom, das am oberen Augenlid in lappig-faltiger, nicht pigmentierter Haut saß, mit vielfachen Fibromata mollusca vergesellschaftet und nachweisbar ererbt war. **Reich** (Tübingen).

31) **A. Meller.** Zur Statistik der Schleimhautkarzinome des Mundes und des Rachens.

(Deutsche Zeitschrift für Chirurgie Bd. LXXXIV. p. 105.)

M. bearbeitete das einschlägige Material der II. Wiener chirurgischen Universitätsklinik aus den Jahren 1894—1904, während deren Gussenbauer ihr Direktor

war. Es handelt sich um 207 Fälle, davon 69 Karzinome der Zunge, 64 der Mundschleimhaut, 23 der Mandeln, 7 des weichen, 8 des harten Gaumens, 14 des Rachens, 12 des Unterkiefers — um 194 Männer und 13 Frauen —, um 137 operierte und 70 nicht operierte Fälle. Das Berichtsmaterial wird nach allen wichtigen klinischen Gesichtspunkten, wie betreffs Ausgangsstelle der Neubildungen, Häufigkeitsverteilung derselben auf die Geschlechter, die Lebensalter, betreffs Ätiologie, Berufsstand der Erkrankten, anatomischen Charakter der Karzinome, Lebensdauer der Operierten, Häufigkeit der Rezidivoperationen, der Drüseninfektion, der Radikalheilungen usw. durchgearbeitet, die sich ergebenden Daten meist in Tabellenform aufgeführt, wobei Parallelresultate anderer analoger Statistiken zum Vergleich herangezogen werden. Da alles das nicht gut wiedergebbar, mögen die Schlußfolgerungen, in denen M. seine Zählungen zusammengefaßt hat, angeführt werden:

1) Jede Stelle des Mundes kann vom Karzinom befallen werden.

2) Am Schleimhautkrebse des Mundes und Rachens erkranken 15mal mehr Männer als Weiber.

3) Kein Alter vom 3. Dezennium angefangen bleibt verschont. Häufigstes Vorkommen zwischen dem 50. und 60. Jahre.

4) Eine besondere Disposition zur Erkrankung scheint der Gasthausbesuch mit sich zu bringen. Lues und Pfeifenrauchen erhöht nachweislich die Disposition nicht.

5) Die Dauer der Erkrankung beträgt mit seltenen Ausnahmen nicht über 2 Jahre.

6) a. Nur in Ausnahmefällen sind die Lymphdrüsen nicht beteiligt.

b. Fast stets finden sich die submaxillaren Drüsen befallen.

c. Ausnahmsweise bei Erkrankungen des vorderen Mundhöhlenbodens, der Zungenspitze, des vorderen Teiles des Zungenrückens, des mittleren Anteiles der Unterlippe sind die submentalen, bei Erkrankungen der Tonsille und des Pharynx vorzugsweise auch die tiefen cervikalen Drüsen ergriffen.

d. Die Miterkrankung der Drüsen ist gewöhnlich schon im Beginne der Erkrankung nachweisbar.

e. Positiver histologischer Befund ist prognostisch nicht absolut ungünstig.

7) Die Entwicklung entfernter Metastasen ist zur Zeit des operativen Eingriffes nicht häufig.

8) Der Erfolg der Operation ist in erster Linie von der Größe des Tumors abhängig.

9) Rezidiv tritt in den operierten Fällen, welche nicht direkt dem operativen Eingriffe erliegen, in 79% auf. Auch eine zweimalig vorgenommene Operation kann zur definitiven Heilung führen. Mehrmals vorgenommene Operationen verlängern meist die Lebensdauer; dieselbe wird durch die Operation in 57% der Fälle verlängert. Die durchschnittliche Lebensverlängerung beträgt 13,4 Monate.

10) Über die prinzipielle Drüsenausräumung unter Mitnahme der Glandula saliv. submaxill. kann derzeit nach unseren Operationen kein Schluß gezogen werden. Auch die Entfernung der bloß tastbaren, als erkrankt anzusprechenden Drüsen kann zur Radikalheilung führen.

11) Die Mortalität der Operation beträgt im Durchschnitt 13%. — Je weiter gegen den Rachen zu, desto schlechter die Resultate.

12) Radikalheilung wird in 14,6% erreicht.

Auf die Operationsmethoden ist nicht näher eingegangen, doch wird mitgeteilt, daß bei 137 Operationen 65 Knochenoperationen (Kieferdurchsägung usw.) stattfanden. Die präventive Unterbindung der Lingualis fand nur 7mal, wenn sie gelegentlich von Drüsenausräumungen leicht zu machen war, die präventive Tracheotomie nur 1mal wegen von vornherein beabsichtigter partialer Kehlkopfexstirpation statt.

Zum Schluß stehen die Krankengeschichten in kurzen Auszügen und ein Literaturverzeichnis von 49 Nummern. **Meinhard Schmidt** (Cuxhaven).

32) **H. Gross** (Bremen). Über Amyloidtumoren der Zunge.

(Deutsche Zeitschrift für Chirurgie Bd. LXXXIV. p. 462.)

G. behandelte einen 57jährigen Mann, der seit 5 Wochen starke, die Nahrungsaufnahme erheblich behindernde Schluckbeschwerden hatte. Bei kachektischem Aussehen und Foetor ex ore nebst Salivation zeigte Pat. leichte Gingivitis, stark belegte und vielleicht im ganzen leicht geschwollene Zunge. Auf dem Zungengrund in der Mittellinie, hinten fast an die Epiglottis reichend, ist eine auffallend harte, halbkugelige Hervorragung, etwa haselnußgroß, fühlbar, auch mit dem Spiegel sichtbar, deren glatte, etwas gelblich durchscheinende Oberfläche völlig unversehrte Schleimhaut zeigt. Links einige vergrößerte Submaxillardrüsen. Mikroskopische Präparate von einer Probeexzision ergaben G. kein klares Resultat, weshalb das Stück Prof. Borst-Göttingen vorgelegt und von diesem als Amyloidgeschwulst bestimmt wurde. Die Operation fand mittels Schnittes unterhalb des Kinnes statt, der, die Muskulatur durchtrennend, die vordere Mundhöhle eröffnete. Nach Herausziehung der Zunge, die gut von statten geht, wird die Geschwulst mittels Ovalärschnitt entfernt. Dabei wird ein kleiner submuköser Abszeß eröffnet, und es folgt ziemliche Blutung, weshalb die Zungenwunde genäht wird. Etagennaht der submentalen Eingangswunde. Glatte Heilung. Nach 9 Monaten wurde der genesene Pat. in vorzüglichem Allgemeinzustande wiedergesehen und dabei an der Operationsstelle eine kleine Delle mit feiner Narbe gefunden. Das Präparat, wieder von Borst untersucht, zeigte, dem Befunde des probeexzidierten Stückchens entsprechend, die lokale Amyloidablagerung. (Kurze Beschreibung von Borst im Original.)

Bislang sind acht Amyloidgeschwülste der Zunge bekannt. Ihr Sitz war stets der gleiche wie in G.'s Falle. Den mit beobachteten Abszeß führt G. auf Infektion an einer Rhagade zurück, die durch das beschwerliche Schlucken entstanden sein mag. Die Drüsenschwellung war Folge des phlegmonösen Prozesses. Die exstirpierten »scholligen Massen« waren teilweise verkalkt. Ätiologisch war ein beim Kranken vorhandener Rachenkatarrh wichtig, da nach M. B. Schmidt Laryngitis und Pharyngitis mit der Zungenamyloidbildung ursächlichen Zusammenhang zu haben scheinen. Für Lues gab es keinen Anhaltspunkt.

Meinhard Schmidt (Cuxhaven).

33) **G. Delkeskamp.** Über die kongenitale, unvollständige, äußere, mediane Halsfistel.

(Deutsche Zeitschrift für Chirurgie Bd. LXXXIV. p. 251.)

Mitteilung einer Beobachtung aus der Königsberger Klinik. 26jähriger Pat. trägt in der Mittellinie des Halses, genau über dem Schildknorpel, eine 3 cm lange Fistel, durch Auseinanderziehen zu weitem Klaffen bringbar, innen mit Epithel ausgekleidet. Von der Fistel aus erstreckten sich Stränge nach oben zum Kinn, nach unten zum Brustbeine. Der Unterkiefer ist im Wachstum zurückgeblieben, das Kinn wenig vortretend (zwei Photogramme). Heilung durch Exzision der Fistel nebst den narbenartigen Strängen. Mikroskopischer Befund: Plattenepithelialbelag der fistulösen Halbrinne, in der Tiefe kleinzellige Infiltration. Die Fistel selbst führt D. auf ein Ausbleiben des Verschlusses der von den Seiten zusammenrückenden Kiemenbögen bzw. des Sinus cervicalis in der Mittellinie zurück. Die ober- und unterhalb der Fistel gelegenen Stränge könnten auf einer Entwicklungsstörung an der »mesobranchialen Falte« beruhen. Es ist das eine zweischichtige Epithelmembran, in deren Schichten die Kiemenbögen von beiden Seiten hineinwachsen. Eine unvollständige Entwicklung dieser Platte könnte ganz wohl einen Epithelialstrang hinterlassen, der in vorliegendem Falle sich zu den beobachteten Strängen umgewandelt haben mag. **Meinhard Schmidt** (Cuxhaven).

34) **O. Wenner.** Die Diphtherie in der chirurgischen Abteilung des Kantonspitals St. Gallen von 1881 bis Ende 1905.

(Deutsche Zeitschrift für Chirurgie Bd. LXXXIV. p. 234.)

Die hier publizierte Statistik der von Feurer dirigierten Spitalabteilung umfaßt 803 Fälle und interessiert durch die in ihr besonders studierte und statistisch

nachgewiesene Wirksamkeit der Heilserumbehandlung, der seit Oktober 1894 399 Fälle unterzogen wurden. Wir geben die Hauptergebnisse im Wortlaute des Originales wieder:

1) Seit der Einführung des Heilserums ist die Mortalität der operierten Diphtheriefälle von 53,4% auf 24,3% gesunken.

2) In der Vorserumzeit fand man auf dem Sektionstisch als häufigste Todesursache die Bronchialdiphtherie, seit Einführung des Heilserums aber die Bronchopneumonie.

3) Bei den Fällen, die innerhalb der zwei ersten Krankheitstage mit Serum behandelt wurden, ist niemals Bronchialdiphtherie beobachtet worden.

4) Wird das Heilserum später als am zweiten Krankheitstage eingespritzt, so kann trotz des Heilserums deszendierende Bronchialdiphtherie auftreten. Dies sieht man nur in den Jahren, in welchen der Charakter der Diphtherie im allgemeinen ein bösartiger ist.

5) In der Serumzeit sind mehr Fälle in den ersten Krankheitstagen zur Behandlung gekommen als in der Vorserumzeit.

6) Die »aktive Immunisierung« scheint am vierten oder fünften Krankheitstag einzusetzen.

7) Auch bei den Komplikationen mit Masern ist die Sterblichkeit der Diphtheriefälle von 53,3% auf 25% gesunken.

Bemerkt mag noch werden, daß in der Vorserumzeit 118 Intubationen und 202 Tracheotomien, in der Serumzeit 215 Intubationen und 52 Tracheotomien vorgenommen sind. Sowohl bei den Ärzten des Spitales als bei dem Publikum gewinnt die Intubation immer mehr den Vorzug.

Meinhard Schmidt (Cuxhaven).

35) **Kelly.** The diffuse hyperplastic laryngitis and pharyngitis of congenital syphilis.

(Glasgow med. journ. 1906. November.)

Ein 7jähriger Knabe trat in des Verf.s Behandlung, der seit 5 Monaten an zunehmendem Schnarchen litt, besonders nachts; Sprache undeutlich, aber nicht heiser, ab und zu Nasenbluten; der Allgemeinzustand hatte sich erheblich verschlechtert.

Die Untersuchung ergab 1) eine oberflächlich ulzerierte Geschwulst des Gaumens und der Uvula und 2) eine geschwulstförmige Verdickung an beiden Aryknorpeln mit fast völligem Verschluß des Aditus laryngis. Sonst war von Syphilis an dem Jungen nichts zu finden. Die Anamnese ergab aber frühere Syphilis des Vaters, nicht aber der Mutter; indes waren fünf von ihren acht Kindern frühzeitig gestorben, und alle hatten an Ausschlägen gelitten, die auf antiluetische Behandlung schnell geheilt waren.

Durch Schmierkur und Jodkali wurde auch der vorliegende Fall zur Heilung gebracht. Literatur.

W. v. Brunn (Rostock).

36) **H. A. Shaw.** Surgical rings.

(New York med. record 1906. Febr. 10.)

S. beschreibt die abgebildeten Fingerringe für Chirurgen.

Eine gezähnte Platte an der Radialseite je eines Zeigefingerringes befestigt, bildet eine wertvolle Unterstützung bei der Anlegung von Ligaturen, bei der Trennung von Adhäsionen, Festhalten von leicht gleitenden Gewebsteilen und auch bei der Nadelführung.

Loewenhardt (Breslau).

Originalmitteilungen, Monographien und Sonderdrucke wolle man an *Prof. E. Richter* in Breslau (Kaiser Wilhelmstraße 115), oder an die Verlagshandlung *Breitkopf & Härtel*, einsenden.

Druck und Verlag von Breitkopf & Härtel in Leipzig, Nürnbergerstraße 36/38.

Zentralblatt
für
CHIRURGIE

herausgegeben

von

E. von Bergmann, in Berlin, **F. König,** in Berlin, **E. Richter,** in Breslau.

Vierunddreißigster Jahrgang.

Wöchentlich eine Nummer. Preis des Jahrganges 20 Mark, bei halbjähriger Vorauszahlung. Zu beziehen durch alle Buchhandlungen und Postanstalten.

Nr. 5. **Sonnabend, den 2. Februar.** **1907.**

Peritonealplastik mit isoliertem Netz.

Eine Erwiderung an Herrn Privatdozent Dr. Springer.

Von

Dr. S. S. Girgolaff.

Herr Privatdozent Dr. Springer[1] vergleicht die Resultate meiner experimentellen Netztransplantationen mit den seinigen und findet meine Schlußsätze zu weitgehend. Nach seinen Tierversuchen bilden

[1] Dieses Zentralblatt 1906. Nr. 49.

sich 1) dabei ausgedehnte peritoneale Verwachsungen und 2) entsteht kein absoluter Schutz gegen Perforation des Darmes, falls man mit isolierten Netzstücken unsichere Nähte decken will.

Gegen die erste Behauptung kann ich nur die Resultate meiner Versuche am Magen, Dickdarm und Blase bei Hunden und Katzen anführen, wo keine Verwachsungen entstanden sind. Solche Präparate wurden von mir in der Russischen chirurgischen Gesellschaft zu St. Petersburg demonstriert, und nach positiv ausgefallenen Versuchen darf ich wohl an meinem Satze über die Möglichkeit, Eingeweideverletzungen mit Netzlappentransplantation vor Verwachsungen zu schützen, festhalten. Ohne weiteres bin ich damit einverstanden, daß ein ganz sicherer Schutz gegen die Entstehung von Verwachsungen damit nicht gegeben ist[2].

Für den Dünndarm ist es mir bei meinen letzten Versuchen, wo ich in bezug auf Aseptik und Blutstillung äußerst streng verfahren bin, gelungen, nur zarte und unbedeutende Verwachsungen zu bekommen; entsteht eine entzündliche Infiltration oder eine größere Blutung, dann kommt es auch zu bedeutenderen Verwachsungen. Hier darf ich mich wohl auf die schöne Arbeit von Sundholm beziehen, welcher bei Transplantation von Netzstücken auf verletzten Dünndarm meistenteils mit unbedeutenden Verwachsungen ausgekommen ist.

Bei Leber- und Milzwundenpfropfung mit Netzstücken entstehen allerdings Verwachsungen, aber nur mit den nächstliegenden Magen- und Darmteilen. Längere Stränge, welche mit Darmstrangulation drohen könnten, habe ich dabei nicht gesehen. Bemerkenswert war dabei in meinen Versuchen die Tatsache, daß das die Leberwunde verstopfende Netzstück an der vorderen resp. oberen Leberfläche frei von Verwachsungen blieb. Dieselben bildeten sich unter resp. hinter der Leber, wo der Bluterguß sich während der Operation angesammelt hatte. Wenn man für die Versorgung von Leberwunden nicht abgetrenntes Netz benutzt, würden kaum bessere Verhältnisse geschaffen. Ungestielte Netzstücke sind am Menschen bei einer Leberwunde von Tuffier, und bei einer Milzwunde in einem bei E. Lebreton zitierten Falle mit Vorteil angewandt.

Die Peritonisierung des zentralen Netzstumpfes, welche ich in

---

[2] Offenbar in Zusammenhang mit der Erscheinung meines Artikels über Peritonealplastik (dieses Zentralblatt 1906 Nr. 46) hatte Kollege Dr. Albert Sundholm aus Wasa, Finnland, die große Liebenswürdigkeit, mir zwei seiner Artikel zuzusenden, welche mir bei der Literaturübersicht entgangen waren. Der erste ist als akademische Abhandlung der Helsingforser Universität im Jahre 1898 erschienen und heißt: »Heilungsversuche bei Läsionen und Ernährungsstörungen der Darmwand unter Omentumbedeckung«. Berlin, Karger, 1898.

Der zweite ist ein Separatabdruck aus der Finska läkaresällskapets Handlingar Bd. XLV. 1902.

Aus diesen beiden Arbeiten ist zu ersehen, daß Herr Sundholm bereits 1898 die Plastik mit isolierten Netzstücken auf Dünndarm experimentell erforscht und als brauchbar festgestellt hat. Auch klinisch hat er dieselbe in einigen Fällen zur Anwendung gebracht.

meinem ersten Aufsatze betont habe, und welcher auch Dr. Springer gedenkt, ist durchaus empfehlenswert; Verwachsungen an einem solchen Netzstumpfe habe ich niemals beobachtet. Für allerlei Fälle von Netzabtragung beim Menschen (z. B. bei Hernien) wäre sie deshalb wünschenswert.

Gegen die zweite Behauptung von Dr. Springer kann ich mich wiederum auf meine und auf Dr. Sundholm's Versuche beziehen. Ich habe Därme eröffnet und bei evertierter Mucosa mit Knopfnähten so mangelhaft verschlossen, daß eine dicke Sonde von der Peritonealhöhle aus in die Magen- und Darmlichtung ganz leicht eingeführt werden konnte; darauf wurden losgeschnittene Netzstücke aufgepflanzt. Niemals sah ich danach Peritonitis entstehen. Sundholm hat Darmwandquetschungen vorgenommen und ebenfalls durch Bedeckung mit ungestieltem Netz einer Perforation vorgebeugt. Sein zweiter Schlußsatz lautet:

»Ist der Darm schwer beschädigt, so schützt er (der ungestielte Netzlappen) nicht nur denselben vor Perforation, sondern auch die Muskulatur vor größerer Bindegewebsumwandlung.«

Trotzdem glaube ich nicht, daß bei schwierigen Verhältnissen, so bei drohender oder bereits bestehender Perforation, auf verdächtige Darmwand ein ungestielter Netzlappen aufzusetzen sei; hier haben wir für das Leben und nicht für die Verwachsungsvorbeugung zu sorgen.

Weiter bezweifelt Dr. Springer das Anheilungsvermögen eines menschlichen ungestielten fettreichen Netzlappens. Allein ich habe bei weitem nicht nur papierdünne Netzstücke — besonders bei Katzen — sehr gut anheilen sehen; und wenn ein menschliches Netz eben zu fettreich erscheint, könnte man wohl das überflüssige Fett mit einer Schere abtragen.

Der letzte Versuch von Dr. Springer (Anlötung des ganzen Netzes an die Bauchwand nach einfacher Quetschung an seiner Basis mit langen Péans) soll scheinbar beweisen, daß jeder eine Zeitlang anämisierte Netzteil durchaus Verwachsungen bilden müsse. Diesen Versuch kann ich aber nicht als stichhaltig ansehen; denn das anämisierte Netz ist dabei auf keinen peritonealen Boden aufgeklebt, aus dem heraus es seine Ernährung bekommen könnte — deshalb verwächst es mit der Bauchwand; die abgetrennten Netzstücke aber, welche zu plastischen Zwecken benutzt werden, sind ja bereits vom Anfang an auf eine intakte oder verwundete Peritonealfläche aufgesetzt; von hier aus werden sie ernährt, wie es meine Injektionsversuche beweisen, und weitere Verwachsungen werden bei solchen Verhältnissen, wenn nicht immer, so doch nicht ganz selten vermieden.

A. Sundholm, Heilungsverhältnisse bei Läsionen und Ernährungsstörungen der Darmwand unter Omentumbedeckung. Berlin 1898.

R. Loewy, Bull. et mém. de la société anatomique de Paris 1904. Mars. (Hier wird der Fall Tuffier's zitiert.)

E. Lebreton, Thèse de Paris, 1904.



1) **Howits.** Acute septic peritonitis.

(Brit. med. journ. 1906. November 10.)

In keinem Falle, in dem man Grund hat, eine Peritonitis zu befürchten, und in dem Diagnose und Behandlung noch nicht entschieden sind, darf Morphium oder Opium gegeben werden. Die falsche Sicherheit, die die Opiate zur Folge haben, hat schon oft genug eine erfolgreiche Behandlung unmöglich gemacht. Ähnliches gilt für die Verwendung der Opiate in der Nachbehandlung.

Bei den schweren, oft durch Morphium markierten Fällen mit hochaufgetriebenem Leib und erloschener Peristaltik rät H. zu heroischen Maßnahmen: großer Schnitt, schnellste Auspackung der Därme, mehrere Enterotomien zur Entlastung der Därme, Verschluß der Perforation, ausgiebige Spülung der ganzen Bauchhöhle, Drainage zur Scheide hin oder hinten seitlich in den Lendengegenden, Rückenlage. Von 34 so operierten Fällen von akuter Peritonitis verlor Verf. nur fünf, von vier mit durchgebrochenem Magengeschwür keinen.

In der Diskussion zu obiger als Vortrag gehaltenen Abhandlung schilderte Murphy (Chicago) seine Behandlung der Peritonitis: Er versteht unter »allgemeiner, eitriger, perforativer Peritonitis« nur Fälle von Durchbruch von Magen, Duodenum, Darm, Wurmfortsatz in die freie Bauchhöhle, nicht aber Perforationen bereits vorhandener umschriebener Abszesse. Bei 36 solcher, von ihm operierter Fälle fanden sich der Häufigkeit nach folgende Bakterien: Colibazillen, Staphylokokken, Gonokokken, Pneumokokken, Streptokokken, Pyocyaneus oder eine Verbindung dieser Gruppen. Murphy ist — ganz entgegen seiner früheren Ansicht — überzeugt, daß der Erfolg operativer Behandlung gar nichts zu tun hat mit der Virulenz der Keime oder ihrer Art. Während der letzten $3^1/_2$ Jahre ist die Sterblichkeit seiner Peritonitisoperationen von 80% auf 3% gesunken; unter 36 Fällen verlor er nur einen 6 Tage später an Pneumonie. Diese überraschend günstigen Ergebnisse führt Murphy im wesentlichen auf folgende Punkte zurück: Entleerung des Eiters unter möglichst schneller Operation mit Vermeidung von Mißhandlungen des Bauchfells durch Waschen, Spülen, Reiben, Lösung von Verklebungen; Sorge für dauernden Abfluß; Unterstützung der Ausscheidung aufgenommener Ptomaine und Toxine durch große Mengen langsam in den Mastdarm einfließender Kochsalzlösung. Einhalten einer fast sitzenden Stellung nach der Operation, damit der Eiter dauernd an den Ort abfließt, der am wenigsten resorbiert, das Becken; möglichst frühzeitiger Eingriff; frühzeitige Eröffnung späterer Eiteranhäufungen; kleine Einschnitte; dem Falle angepaßte Serumbehandlung.

Weber (Dresden).

---

2) **Gelpke.** Beobachtungen über tuberkulöse Peritonitis an Hand von 64 teils operativ, teils intern behandelten Fällen.

(Deutsche Zeitschrift für Chirurgie Bd. LXXXIV. p. 512.)

Verf. hat im Kantonspital Baselland in den letzten 15 Jahren 22 Fälle von tuberkulöser Peritonitis mit ungleichen Erfolgen exspek-

tativ und 36 Fälle operativ behandelt, von denen 61% heilten. Die Besprechung des eigenen Materials tritt indes in der Arbeit stark in den Hintergrund gegen räsonnierende Allgemeinbetrachtungen über Theorie, Prognose, Heilungsmechanik und Therapie der Erkrankung, worüber G. zu von sonst bei Chirurgen verbreiteten stark abweichenden und neuartig erscheinenden Anschauungen gelangt ist. Zunächst wird darauf hingewiesen, daß die trockene Form der Bauchfelltuberkulose eine im allgemeinen viel schlechtere Prognose zu haben scheint als die mit Ascites verbundene, und daß bei letzterer, je reichlicher der Ascites, um so besser die Aussichten erscheinen. Ferner ergibt die Statistik, bei welcher G. die Berichte Lindner's, die von der Kocher-schen Klinik, von der Bonner Frauenklinik, der Heidelberger, Göttinger und Tübinger Klinik heranzieht, daß Laparotomien in Frühstadien des tuberkulösen Ascites (von 6—7 Wochen) meist sehr schlechte Prognose geben, daß dagegen die glänzenden Operationserfolge hauptsächlich den schon lange Zeit bestehenden tuberkulösen Ascites betreffen. Hiernach kann das Heilsame der Laparotomie nicht in der Flüssigkeitsentleerung als solcher gesucht werden. Im Gegenteil will G. in dem Exsudat ein nützliches Mittel des Organismus im Dienste der Selbstheilung sehen. Es enthält seiner Meinung nach ein Tuberkelantitoxin resp. Antimikrobin. In den leichteren Fällen genügt dieses Agens, den Prozeß zum heilen zu bringen, wobei das Exsudat auch resorbiert wird. Bleibt das Exsudat aber nach einer gewissen Dauer, etwa 3—4 Monaten, stationär, so kann man annehmen, daß es wirkungslos geworden ist. Dann — aber auch erst dann — kann man mit Aussicht auf Erfolg laparotomieren, und das hiernach abgeschiedene neue Exsudat mit frischen bakteriziden Kräften führt danach die Heilung herbei, soweit solche erfolgt. Daß der biologische Vorgang bei dem Leiden so ist, dafür sprechen auch analoge Erscheinungen an den Pleuren und anderen serösen Höhlen, die demgemäß gleichsam als Fabriken für Tuberkuloseheilserum gelten können.

Derartige Reflexionen über die Bedeutung der tuberkulösen Ascitesflüssigkeit haben G. zu gewissen Versuchen Anlaß gegeben. In fünf Fällen wurden 200—300 ccm Ascitesflüssigkeit den gleichen Pat. subkutan injiziert; die Betreffenden genasen ohne irgendwelche lokale Reaktion, aber ohne deutlichen Einfluß auf den Gang der Krankheit. Extraperitoneale Injektion von Ascitesflüssigkeit bei Meerschweinchen und Kaninchen ergab 3mal positives, 6mal negatives Tuberkuloseinfektionsresultat. Über weitere Tierexperimente betreffs peritonealer Tuberkulose werden spätere Berichte in Aussicht gestellt.

Übrigens wird in der Arbeit auch die literarische Geschichte der Krankheit, deren Diagnose, die Frage nach dem Wege der tuberkulösen Bauchfellinfektion, Details der operativen Technik besprochen. Nur in bezug auf letztere mag noch hervorgehoben werden, daß G. sich gegen die jedesmalige Exzision der event. tuberkulösen Eileiter ausspricht. Überhaupt sollen größere Eingriffe in der Bauchhöhle,

Auskratzungen, Lösungen von Verwachsungen, weil leicht zu Kotfisteln führend, tunlichst unterlassen werden. Auch Kochsalzspülungen sollen unterbleiben; Jodoformeinstäubung ist mindestens überflüssig.

Meinhard Schmidt (Cuxhaven).

---

3) **Karrenstein.** Beitrag zur Appendicitisfrage mit besonderer Berücksichtigung der Armeestatistik.

(Deutsche Zeitschrift für Chirurgie Bd. LXXXIV. p. 63.)

Verf., Oberarzt beim Sanitätsamt des IX. Armeekorps, Altona, bringt in seiner fleißigen Arbeit eine kritische Sichtung der Appendicitisstatistik nach den verschiedensten Gesichtspunkten, wobei Zählungen der Sanitätsberichte der deutschen Armee, der größeren deutschen Spitäler, aber auch Mitteilungen aus dem Auslande zugrunde gelegt werden. Besonderes Interesse bietet die Untersuchung über die bekannte Villaret'sche Militärstatistik und über die Stichhaltigkeit der aus deren Ergebnissen gezogenen Schlußfolgerungen von Sonnenburg u. a., wonach die zahlengemäß gefundene unzweideutige Häufigkeitszunahme an Appendicitis nur als eine scheinbare anzuerkennen und lediglich durch bessere und häufigere Diagnostizierung der Krankheit zu erklären sein soll. K. sucht diese Anschauung durch mehrfache Einwände schwankend zu machen. Er berechnet, daß, auch wenn für die früheren Jahre von den Zahlen für anderweitige Erkrankungen der Verdauungsorgane ein der Häufigkeit dieser Leiden während der letzten Jahre entsprechender Prozentsatz als auf falsche Diagnosen fallend abgezogen und statt dessen auf die Zahlen der Perityphlitis verrechnet wird, die Perityphlitis der jüngsten Zeit doch noch ein erhebliches Plus gegen ihre frühere Häufigkeit übrig behält. Auch sei in den Statistiken der Armee, der Berliner Charité und der Hamburger Krankenhäuser schon vor der Mitte der 90iger Jahre eine stetige Zunahme der Appendicitisfälle ersichtlich. Einblicke in die beigegebenen übersichtlichen Tabellen gestatten eine bequeme Kontrolle der Angaben K.'s. Von den sonstigen Schlußfolgerungen seiner Studien seien folgende Sätze mitgeteilt:

Die Appendicitis ist in Hamburg fast doppelt so häufig als in Berlin.

In der Armee ist die Appendicitis dort am verbreitetsten, wo die Truppen in großen Städten garnisonieren.

Nach der Mortalitätsstatistik ist die Appendicitis nicht bösartiger geworden.

In der Armee ist die Appendicitis am häufigsten im Januar, demnächst im Juni bis Juli.

Das Trauma spielt in der Armee bei der Appendicitis nur selten eine ätiologische Rolle.

Die Influenzaepidemie im Jahre 1890 ist der Grund der damals plötzlich stattgehabten starken Zunahme der Erkrankung an Blinddarmentzündung gewesen.

Auf die Häufigkeit der Appendicitis ist die Influenza besonders

im Winter, der akute Magen- und Darmkatarrh besonders im Sommer von Einfluß.

Es erscheint möglich, daß die Mandelentzündung gelegentlich die Häufigkeit der Appendicitis beeinflußt.

Die Appendicitis ist bei Männern und Frauen gleich häufig.

In den allerersten Lebensjahren ist die Appendicitis selten.

Vom 30. Lebensjahres an nimmt die Appendicitis an Häufigkeit sehr schnell ab.

Am häufigsten ist die Appendicitis zwischen dem 20. und 30. Lebensjahr. **Meinhard Schmidt** (Cuxhaven).

---

4) **H. Küttner.** Über epityphlitisähnliche Krankheitsbilder ohne nachweisbare krankhafte Veränderungen der Bauchorgane.

(Beiträge zur klin. Chirurgie Bd. LI. Hft. 1. p. 23.)

Unter umfassender Benutzung der Literatur (207 Nummern) gibt Verf. eine systematische Übersicht über jene Krankheitsbilder, welche der Appendicitis ähnlich sehen, ohne daß an den Organen der Bauchhöhle überhaupt krankhafte Veränderungen nachweisbar sind. Nur auf diese Fälle läßt sich der umstrittene Name Pseudoappendicitis überhaupt anwenden. Sämtliche Gruppen dieser eben nicht seltenen Erkrankungen sind durch Krankengeschichten aus der K.'schen Poliklinik illustriert.

Um bei makroskopisch normalem Wurmfortsatz eine bestehende oder abgelaufene Appendicitis auszuschließen, ist eine histologische Untersuchung in Serienschnitten durchaus notwendig, die häufig entzündliche, besonders lymphangitische Prozesse oder deren Reste nachweist in Fällen, wo man einen gesunden Wurmfortsatz vor sich zu haben glaubt. Andererseits können sich aber appendicitische Veränderungen spurlos zurückbilden. Man muß daher die Bezeichnung Pseudoappendicitis auf jene Fälle beschränken, in denen entweder im Zustande noch bestehender chronischer Beschwerden oder im akuten Stadium der Wurm exstirpiert und histologisch normal befunden wird, wenn gleichzeitig Lageanomalien auszuschließen sind. Von den chronischen und chronisch rezidivierenden Beschwerden ist ein Teil neurasthenischen Ursprunges, woran die irrtümlich verbreitete Anschauung von der Häufung der Wurmfortsatzentzündungen mitschuldig ist. Wenn auch die Operation in solchen Fällen durch psychische Beeinflussung mitunter zum Verschwinden der Beschwerden beiträgt, so soll man doch bei nervösen Pat. mit der Wurmfortsatzoperation wegen chronischer Beschwerden sehr zurückhaltend sein. In erhöhtem Grade gilt dies von der Hysterie. Ebenso können nervöse Störungen der Darmfunktion, Krämpfe der unteren Dickdarmabschnitte, anfallsweise auftretende arteriosklerotische Darmschmerzen, echte Neuralgien peripherer Nerven, die häufig im Anschluß an akute Infektionen entstehen, und Myalgien der Bauchdecken ein der chronischen Appendicitis

ähnliches Krankheitsbild liefern, wobei die Operation zum mindesten nicht nützt. Weiterhin sind es in manchen Fällen mechanische, mit der Lage und Lageveränderung von Blinddarm und Wurm zusammenhängende Momente, die Beschwerden in der Blinddarmgegend erzeugen. Verf. bestätigt im allgemeinen die von Hochenegg aufgestellten Typen der Lageanomalien des Fortsatzes, will aber die durch entzündliche Verwachsungen usw. bedingten Dislokationen von den rein mechanisch wirkenden Anomalien streng getrennt wissen. Er beschreibt einige weitere pathologische Gestaltungen und Lagerungen des Organs, die er als Ursache von Blinddarmbeschwerden nachweisen konnte, so die Lage des Wurmes im Recessus ileocoecalis, eine ampulläre Erweiterung des distalen Endes und abnorme Fettanhäufung im Mesenteriolum.

Aber auch akute, schwerste Krankheitsbilder vom Typus der umschriebenen oder diffusen Wurmfortsatzperitonitis können ohne Veränderungen des Wurmes und des Bauchfelles vorkommen, wie Verf. dies bei akuter Enteritis, Karzinom des Blinddarmes beobachtete. Insbesondere sind es akute Erkrankungen der Brustorgane, speziell Pneumonien, ferner Influenza, akuter Gelenkrheumatismus, akute rezidivierende Polymyositis, die zur Verwechslung mit akuter Appendicitis Anlaß geben können, und deren Differentialdiagnose auseinandergesetzt wird. Verf. teilt daher den Standpunkt, daß der Wurmfortsatz kein wertloses Gebilde sei, sondern als »Tonsille des Dickdarmes« eine bedeutungsvolle physiologische Rolle spiele bei enterogenen Infektionen.

Zum Schluß betont Verf. als Zweck seiner Arbeit, auf wenig bekannte, unliebsame Täuschungen in der Epityphlitisdiagnose aufmerksam zu machen, keinesfalls aber der frühzeitigen chirurgischen Behandlung der Wurmfortsatzentzündung Abbruch zu tun. Er selbst bekennt sich vielmehr zu den überzeugten Anhängern der Frühoperation.

Reich (Tübingen).

---

5) **Schlesinger.** Zur Differentialdiagnostik zwischen Nierenerkrankungen und Perityphlitis.

(Deutsche med. Wochenschrift 1906. Nr. 44.)

Ein negativer Urinbefund ist für die Differentialdiagnose wenig verwertbar. Man kann bei chronischer Perityphlitis nicht allzuselten das Auftreten von roten Blutkörperchen (frischen und ausgelaugten) im Urin beobachten. Wichtig für die Diagnose gegenüber den Erkrankungen der Niere oder des Harnleiters, wenn auch nicht absolut maßgebend, sind Ausstrahlungen der Schmerzen in Hüfte, Oberschenkel, besonders in den Hoden. Es gibt auch nephritische Zustände, bei denen die Erscheinungen von seiten des Darms im Vordergrunde des Krankheitsbildes stehen.

Borchard (Posen).

---

6) **Feller.** Soll man vor der Appendicitisoperation die Schwangerschaft beenden oder nicht?

(Therapie der Gegenwart 1906. Nr. 12.)

Auf Grund eigener Erfahrungen, sowie an der Hand der in der Literatur niedergelegten Fälle kommt F. zu folgender Indikationsstellung: Bei katarrhalischer Entzündung des Wurmfortsatzes ist ohne Rücksicht auf die Schwangerschaft zu operieren. Bei vorhandenem Eiter und drohender Perforation ist zu operieren, wenn das Kind lebt und keine Wehentätigkeit vorhanden ist. Es ist dann möglichst radikal zu operieren. Wenn das Kind tot oder die Wehentätigkeit kaum nachweisbar ist, empfiehlt sich die Entleerung des Uterus vor der Operation. Bei gesundem Uterusperitoneum kann der vaginale Kaiserschnitt gewagt werden, sonst ist auf anderem Wege zu entbinden.

Silberberg (Breslau).

---

7) **P. Berger.** Les hernies et les accidents du travail, considérations sur l'étiologie et sur les origines des hernies.

(Revue de chir. XXVI. année. Nr. 4 u. 5.)

B., bekannt als Gewährsmann auf dem Gebiete der Hernien, bespricht hier die für den Praktiker so wichtigen Beziehungen zwischen gewerblichen Unfällen und Aus- bzw. Auftreten der Brüche. Er vertritt dabei im großen und ganzen die auch bei uns für Gutachten maßgebenden Grundanschauungen, daß die Entstehung der Brüche durch Unfall zu den Seltenheiten gehört, daß in der überwiegenden Mehrzahl der Fälle die Anlage bestand, durch die täglichen Anstrengungen harter Berufsarbeit verschlimmert und schließlich bei irgendwelcher Gelegenheit der letzte Widerstand der erschlafften Kanalwand überwunden wurde.

Vor allem gibt B. genaue Anweisung, wie der Begutachter, auch ohne genauere Unterlagen, sich selbst monatelang nach angeblich durch Unfall erfolgtem Bruchaustritt ein ziemlich sicheres Urteil bilden könne, ob Bruchanlage oder bereits ein Bruch vorhanden war zur Zeit der ursächlichen Berufsverletzungen, auf welche die Rentenansprüche gegründet werden sollen. Ein Hauptgewicht legt er dabei auf die äußere Erscheinung der mit Bruchanlage behafteten, von denen er vier Hauptformen unterscheidet:

1) Den dreiwülstigen Bauch (nach Malgaigne), den er jedoch als zweiwülstigen bezeichnen möchte. 2) Den quersackförmigen (enteroptotischen) Bauch. 3) Den flachen, dünnwandigen Leib. 4) Den schürzenartigen Leib fetter Leute.

Dabei sind die Leistenringe meist beiderseits groß, für ein bis zwei Finger durchgängig, oft gerade verlaufend; der Proc. falciformis ist oft von geringerer Straffheit; biegt man den Finger hinter ihm hakenförmig nach vorn um, was man nur bei Rückenlage der zu Untersuchenden prüfen soll, so läßt sich die Gegend der Fibrae arcuatae leicht vorstülpen; es kann sogar die Empfindung einer Lücke

bestehen. Von besonderer Bedeutung ist auch das gleichzeitige Vorhandensein noch anderer Brüche, besonders eines Schenkelbruches, der auf den Gefäßen heraustritt.

Dies dürfte genügen zur allgemeinen Charakterisierung der Arbeit, die bei der großen Erfahrung des Autors Beachtung verdient und noch manche ihm eigene Wahrnehmung enthält, die man verwerten kann. **Christel** (Metz).

---

8) **M. Patel** et **R. Leriche.** Des fistules gastro-cutanées consécutives à l'ulcère de l'estomac.

(Revue de chir. XXVI. année. Nr. 7.)

Von den verschiedenen Formen der Magenfisteln, der durch äußere oder innere Verletzung (Fremdkörper) erzeugten, der krebsigen und der als Folgen des runden Magengeschwürs auftretenden, haben Verff. die letzte einer klinischen Besprechung unterzogen. Da die vordere Bauchwand nur in etwa 8% der Fälle Sitz von Geschwüren ist, kommt die spontane Fistelbildung nicht oft zur Beobachtung. Den Anlaß dazu gibt entweder eine adhäsive Perigastritis — die nicht median gelegen ist — oder nach bereits durchgebrochenem Magengeschwür die Bildung eines subphrenischen Abszesses, der nach vorn durchbricht (bzw. inzidiert wird). Zwei Typen kennzeichnen sich je nach ihrem Sitz als klinisch ganz verschieden: 1) Die hochsitzende (juxta cardiale), 2) die tiefsitzende (juxtapylorische) Fistel. Während erstere wegen der günstigeren physiologischen Verhältnisse Neigung zur Naturheilung zeigt, jedenfalls nicht vor 6—8 Wochen operativ angegriffen werden soll, läßt die tiefsitzende Fistel fast allen Mageninhalt durchfließen, was zu rapider Verdauung der Umgebung und unaufhaltsamen Verfall der Kranken führt, die meist vorher schon in schlechtem Ernährungszustande waren. Schnelle Hilfe wäre hier nötig, doch sind die Nahtbedingungen meist so ungünstig, daß die Schließungsversuche oft fehlschlagen werden. Ob die Jejunostomie mehr leisten kann bezweifeln Verff. **Christel** (Metz).

---

9) **W. Mayo.** Ulcer of the duodenum from a surgical standpoint.

(Brit. med. journ. 1906. November 10.)

Wie die Pathologie von Wurmfortsatz, Gallenblase, Magen und Pankreas, so verdankt auch die des Duodenalgeschwürs der Chirurgie ihre wesentlichste Förderung. Mindestens 40% aller Magen- und Duodenalgeschwüre betreffen ursprünglich das Duodenum, aber 90% von ihnen gelten als Magengeschwüre. Bessere Beobachtung und sorgfältigere Prüfung vermehren die Zahl der beschriebenen Duodenalgeschwüre wesentlich: bis 1902 fand M. unter 100 seiner Fälle von Magen-Duodenalgeschwür nur 11% duodenale Fälle, von da bis 1904 bereits 27%, entsprechend 58 Operationen wegen Ulcus duodeni. Früher betrachtete man alle Geschwüre an und um den Pylorus als Magen-

geschwüre; spät und langsam kam man erst zu der Einsicht, daß viele von ihnen Duodenalgeschwüre seien. Denn ungefähr 95% aller Duodenalgeschwüre liegen in der Entfernung von 3/4 Zoll vom Pylorus. Ausgedehnte Verwachsungen erschwerten diese Kenntnis sehr. Die Statistik der Gebrüder Mayo umfaßt 635 Operationen wegen Ulcus ventriculi und duodeni, darunter 188 rein duodenale Fälle: 73% bei Männern, 27% bei Frauen.

Der Schnitt durch den rechten Rectus gibt stets guten Zugang. Bei starken Verwachsungen findet man den Pylorus leicht mit Hilfe zweier Venen: die eine verläuft dicht an der Magenseite des Pylorus von unten heraufkommend nach vorn oben; die andere — weniger auffällig, aber regelmäßig — vom oberen Rande nach unten in der gleichen Richtung.

Die Ursachen für das Duodenalgeschwür sind dieselben, wie sie bisher für das Magengeschwür bekannt sind: im wesentlichen also veränderte Bedingungen der Magensaftabsonderung, besonders die Hyperazidität. Dafür spricht unter anderem auch die Beschränkung der Geschwüre auf den noch oberhalb der Papille befindlichen Teil des Duodenums, bevor der Darminhalt alkalisch geworden ist.

Die Diagnose kann meist schon vor der Operation gestellt werden. Ist das Bauchfell mit ergriffen, so beschränkt sich Schmerz und Muskelstase auf das Epigastrium und ein wenig rechts davon. Die sich wiederholenden Anfälle von begrenzter Peritonitis haben viel Ähnlichkeit mit Gallensteinkoliken; andererseits ist ein Cysticusstein mit geschrumpfter Gallenblase sehr leicht mit dem chronischen Duodenalgeschwür zu verwechseln. Schmerz und Muskelstarre zur linken von der Mittellinie weisen auf den präpylorischen Sitz eines Geschwüres hin. Magenerweiterung ohne Stenose ist gewöhnlich atonischer Art und meist ein Bestandteil allgemeiner Neurasthenie. Magenplätschern bei weichen Bauchdecken ohne motorische Störung ist meist chirurgisch nicht anzugreifen. Schmerz, Unterernährung, Störungen in der Magenentleerung sind die Hauptanzeigen zur Operation. M. bevorzugt die hintere Gastrojejunostomie mit ganz kurzer Schlinge, und hatte mit dieser Methode nur einen Todesfall unter 167 Operationen. Ein primäres Karzinom des Duodenums hat er bei einer Erfahrung von 1112 Operationen am Magen und Duodenum nur 2mal gesehen; eins davon war auf der Basis eines Geschwürs entstanden. Auch beim blutenden Duodenalgeschwür ist die Gastroenterostomie wirksam und empfehlenswert, während sie beim blutenden Magengeschwür sehr unzuverlässig ist und durch die Exzision oder die innere Untersuchung ersetzt werden sollte.

Bei dem akuten Durchbruche des Duodenalgeschwüres vernäht M. quer und sorgt für Beckendrainage und fast sitzende Lage während der nächsten Tage. Diese »fast sitzende« Lage hält M. für ein äußerst wichtiges Erfordernis; er hat seit ihrer Einführung fast nie mehr Komplikationen gesehen. Durch eine besondere suprapubische Öffnung führt er oft noch ein Glasdrain ins Becken.

Von 188 Fällen wurden 175 wegen chronischer Duodenalgeschwürsbeschwerden operiert (2 †), 10 wegen akuten Durchbruchs (4 †), 3 wegen wiederholter Blutungen (1 †). Von 103 bis heute nachuntersuchten Fällen waren 93 geheilt oder fast geheilt, 8 ungeheilt, 2 verschlimmert.

Weber (Dresden).

---

10) **R. Leriche.** Technique opératoire de la pyloro-gastrectomie pour cancer; application de la mobilisation du duodénum aux résections gastriques.

(Revue de chir. XXVI. année. Nr. 7.)

L. schildert eingehend die in der Poncet'schen Klinik in Lyon üblichen technischen Gesichtspunkte und Erfahrungen bei Pylorektomie. Da die Karzinome vom Pylorus sich gemeinhin längs der kleinen Kurvatur ausbreiten, auch ihre Drüsenketten in dieser Richtung entwickeln, ist für alle Resektionen von vornherein die Mitnahme der kleinen Kurvatur zu fordern; wieviel von der großen entfernt wird, ist von geringer Bedeutung; immerhin soll vom Magen, wenn möglich $^1/_3$ zurückbleiben. Das Duodenum ist erfahrungsgemäß wenig ergriffen — man reseziert etwa 3 cm. Vor allem sorge man für Beweglichkeit des Stumpfes vom Duodenum, was sich durch Ablösung seiner losen Verbindung mit dem Pankreas erreichen läßt. Es besteht hier eine gefäßlose Verklebung der im Fötalzustand freien Hinterwand des Duodenum mit dem Peritoneum parietale, die sich nach Spaltung des vorderen Bauchfellüberzuges ohne Blutung lösen läßt. Dieser Vorteil, der bisher meist den Gallensteinoperationen zugute kam, läßt sich sehr wohl für die Gastrektomie verwenden im Sinne der viel sichereren Operation außerhalb der Bauchhöhle. Zuerst legt man sich durch Winkelschnitt den Magen recht frei, unterbindet links die obere und untere Kranzarterie, durchtrennt den Magen nach Abklemmung und schließt ihn sofort durch Naht ab. Dann folgt die Unterbindung der Artt. gastroduodenalis und pylorica, was ganz methodisch ausgeführt werden sollte. Dann löse man das Duodenum ab, um den Stumpf nach Entfernung der Geschwulst leichter in die Rückwand des Magenrestes einpflanzen zu können. Wo dies nicht möglich ist, greife man zur Gastroenteroanastomose. Drainage ist nur dann — und zwar mittels Rohr — erforderlich, wenn das Pankreas geschädigt wurde.

Christel (Metz).

---

11) **L. McGavin.** Transverse versus iliac colotomy with notes of three cases.

(Transactions of the clin. soc. of London Vol. XXXIX. p. 69.)

Verf. bricht eine Lanze für die Kolostomie — wie wir richtiger sagen müßten, denn es handelt sich um Fälle von, meist dauernd zu tragendem, Kunstafter — durch den Musc. rectus im Bereiche des Colon transversum. Der Ausfall an Dickdarm gegenüber der Colostomia sigmoidea spielt keine Rolle, wohl aber ist der Kot im Colon

transversum weniger bakterienreich (?), der Unterrippenraum ist widerstandsfähiger, Musc. rectus, Leber, Rippenknorpel ermöglichen eine festere Verschlußvorrichtung für den After, der Rectus kann als Sphinkter wirken, die Schwerkraft ist hier nicht so wirksam, so daß Vorfall leichter vermieden wird, Pat. kann den Kot leichter in ein Gefäß entleeren, indem er sich einfach vornüber beugt, endlich wird die Operation nicht, wie bei starken Leuten gelegentlich bei der iliakalen Kolostomie, durch ein zu kurzes Meso-Sigmoideum behindert.

Drei Krankengeschichten sind ausführlich mitgeteilt.

Goebel (Breslau).

---

12) **S. White.** Surgical treatment of ascites secondary to vascular cirrhosis of the liver.

(Brit. med. journ. 1906. November 10.)

Vier Gruppen von Venen kommen für die Anastomosenbildung nach der Drummond-Talma'schen Operation in Betracht: 1) Die in den Aufhängebändern der Leber verlaufenden Venen verbinden das Pfortadersystem mit den epigastrischen, diaphragmatischen Venen und der Vena mammaria interna. 2) Die Anastomosen zwischen Magen- und Speiseröhrenvenen. 3) Diejenigen zwischen den mesenterischen und hämorrhoidalen Venen. 4) Das ausgedehnte Netzwerk im retroperitonealen Bindegewebe (Retzius). Dieser Plexus scheint bei der Ausbildung von Anastomosen der wirksamste zu sein. Die Talmasche Operation gründet sich auf die Tatsache, daß in Fällen eines ausgebildeten Kollateralkreislaufes die Lebercirrhose ihren Fortgang nimmt, ohne Ascites zu verursachen. Der erste erfolgreiche Fall stammt von Morison aus dem Jahre 1895. Von großer Bedeutung ist die Drainage der Bauchhöhle nach der Operation, auf die noch zu wenig Wert gelegt wird. Sie ist der Verklebung zwischen Eingeweiden und Bauchwand sehr förderlich durch Trockenhaltung der oberen Bauchhöhle und leitet die Flüssigkeit solange ab, bis die Anastomosen sich gebildet haben. Die Altersgrenze für Ausführung der Operation ist 55–60 Jahre; Gegenanzeigen anderer Art sind Nierenerkrankung, Diabetes, beständiger, wenn auch geringer Ikterus, Herz- und Lungenstörungen ernster Art, Phthise. Stets sollen eine bis mehrere Punktionen der Operation vorausgehen. Die Befestigung des Netzes an der Bauchwand ist der wichtigste Teil des Eingriffes; alle anderen Zutaten, wie Abschaben der Leber- und Netzoberfläche u. a., sind minder notwendig. Die von Schiassi eingeführte Einfügung des Netzes zwischen das Peritoneum parietale und die Bauchmuskeln ist sinnreich, aber schwieriger und vielleicht nicht erfolgreicher als die einfache Befestigung an der Bauchwand. Des Verf.s Methode ist folgende: Eröffnung der Bauchhöhle in der Mittellinie, Abreiben der unteren Zwerchfell- und oberen Leberfläche bis zur leichten Blutung, Vernähung von Leberrand mit Zwerchfell, Ablösen des Bauchfells von der Rectusscheide oben, unten und links von der Wunde, Umschlagen des so gelösten Lappens und Befestigung in dieser Stellung,

Aufnähung des Netzes auf das große, wunde Bett des abgelösten Bauchfelles, völliger Schluß der Bauchwunde. Drainage der Bauchhöhle mittels Glasröhre von einer zweiten, suprapubischen, Bauchöffnung aus, die das bis an den Beckenboden reichende, mit vielen kleinen seitlichen Öffnungen versehene Rohr ganz fest umschließt. Das Kopfende des Bettes wird wesentlich erhöht. Ungefähr 8 Tage lang wird alle 6 Stunden das Becken unter strengster Asepsis mittels einer großen Spritze von Ascites entleert. Täglich muß das Glasrohr durch drehende Bewegungen aus seinen die seitlichen Öffnungen verlegenden Verwachsungen befreit werden. Nicht drainierte Fälle müssen gewöhnlich noch mehrere Male punktiert werden.

Die vom Verf. aufgestellte Statistik enthält 227 Fälle; von diesen endeten tödlich 33%, schlugen gänzlich fehl 15%, wurden gebessert 13%, geheilt 37,3%. Unter den Todesursachen steht Peritonitis mit 14% obenan, es folgen ihrer Bedeutung nach Urämie, Chok, Herzschwäche, Blutbrechen. Unter Heilung versteht Verf. selbstverständlich symptomatische Heilung, obwohl eine Wiederherstellung der Leberzellen bis zu einem gewissen Grade möglich ist.

Unter den Komplikationen und Folgen der »Epiplopexie« ist der Bauchbruch die häufigste. Schuld daran ist Eiterung oder unvollkommene Naht. Zum Schluß gibt M. die Krankengeschichten seiner fünf Pat., von denen einer am 12. Tage starb, und ein ausführliches Literaturverzeichnis. **Weber** (Dresden).

Kleinere Mitteilungen.

(Aus der chirurgischen Klinik in Modena.)

Latente Veränderungen des Wurmfortsatzes bei den sog. medizinischen Heilungen.

Von

Prof. **P. Fiori.**

Ich möchte die Aufmerksamkeit auf vier wegen Appendicitis operierte Fälle lenken, in denen der typische Anfall 5, 3 und $2^1/_2$ Monate zurücklag. Bei drei unter diesen Fällen waren die Symptome geringfügig, und sehr früh wurden die Kranken als geheilt erklärt. Beim vierten Falle dagegen bestanden sehr schwere Symptome, und die Rekonvaleszenz begann erst nach 40 Tagen. Bei den drei leichten Fällen hat man die Operation noch vor Einsetzen eines neuen Anfalles angeraten; bei dem vierten sah man sich durch einen neuen schweren Anfall dazu genötigt.

Die Operationsergebnisse der ersten drei Fälle waren folgende:

Fall I (5 Monate nach dem Anfalle): Wurm erheblich vergrößert, birnförmig, mit hämorrhagischem Exsudat gefüllt; Blinddarm 1 cm von dem Abgange des Wurmes entfernt perforiert; leichte umschriebene Peritonitis.

Fall II (3 Monate nach dem Anfalle): Wurmfortsatz eiterhaltig, histologisch schwer verändert; keine peritonitische Reaktion.

Fall III (3 Monate nach dem Anfalle): Wurm außerordentlich lang, mit den Geweben des »rekto-vesikalen« Raumes leicht verklebt; an seiner Spitze perforiert.

Bei diesen drei Kranken erfolgte nach 16—18 Tagen vollständige Heilung.

Beim vierten hingegen fand man: Doppelte Durchbohrung des Blinddarmes, nämlich die eine an der Basis des brandigen Wurmes, die andere 4 cm von dieser entfernt. Überdies einen großen Abszeß im kleinen Becken, hinter der Gebärmutter, und vielfache Abszesse zwischen den Darmschlingen. Die Kranke, eine 24jährige Frau, ist jetzt auf dem Wege der Heilung. Die Blutuntersuchung ergab bei den ersten drei Fällen eine genügende Leukocytose, beim vierten bedeutende Polynukleose und Jodophilie.

Namentlich auf Grund der ersten drei Fälle, in denen der einzige Anfall 5 resp. 3 Monate zurücklag und vollständige Heilung eingetreten zu sein schien, glaube ich die Aufmerksamkeit auf die Gefahren hinlenken zu müssen, die in der latenten Fortdauer des Leidens bestanden. Sie erweisen den im Kapitel Wurmfortsatzentzündung bestehenden Zwiespalt zwischen Klinik und pathologischer Anatomie, und legen den diagnostischen Vorteil dar, den wir aus den Blutuntersuchungen ziehen können, auch bei Fällen, die einen scheinbar günstigen, in der Tat aber gefährlichen Verlauf nehmen[1].

Der vierte Fall ist ein klares Beispiel der Gefahren, welche der Krankheitsprozeß gewährt, wenn er zu schweren Zerstörungen geführt hat, ohne daß solche entsprechende Symptome hervorgerufen hatten.

---

13) **Schmidt.** Beiträge zur Diagnostik der schweren Bauchquetschungen; ihre Indikationen zur Laparotomie.

(Deutsche med. Wochenschrift 1906. Nr. 44.)

Bericht über vier Fälle von Bauchkontusionen, von denen einer deshalb interessant ist, weil es sich um eine extraperitoneale Verletzung des Duodenums handelte, die aber auf Umwegen doch in den Peritonealsack perforiert war.

Borchard (Posen).

14) **Ellis.** Pneumococcic peritonitis.

(Brit. med. journ. 1906. November 3.)

Ein 6jähriges Mädchen erkrankt unter peritonitischen Erscheinungen, denen sich am 9. Krankheitstage eine typische krupöse Pneumonie zugesellt. Die Laparotomie ergibt einen Liter dicken, grüngelben, geruchlosen, fibrinösen Eiter, wesentlich im Becken und in der linken unteren Bauchhälfte gelegen. Die Untersuchung weist Pneumokokken nach. Ausgangspunkt nicht im Bauche zu finden. Heilung.

Weber (Dresden).

15) **E. Patry.** De la péritonite aiguë généralisée à pneumocoques.

(Revue méd. de la Suisse romande 1906. Nr. 5.)

Von den beiden Formen zeigt die chronische, mit ihrer Neigung zur Lokalisation in der Umgebung des Nabels, dem Durchbruch eines Abszesses nach außen oft ein charakteristisches Bild und hat eine relativ günstige Prognose, während die akute Form schwerer diagnostizierbar und von ernster Prognose ist.

So viel auch darüber geschrieben ist, verdient diese Erkrankung fortgesetzt die Aufmerksamkeit der Ärzte und Chirurgen. Ein einschlägiger Fall wird mitgeteilt: 5jähriges Mädchen, des öftern an Vaginitis ohne nachweisbare Ursache erkrankt; plötzliche Erkrankung unter den Erscheinungen einer akuten Peritonitis, 4½ Tage später Operation unter der Annahme einer primären Appendicitis. — Längsschnitt in der Linea alba vom Nabel abwärts, Drainage hier und an beiden Fossae iliacae. Der Wurmfortsatz war nicht erkrankt; Diagnose: allgemeine Peritonitis.

In dem bei der Inzision der Bauchhöhle entleerten Exsudat fanden sich Pneumokokken.

---

[1] S. meinen Artikel: »Die chirurgische Behandlung der akuten Appendicitis im Intermediärstadium«. Zentralblatt für Chirurgie 1906. Nr. 41.



Heilung nach langer Zeit, nachdem sich noch beiderseits eine Pneumonie, eine rechtsseitige exsudative Pleuritis und schließlich noch ein nach dem Magen durchbrechender Abszeß entwickelt hatten. In der Literatur finden sich nur drei Heilungen von akuter Peritonitis nach Pneumokokkeninfektion; diese waren ohne Komplikation verlaufen; der von P. operierte Fall ist der einzige bisher publizierte, der bei so schweren Komplikationen ausheilte.

Neben der Drainage am tiefsten Punkte der Bauchhöhle legt P. einen Hauptwert auf die von Küster angegebene Bauchlagerung des Kranken nach der Operation und glaubt dieser von ihm erstmals geübten Methode den günstigen Ausgang seines Falles zu verdanken. **Kronacher** (München).

16) **Goodall.** A case of typhoid fever with peritonitis but no perforation in which laparotomy was performed.

(Transactions of the clin. soc. of London Vol. XXXIX. p. 55.)

17) **Spencer.** Septic peritonitis occurring early in the course of typhoid fever apart from perforation.

(Ibid. p. 59.)

G. machte die Operation etwa in der 3. Woche bei einem 10jährigen Knaben, der allerdings von Jugend auf Symptome von Darmerkrankung (z. B. Blut im Stuhle) gezeigt hatte. Die Symptome, welche zur Laparotomie unter Annahme einer Perforation verleiteten, waren: plötzlich entstehender Leibschmerz, Muskelrigidität, besondere Empfindlichkeit der Ileocoecalgegend auf Druck, Ansteigen von Puls (112) und Temperatur (40° C). Statt einer Perforation fand G. eine lokale Peritonitis der untersten Dünndarmschlingen, auf dem entzündeten Bauchfell lagen dicke Flocken von Fibrin, zum Teil fest anhaftend, Vergrößerung der Gekrösdrüsen. Die Fibrinflocken entsprachen nicht den (fühlbaren) Geschwüren. Die Bauchhöhle wurde ausgetupft und geschlossen. Heilung.

Verf. schließt die Möglichkeit nicht aus, daß die Peritonitis von der alten Darm- oder Gekrösdrüsenerkrankung während des Typhus ausgegangen ist, doch scheint dafür kein Grund vorzuliegen. (Ref.)

Bei dem Falle S.'s handelte es sich um einen 12jährigen Knaben, der im Beginn eines (sicheren) Typhus unter der Diagnose septische Peritonitis operiert wurde. Die Eingeweide waren mit schmieriger Flüssigkeit, ohne Fibrin oder Verklebungen, bedeckt, im Becken fand sich rötliche, schmutzige Flüssigkeit. Vier Gekrösdrüsen hatten die Größe von Haselnüssen. Drainage des Beckens, Heilung nach Überstehen eines schweren Typhus. — Diese Fälle, zu denen S. noch vier aus der Literatur ausführlich anführt, sind bedingt durch eine besonders virulente Infektion, die sich durch die Darmwand fortsetzt, von der Zeit, wo der Grund der Typhusgeschwüre sich dem Bauchfell nähert. Auf Organismen im Peritonealsekret ist noch nicht gefahndet, auch in S.'s Falle nicht. Gas ist nicht vorhanden. Die Fälle unterscheiden sich sowohl von den Perforationsfällen, als den Spätperitonitiden bei tiefen Geschwüren, als von der Wurmfortsatzperforation, die nach Cushing 9,6% der Typhusperforationen überhaupt ausmachen. **Goebel** (Breslau).

18) **E. Franke.** Beiträge zur pathologischen Anatomie der Appendicitis.

(Deutsche Zeitschrift für Chirurgie Bd. LXXXIV. p. 424.)

F. hat als Assistent F. König's im Altonaer Krankenhause eine Reihe durch Operation gewonnener Wurmfortsätze (18) und von solchen, die der Leiche entnommen waren (6), genau mikroskopisch untersucht. Er beschreibt seine Befunde und zieht aus denselben allgemein pathologische Folgerungen zur Theorie der Appendicitis, wobei der Hauptanteil des Interesses den Befunden an den durch Sektionen erhaltenen Präparaten zufällt. Dieselben stammen nämlich aus Leichen von Kindern, die im Altonaer Kinderkrankenhaus einfach an schwerer Gastroenteritis im Alter von 2—4 Jahren gestorben waren. Regelmäßig zeigte sich hier

eine lebhafte Anteilnahme des Wurmfortsatzes an der intestinalen Darmschleimhauterkrankung, bestehend in Epithelabstoßung, schleimig-eitriger Sekretion und Infiltration der Schleimhaut. Konstant sind die Veränderungen am stärksten im distalen Ende des Wurmfortsatzes, in dem die Lichtung ganz von den Entzündungsprodukten nebst Bakterienhaufen angefüllt, die Wände des Organes hierdurch gedehnt, die Follikel mit entzündet sind. F. hält mit anderen Autoren dafür, daß derartige akut katarrhalische Infektionen des Wurmfortsatzes, nicht völlig rückgängig werdend, die Grundlage für sich einnistende chronische und larvierte Appendicitiden bilden, die ihrerseits anatomisch zu Schleimhautatrophie, Drüsenschwund und Infiltration des submukösen Bindegewebes führen. Hiermit ist der Zustand der einfachen chronischen, sich auf Erkrankung der Schleimhaut beschränkenden Appendicitis gegeben, welche, durchgängig die erste und wichtigste Grundlage für die Krankheit bildend, bei Entstehen von Geschwüren, Strikturen und Steinen auf die tieferen Darmschichten übergreifend, zu den akuten gangränösen und perforativen Krankheitsformen überleitet. Eiterungen brechen nach F.'s Befunden gern in das Mesenteriolum durch, wobei der Verlauf der Gefäße wegweisend, übrigens auch die geringere Mächtigkeit der Darmmuskulatur am Mesenterialansatz bedeutungsvoll ist. Perforation ist an der antimesenterialen Wurmseite häufiger, wohl weil der Innendruck der Darmsekrete am stärksten auf die freie Darmwandseite wirkt. Obliterierende Arteriitis fand F. häufig an den Wurmgefäßen, manchmal nur streckenweise, doch mißt er ihr keine wesentliche pathologische Bedeutung bei. Fünf der Arbeit beigegebene mikroskopische Figuren geben Präparate der Wurmfortsätze wieder, die von den an Enteritis gestorbenen Kindern stammen. Man sieht die Vollstopfung der Lichtung mit Entzündungsprodukten und Detritus, Drüsenschwund und Abstoßung, völlige Ausfälle von Drüsen und Schleimhaut, Ersatz letzterer durch Bindegewebsnarbe, auch Bildung eines kleinen Kotsteines usw.

Meinhard Schmidt (Cuxhaven).

19) **E. Haim.** Appendicitis und Ikterus.

(Deutsche Zeitschrift für Chirurgie Bd. LXXXIV. p. 572.)

Bezugnehmend auf eine Arbeit von Reichel (vgl. dieses Blatt 1906 p. 1219) teilt H. zwei Fälle von Appendicitis mit, die, gleich den von Reichel beschriebenen, mit Ikterus kompliziert, sich durch Bösartigkeit auszeichneten und auf Streptokokkeninfektion beruhten. Er erklärt sich aber mit Reichel darin nicht einverstanden, daß bei späteren Operationen wegen Appendicitis der Wurmfortsatz geschont werden solle. Die Appendektomie könne nichts schaden, die Gefahr solcher Fälle beruhe lediglich auf der Schwere der Infektion.

Meinhard Schmidt (Cuxhaven).

20) **L. Concetti** (Rom). L'appendicite avec symptomatologie à gauche.

(Arch. de méd. des enfants 1906. Dezember.)

Verf. bestätigt das namentlich von Senglave in seiner Inaugural-Dissertation (Montpellier 1906) beschriebene Vorkommen von Appendicitis mit hauptsächlicher Lokalisation der Symptome links und führt zwei Fälle eigener Beobachtung, ein 3- und ein 6jähriges Kind betreffend, an, von denen letzteres nach vorgenommener wiederholter Laparotomie und nach Entleerung verschiedener Eiteransammlungen genas. In beiden Fällen wurde eine Nekrose des Wurmfortsatzes mit Austritt infektiöser Stoffe in den Bauchraum gefunden, wodurch keine lokale Infektion, sondern eine rasche, akute Entzündung der ganzen peritonealen Serosa mit hauptsächlicher Lokalisation der pathognomonischen Erscheinungen in der linken Bauchseite bewirkt wurde.

In solchen Fällen ist ein chirurgischer Eingriff unbedingt notwendig und muß immer der Zustand des Wurmfortsatzes festgestellt werden, da sonst, trotz antiseptischer Waschungen, infolge Fortbestehens der pathogenen Ursache, d. h. des Ergusses von Kot in den freien Bauchraum, jede Genesungshoffnung zunichte gemacht wird.

Bei beiden obenerwähnten Fällen wurden Kotsteine im Wurmfortsatz gefunden, die wahrscheinlich die Ursache des nekrotischen Prozesses waren.

E. Toff (Braila).

21) **Wilms.** Schlaffe Darmeinklemmung bei Hernien.

(Beiträge zur klin. Chirurgie Bd. L. Hft. 2.)

In sieben mitgeteilten Fällen, bei welchen die Einklemmung vor 5 und mehr Tagen erfolgt, seit mehreren Tagen Stuhlverhaltung und Erbrechen vorhanden, angestrengte Dünndarmperistaltik sichtbar und die durch einen engen Bruchring eingeklemmte Dünndarmschlinge nicht reponibel war, fand sich im Gegensatz zu der gewöhnlichen Erfahrung bei der Herniotomie nicht einmal eine Andeutung von Darmbrand. Diese Art der Darmeinklemmung ist als eine schlaffe zu bezeichnen und wurde fast ausschließlich bei alten Leuten beobachtet. Von den verschiedenen Erklärungsmöglichkeiten für dieses eigentümliche Verhalten der eingeklemmten Darmschlingen scheint vorläufig am meisten wahrscheinlich die Annahme, daß durch eine bestehende arterielle Blutdruckverminderung die hämorrhagische Infarzierung der Darmwand verhindert wird. Jedenfalls beweisen diese Fälle, daß die Intensität der Einklemmung nicht ausschließlich abhängt von dem Mißverhältnis zwischen Bruchring und Dicke des eingeklemmten Darmteiles. **Reich** (Tübingen).

22) **Corner.** A case of tuberculosis in a diverticulum of the bladder found in an inguinal hernia.

(Transactions of the clin. soc. of London Vol. XXXIX. p. 21.)

Die Überschrift gibt sehr wenig Wesentliches des Falles, der besonders dadurch interessant ist, daß er einen extraperitonealen, rechtsseitigen Blasenbruch bei einem 18 Monate alten Kinde darstellt. Es fand sich gar keine Vorstülpung des Bauchfells, dagegen der Leistenkanal ausgefüllt von einem Fortsatz der Blase, der nach unten bis zur Tunica vaginalis testis reichte und eine portioartige Verdickung mit einer Delle in der Mitte darstellte. Die Blase wurde schon bei Beginn der Operation angeschnitten. Der Fortsatz wurde reseziert, nachdem der über ihm verstreute und zum Teil fest verwachsene Samenstrang abpräpariert war. Primäre Naht der Blase und der ganzen Wunde. Die starke Verdickung der Blasenwand erwies sich später bedingt durch Tuberkulose, die auch zu einem Schleimhautgeschwür in dem Fortsatz geführt hatte. Das Kind genaß, mußte aber 2 Monate später wegen Ascites wiederum operiert werden, wobei sich verbreitete Peritonealtuberkel zeigten. Seitdem (14 Monate lang) vollkommene Heilung.

Verf. teilt die Blasenbrüche, die ja bei Kindern immer schiefe sind, ein in solche ohne peritonealen Bruchsack, also extraperitoneale — sein Fall ist nach ihm der einzige der Art — und solche mit peritonealem Bruchsack, letzterer entweder nur klein und leicht übersehbar, oder größer, wobei der Blasenbruch nur als kleiner Vorsprung im inneren Leistenring erscheint. **Goebel** (Breslau).

23) **C. Mumm.** Sopra una speciale varietà topografica di cistocele crurale.

(Gazz. degli ospedali e delle clin. 1906. Nr. 141.)

M. berichtet über eine Schenkelblasenhernie bei einer 30jährigen Frau, die bis auf leichte Anstrengungen beim Harnlassen keinerlei Erscheinungen gemacht hatte. Der Bruchsack fand sich bei der Operation nach innen und hinten von der vorgefallenen Harnblase, also umgekehrt als das Lageverhältnis zwischen Bruchsack und Blase gewöhnlich zu sein pflegt. **Dreyer** (Köln).

24) **Geissler.** Die Hernia appendicularis.

(Veröffentlichungen aus dem Gebiete des Militär-Sanitätswesens Hft. 3. [v. Bergmann-Festschrift.])

Berlin, **August Hirschwald,** 1907.

Verf. operierte einen Soldaten am 17. Tage seiner Erkrankung, der bis dahin in ihrer Intensität sehr wechselnde Zeichen eines Darmverschlusses ohne v. Wahl-

sches und Schlange'sches Symptom aufgewiesen hatte. Eine 20 cm von der Ileocoecalklappe entfernte Dünndarmschlinge war mit dem größten Teile ihres Umfanges (Darmwandbruch) in einer Tasche befestigt, deren Eingang nach rechts (außen) der Wurmfortsatz, nach vorn und oben die Plica ileocoecalis, nach unten das Mesenteriolum des Wurmfortsatzes, nach links das Ileum, und deren Grund das Mesenteriolum und die Wand des Dünn- und Blinddarmes bildete. Tod ohne Peritonitis an Intoxikation. — Die Literatur weist nur drei sichere Fälle dieser Inkarzeration auf (Nasse, Albans, Riese), unter deren Berücksichtigung eingehend kritisch die Anatomie dieser Taschen, Entstehungsmechanismus (akute Entwicklung der Brüche) besprochen wird. Zur Verhütung von Rezidiven bietet die Abtragung des Wurmfortsatzes mit Mesenteriolum die meisten Aussichten.

Lessing (Hamburg).

25) **Klaussner** (München). Zur Kasuistik der angeborenen Hernien der Linea alba.

(Münchener med. Wochenschrift 1906. Nr. 42.)

Unter den mitgeteilten zwei Fällen betraf der eine einen 11jährigen Knaben mit einer seit Geburt bestehenden, fast bis zum Nabel reichenden, durch eine quere Furche in zwei Teile zerlegten Bruchgeschwulst von ca. 10 cm Breite und 4,5 cm Länge; die Bruchpforte war durch eine quere Spange gleichfalls in zwei Teile geschieden, der Bruchinhalt reponibel. Im anderen Falle handelte es sich um ein 6 Wochen altes Kind mit einem 5 cm langen und fast 3 cm breiten, gleichfalls durch eine Einsenkung in zwei Partien getrennten Bruch oberhalb des Nabels. Bei der Radikaloperation desselben fand sich ebenfalls im Bruchring eine quere Bindegewebsspange; der Erfolg des Eingriffes war ein günstiger.

Kramer (Glogau).

26) **Pinches** and **Corner.** Further cases of torsion of the omentum.

(Transactions of the clin. soc. of London Vol. XXXIX. p. 79.)

Zwei neue eigene Fälle und zwei Fälle aus der jüngeren englischen Literatur (Cullen und Stewart) werden ausführlich mitgeteilt. Beim ersten war ein rechts-, beim zweiten ein linksseitiger Leistenbruch vorhanden. Das eine exstirpierte Netz mit drei Einschnürungen infolge der Drehung ist abgebildet; das Netz hatte sich dreimal halb um sich selbst gedreht. Die oberste Drehung war dicht oberhalb des innersten Leistenringes. Im zweiten Falle war die Drehung nicht mehr sehr deutlich, auf sie wies eine hämorrhagische Cyste im gestielten Netze des Bruchsackes, Entzündung, Verklebungen, Schmerzen usw. hin. **Goebel** (Breslau).

27) **Brentano.** Zur Klinik und Pathologie der Magengeschwürsperforation.

(v. Langenbeck's Archiv Bd. LXXXI. Hft. 1.)

In der Arbeit des Verf.s ist das gesamte Material des Krankenhauses am Urban in Berlin, sowohl von der inneren wie der äußeren Abteilung, soweit es die Magengeschwürsperforationen betrifft, zusammengestellt. Im ganzen sind es 75 Fälle. Auf 1600 Krankenhauspatienten kam ein Fall von Magenperforation infolge von Geschwür. Das weibliche Geschlecht war $1^1/_2$mal so häufig vertreten wie das männliche. Bei den Frauen kam es wesentlich häufiger zur Abkapselung der Peritonitis als bei den Männern. Das dritte Lebensdezennium war am meisten betroffen. Ein nicht unbeträchtlicher Teil der Pat. war vor dem Durchbruche gar nicht oder nur in geringem Grade magenleidend. Blutbrechen war nur selten in der Anamnese zu konstatieren und fast gar nicht im Zusammenhang mit der Perforation. Die letztere ist charakterisiert durch einen intensiven Schmerzanfall, oft eingeleitet durch Vorboten in Gestalt von Magenkrämpfen, Stichen u. dgl. m. Von zweifelloser Bedeutung für das Zustandekommen des unangenehmen Ereignisses ist die Anwendung der Bauchpresse bei körperlichen Anstrengungen. Puls und Temperatur verhalten sich verschieden. Der erstere ist meist klein und frequent,

manchmal aber auch ganz normal. Hohes Fieber ist selten vorhanden. Dagegen zeigt das schon frühzeitig eintretende Mißverhältnis zwischen Puls und Temperatur die peritoneale Infektion an. Erbrechen begleitet die Perforation in der Regel nicht. Die Einziehung des Leibes, die auf reflektorischem Wege zustande kommt, muß als ein wirksames Mittel angesehen werden, um den Austritt des Mageninhaltes zu hemmen und den bereits ausgetretenen an Ort und Stelle festzuhalten. Prognostisch ist sie von guter Bedeutung. Rigidität und Druckempfindlichkeit des Bauches ist immer vorhanden. Weiterhin ist häufig das Fehlen der Leberdämpfung und die Luftansammlung in der Bauchhöhle charakteristisch. Ein Exsudat läßt sich in den ersten Stunden nach der Perforation perkutorisch nicht nachweisen, später bewirkt es mehr oder weniger ausgesprochene Schallabschwächungen in den seitlichen Teilen des Leibes. Die in der Nähe der Durchbruchsstelle stets vorhanden gewesene größere Flüssigkeitsansammlung ließ sich perkutorisch in keinem Falle nachweisen. Der makroskopische Nachweis von Speiseteilen im Exsudat ist nur selten möglich. Die Diagnose ist nicht schwer, doch kann Verf. eine Reihe von Beispielen bringen, wo ein Abortus, eine Cholecystitis, ein eingeklemmter Bruch die Diagnose ablenkten resp. verschleierten, was natürlich verhängnisvoller werden kann. Umgekehrt war in einem Falle ein akuter Pneumothorax für eine Magenperforation angesehen worden, ein Vorkommnis, das auch schon von Brunner erwähnt wird. Von sämtlichen 75 Pat. starben 57. Darunter konnte nur bei 17 bei der Operation die Perforation gesucht und versorgt werden. Von diesen wurden 13 geheilt. **E. Siegel** (Frankfurt a. M.).

28) **Schultze.** Über einen Fall von Magensteinen.

(Deutsche med. Wochenschrift 1906. Nr. 46.)

Entfernung zweier Steine aus dem Magen, die aus Speiseresten, Fleisch- und Pflanzenfasern, Sarcinen bestanden, die durch eine harzartige Kittsubstanz zusammengehalten wurden (Schellack). Vor der Operation war die bewegliche Geschwulst als Pyloruskarzinom angesprochen worden. **Borchard** (Posen).

29) **Scott-Turner.** Two cases of acute obstruction, intestinal and pyloric, in the same subject, caused by hair-balls.

(Brit. med. journ. 1906. Oktober 27.)

Ein 29jähriges Mädchen erkrankt wiederholt unter Ileuserscheinungen. Die Operation ergibt als Ursache für den Darmverschluß eine im Dünndarme fest eingekeilte Haargeschwulst; die Maße betrugen $2^1/_2$ Zoll an Länge, $4^1/_2$ Zoll an Umfang, $1^3/_8$ Zoll im längsten Durchmesser. 3 bis 4 Wochen später Erscheinungen völligen Pylorusverschlusses mit Nachweis von Haaren im Erbrochenen und einer umschriebenen Geschwulst im Epigastrium. Die Gastrotomie beseitigte ein zweites Trichobezoar: $4^1/_2$ Zoll lang, 7 Zoll im Umfang und 3 Zoll im Durchmesser und 160 g schwer. Der Fremdkörper war fest im Pylorus eingekeilt und schwierig zu beseitigen. Heilung. Die Kranke wußte nichts anzugeben über das Hineingelangen der Haare. Vielleicht war die Erinnerung an ein Verschlucken abgekauter Haarspitzen in früher Kindheit inzwischen geschwunden.

Weber (Dresden).

30) **Yates.** Sarcoma and myoma of the stomach.

(Annals of surgery 1906. Oktober.)

Ein Fall von Myom und vier Fälle von Sarkom, welche sämtlich an der hinteren Magenwand saßen und mit Erfolg operiert wurden. Statistisch kommen Magensarkome nur in 2% aller bösartigen Magengeschwülste vor; Verf. glaubt, daß diese Zahl bei sorgfältigerer mikroskopischer Diagnose auf 5% gesteigert werde. Zwei Typen sind zu unterscheiden: 1) Das Rundzellensarkom, einschließend das Lymphosarkom, und 2) das Spindelzellensarkom, einschließend das Myo- und Fibrosarkom. Beide treten infiltrierend oder als umschriebene Knoten auf. Die große Kurvatur ist öfter ergriffen als die kleine, die Geschwülste gehen nicht

selten cystische, myomatöse usw. Entartungen ein, sie bilden keine Verwachsungen und verbreiten sich metastatisch auf dem Lymphwege. Die klinischen Symptome bestehen in Magenschmerzen, hochgradiger Anämie, Fehlen freier Salzsäure, Blutbrechen in 50% der Fälle. Die Diagnose ist nicht leicht, da das Karzinom ähnliche Erscheinungen macht; letzteres ist aber weniger beweglich. Die operative Behandlung soll eine etwas bessere Prognose geben als die des Karzinoms, da letzteres nicht verwachsen ist, und Metastasen bei ihm früher einzutreten pflegen.

Herhold (Brandenburg).

31) **O. Eckersdorff.** Scheinbare Stenosierung des Pylorus durch ein chronisches, suprapapilläres Duodenalgeschwür; postoperative Parotitis. (Aus dem pathologischen Institut der Universität München.)

(Münchener med. Wochenschrift 1906. Nr. 41.)

Die Ursache der Gastrektasie wurde erst durch die Sektion festgestellt, nachdem der 49jährige Pat. einige Tage nach der Gastroenterostomie infolge einer Parotitis suppur. und beginnenden Lungengangrän zugrunde gegangen war. Außer dem im Titel angegebenen Befunde war noch eine Retentionscyste des Ductus pancreaticus nachzuweisen, die durch die Stenosierung infolge des alten Duodenalgeschwüres bedingt war.

Kramer (Glogau).

32) **Fraenckel.** Kongenitale Dünndarmsyphilis.

(Deutsche med. Wochenschrift 1906. Nr. 43.)

Das Präparat stammt von einem 4 Tage alten, an akuter eitriger Peritonitis gestorbenen Kind. Am Jejunum und Ileum fanden sich beetartige Infiltrationen der Darmwand und tiefgreifende, quergestellte, bis an die Serosa heranreichende Geschwüre mit glattem Grund und vielfach speckigen Rändern. Die Dünndarmschlingen waren durch derbe Verwachsungen zu einem unentwirrbaren Knäuel vereinigt (intra-uterine Peritonitis). In den Infiltraten und Geschwüren konnten Spirochäten nachgewiesen werden, während dieselben an den gesunden Stellen fehlten.

Borchard (Posen).

33) **Nils Hellström.** Kasuistische Beiträge zur Kenntnis des Intestinallipoms — Rektallipom ausgenommen.

(Deutsche Zeitschrift für Chirurgie Bd. LXXXIV. p. 488.)

Mehrere eigene Fälle gaben H. Anlaß zu einer instruktiven Spezialstudie über die seltenen Lipome des Magen-Darmkanales. Die Geschwulst tritt meist solitär, und zwar sowohl subserös wie submukös auf. Wie leicht verständlich, ist sie bei subserösem Sitz ungleich seltener von klinischer Bedeutung als bei submukösem, da letzterer eher den Kot aufzuhalten fähig ist. In der von H. gesammelten Kasuistik haben nur drei subseröse Geschwülste klinische Symptome veranlaßt, die 2mal eine operative Therapie veranlaßten. Die Lipome erreichen nur im Dick- und Mastdarm eine erheblichere Wachstumsgröße bis zum Umfange von größeren Äpfeln oder von einer Mannesfaust. Im Dünndarme kann das Lipom kaum den Umfang einer Walnuß erreichen, ohne alarmierende Symptome zu bewirken.

Von 45 von H. gesammelten Fällen submukösen Lipoms betrafen 3 den Magen, 6 das Duodenum, 5 das Jejunum, 9 das Ileum, 20 das Kolon, bei 2 ist der Sitz nicht notiert. Ein nicht geringer Teil, nämlich 19 Fälle, machte keine klinischen Symptome und entstammt lediglich zufälligen Sektionsbefunden. Die klinisch beobachteten, zum Teil auch operierten Fälle teilt H. in folgende drei Gruppen: 1) 14 Fälle führten zu Darminvagination (darunter ein subseröses Lipom mitgerechnet); und zwar handelte es sich 6mal um Dünndarm-, sonst um coecale oder ileocoecale Invaginationen. Das Krankheitsbild war in diesen Fällen häufig weniger akut und heftig als sonst. Die Therapie war den verschiedenen Zeiten, aus denen die Fälle stammten, entsprechend wechselnd — ihr Erfolg ungleich. H.'s Tabelle zeigt einfache Desinvaginationen, Desinvaginationen mit Resektion; auch Spontanheilung durch Elimination des Intussusceptum findet sich notiert. 2) Nur 5 Fälle

zeigten eine tastbare Geschwulst und gelangten deshalb zur Operation. Diese Fälle betreffen sämtlich den Dickdarm in verschiedenen Teilen und wurden sämtlich geheilt. Die Operation bestand 3mal in einfacher Geschwulstexzision mittels Kolotomie, 1mal in einer Geschwulstexzision nebst Desinvagination einer gleichzeitigen Invagination. Im letzten Falle, den H. selbst in der chirurgischen Klinik zu Lund unter Prof. Borelius beobachtete, wurde eine Resektion gemacht. Es handelte sich um einen 47jährigen Knecht, der oft über Schmerzen nach den Mahlzeiten zu klagen hatte. Die nahezu mannsfaustgroß im Epigastrium fühlbare Geschwulst gehörte dem Querkolon an, war ziemlich verwachsen und machte auch sonst einen bösartigen Eindruck, weshalb zur Resektion geschritten ist. Am Präparate zeigte die Schleimhautdecke der Geschwulst eine oberflächliche Nekrose von Zweimarkstückgröße. 3) In 6 Fällen ging das aus seinem Standort eliminierte Lipom spontan durch den After ab. Die pathologisch-anatomische Sammlung in Lund besitzt eine solche Gecchwulst von Apfelgröße, die von einem 15jährigen Mädchen stammt. Außerdem bringt H. die Krankengeschichte eines von Dr. Bring behandelten 45jährigen Mannes bei, der, nachdem er jahrelang an Leibschmerzen und mit Verstopfung wechselnder Diarrhöe gelitten und zuletzt 14 Tage lang heftigste Koliken nebst Tenesmen überstanden hatte, eine apfelgroße, mit dünnem Stiele versehene Geschwulst entleerte. Ähnliche klinische Erscheinungen, teilweise auch Entleerungen von Schleim und Blut, zeigten auch die anderen analogen Fälle, und wechselten die ausgestoßenen Geschwülste in ihrer Größe von der eines Taubeneies bis zu Apfelgröße.

Die 45 von H. gesammelten Fälle von submukösem Lipom sind in einer über alles klinisch interessierende Auskunft gebenden Tabelle übersichtlich zusammengestellt, in der auch mehrere Sektionspräparate der Lunder Sammlung aufgenommen sind. Zum Schluß der Arbeit steht ein 36 Nummern zählendes Literaturverzeichnis. **Meinhard Schmidt** (Cuxhaven).

34) **L. la Roy.** Contribution à l'étude des sarcomes primitifs de l'intéstin grêle.

(Arch. internat. de chir. Vol. III. Fasc. 2.)

Verf. beschreibt drei Fälle der seltenen Darmsarkome.

Fall 1. 36jähriger Kutscher, der seit 3 Jahren an Dyspepsie leidet. Laparotomie. Faustgroße Geschwulst, Spindelzellensarkom, das sich auf dem Grund eines alten Geschwüres entwickelt hatte, ohne zur Darmstenose zu führen. Resektion einer Dünndarmschlinge von 20 cm Länge. Tod am 3. Tage an Peritonitis.

Fall 2. Klinische Beobachtung unvollständig. Bei der Autopsie finden sich neben Gehirnmetastasen multiple Melanome des Darmes, insgesamt ca. 1250 Knötchen. Nachträglich wird festgestellt, daß 3 Monate vor dem Tode bei Gelegenheit einer Bruchoperation ein kleines schwarzes Knötchen aus der Haut des Pat. entfernt wurde, das sich im histologischen Bild als Melanosarkom erwies.

Fall 3. Lymphosarkom des Dünndarmes nahe der Ileocoecalklappe bei einer tuberkulösen Frau.

Unter den bösartigen Neubildungen des Darmes sind die Sarkome sehr selten. Die Krankheit verläuft unter dem Bilde der Dyspepsie, der später Anämie und Kachexie folgen. Die Geschwulst ist erst spät nachzuweisen, am deutlichsten bei eintretenden Verdauungsstörungen. Kotiges Erbrechen und Hämatemesis pflegt zu fehlen. Frühzeitiger Marasmus. Der Urin enthält oft Eiweiß und Indikan. Die Krankheitsdauer ist kurz. Der Tod tritt spätestens nach einem Jahre, gewöhnlich nach 4—5 Monaten ein, in seltenen Fällen (Spindelzellensarkom) erst nach Jahren, wie im ersten Falle. Die disseminierte Sarkomerkrankung wird leicht mit tuberkulöser Peritonitis verwechselt. Die Natur des Leidens wird in der Regel erst bei der Laparotomie oder der Autopsie erkannt. **Revenstorf** (Hamburg).

35) **H. Doerffler** (Weißenburg). Darmokklusion durch Murphy's Knopf nach Pylorusresektion.

(Münchener med. Wochenschrift 1906. Nr. 42.)

Die Verschlußerscheinungen begannen bei bisher ganz ungestörtem Wundverlauf 8 Tage nach der Operation, besserten sich aber immer wieder; indes war die auf den Abgang des Knopfes sehr sehnsüchtig wartende Pat. wegen des Ausbleibens desselben sehr beunruhigt. 14 Tage nach ihrer Entlassung traten erneut und heftiger Schmerzen im Leib auf; der tastende Finger konstatierte dicht unterhalb des Nabels eine sich von Zeit zu Zeit steifende, sehr empfindliche Darmschlinge. 6 Wochen nach der Pylorusresektion Relaparotomie, bei der (Ascites) die den Knopf enthaltende Schlinge mehrere Zentimeter ober- und unterhalb desselben eine unnachgiebige Kontraktur ihrer Muskulatur erkennen ließ; der Knopf war ca. 4 bis 5 cm weit oral- und analwärts frei beweglich und wurde durch einen Einschnitt leicht entfernt, wobei die Darmschleimhaut gefaltet, aber ganz normal gefunden wurde. Heilung.

D. nimmt an, daß es sich bei der neuropathisch schwer belasteten Pat. um einen durch Abführmittel vielleicht begünstigten nervösen Krampf der Darmmuskulatur infolge des Fremdkörpers gehandelt habe. **Kramer** (Glogau).

36) **R. Faltin.** Kasuistische Beiträge zur Kenntnis der Knotenbildung des Darmes.

(Deutsche Zeitschrift für Chirurgie Bd. LXXXIV. p. 477.)

Wie die verschiedenen Volvulusarten, scheint auch die Darmverknotung in Finnland besonders häufig zu sein. In der Helsingforser Klinik sind von ihr sechs Fälle beobachtet. Zwei derselben hat F. selbst operiert und berichtet hierüber genauer. In einem Falle handelt es sich um Knotenbildung zwischen Flexur und Ileum, in dem zweiten um Knotenbildung zwischen Ileumschlingen unter sich. In beiden Fällen mußten ausgedehnte Darmresektionen wegen Gangrän gemacht werden, beidemal mit tödlichem Ausgange. Bezüglich der in kurzem Referate nicht zu beschreibenden anatomischen Verhältnisse der Knoten ist auf das Original zu verweisen. Die nicht von F. operierten Fälle werden nur kurz erwähnt. Sie betreffen sämtlich Knotenbildungen zwischen Flexur und Ileum. Während drei Pat. erlagen, wurde einer von Tavastjerna mittels Knotenlösung und Dünndarmresektion durchgebracht, ein Erfolg, dessen sich sonst nur noch Göbell rühmen kann. Außerdem hat Turner mittels einfacher Knotenlösung einen glücklichen Erfolg gehabt.

Auffallend ist, daß sämtliche Helsingforser Kranke Männer waren, und daß der akute Krankheitsbeginn stets in der Nacht, meist nach voraufgegangenen Diarrhöen, erfolgte. Es ist nicht unwahrscheinlich, daß die nächtliche horizontale Körperlage die Pforte, in welche die sich knotenden Därme schlüpfen, erweitert oder in ihrer Lage derartig ändert, daß die Därme leichter in sie eintreten.

Meinhard Schmidt (Cuxhaven).

37) **Th. H. Kellock.** Actinomycosis of the vermiform appendix.

(Med. press 1906. Oktober 17.)

Die Aktinomykose oder besser Streptothrikose wird heute dank den exakteren Untersuchungsmethoden häufiger beobachtet als früher, wo sie vorzugsweise bei der Landbevölkerung vorzukommen schien und besonders oft als Erkrankung des Unterkiefers, der Leber und Lungen konstatiert wurde. Da der Strahlenpilz im allgemeinen mit der Atemluft oder der Nahrung in den Körper eindringt, ist die Aktinomykose des Wurmfortsatzes nicht selten. Im Middlesex hospital in London wurden in den letzten 3 Jahren sieben derartige Fälle beobachtet. Zwei Pat. gingen an allgemeiner Sepsis zugrunde; beide Male fanden sich Leberabszesse. In einem Falle fanden sich Metastasen in Pankreas und Pleura. Bei drei Pat. war der Prozeß auf den Fortsatz und seine Umgebung beschränkt.

Im allgemeinen lassen sich zwei Formen unterscheiden, die einfache, bei der der Prozeß auf den Wurmfortsatz beschränkt ist und die sich symptomatologisch nicht von Appendicitisfällen anderer Herkunft unterscheidet, und die schwere Form, die durch häufig wiederholte Schüttelfröste und septische Pyelophlebitis ausgezeichnet ist.

Die Therapie ist zweckmäßig eine allgemeine und lokale. In den einfachen Fällen wird der Processus und ein möglichst großer Teil des Mesenteriolum exstirpiert und Jodkalium innerlich gegeben. Bei Kombination mit Sepsis ist diese erst zu beseitigen, bevor die interne Behandlung wirksam einsetzen kann.

Erhard Schmidt (Dresden).

38) **D'Arcy Power.** The causes, sequelae and treatment of pericolic inflammation.

(Brit. med. journ. 1906. November 3.)

Die Perikolitis ist nicht so ganz selten, wird aber oft übersehen und für etwas anderes gehalten. Es ist eine Entzündung des Bindegewebes um das Kolon, ohne irgendeine Beziehung zum Wurmfortsatz; sie kann in Lösung übergehen, chronische Form annehmen oder eitrig werden. Fall I: 23jähriger Mann mit akutem Rheumatismus, 4 Tage verstopft; heftige Schmerzen in der linken Fossa iliaca, Resistenz, Erbrechen, Fieber. Heilung durch Einläufe. Ein Fall von Pericolitis simplex. Fall II: 40jähriger Mann mit heftigen Schmerzen in der linken Fossa iliaca und Fieber wird operiert; eine eiförmige Geschwulst am Colon descendens erweist sich als entzündete Appendix epiploica mit umschriebener Höhle und schmalem Verbindungsgange zur Darmlichtung, angefüllt mit eingetrocknetem Kot um einen scharfen Fremdkörper. Verwechslungen mit Karzinom, Ausgang in Eiterung ist wohl möglich. Fall III: 38jährige Frau, oft mißhandelt mit Fußtritten gegen den Bauch, erkrankt plötzlich mit heftigen Schmerzanfällen um den Nabel herum; Erbrechen, Fieber, hohe Pulszahl, Empfindlichkeit und Bauchdeckenstarre links und oben im Bauche treten dazu. Umschriebene, bewegliche Geschwulst oben links vom Nabel. Die Operation ergibt Eiter im Bauchfell und einen großen Abszeß retroperitoneal an der hinteren Bauchwand und entlang der Innenseite des absteigenden Dickdarmes. Heilung. Fall IV: 55jähriger Mann hat 6 Monate lang oft Erbrechen nach einem Stoß vor den Leib. Über dem linken Rectus Empfindlichkeit, Starre, in der Tiefe unbestimmte Schwellung. Nach 10 Tagen Entleerung von 2 Litern fauligen, schwärzlichen Eiters durch den After. Heilung seit diesem Durchbruch in den Darm. Längere Zeit blieb eine Verdickung und Empfindlichkeit in der linken Bauchseite bestehen. Fall V: 40jähriger Mann erkrankt mit Schmerzen in der rechten Bauchseite, Frösteln, Erbrechen. Ausbildung einer Pyämie mit dauernder Empfindlichkeit in rechter Bauchseite und Schüttelfrösten, pneumonischer Infiltration, Ikterus. Bauchschnitt völlig negativ. Peritonitis. Tod. Die Sektion ergab allgemeine Peritonitis, Beckenabszeß, große Eiterung hinter dem Colon ascendens auf dem Quadratus lumbarum, entlang dem Psoas bis zum Lig. inguinale und hinauf zur Niere und dem Zwerchfell. Im Eiter Bakterium coli. Fall VI: 22jähriger Mann mit Schmerzen in rechter Nierengegend, Fieber, Bauchdeckenstarre rechts, glatter, ovaler, umschriebener, etwas empfindlicher Geschwulst in der rechten Fossa iliaca. Operation ergibt retroperitoneal einen sehr großen, geruchlosen Staphylokokkenabszeß auf der Innenseite des Colon ascendens, bis zur Leber hinaufreichend. Wurmfortsatz ganz frei. Heilung.

Auf Grund dieser Fälle beschreibt Verf. das Krankheitsbild der Perikolitis. Ätiologisch kommen in Betracht die chronische Verstopfung, Fremdkörper, Traumen. Die Behandlung richtet sich im allgemeinen nach den Grundsätzen der Peritonitistherapie überhaupt. Sobald Eiter mit annähernder Wahrscheinlichkeit vermutet werden kann, ist der Probebauchschnitt angezeigt. Der Ort des Einschnittes ist abhängig von der Tatsache, daß der Ausgangspunkt der Entzündung das Colon ascendens oder descendens, nie oder sehr selten das transversum ist.

Weber (Dresden).

39) **Manasse.** Ileus durch Obturation der Flexura coli sinistra.
(Deutsche med. Wochenschrift 1906. Nr. 41.)

Bei einem 49jährigen Mann ergab die wegen Ileus ausgeführte Laparotomie eine besonders starke Ausdehnung des Blinddarmes, weniger des aufsteigenden Dickdarmes und des Colon transversum. An der Flexura lienalis hörte die Ausdehnung plötzlich auf. Colon descendes war zusammengefallen. Eine Geschwulst war nicht zu fühlen. Die Flexura lienalis war winklig geknickt.

M. erklärt diese Fälle von Gassperre zustande gekommen durch das oft als Schlinge verlaufende Colon transversum mit gleichzeitigen Verwachsungen in der Nähe der Flexura coli sinistra. **Borchard** (Posen).

40) **Heineke.** Über die sogenannten Spontanrupturen des Rektums.
(Beiträge zur klin. Chirurgie Bd. L. Hft. 2.)

Eine eigene Beobachtung von Spontanruptur des zuvor normalen Mastdarmes 10 cm oberhalb der Umschlagsstelle des Bauchfells durch Anstrengung der Bauchpresse bei einem Manne, der hiernach der Perforationsperitonitis erlag, bildet eine Seltenheit in der Literatur.

Eine Zusammenstellung von elf sogenannten Spontanrupturen des Mastdarmes (Quénu), darunter acht verwertbaren, ergibt, daß die Berstung des Mastdarmes fast durchweg bei Mastdarmvorfall oder sonstwie geschädigter Mastdarmwand, sowie mit einer einzigen Ausnahme durchweg bei Weibern mit ihrer besonderen Disposition zu Erschlaffung des Beckenbodens beobachtet worden ist.

Eine sichere Erklärung des Entstehungsmechanismus im Sinne der Theorien von Sauerbruch und Bunge läßt sich im vorliegenden Falle schwer geben.
Reich (Tübingen).

41) **Franke.** Über die primäre Tuberkulose der Milz.
(Deutsche med. Wochenschrift 1906. Nr. 41.)

Es handelte sich bei der 28jährigen Pat. um eine gleichmäßig vergrößerte, 29 cm lange, 16 cm breite, 6,5 cm dicke, 1754 g schwere Milz, die auf ihrer ganzen Oberfläche bedeckt war von linsengroßen, grauen Flecken. Auf dem Durchschnitte zeigten sich dichtgedrängt miliare und größere Knötchen. Auch auf der Leberoberfläche zeigten sich Knötchen. Die Exstirpation der Milz verlief glatt, die Pat. starb auf dem Transport nach Hause. Eine Sektion wurde nicht gemacht. Infolgedessen und bei dem Befund an der Leber scheint mir die Annahme, ob es sich um eine primäre Milztuberkulose gehandelt hat, zweifelhaft.
Borchard (Posen).

42) **G. Simpson.** A successful case of splenectomy for rupture of the spleen, with remarks on the diagnosis and treatment of this accident.
(Transactions of the clin. soc. of London Vol. XXXIX. p. 33.)

27jähriger Mann fiel 20 Fuß tief und zeigte 4 Stunden nachher sehr heftige Leibschmerzen, bleiches, ängstliches Aussehen, kein Erbrechen, Rigidität und Druckschmerzhaftigkeit des Bauches, besonders in den oberen Teilen, Leberdämpfung normal, Atmung kostal. Splenektomie 5¾ Stunden nach dem Trauma, leicht nach Abklemmen des Stieles. Heilung durch Bauchwundenvereiterung verzögert. Es blieb eine Hernie und ein gewisser Mangel an Mut zurück, der den Pat. daran hinderte, seiner bisherigen Beschäftigung (Bauzimmermann) nachzugeheu. Genaue Blutanalysen bis 13 Monate nach der Operation sind der Arbeit beigegeben. Nach 8 Tagen fand sich eine Verminderung der Erythrocyten auf 2592000.

Aus verschiedenen englischen Quellen sammelte Verf. 100 Fälle von Milzruptur; aber nur auf 70 nach 1891 publizierten Fällen gründet er eine nun folgende kurze Symptomatologie. Es sei hieraus allein erwähnt, daß etwa 44% als Ursache einen Schlag oder Stoß, oft mit Fall aus der Höhe, 32% ein Überfahren-

werden oder einen Pufferunfall, 12% plötzliche Bewegungen oder Kraftanspannungen (spontane Rupturen, fast nur Malariamilzen) aufweisen. 12% sind unklassifizierbar.

Verf. tritt in allen Fällen für operatives Vorgehen ein. Auch bei jedem Zeichen intraabdominaler Hämorrhagie, selbst wenn sich der Kranke zuerst davon erholt, soll Probelaparotomie gemacht werden, sobald die Milz vergrößert gefunden wird. Verf. rät anscheinend stets schon zu aktivem Vorgehen, wenn der Bauch von einem besonders schweren Unfalle betroffen ist, auch wenn zunächst nähere Symptome fehlen.

Von den 70 Pat. seit 1891 sind 43 gestorben, davon 15 trotz Operation. Die bleibenden 27 sind nur durch Operation gerettet! Die Ursachen des postoperativen Todes waren: 1) Peritonitis, 2) Komplikationen, wie Zerreißung anderer Eingeweide, insbesondere der linken Niere, 3) zu späte Operation. Die meisten Splenektomierten zeigten außer vorübergehender Anämie und Leukocytose höchstens noch Vergrößerung der Lymphdrüsen, besonders der linksseitigen Achsel- und Leistendrüsen. Fünf Pat. zeigten nach dem 10. Tage progressive Abmagerung (einer eine Abnahme von 19 kg), Anfälle von epigastrischem Schmerz, Fieber, Durstgefühl, Beschleunigung von Puls und Atmung, Kopfschmerzen, Schläfrigkeit und reizbare Laune. Heilung bis auf einen Fall durch Arsen- und Schafmilzdarreichung.

Goebel (Breslau).

43) **V. Remedi.** Contributo alla terapia della splenomegalia malarica.
(Arch. internat. de chir. Vol. III. Fasc. 2.)

17 Beobachtungen von Milzgeschwulst, deren Ursache in zwei Fällen abnorme Beweglichkeit, in 15 Fällen Malaria war. Verf. rät, zunächst eine innere Behandlung zu versuchen, die bei fixierter Milz gute Dienste leiste. Bei abnormer Beweglichkeit der Milz, deren Volumen durch Medikamente wenig beeinflußt werde, sei die Operation angezeigt, ebenso bei Drüsen ohne Lageveränderung, wenn der Chiningebrauch wirkungslos blieb.

Die Splenektomie ist zu wählen, wenn die Splenofixation wegen der Größe der Geschwulst nicht ausgeführt werden kann. Auch in einigen Fällen, in denen der chirurgische Eingriff sich auf eine Probelaparotomie beschränkte, verkleinerte sich das Volumen der Milz. Es empfiehlt sich, zur Herstellung von Kollateralbahnen Netz an die Bauchwand zu nähen. In einem Falle des Verf.s löste die Splenektomie neue Fieberanfälle aus, die raschen Verfall und den Tod herbeiführten.

Verf. führte die Splenektomie neunmal aus (acht Heilungen, ein Todesfall). Der Einschnitt neben der Linea alba ist hinreichend lang anzulegen. Die Hauptgefahr der Operation liegt in dem Blutverluste. Man kann diesen dadurch vermindern, daß nach Unterbindung der A. splenica das Blut mittels »Milzmassage« in die Venen gepreßt wird. R. rät von dem Gebrauche dieses Hilfsmittels ab, da der Zeitverlust die Gefahr des Kollapses erhöht und Darmblutungen herbeiführen kann. Darmblutungen nach Splenektomie sind nicht selten. Nannotti verlor einen Kranken infolge Hämatemesis. In einem Falle von R. trat der Tod am 5. Tage ein infolge Magenperforation, deren Ursache Schleimhautblutungen und Geschwürsbildung waren.

Revenstorf (Hamburg).

44) **Armstrong.** Splenectomy and Banti's disease.
(Brit. med. journ. 1906. November 10.)

Die Banti'sche Krankheit besteht in einer allmählich zunehmenden Schwellung der Milz mit vorwärts schreitender Anämie. Unter Pigmentierung der Haut und ikterischer Färbung der Bindehaut endigt sie nach Jahren in einer Laënnec-schen Lebercirrhose. Es besteht eine große Neigung zu Blutungen, insbesondere vom Magen aus. Die unbehandelten Fälle scheinen alle tödlich zu enden.

A. konnte einen 26jährigen Pat., bei dem die Krankheit sich nach einem heftigen Stoß gegen das linke Hypochondrium bemerkbar gemacht hatte, durch Entfernung der Milz heilen. Die Operation war schwierig wegen der gewaltigen Venenentwicklung im Bereiche kurzer, straffer Verwachsungen. Letztere waren anzusehen als Folge der durch den Stoß hervorgerufenen Perisplenitis bei einer

bereits vorhanden gewesenen Milzvergrößerung durch »Banti«. Die Heilung wurde gestört durch sehr bedrohliche Anfälle von Tetanie, die über 2 Tage andauerten. Sie wurden veranlaßt durch jede Art Lärm, Sprechen, Gehen usw. — Die Milz war sehr vergrößert, aber von normaler Gestalt, wog 1000 g und maß 22 : 13 : 8 cm. Die glatte, verdickte Kapsel verschloß ein viel derberes Parenchym als sonst. Mikroskopisch war das Wesentlichste eine beträchtliche Vermehrung der bindegewebigen Anteile. 7 Monate nach der Operation war Pat. vollständig gesund.

Von 32 Pat. der Literatur starben bei der Splenektomie bei Banti'scher Krankheit 9, während 23 geheilt wurden. Die meisten Pat. standen im Alter von 10—40 Jahren. 16 waren Frauen, 12 Männer. Das Gewicht der Milzen schwankte von 790—5670 g. Wer die Operation überstand, wurde fast ausnahmslos vollständig geheilt. Die Beobachtungsdauer erstreckte sich über 1 Monat bis 8 Jahre. Man darf aus dem guten Erfolge der Milzexstirpation wohl schließen, daß die Erkrankung der Milz das Primäre ist, die Leber erst sekundär mitergriffen wird. Die Todesfälle fallen meist der Blutung zur Last.

Da die Krankheit ausnahmslos vorwärts schreitet und mit Vernichtung des Lebens endet, und bisher keine innere Behandlungsart diesen Lauf aufhalten kann, so soll man so früh als möglich die Splenektomie ausführen. Sie bringt selbst in vorgerückten Fällen Heilung. **Weber** (Dresden).

45) **A. Thiel.** Beitrag zur operativen Behandlung der Banti'schen Krankheit.

(Deutsche Zeitschrift für Chirurgie Bd. LXXXIV. p. 576.)

T. fügt dem von Jaffé auf dem diesjährigen (1906) Chirurgenkongreß mitgeteilten Falle von glücklich operierter Banti'scher Krankheit einen zweiten hinzu, den er im Juli 1905 operierte. Pat. war 16 Jahre alt und fühlte sich schon seit längerer Zeit krank. Es bestand Müdigkeit, Abgeschlagenheit, Kopfweh, Schwindel, Herzklopfen, öfteres Erbrechen, schlechter Ernährungszustand, starke Blässe, fast tägliches Nasen- und Zahnfleischbluten, leichter Ikterus, Ascites und eine sehr große Milzgeschwulst. Hämoglobin 45%, 5800 Leuko-, 2800000 Erythrocyten. Da die Operation nicht gleich gestattet wurde, mehrwöchiges Zuwarten, währenddessen der Zustand immer schlechter wurde. Bei der Laparotomie flossen einige Liter Ascites ab, die Leber fand sich hart, stark geschrumpft, von unebener Oberfläche. Die große Milzgeschwulst nebst einigen Nebenmilzen war bis auf Lösung einiger Verwachsungen mit dem Zwerchfell nicht schwer exstirpierbar. In den ersten Tagen Fiebersteigerungen bis 39,6°, übrigens sofortiger Eintritt bleibender Besserung aller früheren Beschwerden ohne Wiederkehr des Ascites, so daß Pat. nach 7½ Wochen arbeitsfähig entlassen werden konnte. Im November stellte er sich, sonst gesund, aber noch etwas grau und fahl, nicht mehr ikterisch aussehend, zur Exzision einiger versenkter Drahtnähte ein. Das Blut zeigte 87% Hämoglobin, 3900000 Erythro-, 5200 Leukocyten. **Meinhard Schmidt** (Cuxhaven).

46) **Wätzold.** Leberruptur mit tödlicher Blutung infolge Berstens eines oberflächlichen Aneurysmas. (Aus dem pathologischen Institut der Universität Freiburg i. Br.)

(Münchener med. Wochenschrift 1906. Nr. 43.)

Ein Mann mit verhältnismäßig geringen klinischen Erscheinungen — Hydrops, Ascites und Leberschmerzen — kollabierte plötzlich und ging an einer intraabdominellen Blutung in $1^1/_2$ Stunden zugrunde. Als Ursache fand sich anatomisch ein Leberriß mit weitgehenden Veränderungen der Leber; der durch Zerreißung stark veränderter Gefäße (Lues) und eines Aneurysmas derselben veranlaßt wurde.

Kramer (Glogau).

47) **G. N. Mahakjan.** Pfortaderthrombose.

(Russki Wratsch 1906. Nr. 40.)

Den 20 von Bormann 1897 im Deutschen Archiv für klin. Medizin Bd. LIX gesammelten Fällen reiht M. vier weitere aus der Literatur (von Umber, Saxer

und zwei von Buday) und zwei eigene an. Letztere wurden im Obuchowhospital in St. Petersburg von Trojanow und Zeidler operiert.

1) 21 Jahre alter Lakai, schwächlich gebaut, vor 4 Tagen plötzlich blutiges Erbrechen und blutiger Stuhl, gleichzeitig Leibschmerzen, rasch anwachsender Ascites. Nach 18 Tagen Bauchumfang 88,5 cm. Diagnose: Lebercirrhose, Thrombose der Pfortader. Operation nach Talma. 18 Tage später wieder Ascites, 73 cm, nach 10 Tagen schon 76,5 cm. Am nächsten Tage war der Ascites verschwunden, 68 cm Leibesumfang. Große Schwäche; nach 4 Tagen Unruhe, Bewußtlosigkeit, Temperatur 39,4°, Extremitätenmuskeln starr. Nach 2 Tagen Besserung, nach und nach kehrt das Bewußtsein wieder zurück, gleichzeitig aber auch der Ascites. 22 Tage nach dem erwähnten Schwund des Ascites werden durch Punktion 4,5 Liter entleert, nach 12 Tagen noch 5,2 Liter. Nach dieser letzten Punktion wieder Unruhe, Bewußtlosigkeit und Tod am Tage darauf. Sektion: atrophische Lebercirrhose, Pfortader thrombosiert; eitrige serös-fibrinöse Peritonitis. In diesem Falle nimmt M. primäre Affektion der Gefäßwand in der Vena portae an.

2) Mann, 44 Jahre alt, vor 10 Tagen typisch erkrankt. Es entwickelt sich ein Ascites, und 5 Wochen nach Beginn des Leidens beträgt der Leibesumfang 100 cm; es werden 5,5 Liter punktiert, doch ist nach 14 Tagen der Leib wieder 100,5 cm stark. Operation nach Talma. 19 Tage später Tod an Erschöpfung. Sektion: atrophische Lebercirrhose mit Thrombose der Pfortader, serös-fibrinöse Peritonitis.

Im ersten Falle hatten sich nach der Operation schon Verbindungen der Netz- und Bauchwandvenen gebildet. Schlußfolgerungen: 1) das Krankheitsbild ist ziemlich typisch und kann zur richtigen Diagnose führen (beide Fälle des Verf.). 2) Unter den Ursachen der Thrombusbildung spielt scheinbar die primäre Erkrankung der Gefäßwand eine Rolle (in 11 Fällen unter den 26 beschriebenen).

E. Gückel (Wel. Bubny, Poltawa).

48) H. Meyer. Ein Fall von Ascites infolge von Pfortaderkompression, geheilt durch die Talma'sche Operation.

(Beiträge zur klin. Chirurgie Bd. L. Hft. 2.)

In dem beschriebenen Falle lautete die klinische Diagnose auf Cholelithiasis und Ascites infolge von Lebercirrhose. Bei der Laparotomie war die Leber selbst normal, die Gallenblase stark entzündlich geschrumpft und mit Steinen gefüllt. Als Ursache der ausgesprochenen Pfortaderstauung fand sich eine chronisch-entzündliche Verhärtung der Gegend der Leberpforte, die in Zusammenhang mit der Cholelithiasis zu bringen war. Da eine radikale Operation für den elenden Pat. zu eingreifend erschien, wurde von einem medianen Laparotomieschnitt aus die Einnähung des Netzes unter die Bauchhaut vorgenommen in der Absicht, den Pfortaderkreislauf durch Anastomosenbildung zu entlasten.

Nach 9 Monaten war der Ascites vollkommen verschwunden und Pat. bei gutem Befinden.

Die Talma'sche Operation scheint demnach bei allen Arten von Kreislaufsstörungen im Pfortadergebiete berechtigt zu sein. **Reich** (Tübingen).

49) G. Turner. The cure of ascites by operation.

(Brit. med. journ. 1906. November 10.)

T. bespricht die von Rutherford-Morison, dem ersten erfolgreichen Operateur des lebercirrhotischen Ascites, ausgeführten Operationen: Seit 1894 nur 16 Fälle. Von diesen endeten tödlich in wenigen Tagen drei an Pneumonie, einer an Urämie, einer an Cholämie. Diese fünf waren von vornherein schlecht ausgewählte Fälle. Von elf Pat., die den Eingriff überlebten, starben fünf späterhin: 19 Monate später an Blutbrechen, nachdem er nach der Operation 69mal punktiert worden war; 2 Jahre später an Cholämie nach der Operation ihres Bauchbruches; über 6 Jahre später an Ascites und Urämie; 5 Monate später an Chol-

ämie und Lebersyphilis; 4 Monate später an Karzinose des Bauchfells. Von den sechs übrigen konnten fünf wieder aufgefunden werden: sie waren 7, $2^1/_2$, 1 und $^1/_2$ Jahr nach der Operation gesund, einer zeigte Rückkehr der Symptome $3^1/_4$ Jahre nach der Operation. — Die besten Ergebnisse erlangt man bei sorgfältig ausgesuchten Fällen: Der Ascites muß tatsächlich eine Folge der Pfortaderstauung sein, nicht der Toxämie; der Kranke muß einige Punktionen überlebt haben; starke Abmagerung, leichter Ikterus, frühzeitige Beinödeme sind schlechte Zeichen, vor allem aber Lungen-, Herz- und Nierenstörungen. Luetische Cirrhosen verlaufen ebenfalls ungünstig.

Morison legt besonders großen Wert auf eine etwa 10tägige Drainage der Bauchhöhle. Wundmachen der Leberoberfläche, Einpflanzen des Netzes zwischen die Bauchdeckenschichten ist unnötig. Fast alle Operierten bedürfen im Laufe der nächsten Monate mehrerer Punktionen. **Weber** (Dresden).

50) **V. Vedel et L. Rimbaud** (Montpellier). Cholécystite perforante typhoidique précoce.

(Presse méd. 1906. Nr. 98.)

Die betreffende 35jährige, im 7.—8. Monate der Schwangerschaft befindliche Frau, war seit 5 Tagen mit Appetitlosigkeit, Müdigkeit und zeitweiligem Frösteln erkrankt, als sie plötzlich einen außerordentlich heftigen Schmerz in der Magengegend empfand. Am 2. Tage trat reichliches Erbrechen grüner Massen auf, die epigastrische Gegend, etwas links von der Medianlinie, war etwas schmerzhaft, sonst der Bauch weich und leicht eindrückbar. 48 Stunden später verschlimmerte sich plötzlich der ganze Zustand, der Bauch wurde gespannt und sehr schmerzhaft, das Gesicht verfiel und die Temperatur, welche früher zwischen 38,5 und 39,3° geschwankt hatte, fiel auf 35,1°. In Angesicht dieser peritonealen Erscheinungen wurde die Laparotomie vorgenommen, doch fand man keine Erscheinungen von Peritonitis in der unteren Bauchhälfte und in der Umgebung der Gebärmutter. Hierauf wurde die künstliche Geburt eingeleitet und ein $7^1/_2$monatiges, lebendes Kind zu Tage gefördert. 2 Tage später starb die Frau und wurde bei der Sektion eine umschriebene Peritonitis an der vorderen unteren Leberseite, ein Eiterherd in der Umgebung der Gallenblase, diese selbst erweitert und an der Stelle eines Geschwüres perforiert, gefunden. Auch außerdem bestanden noch zahlreiche tiefe Geschwüre der Gallenblasenschleimhaut.

Im Darme wurden geschwellte Peyer'sche Plaques und leichte typhöse Ulzerationen gefunden; auch bakteriologisch und experimentell konnte das Bestehen von Abdominaltyphus nachgewiesen werden. Die Untersuchung des Gallenblaseninhaltes zeigte das Vorhandensein Eberth'scher Bazillen.

Es handelte sich also um einen typhös-ulzerativen Prozeß der Gallenblase, der einen derart schleichenden Verlauf genommen hatte, daß man das Vorhandensein desselben gar nicht ahnte, ganz abgesehen davon, daß auch der Abdominaltyphus erst in den ersten Tagen des Beginnes sich befand und diagnostisch noch gar nicht in Erscheinung getreten war.

Der Fall gibt zu verschiedenen Betrachtungen Veranlassung. Vor allem muß festgehalten werden, daß angesichts eines akuten infektiösen Zustandes, dessen nosologische Natur nicht festzustellen ist, man an Typhus denken muß. Zweitens, wenn sich im Laufe der in Rede stehenden Krankheit Symptome einer peritonealen Komplikation, resp. Perforation einstellen, muß auch die Möglichkeit einer perforativen Ulzeration der Gallenblase in Betracht gezogen werden. Ein rechtzeitiges operatives Eingreifen kann in solchen Fällen, wie Lejars gezeigt hat, lebensrettend wirken, während sonst mit Sicherheit Tod zu erwarten ist.

E. Toff (Braila).

51) **Blecher.** Über Kontusionsverletzungen der Bauchspeicheldrüse.

(Veröffentlichungen aus dem Gebiete des Militär-Sanitätswesens Hft. 35 [v. Bergmann-Festschrift].)

Bei einem 23jährigen Manne, der 4 Tage vorher einen Hufschlag gegen die Magengrube erhalten hatte, fand sich neben allgemeinem Kräfteverfall und Zeichen

innerer Blutung eine umschriebene Dämpfung und Resistenz links und oberhalb des Nabels zwischen Magen und Kolon; die Laparotomie ergab teilweise Zerreißung des Pankreas mit retroperitonealer Blutung in das Mesokolon. Tamponade des Pankreasrisses, Heilung.

An der Hand dieses und ähnlicher Fälle aus der Literatur bespricht Verf. die Möglichkeit einer Diagnose der seltenen und schwer zu erkennenden Verletzung. Außer den Frühsymptomen einer Organverletzung — umschriebener Druckschmerz und Bauchdeckenspannung — kann in späterer Zeit, vom 4. Tage an, das Auftreten einer umschriebenen, zwischen Magen und Dickdarm gelegenen Dämpfung die Diagnose sichern; es kann dies nur dann eintreten, wenn die Blutung aus dem Pankreas in eine geschlossene Höhle — Bursa omenti minoris — oder retroperitoneal bzw. zwischen die Blätter des Mesokolons erfolgt. — Die beste Behandlung ist die Naht des Pankreasrisses und Tamponade der Bauchhöhle.

Lessing (Hamburg).

52) **Thöle.** Ein durch Tamponade geheilter Fall von isolierter Zertrümmerung der abnorm gelagerten Bauchspeicheldrüse.

(Deutsche Zeitschrift für Chirurgie Bd. LXXXIV. p. 45.)

T. behandelte einen Musketier, der von einem Pferde mit beiden Hinterhufen einen Schlag gegen die Magengrube erhalten hatte. Die ersten heftigen Bauchschmerzen legten sich, und konnte Pat. nach 2 Stunden mit Appetit zu Mittag essen. Nach der Mahlzeit trat aber Erbrechen ein, das unstillbar $17^1/_2$ Stunden anhielt. Ebenso stellten sich wieder heftige Oberbauchschmerzen ein. Bei der Lazarettaufnahme, 47 Stunden nach dem Unfall, bestand noch Pulserhöhung (104), dazu heftige Schmerzen nebst großer Druckschmerzheftigkeit im Epigastrium, namentlich über dem gespannten rechten M. rectus, keine Anämie, aber leichter Ikterus. Da im Laufe des Tages Fieber auftrat, Laparotomie 53 Stunden nach dem Trauma. Nach Eintritt der Narkose fühlt man an der druckempfindlichen Stelle eine kleinfaustgroße, passiv etwas verschiebliche, oberflächliche Geschwulst, die sich nach Öffnung der Bauchhöhle als dem zerquetschten und von Blutergüssen nebst Nekrosen durchsetzten Pankreas zugehörig erweist. Und zwar ist Schwanz und Körper der Drüse betroffen, während der Kopf normal in der Tiefe liegt und unverletzt ist. Der durch das Foramen Winslowii eingeführte Finger kommt durch den Pankreaszerquetschungsherd und einen auch vorhandenen Riß im Lig. gastrocolicum heraus. Zahlreiche Fettnekrosen an verschiedenen Stellen, übrigens keine sonstigen inneren Verletzungen. Tamponade auf die Pankreasquetschung durch den Riß im Lig. gastro-colicum hindurch, kleinere Tampons auch nach der Leber und nach dem Kolon hin. Bauchnaht. Der Verlauf war während der ersten 2 Tage bei ausschließlich rektaler Ernährung, dann allmählich gesteigerter Nahrungszufuhr durch den Mund bis zum 6. Tage ganz ungestört und fieberfrei. Aus der Bauchhöhle hatte starke wäßrige Absonderung stattgefunden, Urin und Stühle verhielten sich normal, der Ikterus war geschwunden. In der Nacht vom 6. bis 7. Tage Kolikschmerzen, Brechen, Fieber, was aber nach Extraktion des Pankreastampons zurückging. Dann Wundausheilung binnen 2 Monaten, wobei lange Zeit viel schmutziggrauer Eiter von fadem, süßlichem Geschmack nebst zahlreichen Bröckeln, zweimal auch daumengliedgroße Pankreassequester abgingen. Weder Glykosurie noch Steatorrhöe wurden jemals beobachtet, und nach mehrmonatiger Nachbehandlung im Genesungsheim hatte Pat. sich ausgezeichnet erholt und ein höheres Gewicht als vor der Verletzung. Wegen Klagen über Bauchschmerzen und leichter Narbenbruchbildung wurde er invalidisiert.

In den epikritischen Bemerkungen zu seinem Fall erörtert T. zunächst die abnorme Lage des gequetschten Teiles des Pankreas (Körper und Schwanz) mehr nach vorn hin auf dem Mesokolon. Für die Fettgewebsnekrosen nimmt er keinen ursächlichen Zusammenhang mit Einwirkung von Pankreassaft an, sondern führt sie auf Ischämien zurück, die ihrerseits u. a. durch Trauma veranlaßt sein können. Die Tamponade auf den Pankreasquetschherd nützt auch im wesentlichen nicht durch Ableitung des Pankreassaftes, sondern als Abfuhrweg für die vom Darm aus

eintretende Infektion des Quetschungsherdes. Die chemisch-physiologische Untersuchung des aus der Bauchwunde fließenden Pankreassekretes ergab Verwandlung gekochter Stärke in Zucker, Peptonisierung von rohem und gekochtem Hühnereiweiß und Spaltung von Fett in Glyzerin und Fettsäuren. Sonst ist eiweißspaltendes Ferment im Pankreassafte nicht beobachtet.

Meinhard Schmidt (Cuxhaven).

53) **Th. H. Kellock.** A case of traumatic pancreatic pseudo-cyst.

(Transactions of the clin. soc. of London Vol. XXXIX. p. 63.)

20jähriger Mann erhielt einen Hufschlag auf die unteren Teile der Brust. Er kam sofort in das Hospital, und hier entwickelte sich unter den Augen der Ärzte innerhalb etwa $1^1/_2$ Monaten unter öfterem Erbrechen, Temperaturen bis 38° C, Schmerzen in der linken Brustseite und dem Hypochondrium usw. eine Dämpfung in der linken Brust, die für eine kleine Pleuritis gehalten wurde und sich später mehr nach der Mittellinie zu ausdehnte. Probepunktion ergab sterile, klare Flüssigkeit. Unter großen Schmerzen, starkem Erbrechen und Respirationsbeschwerden trat dann eine Rigidität des Hypogastrium bis zum Nabel (mit Undulationsgefühl für den tastenden Arzt) ein. Herzspitzenstoß im 3. Interkostalraum. Der Urin, gelegentlich mit wenig Albumen, sonst normal, ließ später an Menge sehr nach. Endlich Inzision über der 9. Rippe in der Axillarlinie, Resektion von $1^1/_2$ Zoll Rippe, Durchgehen durch das fest angedrückte Zwerchfell und Eröffnung einer großen Höhle, in der die hintere Magenwand gefühlt und ein Netzstück zu Gesicht gebracht werden konnte. Drainage. Die entleerte Flüssigkeit maß etwa 3270 g, enthielt wenig Blut, reagierte alkalisch, bestand zu 7‰ aus Proteiden, gefällt durch Pikrinsäure, enthielt ein aktives diastatisches und ein, in alkalischem Medium aktives, peptonisierendes Ferment, keine Mikroorganismen.

Die Rekonvaleszenz wurde durch öftere Verstopfung der Röhre verzögert, so daß, selbst unter Narkose, erneut geöffnet werden mußte; es wurden noch 1000, 1500 und sogar fast 3000 g Flüssigkeit nach Retention entleert. Schließlich trat in mehr als 2 Monaten ziemlich plötzlich Heilung ein, die auch anhielt.

Von Ekzem oder Verdauung der Haut usw. wird nichts berichtet.

K. erwähnt noch acht in früheren Berichten der Gesellschaft niedergelegte Beobachtungen ähnlicher Fälle. In vier von diesen war das Trauma ebenfalls ein Hufschlag.

Goebel (Breslau).

54) **Schmidt.** Ein Fall von Pankreasfistel nach operierter Pancreatitis haemorrhagica.

(Deutsche med. Wochenschrift 1906. Nr. 38.)

Ein 57jähriger korpulenter Herr wurde wegen hämorrhagischer Pankreatitis operiert. 10 Tage später beginnt durch die Drainage Pankreassekret in größerer Menge abzufließen, die die pankreatische Wirkung in hohem Grade, die peptonisierende anfangs in geringem, später in höherem Grade, die fettspaltende anfangs in geringem, später gar nicht besaß. In den ersten Zeiten betrug die Sekretmenge in 24 Stunden 1100 ccm. Im Laufe von 9 Monaten sank dieselbe bis auf 100 bis 150 ccm. Zucker wurde nie im Urin gefunden. Der Kräftezustand blieb gut, so daß ein Anlaß zu einer zweiten Operation nicht besteht. **Borchard** (Posen).

55) **F. Colby.** Mesenteric cyst causing intestinal obstruction.

(Brit. med. journ. 1906. Oktober 13.)

Ein 12jähriger Knabe erkrankt an akutem Darmverschluß. Die Operation ergibt als Ursache eine orangengroße Gekröscyste, die, zwischen den Blättern des Mesenteriums unmittelbar am Darm gelegen, diesen wie ein Stück Band plattgedrückt hat. Ausschälung. Heilung. **Weber** (Dresden).

56) **Evelt.** Ein Beitrag zur Lehre von den Mesenterialcysten. (Aus der kgl. Universität-Poliklinik für Frauenleiden zu München.)

(Münchener med. Wochenschrift 1906. Nr. 36.)

Fall einer 15 kg schweren Gekröscyste bei einer 45jährigen Frau, bei der sich die Geschwulst kurz nach der letzten, 13., Entbindung zwischen zwei Bauchfellblättern des Dünndarmgekröses entwickelt hatte; die Cyste, welche dünnflüssigen bräunlichen Inhalt (15 Liter!) enthielt und mit Darm und parietalem Bauchfell ausgedehnt verwachsen war, wurde ausgeschält, die Wundhöhle durch fortlaufende Nähte verschlossen. Heilung. **Kramer** (Glogau).

Nachtrag

zu dem Referat über die Arbeit von Rühlmann: »Über die operative Behandlung von Inguinalhernien bei Kindern« (p. 1224 dieses Blattes vorigen Jahrganges).

Auf briefliches Ersuchen von Herrn Prof. Tavel habe ich, mein Referat vervollständigend, hervorzuheben, daß die in demselben aufgeführten acht Todesfälle in sieben Fällen Kinder betrafen, die, von ihrer Operation geheilt, an späteren Krankheiten zu Hause gestorben sind, wie bei Nachfrage zur Bestimmung der Spätbefunde sich herausgestellt hat. ***Meinhard Schmidt*** *(Cuxhaven).*

Zur Mitteilung von Prof. Felix Franke: Der seitliche Halsschnitt (Trachelotomia ext.) zur Entfernung von Fremdkörpern aus der Speiseröhre, ohne deren Eröffnung.

(Zentralblatt für Chirurgie 1906. Nr. 50. p. 1331.)

Von

Prof. ***v. Hacker*** *in Graz.*

Nach Beschreibung einer auf obige Weise leicht gelungenen Entfernung eines verschluckten Gebisses heißt es in dieser Mitteilung: Als ich neulich die Abhandlung Naumann's: »Beiträge zur Oesophagotomia cervic. externa zur Entfernung von Fremdkörpern in der Speiseröhre« im LXXXIII. Bande der Deutschen Zeitschrift für Chirurgie las und daraufhin die Literatur genauer durchmusterte, war ich erstaunt zu finden, daß der von mir eingeschlagene Weg bisher nur in zwei Fällen mit ebenfalls gutem Erfolge von Kramer begangen war, gemäß seiner Mitteilung im Zentralblatt für Chirurgie 1904 Nr. 50, sonst aber von niemand ernstlich versucht oder gar empfohlen ist. . . . . .« Ich erlaube mir diesbezüglich darauf hinzuweisen, daß sich bereits in der 1. Auflage des Handbuches der praktischen Chirurgie 1900 Bd. II (v. Bergmann, Bruns und v. Mikulicz) in dem von mir bearbeiteten Kapitel: »Die Fremdkörper in den Speisewegen«, p. 433, folgende Stelle findet: »Bisweilen kann es in solchen Fällen schonender erscheinen, nach der Inzision des Ösophagus den Körper, namentlich wenn er etwa über der Wunde liegt, nach oben zu schieben und vom Munde zu entfernen. Péan hat dies in einem Falle bei einer Münze von dem bloß freigelegten, aber nicht eröffneten Ösophagus aus mit den Fingern bewerkstelligt.«

Originalmitteilungen, Monographien und Sonderdrucke wolle man an *Prof. E. Richter* in Breslau (Kaiser Wilhelmstraße 115), oder an die Verlagshandlung *Breitkopf & Härtel*, einsenden.

Druck und Verlag von Breitkopf & Härtel in Leipzig, Nürnbergerstraße 36/38.

Zentralblatt
für
CHIRURGIE

herausgegeben

von

E. von Bergmann, in Berlin, **F. König,** in Berlin, **E. Richter,** in Breslau.

Vierunddreißigster Jahrgang.

Wöchentlich eine Nummer. Preis des Jahrganges 20 Mark, bei halbjähriger Vorauszahlung. Zu beziehen durch alle Buchhandlungen und Postanstalten.

Nr. 6. Sonnabend, den 9. Februar. 1907.

Zur operativen Behandlung des muskulären Schiefhalses.

Von

Dr. Gerdes in Schildesche,
leitender Arzt des Krankenhauses.

Für die schweren Formen des Schiefhalses wurde von v. Mikulicz zuerst die totale, später die partielle Exstirpation des verkürzten Kopfnickers empfohlen. Während Norden, Hoffa, Jaffé u. a. nach dieser Methode günstige Resultate erzielten, wurde von Franke, Bunge u. a. über Mißerfolge bzw. Rezidive berichtet, die durch die

keloidartige Verdickung der Halsfascie und Operationsnarbe verschuldet waren. Trendelenburg betont das mangelhafte kosmetische Resultat und empfiehlt außer der Tenotomie des Kopfnickers die Spaltung der Halsfascie. Ob der Vorschlag Wullstein's, außer der Exstirpation des kranken Kopfnickers eine Verkürzung des gedehnten gesunden Kopfnickers vorzunehmen, Eingang gefunden hat, ist mir nicht bekannt geworden.

Am muskulären Schiefhals sind nun außer dem Kopfnicker auch die übrigen Halsmuskeln in mehr oder weniger hohem Grade beteiligt. Besonders gilt dies von den Scaleni, dem Levator scapulae und dem acromialen Teile des Cucullaris. Nächst dem Kopfnicker ist am meisten der M. scalenus anterior an der Verkürzung beteiligt. Die Mm. scaleni medius und posterior dienen zufolge ihrer mehr gestreckten Lage mehr der Hebung der Rippen, während der Scalenus anterior einen mehr queren Verlauf hat und bei seiner Verkürzung die Halswirbelsäule skoliotisch verkrümmt.

Es ist eigentümlich, daß über die operative Durchschneidung der Scaleni, speziell des Scalenus anterior, bisher nichts bekannt geworden ist. Weder die größeren Handbücher, noch die neuesten Abhandlungen über Schiefhals in dem Joachimsthal'schen Handbuche der orthopädischen Chirurgie und in der Hochenegg'schen Bearbeitung des Albert'schen Lehrbuches (Lorenz) bringen etwas über die Durchschneidung der Scaleni. Da ich demnach glaube annehmen zu dürfen, daß diese Operation nicht bekannt ist, gebe ich nachstehend eine Beschreibung des Verfahrens, wie es seit dem Jahre 1897 in elf Fällen von mir mit bestem Erfolge geübt worden ist.

Fingerbreit über der Clavicula wird ein 5—6 cm langer Querschnitt angelegt, welcher über der Sehne der Sternalportion beginnt. Nachdem zunächst beide Sehnen nahe ihrem Ursprung offen durchschnitten und auch die dahinter liegende Halsfascie bis zur völligen Freilegung der Vena jugularis durchtrennt worden ist, wird mit einem Wundhaken der untere Bauch des M. omohyoideus nach oben außen, mit einem zweiten die Vena jugularis nach innen gezogen. Im Operationsfelde liegen nunmehr die Scaleni frei. Man erkennt deutlich den schräg über den Scalenus anterior von oben außen nach unten innen verlaufenden Nervus phrenicus als weißen Strang. Nach außen gibt der Plexus brachialis, der den Scalenus medius bedeckt, die Begrenzung. Unter sorgfältiger Schonung des N. phrenicus, des Plexus und der Jugularis wird der Scalenus anterior stumpf isoliert und auf einem Elevatorium oder auf einer breiten Deschamps'schen Nadel kurz oberhalb der A. subclavia, die er bedeckt, durchtrennt. Die Durchtrennung ist leicht ausführbar und von einem deutlichen Krachen begleitet. In der Tiefe der Wunde ist der Querfortsatz des siebenten Halswirbels zu fühlen. Eine etwa vorhandene Cervicalskoliose ist nach der Durchschneidung beseitigt. Es hat daher auch keinen Zweck, noch den Scalenus medius zu myotomieren, wie ich dies in einem Falle getan habe, zumal der Scalenus medius viel schwerer zugänglich ist und

eine Vergrößerung des Hautschnittes zu seiner Tenotomie voraussetzt. Die kleine Wunde wird zunächst 48 Stunden lang tamponiert und soll dann durch Granulation heilen. Vom 4. Tage ab beginne ich mit passiven und aktiven Bewegungen, die ich je nach Bedarf 3 bis 6 Wochen fortsetze. Von Stützkrawatten, fixierenden oder redressierenden Verbänden sehe ich vollständig ab, lege vielmehr den Hauptwert auf recht frühzeitige Übungen.

Kosmetisch ist das Resultat befriedigend, die Narbe nicht auffallender, wie bei einer offenen Tenotomie des Kopfnickers. Funktionell ist das Resultat gleichfalls durchaus zufriedenstellend, auch bei ganz veralteten Fällen. Infolge der Beseitigung der Cervicalskoliose, die zum großen Teil auf Rechnung des Scalenus anterior zu setzen ist, kann der Kopf mit Leichtigkeit gehoben, gedreht und gerade in der Mittellinie gehalten werden.

Da die Scalenusdurchschneidung sicherer als die bloße Tenotomie des Kopfnickers Rezidive verhütet, so scheint sie mir nicht allein für schwere und mittelschwere Fälle als Ersatz der Mikulicz'schen Operation, sondern wegen ihrer einfachen Wundverhältnisse auch für leichte Fälle von Schiefhals ein geeignetes Operationsverfahren zu sein.

---

1) **E. Lexer.** Lehrbuch der allgemeinen Chirurgie zum Gebrauche für Ärzte und Studierende. Mit einem Vorwort von Prof. E. v. Bergmann. Zweite, umgearbeitete Auflage. I. Band, 432 S., 175 teils farbige Abbildungen; II. Band, 462 S., 2 farbige Tafeln und 215 Abbildungen.

Stuttgart, **Ferdinand Enke,** 1906.

Die in der ersten Besprechung (dieses Blatt 1904 p. 700 und 1905 p. 1291) ausführlich mitgeteilte Gliederung des L.'schen Werkes ist auch in der neuen Auflage, die E. v. Bergmann zum 16. Dezember 1906 gewidmet ist, beibehalten. Der Abschnitt »Nekrose« schließt den ersten Band, während er früher den zweiten eröffnete. Die Zahl der Seiten ist um 32, die der Abbildungen um 26 vermehrt, welche Fälle aus der Königsberger Klinik stammen.

Alle Fortschritte der Wissenschaft seit dem Erscheinen der ersten Auflage und die wenigen Ausstellungen von Referenten und Bekannten sind gebührend berücksichtigt. Die Stauungs- und Saugbehandlung bei akuten Entzündungen ist in einem neuen Kapitel 7 des zweiten Abschnittes (Wundinfektionen und chirurgische Infektionskrankheiten) aufgenommen. L.'s Standpunkt zu diesen Methoden ist hinlänglich bekannt, so daß sich eine nochmalige Erörterung an dieser Stelle erübrigt.

Die klare und übersichtliche Darstellung des Gesamtgebietes der modernen allgemeinen Chirurgie, welche L.'s Buch auch in der neuen Auflage auszeichnet, wird dem Werke zu seinen vielen alten zahlreiche neue Freunde gewinnen. **Gutzeit** Neidenburg).

2) **J. Schwalbe.** Therapeutische Technik für die ärztliche Praxis. Ein Handbuch für Ärzte und Studierende. Erster Halbbd. Mit 290 Abbildgn.

Leipzig, **Georg Thieme,** 1906.

Das Werk ist als eine Ergänzung der Lehrbücher gedacht, es soll in erster Linie dem praktischen Arzt in eingehendster Weise den Stand unserer ärztlichen Technik demonstrieren und ihn dadurch zugleich befähigen, den Umfang seines praktischen Könnens zu erweitern. Auch soll es sich an den Studenten wenden und ihm das im Unterricht Gesehene und Gehörte von neuem vor Augen führen, soweit es in Lehrbüchern nicht Aufnahme finden kann.

Historische und theoretische Betrachtungen fehlen, dem Zwecke des Buches entsprechend, ganz, die literarischen Nachweise sind auf das nötigste beschränkt.

In der vorliegenden ersten Hälfte des Werkes (die zweite Hälfte soll Anfang 1907 erscheinen) behandelt Hoffa die Massage, Gymnastik und mechanische Orthopädie, Vierordt die Hydro- und Thermotherapie, Schmidt die Radiotherapie, Kobert die Arzneibereitung und -anwendung, Hildebrand und Bosse ausgewählte Kapitel aus der allgemeinen chirurgischen Technik, Eversbusch die Therapie des Auges. Die Kapitel sind durchweg mit einer dem Zweck entsprechenden Kürze und Präzision in der Ausdrucksweise bearbeitet; daß trotzdem die Seitenzahl eine große (349 Seiten) ist, rührt von den zahlreichen meist recht guten Abbildungen her, die durch ihre Übersichtlichkeit eine breitere Behandlung des Textes überflüssig machen.

Es ist nach dem bisher Geleisteten kaum zu bezweifeln, daß dem Buch eine günstige Prognose zu stellen ist. Der Preis (8,80 *M* für den Halbband) ist mäßig.

W. v. Brunn (Rostock).

---

3) **B. Fischer.** Die experimentelle Erzeugung atypischer Epithelwucherungen und die Entstehung bösartiger Geschwülste. (Aus dem pathologischen Institut der Universität Bonn.)

(Münchener med. Wochenschrift 1906. Nr. 42.)

Nach negativen Resultaten mit anderen Mitteln ist es F. gelungen, durch subkutane Einspritzung von Olivenöl, in dem der Fettfarbstoff Scharlach-R. bis zur Sättigung gelöst worden war, unter die Epitheldecke des Kaninchenohres atypische Epithelwucherungen zu erzeugen, die F. auf eine chemotaktische Wirkung des Scharlachöls auf das Epithel zurückführen konnte. Die Wucherungen haben histologisch völlige Ähnlichkeit mit den Plattenepithelkrebsen des Menschen; doch liegt weder ein destruierendes, noch ein schrankenloses, unbegrenztes Wachstum vor, da mit der Resorption des Öls das Wachstum aufhört und das Epithel nur noch Horn in größter Menge bildet. Andere Epithelien als die der Haut mittels Scharlachöl zur atypischen Wuche-

rung zu bringen, ist F. nicht geglückt. Auf Grund dieser Untersuchungsergebnisse wirft Verf. die Frage auf, ob nicht auch bei der Bildung der bösartigen Geschwülste (wie auch bei der embryonalen Drüsenentwicklung) ebenfalls chemotaktische Wirkungen noch unbekannter spezifischer Stoffe (Attraxine) auf die Zellen embryonaler oder postembryonaler Gewebsabschnürungen mit im Spiele sind.

Kramer (Glogau).

---

4) **G. Spiess** (Frankfurt a. M.). Therapeutische Versuche zur Heilung von Krebsgeschwülsten durch die Methode der Anästhesierung.

(Münchener med. Wochenschrift 1906. Nr. 40.)

S., der sich seit Jahren mit der Einwirkung der Anästhetika auf Entzündungsprozesse beschäftigt und gefunden zu haben glaubt, daß bei letzteren die reflektorische Hyperämie durch Aufhebung der Sensibilität beseitigt werden könne, hat seine Versuche auch auf Geschwülste ausgedehnt und im Ehrlich'schen Institut Mäusen in Krebsgeschwülste Injektionen von in Wasser gelösten Lokalanästheticis (0,5%ige Lösung des salzsauren Salzes des Paraamidobenzoylpiperidyläthanol usw.) gemacht. Das Resultat dieser Experimente faßt S. dahin zusammen, »daß Karzinome, die Mäusen eingeimpft werden, durch Injektionen anästhesierender Mittel günstig zu beeinflussen sind, unter besonderen Bedingungen — langsames Wachstum und frühzeitiges Einsetzen der Behandlung —, geheilt werden können«. Um die Möglichkeit einer etwa vorliegenden Selbstheilung auszuschließen, wurden Neuimpfungen an den geheilten Tieren vorgenommen; sämtliche Neuimpfungen führten wiederum zu Geschwulstbildung, die durch die Anästhetika zur Heilung gebracht werden konnten.

Auf Grund dieser Resultate, die Verf. auf eine Schädigung der Ernährung der Geschwulst durch Unterdrückung der reflektorischen Hyperämie infolge Aufhebung der Sensibilität zurückführt, hat er auch eine kleine Zahl von menschlichen Karzinomen und Sarkomen, die sich zur Operation nicht eigneten — mit Ausnahme dreier Fälle von noch wenig ausgedehntem Krebs! — mit Einspritzungen von Anästheticis behandelt. Er teilt die Fälle ausführlich mit, ohne jetzt schon aus den Ergebnissen Schlußfolgerungen zu ziehen. Wir wollen deshalb auch verzichten, die erhaltenen Resultate zu bringen, und nur die einzelnen Krankengeschichten zum Studium empfehlen; S. selbst rät davon ab, das Verfahren jetzt schon zu versuchen, da eine Prüfung desselben erst noch im Heidelberger Institut für Krebsforschung vorgenommen werden soll.

Kramer (Glogau).

---

5) **Schiff.** Über Röntgenbehandlung des Epithelioms.

(Fortschritte auf dem Gebiete der Röntgenstrahlen Bd. X. Hft. 4.)

In einer großen Arbeit über die Behandlung der Hautkrebse mit Röntgenstrahlen geht Verf. zunächst auf die Geschichte dieser Be-

handlungsart nebst Literatur genauer ein und stellt die Erfolge der einzelnen Autoren in einer kurzen Statistik zusammen. Im ganzen wurden jetzt ungefähr 16—18000 Fälle von Epitheliom mit Röntgenstrahlen behandelt. Auf Grund der eigenen Erfahrungen, sowie der der anderen Autoren kommt Verf. zu folgenden Schlüssen:

»1) Die günstige Wirkung der Röntgenstrahlen auf Epitheliome ist unbestreitbar.

2) Die Behandlung mit Röntgenstrahlen darf jedoch nicht als ausschließliche Therapie betrachtet werden; dieselbe muß vielmehr als gleichwertige Therapie neben anderen Methoden berücksichtigt werden.

3) Es gibt offenbar biologische Unterschiede bei den verschiedenen Arten der Epitheliome, welche bisher pathologisch-anatomisch noch nicht genügend aufgeklärt sind, und von denen der Erfolg der Röntgentherapie abhängig ist.

4) Zur Unterstützung der Röntgentherapie sind je nach der Beschaffenheit des Falles kleine operative Eingriffe oder Ätzungen heranzuziehen.

5) In jenen Fällen, bei welchen ein günstiger Einfluß der Röntgenstrahlen nicht spätestens nach der vierten oder fünften Sitzung zu konstatieren ist, soll diese Behandlung abgebrochen werden, da von derselben nicht mehr viel zu erwarten ist.

6) Die Intervalle zwischen den einzelnen Sitzungen dürfen nicht zu groß sein, und ist auch energischeres Röntgenlicht — mittelweiche Röhren — selbstverständlich unter sorgfältiger Abdeckung der gesunden Hautpartien zu empfehlen.

7) Bei operativen Eingriffen ist eine nachträgliche Bestrahlung event. wünschenswert.

8) Von besonderer Wichtigkeit ist es, das moralische Moment zu betonen, das darin liegt, daß man durch Anwendung der Röntgenstrahlen dem Pat. eine Operation erspart, wobei das Resultat nicht allein von gleichem Wert in bezug auf die Heilung, sondern auch in kosmetischer Beziehung von viel höherem Werte ist.«

Gaugele (Zwickau).

---

6) **Jirotka.** Ein Vorschlag zum Multiplexverfahren für Warzenbestrahlung unter Benutzung von Schablonen.

(Fortschritte auf dem Gebiete der Röntgenstrahlen Bd. X. Hft. 4.)

Da beim Vorhandensein zahlreicher Warzen einerseits bei Bestrahlung der ganzen Hautfläche auch die gesunde Haut der Bestrahlung ausgesetzt, andererseits die Einzelbestrahlung wegen des großen Zeitverlustes unmöglich ist, empfiehlt Verf., sich Bleischablonen herzustellen. Er betupft die Warzen mit einer Tusche oder Öl, drückt auf die befeuchteten Stellen Pergament oder Fließpapier, das dann die Stellen der Warzen markiert. Nach diesem Abdrucke wird die Schablone aus einem $^1/_2$ mm starken Bleiblech hergestellt.

Gaugele (Zwickau).



7) **D. C. Ritter.** Die praktische Bedeutung der natürlichen Schmerzlinderung.

(Heilkunde VII. Jahrg. Hft. 5.)

Die Ursache des Schmerzes bei der Entzündung sieht R. nicht im Drucke des Exsudates, sondern in der erhöhten Konzentration desselben, die auf Eiweißzerfall beruht. Letzterer ruft anfangs Schmerz, später bei stärkeren Graden Schmerzherabsetzung hervor. Der Organismus hat nun das Bestreben, entstehende Konzentrationserhöhungen auszugleichen und sucht dieses durch vermehrten Zusatz von Blut und Serum behufs Verdünnung zu erreichen. So entsteht eine Hyperämie, die verdünnend und damit schmerzlindernd wirkt; sie ist also eine dem Körper innewohnende Kraft zur Schmerzherabsetzung. Manchmal aber versagt diese Kraft aus uns unbekannten Gründen, und wir müssen bestrebt sein, in Nachahmung des natürlichen Vorganges die schmerzlindernden Kräfte des Körpers zu verstärken, d. h. wir müssen eine Hyperämie hervorrufen. Und darin liegt die Bedeutung aller uns zu Gebote stehenden Mittel zur Schmerzlinderung, von der leichten Massage an bis zu den schärfsten Vesikantien; alle bewirken sie eine Hyperämie; auch die sog. Gegenreize haben in der Tiefe nicht Anämie, sondern Hyperämie zur Folge, was Verf. Wechsberg gegenüber besonders betont. Die einfachsten Mittel, um möglichst schonend eine Hyperämie hervorzurufen, sind künstliche Stauung, Schröpfkopf, Schröpfstiefel und heiße Luft.

Bei den Schmerzen nichtentzündlichen Ursprunges liegen die Verhältnisse analog: auch hier sind Konzentrationsänderungen die Ursache des Schmerzes, lindernde Hyperämie die Folge, die wir steigern können. Endlich konnte R. bei ca. 80 Fällen von Erfrierungen den Juckreiz durch Stauung und heiße Luft zum Verschwinden bringen, also auch hier die gute Wirkung der Hyperämie konstatieren.

Vorderbrügge (Danzig).

---

8) **V. L. Schmidt.** Über die Wirkung der Chloroform- und Äthernarkose auf die verschiedenen Organe des Menschen.

Inaug.-Diss., Bonn, 1905.

Verf. hat in einer sehr fleißigen Arbeit aus der ihm zugänglichen Literatur die wichtigsten Tatsachen und Hypothesen aus dem Gebiete der Chloroform- und Äthernarkose zusammengestellt und veröffentlicht einen interessanten Fall, bei dem sich anläßlich der Durchleuchtung eines Schultergelenkes mit Röntgenstrahlen in Äthernarkose die Ätherdämpfe entzündeten, ohne jedoch Schaden anzurichten (Prof. Perthes, Leipzig). Den Schluß bildet ein Literaturverzeichnis von 208 Nummern.

Leider wird die Lektüre der Arbeit durch sehr zahlreiche Druckfehler erheblich erschwert.

Erhard Schmidt (Dresden).

---

9) **E. Vidal** (Arras). L'anesthésie générale par voie réctale.
(Presse méd. 1906. Nr. 97.)

Die Anästhesie durch den Respirationsapparat ist bei gewissen Operationen außerordentlich störend, und für derartige Fälle ist es von Vorteil, das Anästhetikum durch die Mastdarmschleimhaut einwirken zu lassen. Es gelingt dies mit Leichtigkeit, falls man gewisse vorbereitende Maßregeln trifft. Der Kranke muß am Vortage der Operation ein Abführmittel einnehmen und am zweiten Morgen ein Klysma mit zwei Liter lauwarmer Flüssigkeit, in welcher man 2 g doppelkohlensauren Natrons auflöst, erhalten. Auf diese Weise wird der Darm nicht nur von seinem Inhalte befreit, sondern auch die Schleimhautoberfläche entfettet, ein für das Gelingen der Absorption des Narkotikums wichtiger Umstand. Etwa 30 Minuten vor Beginn der allgemeinen Anästhesie wird eine subkutane Sparteo-Morphineinspritzung gemacht und der Kranke hierauf bis zur vollkommenen Anästhesie in mittlere Trendelenburg'sche Lage gebracht.

Zur Vornahme der Narkose dient ein Apparat, der hauptsächlich aus folgenden Teilen zusammengesetzt ist. Ein mit Ventil versehener Blasebalg wird mit der den Äther enthaltenden Flasche in Verbindung gebracht. Die Dämpfe des Narkosemittels werden in eine leere Flasche getrieben, die durch Wasserbad auf 39° erwärmt wird. Von hier gelangen sie erwärmt in den Mastdarm durch eine doppelläufige hermetisch abschließende Kanüle und des weiteren durch einen Schlauch in ein Alkohol enthaltendes Gefäß, wo der größte Teil absorbiert wird. Eventueller Überschuß kann durch einen Schlauch ins Freie geleitet werden.

Das Eintreiben der Ätherdämpfe in den Mastdarm muß in stetiger und langsamer Weise geschehen und eine Aufblähung des Pat. vermieden werden. Die allgemeine Anästhesie wird auf diesem Wege in 15—20 Minuten erzielt.

E. Toff (Braila).

---

10) **Heineke** und **Läwen.** Experimentelle Untersuchungen über Lumbalanästhesie.
(v. Langenbeck's Archiv Bd. LXXXI. Hft. 1.)

Bei der Lumbalanästhesie treten oft unangenehme Erscheinungen, wie Erbrechen, Sinken des Blutdruckes, kurz Vergiftungssymptome auf. Die Verff. suchten experimentell die toxische Wirkung der Anästhetika und des Adrenalins bei Injektion in den Duralsack näher zu studieren. Dabei machen sie gegenüber den von anderen bisher ausgeführten analogen Versuchen darauf aufmerksam, daß das Tierexperiment sich insofern anders gestaltet als das Verfahren beim Menschen, als bei den Kaninchen usw. das Rückenmark weiter herabreicht und außerdem fast gar kein Liquor vorhanden ist. Schon geringe Flüssigkeitsmengen, in den Duralsack injiziert, dringen mechanisch bis zur Schädelbasis. Zur Registrierung des Verlaufes der Giftwirkung wurde

der Blutdruck genau gemessen. Als Anästhetikum ward fast ausschließlich Novokain verwendet. Doch wurden hinterher stets Kontrollversuche mit Kokain angestellt, die stets die gleichen Resultate ergaben. Um nun zu prüfen, ob das Anästhetikum durch direkte Berührung mit Rückenmark und Gehirn oder erst durch Resorption in den Kreislauf toxisch wirkt, wurde die giftige Grenzdosis erst intravenös und intramuskulär injiziert, erst dann die intradurale Wirkung geprüft. Dabei fand sich, daß bei gleicher Dosis und Konzentration bei intraduraler Anwendung der Blutdruck sofort intensiv und lange absinkt, häufig der Tod eintritt; daß bei intravenöser Injektion der Blutdruck nur auf kurze Zeit sinkt und nur bei größter Injektionsgeschwindigkeit der Tod eintritt, daß dagegen bei intramuskulärer Einverleibung keine Einwirkung auf den Blutdruck statthat. Daraus geht hervor, daß der Verlauf der Vergiftung bei intraduraler Verabreichung nicht durch die Resorptionsgeschwindigkeit, sondern durch die direkte Wirkung des Giftes auf die Substanz des Zentralnervensystems bestimmt wird. Bei höherer Konzentration der Lösung der obengenannten Grenzdosis des anästhetischen Giftes tritt die Giftwirkung langsamer ein, wenn man in den Duralsack injiziert. Den Grund der Verzögerung der toxischen Wirkung sehen die Verff. in der Verlangsamung des Kontaktes mit den lebenswichtigen, den Blutdruck regulierenden Zentren.

In einer zweiten Versuchsreihe wurde erstrebt, die Resorption von der Kontaktwirkung getrennt zu untersuchen. Zu diesem Zwecke wurde der Duralsack in der Höhe des oberen Brustmarkes in näher geschilderter Weise abgeschnürt. Die Grenzdosis Novokain und Kokain führte dann nicht zu einer Änderung des Blutdruckes, ob man hohe oder niedrige Konzentration der Injektionsflüssigkeit anwandte. Auch dieses Resultat zeigte, daß der Kontakt der Giftlösung mit den Zentralorganen die wesentliche, wenn nicht einzige Ursache der Vergiftung bei subduraler Injektion ist. Ölige Lösungen des Anästhetikums, die nach Klapp schwerer resorbierbar sein sollen, wirkten gar nicht anders als wäßrige. Die Resorption spielt auch danach, die zur Anästhesie erforderlichen Dosen vorausgesetzt, keine vergiftende Rolle, sondern ausschließlich die Berührung mit den Zentralorganen.

Als Nebenbefund stellte sich bei den Experimenten heraus, daß der Unterschied in der Giftigkeit von Novokain und Kokain bei subduraler Injektion auffallend gering ist. Die Grenzdosis beider liegt nahe beieinander. Sie beträgt für das erstere 0,03, für das letztere 0,02 pro Kilogramm Kaninchen. Dagegen ist die Dosis minima letalis bei subkutaner Injektion für Novokain 0,75, für Kokain schon 0,1 pro Kilogramm Kaninchen. Subdural ist also Novokain viel toxischer.

E. Siegel (Frankfurt a. M.).

---

11) **Senn.** First aid on the battlefield.

(Journ. of the assoc. of military surgeons of the united states 1906.)

Verf. tritt lebhaft dafür ein, daß der Verband gleich nach der Verwundung auf dem Schlachtfeld entweder von dem verwundeten Soldaten selbst oder von einem seiner Kameraden angelegt werde. Hierzu ist erforderlich, daß der erste Verband so einfach als möglich sei, und daß zweitens schon zu Friedenszeiten alle Mannschaften mit dem Anlegen des Verbandes vertraut gemacht werden. Wenn man verlangen wollte, daß der erste Verband nur von dazu professionierten Leuten angelegt werden solle, so würden nach S. die Verwundeten — wenigstens in den zu erwartenden großen Schlachten — zu lange unverbunden auf dem Schlachtfelde liegen bleiben. Er schlägt sein früher angegebenes (referiert in Nr. 14 d. Jahrg. 1904 d. Zentralbl.) Verbandpäckchen vor, dem er jedoch statt des Heftpflasters zwei kleine mit Kollodium gefüllten Glastuben beigeben will. Dieses Kollodium soll auf die Ränder der Gazekompressen gegossen werden, um dieselben unverschieblich zu machen. Zur Feststellung der zerschossenen Gliedmaßen empfiehlt er, auf dem Truppenverbandplatze Netzdrahtschienen zu verwenden. Im Gegensatze zu unseren Anschauungen will er die Laparotomie bei inneren Blutungen oder bei feststehenden Darmverletzungen bereits auf dem Truppenverbandplatz ausgeführt haben. Beistimmen kann man dem Verf., wenn er vor dem Anlegen von Gummischläuchen auf dem Gefechtsfelde durch Laienhände abrät, da hierdurch mehr Schaden als Nutzen geschaffen werde, zumal da starke Blutungen bei Gewehrschüssen recht selten sein werden. Zum Schluß demonstriert S. seine Verbandtasche, die aber vor der bei uns gebräuchlichen Segelleinwandtasche keine Vorzüge besitzt.

Herhold (Brandenburg).

---

12) **Génévrier.** Note sur l'emploie du perborate de soude dans le pansement des plaies.

(Arch. de méd. et de pharm. militaires 1906. September.)

Verf. empfiehlt sehr das Natr. biboracicum als Streupulver für verunreinigte Wunden an Stelle des Jodoforms. Es hat viele Vorzüge, da es verhältnismäßig billig, sehr energisch antiseptisch wirkend, desodorierend und blutstillend ist. Außerdem ist es absolut geruchlos und es bildet mit den Sekreten keine Krusten. Die Wunden reinigen sich auffallend schnell, nach G. tritt auch die Vernarbung schneller als bei anderer desinfizierender Behandlung ein. Wegen seiner absoluten Reizlosigkeit läßt es sich auch bei Wunden der Schleimhäute gut verwerten.

Herhold (Brandenburg).

---

13) **E. Asbeck.** Die Behandlung frischer Wunden mit durch Wärme zum Austrocknen gebrachten Verbänden.

(Münchener med. Wochenschrift 1906. Nr. 42.)

Seine als Schiffsarzt gewonnenen günstigen Erfahrungen bezüglich der schnellen und reaktionslosen Heilung von Wunden unter

Verbänden, die an der tropischen Sonne oder an der Glut des Kesselfeuers rasch zum Trocknen gebracht wurden, hat A. in seiner praktischen Tätigkeit in Harburg an der Hand eines größeren Materiales weiter geprüft und mit der Methode sehr günstige Resultate erzielt. Die zahlreichen frischen Verletzungen, deren Desinfektion, ebenso wie die der Umgebung, stets unterlassen wurde, heilten unter einem Xeroformgaze-Mull-Watteverbande, der für die Dauer von $^1/_2$ bis $^3/_4$ Stunde der strahlenden Hitze eines Kessel- oder Herdfeuers ausgesetzt wurde. A. nimmt an, daß durch dieses Verfahren die Wunde bakteriendicht nach außen abgeschlossen, die in der Umgebung der Wunde befindlichen Keime fixiert oder in ihrer Entwicklung gehemmt, durch die erhöhte Temperatur die Blutzufuhr zur Wunde vermehrt und in diese eingedrungene Bakterien von den weißen Blutkörperchen usw. abgetötet werden. **Kramer** (Glogau).

---

14) **Zoege v. Manteuffel.** Die Behandlung der Gefäßverletzungen im Kriege 1905—1906.

(v. Langenbeck's Archiv Bd. LXXXI. Hft.1.)

Viele Gefäßverletzte starben auf dem Schlachtfelde an Verblutung. Andere, bei denen bloß die Diagnose eines Weichteilschusses gestellt, die Gefäßverletzung verkannt wurde, wurden direkt vom Verbandplatz in die Reservehospitäler evakuiert. Das bedeutete einen Transport von 5—14 Tagen. Eine nicht unbeträchtliche Anzahl dieser Leute verblutete unterwegs, und Verf. mußte selbst vielfach machtlos zusehen, wie eine Reihe von derartig Transportierten diesem Schicksal verfiel. Ein anderer Teil der Gefäßverletzten mußte noch unterwegs wegen großer Hämatome, Schmerzen, Gangrän u. a. m. in Etappenlazaretten abgeladen werden. Nur diejenigen, die keine äußerlichen Symptome aufwiesen, gelangten schließlich mit vollendetem Aneurysma in die Reservehospitäler. Auf Grund dieser Erfahrung protestiert M. energisch gegen die Forderung von Brentano und Bornhaupt, daß man Leute mit Gefäßschüssen direkt in die Reservelazarette schicken soll. Die Durchführung dieser Maßregel würde zahllose Menschenleben kosten. Nachblutung, Infektion und Gangrän kann nur durch frühe Diagnose und frühzeitige Unterbindung verhindert werden. Nun ist aber auf entfernteren Etappen der Zeitpunkt zur Unterbindung nicht immer günstig, da es dort meist für die primäre Ligatur zu spät, für die sekundäre Aneurysmaoperation zu früh ist. Deshalb sind Gefäßverletzungen auf dem Hauptverbandplatz, resp. auf den ersten in einigen Stunden erreichbaren Etappenlazaretten zu operieren. Freilich ist dazu eine frühzeitige Diagnose, aseptische Einrichtung und Zeit erforderlich. Die erstere ist nur möglich, wenn man häufiger als dies bisher geschah, schon auf dem Verbandplatze das Stethoskop zu Rate zieht. Verf. hat das selbst unter dem Donner der Geschütze von Wafangu und am Schaho mit Erfolg getan. Zur Vermeidung des ungeheuren Zeitverlustes für die wiederholte Hände-

desinfektion empfiehlt sich der Gebrauch von sterilen Gummihandschuhen.

Neben diesen Gefäßverletzungen bespricht M. dann noch die Herzschüsse, deren er acht beobachtet hat. Kein einziger zeigte die in der Friedenspraxis so alarmierenden Symptome der Herzbeuteltamponade. Es handelte sich eben in allen Fällen um perforierende Schüsse, bei denen zugleich die Pleura verletzt war, so daß das Blut einen Ausweg fand. Die Behandlung bestand in Ruhe, Eisbeutel, event. in vorsichtiger Punktion. **E. Siegel** (Frankfurt a. M.).

---

15) **Schumburg.** Zur Desinfektion der Instrumente in der Kriegschirurgie.

(Veröffentlichungen aus dem Gebiete des Militär-Sanitätswesens Hft. 35. [v. Bergmann-Festschrift.])

In Ergänzung seiner Untersuchungen über Händedesinfektion unterzog Verf. die Methoden einer Schnelldesinfektion der chirurgischen Instrumente einer sorgfältigen Nachprüfung und kommt zu folgenden Ergebnissen:

1) Die Umwicklung von Messern, die sogar von Blut und Eiter gereinigt sind, mit Seifenspirituswatte tötet nicht immer alle Bakterien ab.

2) Selbst allerkräftigstes und oft wiederholtes Abreiben der (trockenen oder feuchten) Klingen mit sterilen Handtüchern, Kompressen oder Watte entfernt nicht sicher alle Infektionserreger.

3) Eintauchen gut gereinigter, kleinerer Messer mittels steriler Pinzette in absoluten Alkohol, Anzünden des anhaftenden Alkohols und Abbrennen der Messer bewirkt in der Regel völlige Sterilisierung.

4) Mehrmaliges Durchziehen der Instrumente durch die ganze Länge des Bunsenbrenners von oben nach unten in der Art, wie man nach Koch bakteriologisch Deckglaspräparate zu fixieren pflegt, tötet die anhaftenden Bakterien nur recht unsicher ab.

5) Der beste Notbehelf für das Auskochen der Instrumente ist folgendes Verfahren: Man erfaßt das Instrument mit einer Kornzange oder anatomischen Pinzette und zieht es durch die Spitze einer nicht leuchtenden Bunsen- oder Spiritusflamme — jede Fläche für sich — mit solcher Geschwindigkeit hindurch, daß jeder Zentimeter sich eine Sekunde in der Flamme befindet.

6) Durch das selbst 10—15malige Abflammen wird weder die Politur der Instrumente geschädigt, noch die Schärfe beeinträchtigt.

Lessing (Hamburg).

---

16) **A. Köhler.** Die zivile und militärische Unfallfürsorge.

(Veröffentlichungen aus dem Gebiete des Militär-Sanitätswesens Hft. 35 [v. Bergmann-Festschrift.])

Berlin, **August Hirschwald,** 1907.

Die für Referat nicht geeignete eingehende Studie des durch seine Dienststellungen mit ziviler und militärischer Unfallsgesetzgebung

und Unfallspraxis erfahrenen Verf. weist die vielen Vorzüge des neuen Militär-Pensionsgesetzes nach; sie enthält für den Unfallsarzt viel Beachtenswertes. **Lessing** (Hamburg).

---

17) **Bingham** and **Shuttleworth.** Enlargement of the prostate and its treatment.

(Brit. med. journ. 1906. November 10.)

Obwohl die Hypertrophie der Prostata gelegentlich auch die anderen Gewebselemente (Muskelfasern, Bindegewebe) betreffen kann, hat sie doch in der weit überwiegenden Mehrzahl der Fälle adenomatösen Charakter und ihren Ursprung im Drüsengewebe. Die Verff. teilen die Pat. mit Prostatahypertrophie in drei Klassen ein, um eine gültige Indikation zur Behandlung zu gewinnen. Zur ersten rechnen sie die Pat., die, sonst völlig gesund, nur an der Behinderung der Urinentlerung leiden. Sie alle gehören — entgegen der früheren Ansicht B.'s — der operativen Behandlung an. Die Prostata soll nach kurzem Katheterleben entfernt werden, bevor in Blase oder Nierenbecken krankhafte Veränderungen eintreten. Zur zweiten Klasse gehören die Pat. mit völliger Harnverhaltung, Cystitis, vielleicht sogar Pyelitis, Arteriosklerose. Für diese bedeutet die Bottini'sche Operation eine große Wohltat und unter Umständen Lebensrettung. Eine Unterabteilung dieser Klasse enthält die Fälle mit einem Stein als Komplikation. Diese sollen durch suprapubische Cystotomie von ihrem Steine befreit und gleichzeitig unter Führung des in der Blase befindlichen Fingers nach Bottini operiert werden. Zur dritten Klasse endlich rechnen Verff. viele Fälle, die den Übergang bilden von der ersten zur zweiten Klasse; bei gutem Allgemeinzustand haben sie Cystitis, vielleicht einen Stein, sehr geringe Fassungskraft der Blase, ein längeres Katheterleben hinter sich. Bei diesen Fällen besteht eine Indikation zur Prostatektomie.

Der suprapubische Weg ist angezeigt bei wesentlicher Beteiligung des Mittellappens, der perineale da, wo die hypertrophischen Massen sich mehr nach unten zum Damm und nach hinten zum Mastdarm vorwölben. Septische Zustände der Blase müssen vorher gebessert werden. Bei solchen Blasen muß stets für freien Dammabfluß gesorgt werden. Nach der Operation ist für 2 bis 7 Tage ständige Spülung zu üben. Chok und Urämie, den häufigsten Todesursachen, wird vorgebeugt durch Darmeinläufe. Die bisher veröffentlichte Statistik scheint zum Vorteil des perinealen Weges auszufallen, soweit die Sterblichkeit in Frage kommt. **Weber** (Dresden).

---

18) Fenwick. Vital points in the technic of suprapubic enucleation of the prostate for benign enlargement of that gland.

19) Fergusson. Indications for prostatectomy and the results of operation.

(Vorträge auf der 57. Jahresversammlung der Americ. med. assoc.)
(Journ. of the amer. med. assoc. 1906. Oktober 13.)

Drei Hauptpunkte werden von vielen Operateuren übersehen:

1) Die Zerstörung der Mündung der Harnröhre in die Blase. 2) Die schwere Schädigung der Pars prostatica urethrae mit der Ausmündung der Duct. deferentes und 3) die Schädigung der Pars membranacea. Fenwick vermeidet diese durch völlig stumpfes Vorgehen von der Blase aus, indem er mit dem eingeführten Finger durch die Schleimhaut und die Kapsel der Prostata sich durcharbeitet und nur durch allmähliches Weiterdringen die Drüse im ganzen aus ihrem Lager ausschält. Durch dieses Vorgehen wird die ganze Schleimhaut der Pars prostatica erhalten und zum Schluß in das leere, sich zusammenziehende Bett der Drüse hineingelegt, das sie, ebenfalls schrumpfend, allmählich ausfüllt und dadurch eine normal weite, mit ihrer zugehörigen Schleimhaut bedeckte Harnröhre neu bildet. Durch sein Vorgehen vermeidet er auch gleichzeitig die anderen genannten Schädlichkeiten.

Fergusson bringt eine größere Abhandlung über den Gegenstand, der größtenteils Bekanntes bietet, mit guten Abbildungen. Er geht am liebsten allein extravesikal an die Ausschälung, erforderlichenfalls aber auch gleichzeitig von der Blase und vom Darm aus vor. Die Pars membranacea zu eröffnen scheut er sich nicht, in den meisten Fällen ist es sogar nötig. Der in sie eingeführte Finger unterstützt die Ausschälung wesentlich. Die letztere geschieht stückweise. Die Ausführungsgänge der Samenleiter sondiert Verf. in schwierigen Fällen nach Eröffnung derselben von außen oder spritzt von diesen Öffnungen aus Methylenblaulösung ein. Die leere Kapsel wird vom Darm aus drainiert, Dauerkatheter durch die Harnröhre eingelegt. Die Mortalität bei 103 von ihm selbst operierten Fällen war zwischen 3 und 4%.

Diskussion: Young (Baltimore) wirft dem Vorgehen Fergusson's vor, daß es nicht übersichtlich genug die Drüse freilege. Bei seinem Verfahren (Ref. in d. Blatte 1903 p. 1430) hat er unter 150 Fällen, davon 145 gutartiger Natur, 7 Todesfälle gehabt.

Deaver (Philadelphia). Der Weg durch den Damm ist nur bei kleinen, harten Drüsen anwendbar, die großen weichen müssen von der Blase aus entfernt und können nur mit dem Finger ausgeschält werden. Durch das perineale Vorgehen wird stets die Pars prostatica zerstört, selbst wenn man sie zu erhalten meint. Für die Erhaltung der inneren Blasenmündung ist das suprapubische Verfahren nicht viel besser.

Moore (Minneapolis). Sehr wichtig ist die frühzeitige chirurgische Behandlung der Prostatahypertrophie, ehe Infektion der Blase eingetreten ist. Obwohl die perineale Operation die der Wahl ist, hat M. doch gefunden, daß recht häufig ein Vorgehen von der Blase aus nötig ist, namentlich bei großen Hypertrophien.

Trapp (Bückeburg).

---

20) **Chetwood.** Prostatectomy in two stages.

(Annals of surgery 1906. Oktober.)

Da es sich fast bei allen Prostatikern um alte heruntergekommene Leute handelt, hat C. zunächst in der letzten Zeit die perineale Cystotomie mit nachfolgender Drainage und dann je nach der Schwere des Falles 8—21 Tage später die Enukleation der Prostatalappen vorgenommen. Meist konnte er die letztere bereits 8 Tage nach der ersten Operation vornehmen. Zuweilen wurde sofort nach dem perinealen noch der suprapubische Blasenschnitt gemacht, z. B. bei Ansammlung von Blutklumpen in der Blase oder bei Harninfiltration des Cavum Retzii. Verf. glaubt, daß die Vorteile des zweizeitigen Verfahrens in folgendem liegen: die Enukleation geht leichter von statten, daher ist die Operation kürzer, die Blutung ist geringer, Chok wird vermieden, postoperative Urintoxämie tritt nicht ein, da Pat. während der präliminaren Drainagezeit eine normale Resistenz wieder erlangt. Sehr empfohlen wird gegen die parenchymatöse Blutung während der Operation die Anwendung von Formaldehydgelatine, deren genaue Zusammensetzung aus der Arbeit leider nicht ersichtlich ist. Acht zweizeitig operierte Fälle, die alle schwerer Art waren und alte Leute betrafen, werden beschrieben. Sie alle wurden gesund.

Herhold (Brandenburg).

---

21) **L. Thomas.** Enucleation of the prostate.

(Brit. med. journ. 1906. November 10.)

Verf. hält die Entfernung der Prostata für sicherer als die Gefahren eines langen Kathetergebrauches. Er meint, die große Mehrzahl der Pat., die mehrere Male täglich den Katheter gebrauchen, ginge schließlich doch septisch zugrunde. Er stützt sich auf 29 suprapubische und 2 perineale Prostatektomien und auf eine von ihm gesammelte Zahlenreihe von 583 Operationen und berechnet für den suprapubischen Weg 7,7%, für den perinealen 6,8% Operationssterblichkeit, für beide eine Sterblichkeit aus entfernteren Ursachen von 3,4%. Die Todesursachen sind bei beiden Methoden gleich: Chok durch die Narkose und Operationsdauer, Sepsis, Nierenstörungen. Die kleine Bevorzugung des perinealen Weges mit 0,9% erklärt Verf. durch die Natur der operierten Fälle, nicht durch die Methode. In septischen Fällen soll die Prostatektomie in zwei Zeiten gemacht werden: zunächst suprapubische Cystostomie, dann nach Besserung der Cystitis Entfernung der Prostata. Zur Technik bemerkt er Querer Einschnitt und Längstrennung der Recti gibt eine sich schnell

und gut schließende Wunde. In der Blase liegt bis zur Auslösung der Prostata aus ihrem Bett ein silberner Katheter, im Mastdarm als Fingerersatz ein löffelförmiges Instrument mit langem Stiel. Die Blasenmuskulatur wird mit der Rectusscheide vernäht, das Blaseninnere nach oben drainiert.

Soweit die Sterblichkeit in Betracht kommt, stehen sich der Weg von oben und der Weg von unten gleich, aber die Statistik ergibt für völlige Beseitigung aller Beschwerden ungefähr 14% zugunsten der suprapubischen Operation. Der suprapubische Weg ist aber nicht gangbar für kurze Finger und dünne, biegsame Fingernägel. Es ist anatomisch unmöglich, die Prostata als Ganzes zu entfernen, ohne die Urethra prostatica mit zu entfernen. Dem Schluß ist eine große Tabelle aller operierten Fälle und ein ausführliches Literaturverzeichnis angefügt. **Weber** (Dresden).

---

22) **P. Duval.** Note sur la technique opératoire de la prostatectomie transvésicale.

(Ann. des malad. des org. gén.-urin. 1906. Nr. 20.)

Verf. bricht eine Lanze für die transvesikale Prostatektomie, deren Technik er unter Zuhilfenahme sehr belehrender Abbildungen genau beschreibt. Zunächst wird die vollkommen leere Blase durch einen großen Schnitt, der vom Urachus bis fast zum Blasenhals reicht, eröffnet. Dann wird durch einen Kreisschnitt der Blasenhals umschrieben und entweder unter Schonung der Harnröhre eine para-urethrale Aushülsung der Prostata vorgenommen, oder wenn dies nicht möglich ist, die ganze Masse mitsammt dem Harnröhrenteil entfernt. Der Harnröhrenstumpf muß dann durch eine sehr sorgfältige, schwierige Naht wieder mit der Blasenlichtung vereinigt werden. Die Prostatanische wird mit Schleimhaut ausgekleidet; in die Harnröhre kommt ein Dauerkatheter. Dann werden die vordere Blasenwand und die Bauchwand vollkommen durch die Naht geschlossen; es wird nur eine kleine prävesikale Drainage angelegt. **Paul Wagner** (Leipzig).

---

23) **Pozzi.** Neues Verfahren für die Nahtvereinigung der Enden des Harnleiters nach seiner völligen Durchschneidung. (Invagination mit Ektropium.)

(Deutsche med. Wochenschrift 1906. Nr. 50.)

Den Nachteil der Invaginationsmethode, daß sie zwei heterogene Oberflächen zur Verlötung aufeinander paßt, hat P. dadurch umgangen, daß er den Rand des unteren Endstückes leicht nach innen einschlug, indem er ihn nach der Innenfläche intropionierte, ehe er das obere Endstück einstülpte. **Borchard** (Posen).

---

24) J. Nicolaysen. Undersögelse af nyrernes funktionsevne ved hjelp af veriabilitetspröven og den experimentelle polyuri.

(Norsk Mag. f. Laegevidensk. 1906. Nr. 11 u. 12.)

N. berichtet über seine in 2 Jahren gesammelten Erfahrungen über die chirurgische Diagnostik von Nierenkrankheiten mit Hilfe der experimentellen Polyurie und der »Variabilitätsprobe«. Die Methode ist eine Modifikation des Verfahrens, das Albarran sowie Hansson und Gröhndahl angegeben haben.

Die verschiedenen zur Erkennung der Niereninsuffizienz angegebenen Methoden sind, einzeln angewandt, unzulänglich und gelegentlich irreführend. Die Phloridzinmethode ist zu verwerfen, weil die Zuckerausscheidung in keinem bestimmten Verhältnis zu den anatomischen Veränderungen des Organs steht. Auch die Gefrierpunktsbestimmung des Blutes ist unzuverlässig. Die Konzentration des Blutserums braucht bei bestehender Niereninsuffizienz nicht vermehrt zu sein, und bei erhöhter Blutdepression kann die Niereninsuffizienz fehlen.

Ein besseres Hilfsmittel als die Kryoskopie ist der Verdünnungsversuch. Je mehr Wasser zugeführt wird, desto dünner wird der von der gesunden Niere ausgeschiedene Urin. Die Arbeitsleistung der kranken Niere ist geringer als die der gesunden. Die molekulare Konzentration des Harns bleibt unbeeinflußt. Aber die erkrankte Niere scheidet eine geringere Urinmenge aus, und die Verdünnung des ausgeschiedenen Urins tritt verlangsamt ein.

Weiter ausgearbeitet ist diese Methode in dem Verfahren von Hansson und Gröhndahl, mehrere Tage Trockendiät und danach die gleiche Zeit große Flüssigkeitsquantitäten zuzuführen. Allerdings wird die Trockendiät nicht von allen Pat. vertragen. N. modifizierte das Verfahren insofern, als er nicht den in 24 Stunden gesammelten Urin, sondern den in 2stündigen Zwischenräumen gelassenen Harn untersuchte. Die Urinmenge beider Nieren kann verschieden sein, ohne daß diesem Zeichen eine entscheidende Bedeutung beizulegen ist. Wichtig ist der Konzentrationsunterschied. Bei erkrankten Nieren fand N. stets einen auffallenden Mangel an Anpassungsvermögen an die erhöhte oder verminderte Inanspruchnahme. Die Nephrektomie darf nicht vorgenommen werden, bevor nicht der Untersucher durch genaue Prüfung zu der Überzeugung gelangt ist, daß die zurückbleibende Niere die gesamte Arbeitsleistung zu übernehmen imstande ist.

Im zweiten Teile seiner Arbeit bringt N. genaue Angaben über 28 untersuchte Fälle und schließt mit der Bemerkung, daß die Prüfung des Wasser- und Salzausscheidungsvermögens zurzeit die beste funktionelle Untersuchung der Nierentätigkeit darstellt.

Revenstorf (Hamburg).

25) E. A. Shebrowski. Über die diagnostische Bedeutung der Harnveränderungen bei Nierentastung.

(Russki Wratsch 1906. Nr. 45 u. 46.)

Auf Anregung von Prof. Wagner in Kiew unterzog S. die von Menge entdeckte, von Schreiber genauer untersuchte renalpalpatorische Albuminurie einer Nachprüfung an 39 Nieren bei 30 Kranken. Zur Albumenbestimmung wurden die Proben mit Spiegler's Reaktiv (erwies sich zu feinfühlig), mit Essigsäure (kochen), mit Sulfosalizylsäure und mit Acid. nitricum (Brandberg, quantitative Bestimmung) angewendet. Ferner wurde vor und nach der Tastung der Niedersatz im Harn untersucht.

Schlußfolgerungen: 1) Die palpatorische Albuminurie ist eine konstante Erscheinung, daher wichtig für die Diagnose der Bauchgeschwülste. 2) Bei Tastung normaler Nieren ist die Albuminurie unbedeutend ($<$ 0,033‰); erreicht die Albuminurie nach Brandberg zu messende Werte, so ist ein pathologischer Nierenprozeß zu vermuten. 3) Bei normaler Niere schwindet die Albuminurie nach ½—2 Stunden; bei Nephritis scheint sie bis zum nächsten Tage dauern zu können. 4) Zwischen dem Grade der Albuminurie und den Veränderungen im Bodensatze des Harns existiert ein gewisser Parallelismus. Bei einem Albumengehalte von $<$ 0,033‰ zeigten 95% der Fälle keine Veränderung des Bodensatzes; bei 0,033‰ 50%, bei 0,033—1‰ 29%, endlich zeigten alle Fälle mit mehr als 1‰ Eiweiß Bodensatzveränderungen. 5) Das Fehlen von Veränderungen des Bodensatzes spricht für Unversehrtheit der Niere. Das Erscheinen von zahlreichen Leukocyten weist auf Eiterungsprozesse in der Niere hin, von roten Blutkörperchen auf Nierenstein oder auf Neubildungen. Den Fund von körnigen und Epithelzylindern mit fettig degenerierten Nierenepithelzellen möchte S. auf das Vorhandensein einer leichten, larvierten Form von chronischer Nephritis zurückführen. Die Arbeit wird durch acht lehrreiche Krankengeschichten illustriert.

Da die tastbare Niere häufig vorkommt — besonders bei Frauen —, so verdient die Tastung volle Beachtung. Die Ursache der Albuminurie bei Tastung will S. in Veränderungen des die Harnkanälchen auskleidenden Nierenepithels sehen. Ist es normal, so ist die Albuminurie gering und kurzdauernd; bei verändertem Epithel wird Albumen reichlich und längere Zeit hindurch ausgeschieden.

Zum Schluß bemerkt S., daß er sich gegenwärtig mit der Frage beschäftigt, ob auch bei nicht tastbarer Niere letztere dem Einfluß mechanischer Einwirkung zugängig sei.

E. Gückel (Wel. Bubny, Poltawa).

26) **D. Newmann.** **The cystoscope in diagnoses of diseases of the bladder and kidneys. Lesions illustrated by an opaque projector.**

(Transactions of the clin. soc. of London Vol. XXXIX. p. 1.)

Zunächst gibt Verf. interessante Daten über seine ersten cystoskopischen Bestrebungen. Sein erstes Cystoskop erinnert etwas an das Strauss'sche Rektoskop. Die Beschreibung des jetzt von ihm benutzten Cystoskops schließt sich an. Es ist besonders als Spülkatheter und als Demonstrationsinstrument eingerichtet. Die nähere Beschreibung ist im Original durch Abbildungen erläutert. 18 farbige, ausgezeichnet reproduzierte Bilder mit erläuterndem Texte zeigen Veränderungen der Blasenschleimhaut bei Hyperämie infolge Verletzung der Medulla oblongata, bei Tuberkulose, Stein, Fibrom, Sarkom, und endlich vor allem das Verhalten der Harnleitermündungen und ihrer Umgebung bei Harnleitersteinen und Pyonephritis. Betrachtungen über die Art und Weise, die Verfärbung, den Rhythmus usw. des Urinstrahles aus dem Harnleiter bei Nierenerkrankungen schließen den lesenswerten Aufsatz.

Die Schlüsse, die Verf. inbezug auf die cystoskopische Diagnose von Nierenkrankheiten zieht, lauten: 1) Wenn eine Harnleitermündung allein verändert ist, so sitzt die Nierenerkrankung auf ihrer Seite. 2) Wenn der Urinstrahl auf der einen Seite häufiger ist, so deutet das a. bei gleicher Stärke des Strahls und regelmäßigem Rhythmus auf größere funktionelle Aktivität; b. bei irregulärem Rhythmus, wechselnder oder geringer Stärke auf Reizung der Niere; c. bei verzerrtem Strahl oder unregelmäßiger Stärke auf Striktur, Stein oder chronische Ureteritis. 3) Wenn der Urin nicht in bestimmten Schüben kommt: a. bei langsamen Hineinträufeln mit Intervallen auf Harnleiterdehnung ohne Sphinkterlähmung; b. bei kontinuierlichem Fluß auf Sphinkterlähmung. 4) Vom Charakter des krankhaft veränderten Urins (Blutgehalt usw.) schließen wir auf die Art der Nierenerkrankung. 5) Ebenso weist die Gestaltveränderung der Harnleitermündung auf die Art der Nierenerkrankung hin: a. Stecknadelknopfähnliche Kontraktion auf chronische Entzündung oder eingeklemmten Stein; b. verlängerte und verzerrte Außenmündung auf Nierenbeckenerweiterung oder infektiöse Nephritis; c. geschwollene oder aufgeworfene Mündung auf dauernde, nicht akute Nierenentzündung; d. Dilatation auf vorgeschrittene tuberkulöse oder kalkulöse Pyonephrose; e. U-förmige Mündung gewöhnlich auf chronische Nierenbeckenreizung.

Goebel (Breslau).

---

27) **Gebele.** **Über Nierenchirurgie.**

(v. Langenbeck's Archiv Bd. LXXXI. Hft. 1.)

Verf. bespricht die Stellungnahme der Anhänger und Gegner der funktionellen Nierenprüfung, welche die Entscheidung bringen soll, ob die »andere« Niere, welche der zu operierenden gegenüberliegt,

funktionsfähig ist oder nicht. Nach diesem allgemeinen Referate berichtet er kurz über die Erfahrungen, die mit diesen Methoden in der Münchener chirurgischen Klinik gemacht worden sind. Der Blutgefrierpunkt ist nach G. kein konstanter; er schwankt zwischen — 0,52° und — 0,58°, nicht wie Kümmell behauptet zwischen — 0,55° und — 0,57°. Die Besserung der Operationsresultate ist sicher zum Teil den funktionellen Methoden, speziell der Blutgefrierpunktsbestimmung zu danken, die allerdings nur einen ergänzenden, keinen selbständigen Wert hat. Sie gewinnt auch dann besonderen Wert, wenn der Harnleiterkatheterismus sich als unausführbar erweist. Die Chromocystoskopie macht den letzteren nicht entbehrlich. Rovsing's und Israel's Geringschätzung der funktionellen Nierenprüfungsmethoden hält Verf. nicht für berechtigt.

E. Siegel (Frankfurt a. M.).

---

28) **Beyea.** Floating kidney, its significance and treatment, with special reference to a method of performing nephropexy.

(Univ. of Pennsylvania med. bull. 1906. Oktober.)

B. fand bei mehr als 10% seiner gynäkologisch Kranken Wandernieren, die Störungen verursachten. Unter den Symptomen stand in der Hälfte der Fälle eine chronische Enterocolitis mucosa im Vordergrunde, die als eine von dem Auerbach'schen oder Meissner'schen Ganglienplexus ausgehende Neurose aufzufassen ist. Schmerzhaftigkeit der Ileocoecalgegend bei Wanderniere hält B. im Gegensatze zu Edebohls entweder für zufälliges Zusammentreffen zweier Erkrankungen oder für eine reflektorische Schmerzhaftigkeit, eine Manifestation der bestehenden Neurasthenie. Wo Nephroptose mit Gastroptose einhergeht, empfiehlt B. auf Grund von acht erfolgreich behandelten Fällen die gleichzeitige Hebung des Magens durch Faltung des Omentum hepatogastricum; ist zugleich eine Senkung und Knickung der Gebärmutter vorhanden, so wird auch diese stets operativ behandelt.

Bei einer kritischen Besprechung der verschiedenen Operationsmethoden der Wanderniere kommt B. zu dem Schluß, daß alle bisherigen Methoden entweder in technischer Beziehung oder in bezug auf die spätere Funktion der Niere Nachteile haben. Durch das Parenchym der Niere gelegte Nähte, Spaltung und mehr oder weniger ausgedehnte Ablösung der fibrösen Kapsel führen zu nephritischen Veränderungen und Funktionsstörungen der Niere. Daher muß das Ideal einer Nephropexie darin gesucht werden, weder das Nierenparenchym noch die Capsula fibrosa irgendwie zu schädigen, eine auf die Operation folgende Pericapsulitis mit Narbendruck auf das Parenchym zu vermeiden und irgendwelche narbige Umwandlungen in der Lendenwunde zu verhüten; die Verwachsungen mit der Capsula externa der Niere müssen eben hinreichend sein, um die Niere in normaler Lage zu halten. Diesen Grundsätzen entsprechend hat B. folgendermaßen operiert:

Nach Freilegung der Niere in der gewöhnlichen Weise wird die Fettkapsel eingeschnitten und entfernt. Dann wird am Hilus der Niere, und zwar zunächst am oberen Pol, 2 cm von den Gefäßen und dem Nierenbecken entfernt, ein Punkt in der perirenalen Fascie aufgesucht, der von Blutgefäßen frei ist, und mit einer Kornzange stumpf durchbohrt. Durch die Öffnung wird ein langer dünner Gummidrain durchgeführt, ein zweiter in gleicher Weise entsprechend dem unteren Nierenpol. Die Niere wird in die Normallage gebracht, und die um den oberen und unteren Nierenpol geschlungenen Drainenden durch den oberen Winkel des Schnittes herausgeleitet. Muskel- und Hautschnitt werden bis auf den oberen Wundwinkel vernäht, zuletzt die Drainenden ohne jeden Zug an der Niere über einem Mullbausch lose geknüpft. Diese Drains werden nach 3 Wochen entfernt; sie sollen die Niere nicht etwa in die Normalage hinaufziehen, sondern nur locker um sie herumliegen und durch den Fremdkörperreiz Verwachsungen anregen. Experimente an Hunden und die Nachuntersuchung bei einer Frau, die vor 5 Jahren nach dieser Methode operiert war, und bei der gelegentlich einer Bauchoperation die Niere abgetastet werden konnte, bestätigten, daß die so entstehenden Verwachsungen für eine Fixierung der Niere genügen.

Die Methode ist seit 7½ Jahren bei etwa 50 Pat. angewendet worden, ohne Todesfall und ohne sicheres Rezidiv.

Mohr (Bielefeld).

---

29) **Mariani.** Nefropessia periostea per trasfissione.

(Gazz. degli ospedali e delle clin. 1906. Nr. 123.)

Nach Befreiung der 12. Rippe vom Periost wird dieselbe reseziert. Die Niere wird zwischen oberem und mittlerem Drittel mittels eigens konstruierter Pinzette durchbohrt und das Periost der Rippe hindurchgezogen; Nähte verbinden das Periost beim Ein- und Austritt mit der Nierenkapsel und mit dem 11. Interkostalmuskel. 30tägige Bettruhe mit erhöhtem Fußende des Bettes. Die Operation ist nur in 70 bis 80% der Fälle möglich. Die Rippe muß wenigstens 10 cm lang sein. M. berichtet über zehn geheilte Fälle, davon vier seit über einem Jahre.

Dreyer (Köln).

---

30) **G. Monzardo.** Un nuovo metodo di nefropessi.

(Gazz. degli ospedali e delle clin. 1906. Nr. 150.)

Zur Festlegung der Niere verlängert M. den gewöhnlichen Lendenschnitt bis zur 12. Rippe. Letztere wird bloßgelegt und durch einen Schnitt längs derselben das Periost im mittleren Drittel der Rippe abgelöst. Alsdann wird der Knochen vom unteren Rippenrand aus schräg nach oben und innen reseziert. Das innere dünne Stück, welches verbleibt und noch am Periost hängt, wird frakturiert und unter der Kapsel durch den oberen Nierenpol geführt. Zur Befestigung dient eine einfache Naht. Verf. betont die Einfachheit, Sicherheit und die befriedigenden Resultate seiner Methode.

Dreyer (Köln).

---

31) H. Kümmell. Über Nieren- und Blasentuberkulose. Frühdiagnose und Frühoperation.

(v. Langenbeck's Archiv Bd. LXXXI. Hft. 1.)

Erfolgreiche operative Behandlung der Nierentuberkulose konnte erst angebahnt werden, als man erforscht hatte, daß bei der Tuberkulose des Harnsystems die Niere der primäre Sitz des tuberkulösen Leidens ist, von dem aus Harnleiter und Blase infiziert werden. Bei Genital- und Blasentuberkulose ist stets eine gleichzeitige Nierentuberkulose anzunehmen. Überwiegend ist die eine Niere befallen, jedoch schon die Möglichkeit der Infektion des zweiten Organes läßt eine frühzeitige Entfernung der erkrankten Niere geboten erscheinen. Als solches frühzeitiges Stadium der Tuberkulose der Harnorgane bezeichnet K. dasjenige, in welchem subjektive Beschwerden nicht auf den Sitz des Leidens hinweisen, äußere objektive Anhaltspunkte, wie palpatorischer Nachweis des vergrößerten Organes, Schmerzhaftigkeit usw., fehlen, der Prozeß noch auf die Niere beschränkt und die Blase höchstens in geringem Maße in Mitleidenschaft gezogen ist. Die Blasentuberkulose selbst ist niemals direkt in Angriff zu nehmen; sie heilt meist nach Entfernung der kranken Niere.

Als erstes Symptom der Nierentuberkulose tritt oft trüber Urin auf. Jeder Blasenkatarrh, besonders bei Frauen, der nicht durch Gonorrhöe oder Katheterismus bedingt ist, erscheint auf Tuberkulose verdächtig. Oft werden Frauen mit latenter tuberkulöser Cystitis und Nephritis lange gynäkologisch behandelt, da sie ihre Beschwerden als Unterleibsleiden deuten. Die Gonorrhöe ist ein ätiologischer Faktor für die Entwicklung einer Tuberkulose. Selbst bei ausgedehnten Zerfallsherden in der Niere kann der Urin zeitweise spärlichen pathologischen Befund aufweisen und relativ klar sein. Im Frühstadium sind bisher vom Verf. fast nur Frauen operiert worden. Ein einziges Mal konnte er auch ausgeheilte Tuberkelherde der Niere beobachten. Der sicherste Beweis für die Krankheit ist das Auffinden von Bazillen, das auch im Frühstadium durch das Anreicherungsverfahren von Jochmann oder durch das Tierexperiment gelang. Welche Niere erkrankt, welche event. ganz gesund ist, zeigt jedoch nur das Cystoskop, resp. erst der Harnleiterkatheterismus. Die Gefahr der Infektion des gesunden Harnleiters durch Sondierung besteht bei der Tuberkulose nicht. Die Völcker'sche Indigokarminprobe sagt nichts über die Beschaffenheit des Urins aus, kann also den Harnleiterkatheterismus nicht ersetzen. Bei weit fortgeschrittenen Fällen mit Schrumpfblase ist diese Methode oft schwer auszuführen. Verf. hat sie aber doch fast stets mit lokalen Anästheticis oder Skopolamin-Morphium ohne große Beschwerden durchsetzen können.

Weiterhin gibt es Fälle, bei denen die eine Niere schwer erkrankt, die andere aber auch schon ergriffen ist. Die Gefrierpunktsbestimmung gibt hier den Ausschlag, was zu geschehen hat. Ist δ normal $= -0{,}56$ bis $-0{,}57$, so wird die stark zerstörte Niere exstirpert.

Bewegt sich dagegen der Gefrierpunkt unter — 0,6, so wird ebenfalls die schwer erkrankte Niere freigelegt, ausgeschnitten und nach Entfernung der krankhaften Massen tamponiert. Erweist sich später die andere Niere als funktionstüchtig, so wird die erstere noch nachträglich entfernt. In einer Reihe von Fällen, bei denen der Harnleiterkatheterismus gar nicht möglich war, entschied neben der Kryoskopie die Tastung des krankhaften Harnleiters, welche Niere gegebenenfalls in Angriff zu nehmen sei, und es wurde dann ebenfalls entweder ein radikales oder vorläufig konservatives Verfahren eingeschlagen. Einen Nierentod hat Verf. dabei auch nicht erlebt. Die einzig ratsame Therapie ist die Entfernung der ganzen erkrankten Niere. Partielle Resektionen sind zu verwerfen. Der Harnleiter ist in einzelnen Fällen bis zur Blase mit zu entfernen. Manchmal hat K. seine Schleimhaut durch glühenden Platinbrenner zerstört. Die Zahl der Todesfälle ist seit Anwendung des Harnleiterkatheterismus von 27 auf 2,7% zurückgegangen. **E. Siegel** (Frankfurt a. M.).

---

32) **E. Müller.** Über die Entkapselung der Niere.

(Med. Klinik 1906. p. 1166.)

M. führte die Entkapselung und Netzumhüllung der Niere bei vier Hunden beiderseitig, bei zwei einseitig aus, tötete die Tiere nach mehreren Monaten, spritzte in ihr Gefäßgebiet ein Metallsalz ein und machte vom herausgenommenen Magen mit Netz und den daranhängenden Nieren und der Aorta Röntgenaufnahmen (Abbildung). Am Präparate trat das Netz als ein zweifingerdicker, stark gefäßgefüllter Strang durch den Bauchfellschlitz und überzog die ganze Niere als ein $1^1/_2$ cm dickes, schwammiges, äußerst blutreiches Gewebe. Das Röntgenbild ergab eine reiche Gefäßneubildung um die und in der Niere.

Diesem Ergebnis entsprach der Erfolg bei drei von Gelpke und Liestal mit Nierenentkapselung operierten jüngeren Männern, die an chronischer Nierenentzündung litten (Krankengeschichten). Die Entkapselung der Niere und Übernähung mit Netz (»Epiplonephroplastik«) erzielt demnach namhafte Gefäßneubildung und bessere Tätigkeit der Niere, wirkt somit unter Umständen lebensrettend.

Georg Schmidt (Berlin).

---

33) **Dreibholz.** Die Torsion des Samenstranges.

(Beiträge zur klin. Chirurgie Bd. LI. p. 147.)

In der Küttner'schen Poliklinik wurde ein Fall von Samenstrangdrehung bei einem jungen Mann beobachtet, der schon wiederholt rasch vorübergehende Schmerzanfälle in dem einen Hoden gehabt hatte. Bei normaler Lage des Hodens fand sich eine schmerzlose, derbe Geschwulst im Bereiche des Nebenhodens und Samenstranges bei normal fluktuierendem Haupthoden. Mit Rücksicht auf eine bestehende Spitzenaffektion wurde eine Nebenhodentuberkulose vermutet.

Die Operation ergab jedoch Drehung des Samenstranges um 360° mit Nekrose des Hodens, so daß Kastration notwendig wurde.

Im Anschluß an diese eigene Beobachtung bespricht Verf. das Krankheitsbild der Samenstrangdrehung, wie es sich aus der Gesamtzahl von 73 publizierten Fällen ergibt. Bei vorhandener Disposition (Ektopie, abnorme Beweglichkeit, Gestalt und Stellung des Hodens, Zweiteilung des Samenstranges, Trennung vom Haupt- und Nebenhoden) kommt die Drehung mitunter ohne jedes Trauma, meist aber durch ein solches der verschiedensten Art zustande. Folge der Drehung ist stets eine parenchymatöse Blutung in Haupt- und Nebenhoden; ein hämorrhagischer Infarkt ist seltener, weil in 93% Anastomosen zwischen Art. deferentialis und spermatica bestehen. Er kommt nur durch plötzliche Abschnürung sämtlicher Arterien zustande.

Die Diagnose im akuten Anfall ist besonders gegenüber inkarzerierten Hernien und akuter Epididymitis sehr schwierig und wurde unter 73 Fällen nur 7mal richtig gestellt, in 11 Fällen vermutet. Im späteren Stadium der Drehung sind Verwechslungen mit Nebenhodentuberkulose, Geschwülsten, Resten einer geplatzten Varicokele usw. naheliegend.

Eine spontane Rückdrehung ohne atrophische Schädigung des Hodens ist sehr selten. Kommen die Pat. frühzeitig zum Arzt, so gilt eine solche durch äußere Handgriffe für zulässig; mißlingt sie, so ist sofort zu operieren; denn schon eine 22stündige Zirkulationsunterbrechung führt mindestens zur Hodenatrophie, meist schon zur Nekrose. Wenn der Hoden nach operativer Rückdrehung sich rasch erholt, so kann er unter Fixation erhalten werden. Bei der habituellen Form der Drehung wird man in der anfallsfreien Zeit die Hodenfixation vornehmen. Ein operatives Vorgehen ist immer angezeigt, wenn eine Darminkarzeration sich nicht sicher ausschließen läßt, und soll auch bei sicherer Diagnose die Regel bilden, weil nur die operative Autopsie über die Lebensfähigkeit des Hodens entscheiden kann. Ist dieser bereits nekrotisch, so besteht an der Berechtigung zur Kastration kein Zweifel, welche auch in zweifelhaften Fällen schwerer Hodenschädigung allein einer hämatogenen Infektion oder nekrotischen Sequestration vorbeugen kann.

Reich (Tübingen).

---

34) **Belfield.** Irrigation and drainage of the seminal duct and vesicle through the vas deferens.

(Surgery gynecology and obstetrics 1906. März 5.)

Bei eitriger Infektion der Samenbläschen legt B. den Ductus deferens frei, der quer oder schräg eröffnet wird. Mit abgestumpfter Kanüle und Pravazspritze läßt sich dann leicht irgendeine zur Behandlung erwünschte Lösung in die Samenbläschen einspritzen; ist längeres Offenbleiben des Ductus deferens erwünscht, so wird mit feiner Silkwormnaht, die durch die Lichtung des Ductus geht, eine Fistel hergestellt. Ein solcher Faden kann auch als Sonde

dienen. Außer zur Einspritzung wird der Samenleiter auch als Abflußrohr aus der Samenblase benutzt. Die Lippenfistel des Ductus läßt sich leicht schließen, die Lichtung stellt sich wieder her, wie B. experimentell an Hunden und bei einem Manne nachwies, der nach Verlust des einen Hodens wegen Spermatocystitis nach dem oben beschriebenen Verfahren behandelt wurde. 6 Monate nach Schluß der Fistel wurden reichliche Spermatozoen im Ejakulat gefunden. Bei folgenden Erkrankungen hält Verf. sein Verfahren für nützlich: Chronisch gonorrhoische Erkrankung der Samenblasen und Ductus deferentes; chronische eitrige Infektionen dieser Teile; wiederkehrende Nebenhodenentzündung bei diesen Erkrankungen; akute gonorrhoische Erkrankung des Samenleiters. In einem Falle glaubt er durch frühzeitige Spülung Epididymitis verhütet zu haben.

Trapp (Bückeburg).

Kleinere Mitteilungen.

35) **Bland.** A statistic study of deaths from cancer in the city of Philadelphia, with especial reference to cancer of the uterus.

(Surgery, gynecology and obstetrics Vol. III. Hft. 1.)

Die Statistik umfaßt 25 Jahre, 1879—1904.

Die relative Zahl der Todesfälle an Krebs hat in dieser Zeit zugenommen, insbesondere der Gebärmutterkrebs ist sehr viel häufiger geworden. Er steht an erster Stelle, dann folgt der Magen als Sitz des Krebses, dann die Brust, an vierter Stelle steht die Leber. Bei Frauen wurden im allgemeinen die Beckenorgane und die Brust, bei Männern die Organe oberhalb des Zwerchfells am meisten befallen. In Philadelphia, das jährlich von größeren Typhusepidemien heimgesucht wird, starben in den 25 Jahren 15407 Personen an Typhus (Kinder eingerechnet) und 15379 Personen an Krebs aller Art! 55% der Krebstodesfälle betrafen in Amerika Geborene, 40% Ausländer, 5% Farbige. Überhaupt scheint die Negerrasse wenig an Krebs zu erkranken; ähnliche Verhältnisse zeigten sich beim Gebärmutterkrebs. Der Vergleich der Krebstodesfälle in den einzelnen Stadtteilen ergab, daß nicht gerade die von ärmerer Bevölkerung bewohnten am meisten Krebs aufwiesen.

Trapp (Bückeburg).

36) **K. Mayer.** Beitrag zur Histologie der Chondrosarkome. (Aus der chirurg. Abteilung des Krankenhauses r. d. I. Hofrat Dr. Brunner.)

(Münchener med. Wochenschrift 1906. Nr. 41.)

Der histologische Aufbau der vom oberen Ende des Oberarmes ausgegangenen Geschwulst, die sich bei einem 18jährigen Mädchen sehr rasch entwickelt und zur Exartikulation des Armes mit Resektion des Pfannenteiles des Schulterblattes Veranlassung gegeben hatte (†), bot mit dem Vorgange bei der normalen enchondralen Ossifikation große Ähnlichkeit.

Kramer (Glogau).

37) **Lindenstein.** Erfahrungen mit der Bier'schen Stauung. (Aus der chirurgischen Abteilung des städt. Krankenhauses in Nürnberg. Hofrat Dr. Göschel.)

(Münchener med. Wochenschrift 1906. Nr. 38.)

Aus dem Berichte von über 100 Fällen ist ersichtlich, daß die Stauungsbehandlung in den meisten Fällen von eitrigen Zellgewebsentzündungen und Gelenkeiterungen sehr gute Resultate ergab, daß sie indes bei Sehnenscheidenphlegmonen

in bezug auf Erhaltung der Sehnen im Stiche gelassen hat; allerdings handelte es sich bei diesen Fällen um bereits sehr weit vorgeschrittene Erkrankungsprozesse.

Kramer (Glogau).

38) **M. Breuer.** The Bier treatment by hyperemia.

(New York med. record 1906. Februar 24.)

B. gibt eine Übersicht über die nach Bier in der Bonner Klinik in 16 Monaten behandelten tuberkulösen Fälle. In einer langen Reihe nicht ausgewählter Fälle werden an der Hand 88%, am Ellbogen 72% und am Fuß 61% Heilung verzeichnet. Auch die Anwendung des Verfahrens bei akuten Entzündungen wird erörtert und durch Fälle von des Autors eigener Praxis illustriert, darunter auch Tonsillitis, Mittelohrentzündung und tuberkulöse Orchitis.

Loewenhardt (Breslau).

39) **Muck** (Essen). Ein einfacher und praktischer Apparat für die Bier'sche Stauung.

(Münchener med. Wochenschrift 1906. Nr. 32.)

Der Gummiballon ist durch eine einfache Glaskugel ersetzt, die durch eine Saugspritze beliebig evakuiert werden kann; an dem kurzen Halse sitzt ein kurzes Schlauchstück mit einem Quetschhahne. Um die Luft in der Kugel zu verdünnen, läßt man durch den Pat. den Quetschhahn öffnen und schließen und bringt den Schröpfkopf an das Schlauchende, setzt den Schröpfkopf auf, schließt den Quetschhahn und nimmt die Glaskugel ab. **Kramer** (Glogau).

40) **Van der Veer.** Report of cases treated by a modified Bier-Klapp method of passive hyperaemia.

(Albany med. annals 1906. Dezember.)

Verf. setzt bei akuten Eiterungen nach Inzision den Saugnapf stündlich nur 5 Minuten auf und macht dazwischen heiße Sublimatumschläge; nach einigen Stunden wird die Saugbehandlung nur noch dreimal täglich 5 Minuten angewendet. Bei den regelmäßigen bakteriologischen Untersuchungen des Wundsekretes fanden sich bis zum völligen Aufhören der Eiterung stets noch Mikroben, gewöhnlich Mischinfektion im Beginne, während zuletzt nur noch Staphylokokken nachzuweisen waren. Unter anderem wurden vier Fälle von Appendicitis perforativa nach der Operation mit Saugbehandlung behandelt; in zwei Fällen, in denen die Bauchhöhle nach der Operation völlig geschlossen wurde und sich eine Phlegmone bildete, wurde durch die Saugbehandlung die Heilungsdauer abgekürzt, ebenso bei zwei Pat., bei denen nach der Operation die Bauchhöhle drainiert worden war. Auch in den übrigen Fällen wurde die Behandlungsdauer erheblich abgekürzt.

Mohr (Bielefeld).

41) **Raphael.** Zur äußeren Anwendung des Alkohols bei entzündlichen Prozessen.

(Therapeutische Monatshefte 1906. Nr. 9.)

Der Aufsatz enthält einen kurzen Überblick über die hauptsächlichsten Arbeiten, welche über die Alkoholverwendung bei entzündlichen Prozessen erschienen sind, ferner den Bericht über eine Reihe von Fällen, welche R. selbst mit Alkohol behandelt hat. Es handelte sich dabei um Fälle von Appendicitis, Tuberkulose der Gekrös- und Beckendrüsen, eitriger Parametritis, Mastitis, Tendovaginitis, Phlegmone, Panaritium, Entzündung cervikaler und submentaler Drüsen, Hautaffektion und Perforationsperitonitis nach Typhus abdominalis. R. hatte gute Resultate zu verzeichnen. Die von ihm angewandte Technik bestand darin, daß er Kompressen aus lockeren Marly- oder Watteschichten mit 90—95%igem Alkohol tränkte und mit einem undurchlässigen, nicht perforierten Stoffe bedeckte. Die Anwendung der Kompressen erstreckte sich von Wochen bis zu Monaten.

Den Schluß der Arbeit bildet ein ausführlicheres Literaturverzeichnis.

Silberberg (Breslau).



42) **L. Waelsch** (Prag). Über die Induratio penis plastica.
(Münchener med. Wochenschrift 1906. Nr. 41.)

Verf. nimmt an, daß die von ihm in drei Fällen beobachtete typische Induratio penis plastica, d. h. die sich ganz chronisch entwickelnden schmerzlosen Knoten und Stränge, welche am Dorsum penis in der Mittellinie auftreten, erst sekundär die Schwellkörper ergreifen und die Erektion schmerzhaft machen, nicht durch ein Trauma oder eine Hämorrhagie, sondern durch eine chronisch verlaufende Phlebitis und Periphlebitis der V. dorsalis oder profunda penis bzw. ihrer Äste verursacht werden. Die Erfolge der Behandlung waren bisher sehr fragwürdige; W. gelang es indes, bei dem einen Pat. durch 50 Fibrolysininjektionen, die, intramuskulär gemacht, gut vertragen wurden, völlige Heilung herbeizuführen.

Kramer (Glogau).

43) **Schourp.** Die Wirkung von Fibrolysininjektionen bei Harnröhrenverengerungen.
(Therapeutische Monatshefte 1906. Dezember.)

S. berichtet über drei Fälle, bei denen es ihm gelang, durch gleichzeitige Anwendung von Fibrolysin und Bougierung gute Resultate zu erzielen. Er sieht in dem Fibrolysin ein Hilfsmittel der dilatierenden Behandlung, indem es durch Erweichung des die Verengerung umgebenden Narbengewebes die mechanische Behandlung erleichtert, die Heilung beschleunigt und dem Eintritte von Rezidiven entgegenwirkt. Er empfiehlt die weitere Erprobung des Mittels.

Silberberg (Breslau).

44) **B. Goldberg** (Wildungen). Prostatitis chronica »cystoparetica«.
(Münchener med. Wochenschrift 1906. Nr. 37.)

Unter obigem Namen versteht G. eine mit Retentio urinae chronica verbundene schwere chronische Prostatitis, die er in 12 Fällen bei Pat. im Alter von 25—45 Jahren beobachtet hat; die Kranken hatten meistens, aber nicht immer, an chronischer Gonorrhöe gelitten oder litten noch daran. Sie klagten über Häufigkeit, Schwierigkeit und Schmerzhaftigkeit der Harnentleerung, über Ausflüsse aus der Harnröhre und über Trübung des Harns; die Prostata war unregelmäßig geformt, nicht hypertrophisch, von wechselnder Konsistenz, entleerte ein eitriges Sekret und behinderte manchmal (keine Striktur!) die Passage des Katheters. Keiner der Pat. vermochte spontan die Blase gänzlich zu leeren (Residualharn 50—300 ccm). Bei 10 der 12 Kranken bestand eine Infektion der Harnwege (Cystitis bzw. Pyelitis), niemals eine Erkrankung des zentralen Nervensystems. — Notwendig ist die Behandlung der Prostata und der Blase. 4 Fälle wurden geheilt, die übrigen behielten die Retentio incompleta urinae trotz langer Kur.

Kramer (Glogau).

45) **W. Evans.** Perinaeal wound of the bladder.
(Med. press 1906. September 19.)

Ein 18jähriger Mann war in sitzender Stellung auf einen mit Holzstücken und Spähnen gefüllten Sack niedergefallen und hatte sich links und etwas dorsal der Afteröffnung eine anscheinend geringfügige Verletzung zugezogen. Bald darauf trat unter Fieber Inkontinenz des Stuhles ein, und aus der Wunde sickerte blutiger Urin. Bei der Operation zeigte sich, daß die Wunde in der Tiefe sehr ausgedehnt war, am Mastdarm vorbeilief und die hintere Blasenwand durchbohrt hatte. Die Inkontinenz erklärte sich E. aus einer teilweisen Zerreißung der Schließmuskulatur. Die Symptome gingen bald zurück, und es trat Heilung ein.

Erhard Schmidt (Dresden).

46) **Baratynski.** Über die Methoden der Behandlung von Blasenwunden nach hohem Blasenschnitt.
(Deutsche med. Wochenschrift 1906. Nr. 39.)

Die Veröffentlichung basiert auf 35 ausgeführten hohen Blasenschnitten. In drei Fällen kam es bei bakterieller Verunreinigung der katarrhalischen Blase und

totalem Nahtverschluß der Blasen- und Hautwunde zu schweren Wundkomplikationen (ein Todesfall). Die Heilung erforderte in den gelungenen Fällen 11,5 Tage, in den Fällen, wo die Blasennaht gelang, der Harn jedoch durch die Wunde sickerte, 20,3 Tage, bei Kranken mit späterhin gelockerter Naht 30,5 Tage, bei offener Wundbehandlung 66,6 Tage. B. faßt seine Ausführungen in folgenden Sätzen zusammen: Die Anlage einer totalen Blasennaht nach hohem Steinschnitt ist durchaus notwendig bei Kranken mit normalem Harn und unveränderter Blasenschleimhaut. Die Anlage einer totalen Blasennaht ist zweckentsprechend, wenn die Beschaffenheit des Harns nicht unter mittel, der Harn neutral oder schwach alkalisch ist, und bei unbedeutenden Cystitiden, unter der Bedingung, daß letztere einer erfolgreichen, konsequenten Behandlung unterzogen werden. Die offene Behandlung der Blasenwunde nach der Sectio alta ist unumgänglich bei ausgeprägten Cystitiden und alkalischem Harn. **Borchard** (Posen).

47) **Weiser.** Cyst of the the urachus.

(Annals of surgery 1906. Oktober.)

W. beschreibt drei von ihm beobachtete Fälle jener zwischen Nabel und Symphyse sitzenden, aus dem Urachuskanale hervorgehenden Cysten, deren Wandungen glatte Muskulatur enthalten und deren Innenschicht mit Plattenepithel ausgekleidet ist.

Im ersten Falle handelte es sich um eine 75jährige Frau, die seit 15 Jahren eine eiternde Fistel im Nabel hatte und von Zeit zu Zeit an Anschwellungen des Leibes und Leibschmerzen litt. Die fühlbare, zwischen Nabel und Symphyse sitzende Geschwulst hatte Kokosnußgröße. Die freigelegte Cyste war mit der Blase und den Därmen verwachsen; sie ließ sich bis auf die hintere Wand exstirpieren.

Im zweiten Falle handelte es sich um ein 11jähriges Kind, das unter Anschwellung des Leibes an Erbrechen und Leibschmerzen erkrankte. Hier war die Cyste ebenfalls vereitert und dem Durchbruch durch die Bauchwand nahe. Sie lag extraperitoneal bis auf eine nach hinten gelegene Stelle. Die Behandlung bestand in Inzision und Tamponade.

Der dritte Fall betraf einen 73jährigen Mann, der seit 6 Monaten an Leibschmerzen und seit 2 Wochen an einer Bauchwandfistel litt, aus der sich Urin entleerte. Hier wurde nur die vordere Wand der Cyste eröffnet, dieselbe von der Bauchwand abpräpariert und ihre Fistelöffnung plastisch verschlossen. Die Cyste stand in Verbindung mit der Blase; in diese wurde daher ein Dauerkatheter eingelegt und die gespaltene vordere Wand der Cyste wieder vernäht. In allen drei Fällen trat Heilung ein. **Herhold** (Brandenburg).

48) **G. Grund.** Über reflektorische Hemmung der Nierensekretion während der Cystoskopie. (Aus der med. Klinik zu Heidelberg.)

(Münchener med. Wochenschrift 1906. Nr. 41.)

Bei einem etwas sensiblen 26jährigen Manne, der an Blasen- und rechtsseitiger Nierentuberkulose litt, hörte bei der einen chromocystoskopischen (Indigkarminjektion) Untersuchung für die Dauer von 25 Minuten jede Urinentleerung durch die Harnleiter auf; danach fing der linke Harnleiter an, Urin zu entleeren. G. nimmt an, daß eine reflektorische Sekretionsstörung der Nieren, durch den Reiz des Instrumentes oder der Blasenfüllung veranlaßt, die Ursache war.

Kramer (Glogau).

49) **B. N. Cholzow.** Zur Pathologie und Pathogenese der Reflexanurie.

(Russki Wratsch 1906. Nr. 42.)

Ein 39 Jahre alter Arbeiter kam mit schon 6 Tage dauernder Anurie ins Krankenhaus. Keine Koliken, kein Sand und Steine in der Anamnese. Geringe Schmerzen links. In der Blase kein Tropfen Urin. Cystoskopie am 8. Tage, bei

fortdauernder Anurie. Blase und Harnleiteröffnungen normal; Einführung eines Katheters in den linken Harnleiter bis ins Nierenbecken gelingt anstandslos. Der Katheter wird 8 Stunden lang liegen gelassen und gibt einige Tropfen trüber saurer Flüssigkeit mit Zerfallsmassen unter dem Mikroskop. Am nächsten Tage versuchte C. den Katheter in den rechten Harnleiter einzuführen, stieß aber 2—3 cm hinter der Öffnung auf unüberwindlichen Widerstand; während dieser Versuche konnte er deutlich sehen, wie aus der Harnleiteröffnung Sand und Steinbröckel in die Blase fielen. Auch Glyzerininjektion blieb erfolglos. C. gedachte nun am nächsten Tage zur Operation zu schreiten. Doch begann Pat. $^1/_2$ Stunde nach der Katheterisation zu urinieren; die ausgeschiedene Harnmenge betrug während der nächsten Tage 5750, 3500, 5700, 5350, 5000, 5000, 4000, 3250, 2000 ccm und blieb von da an zwischen 1750 und 2000. Keine Steine, die ersten Tage Spuren von Eiweiß, später Harn normal. Am 3. Tage nach Beginn der Nierenfunktion sah C. die Blasenschleimhaut hyperämisch, stellenweise mit kleinen Blutungen; Harnleiteröffnungen unsichtbar. Nach 5 Tagen sieht man undeutlich die linke Öffnung, bemerkt eine einmalige schwache Kontraktion. 19 Tage nach Beginn der Funktion war die Hyperämie geringer, doch noch immer bedeutend, die rechte Öffnung unsichtbar, die linke undeutlich; keine Kontraktionen der Harnleiter. In den linken Harnleiter wurde ein Katheter eingelegt, ein zweiter in die Blase. Nach $^3/_4$ Stunden erhielt man links 155, rechts 165 ccm sauren Harns, spez. Gewicht 1005 resp. 1006, Δ — 0,42 resp. — 0,5, kein Eiweiß, kein Niederschlag. 2 Tage später verließ Pat. das Krankenhaus.

Der Fall ist also äußerst beweisend für die Existenz einer reflektorischen Anurie. **E. Gückel** (Wel. Bubny, Poltawa).

50) **Beer.** On the value of the indigocarmin test as an aid in the diagnosis of partial and total ureteral occlusions.

(Annals of surgery 1906. Oktober.)

Verf. glaubte in drei Fällen, in welchen er cystoskopisch keine Harnleiterbewegungen auf einer Seite sah, und der Harnleiterkatheter nicht oder nur eine kurze Strecke eindrang, daß ein voller Verschluß des betreffenden Harnleiters vorläge; eine subkutane Injektion von Indigokarmin belehrte ihn jedoch, daß eine Absonderung stattfand. Er glaubt daher, daß der Harnleiterkatheterismus sowohl wie die cystoskopische Beobachtung der Harnleitermündungen allein nicht für die Diagnose der Obstruktion eines Harnleiters genüge, daß dieselbe vielmehr stets mit der Indigokarminprobe zu verbinden sei. **Herhold** (Brandenburg).

51) **H. Doering.** Beiträge zur Nierenchirurgie. I. Die Wanderniere.

(Deutsche Zeitschrift für Chirurgie Bd. LXXXIV. p. 288.)

D. bringt eine Durcharbeitung des einschlägigen Materiales von Braun, der binnen 20 Jahren in den verschiedenen von ihm dirigierten Kliniken 70 Operationen wegen Wanderniere ausgeführt hat. B. bedient sich zur Entblößung der Niere eines Lendenschnittes und spaltet die Capsula propria auf der Nierenkante, um sie nach beiden Seiten 1—2 cm weit von der Niere abzustreifen. Unter Emporschieben der Niere an ihren richtigen Platz werden zunächst Nähte durch Nierenkapsel und Bauchmuskulatur, dann noch eine Jodkatgutnaht durch Nierensubstanz und Bauchwand angelegt. Einlegung eines Gazetampons auf 10—12 Tage, im übrigen Nahtschluß der äußeren Wunde. Für Beurteilung der Dauerresultate kamen 67 Operierte in Frage, von denen bei 50 das Spätresultat feststellbar ist. D. teilt die Operierten in zwei Gruppen, die erste diejenigen Pat. enthaltend, deren Leiden mit einiger Sicherheit auf die bestehende Wanderniere allein zurückgeführt werden konnten, während in der zweiten diejenigen gezählt sind, bei denen nervöshysterische Beschwerden im Vordergrunde standen. Zur Gruppe 1 gehören 32 Pat., von denen 23 als geheilt, 6 als gebessert, 3 als ungeheilt zu bezeichnen sind (71,9 bzw. 18,8 und 9,4%). Zu Gruppe 2 gehören 18 Fälle, und zwar 5 geheilt, 4 gebessert, 9 ungeheilt (27,7—22,3 und 50,0%). Zählt man beide Gruppen zu-

sammen, so bekommt man 56% Heilung, 20% Besserung, 24% Nichtheilung. Diese Zahlen bleiben gegen die von Küster gegebenen hinsichts Güte des Erfolges wesentlich zurück, decken sich aber ziemlich genau mit den Resultaten anderer Kliniker. Nach B.'s Erfahrungen gibt demnach die Nephropexie bei unkomplizierten Fällen befriedigende Resultate. Bei schwer nervös-hysterischen Personen ist ihr Erfolg unsicher und ungleich. Immerhin ist die Operation auch hier nach Erschöpfung der sonst üblichen Behandlungsarten nicht ganz von der Hand zu weisen.

Meinhard Schmidt (Cuxhaven).

52) **Legueu.** Calculs mobiles du rein et de l'uretère.

(Bull. et mém. de la soc. de chir. de Paris T. XXXII. p. 357.)

Bei einer Reihe von zehn Röntgenogrammen eines 30jährigen, seit 10 Jahren an Nierenkoliken leidenden Mannes hatte L. zwei deutlich erkennbare Nierensteine bald in der Niere, bald im Harnleiter, nahe der Blase liegend, gefunden; in der Annahme, daß die Beweglichkeit der Steine bedingt sei durch eine beträchtliche Erweiterung des Nierenbeckens und des Harnleiters, brachte L. den Kranken während der Operation, nach Freilegung der Niere, in starke Beckenhochlagerung und versuchte durch Schütteln des Körpers die Steine in das Nierenbecken gleiten zu lassen; in der Tat gelang es ihm dann, nach Abklemmen des Harnleiters, die beiden Steine aus einem der Kelche des Nierenbeckens zu extrahieren. L. leitet aus diesem Befunde die Notwendigkeit ab, bei Röntgenaufnahmen nierensteinkranker Pat. immer den Harnleiter in ganzer Länge mit auf die Platte zu bringen.

Thümer (Chemnitz).

53) **Tyson.** Perinephritis as a cause of symptoms simulating those of stone in the kidney.

(Univ. of Pennsylvania med. bull. 1906. November.)

T. bezeichnet als Perinephritis eine Entzündung der Nierenkapsel mit Schrumpfung oder Narbenbildung in derselben und in der Nierenrinde, und Verwachsungen mit der Umgebung. T. teilt die Krankengeschichten von vier derartigen Fällen mit, welche unter den Erscheinungen einer Nephrolithiasis verliefen und auch mit dieser Diagnose operiert wurden, während der Operationsbefund ergab, daß eine Perinephritis ohne Stein bestand. Es fanden sich feste Verwachsungen mit Zwerchfell, Dickdarm, perirenalem Fettgewebe, event. auch Narben im Nierenparenchym und interstitielle oder parenchymatöse Nephritis. Nach Auslösung der Nieren, event. kombiniert mit dem Sektionschnitt, schwanden bei den drei ersten Pat. — alles Frauen —, die Schmerzanfälle völlig und anscheinend dauernd. Bei dem vierten Pat., einem 23jährigen Manne, waren die Beschwerden nach einer starken Nierenquetschung aufgetreten; auch hier fanden sich feste Verwachsungen zwischen unterer Leberfläche und rechter Niere. Nach vorübergehender Besserung traten die alten Beschwerden wieder auf, vermutlich durch erneute Verwachsungen, so daß die Entfernung der Niere in Aussicht genommen wurde.

Mohr (Bielefeld).

54) **Williams.** Large pus kidney.

(Buffalo med. journ. 1906. Oktober.)

75jährige Pat. mit großer Geschwulst in der rechten Nierengegend. Plötzliche Erkrankung unter den Erscheinungen einer akuten perforativen Appendicitis. Bei der Auslösung der Geschwulst von der Bauchhöhle aus wurde die Nierenvene von der Vena cava abgerissen. (Die Blutgefäße waren stark arteriosklerotisch verändert.) Blutstillung durch Tamponade. Zirkulationsstörungen an den Beinen traten nicht auf. Tod an Urämie 48 Stunden später. Die entfernte Niere war in einen 12 Pfund wiegenden großen Eitersack umgewandelt, dessen Wand sehr dünn war (kaum $^1/_2$ mm im Durchschnitt). Bemerkenswert ist, daß bis einige Tage vor der Operation keinerlei schwerere Symptome aufgetreten waren.

Mohr (Bielefeld).

55) **R. Grégoire.** Uronéphrose en rétention aigue.

(Ann. des malad. des org. gén.-urin. 1906. Nr. 20.)

Bei einer 33jährigen Kranken, die jedenfalls schon längere Zeit an einer latent verlaufenden, rechtsseitigen Hydronephrose litt, kam es ganz plötzlich zu einer akuten Retention mit Oligurie, heftigen Nierenschmerzen und Nierenanschwellung. Lumbale Exstirpation der kindskopfgroßen Niere. Die pathologisch-anatomische Untersuchung ergab keine Ursache für die plötzlich eingetretene Retention. Ätiologisch ist interessant, daß die Kranke etwa 10 Jahre vorher eine heftige Kontusion der rechten Lendengegend erlitten hatte, die zu einer mehrtägigen Hämaturie führte. Im Anschluß an dieses Trauma hätte sich wahrscheinlich eine abnorme Beweglichkeit der Niere und allmählich auch eine intermittierende Hydronephrose gebildet.

Paul Wagner (Leipzig).

56) **O. Semb.** Ein Fall von solitärer Nierencyste.

(Nord. med. Arkiv Bd. XXXVIII. 3. Folge. Bd. V. Abt. 1. Nr. 9.)

Die solitären Cysten der Nieren sind nicht so ganz selten bei Sektionen als zufälliger Fund getroffen worden, außerordentlich selten aber erreichen sie eine solche Größe, daß sie klinische Bedeutung bekommen und bei Lebzeiten Gegenstand eines operativen Eingriffes werden. Daher scheint dem Verf. der Fall der Veröffentlichung wert.

Es handelte sich um eine 52jährige Wittwe, die vor etwa 18 Jahren plötzlich heftige Schmerzen im rechten Hypochondrium bekam, von häufigem, spärlichem und schmerzhaftem Harnlassen gefolgt. Seither ständige Schmerzen in der rechten Seite, die zeitweilig Arbeitsunfähigkeit verursachten; außerdem in den letzten Jahren dann und wann Erbrechen.

Unterhalb des rechten Rippenbogens eine kindskopfgroße Geschwulst mit glatter Oberfläche und deutlicher Fluktuation. Die rechte Niere wurde im Zusammenhange mit der Cyste getastet. Bedeutende Verschieblichkeit im Bauchraum. Aufblasung der Gedärme erwies retroviszerale Lage. Harn normal; cystoskopisch sah man Harnentleerung aus den beiden Harnleitern. — Lumbaler Schrägschnitt, Punktion wegen Platzmangel, Herausschälung der Cyste, die von dem unteren Pole der rechten Niere ausging. Schwierigkeit, das Nierenbecken zu isolieren wegen des engen Zusammenhanges; daher keilförmige Resektion des unteren Nierenpoles. Reaktionslose Heilung.

Trabekuläre Verdickungen der Cystenwand, die Reste von Nierengewebe enthielten, sprachen für einen endorenalen Ursprung der Geschwulst.

Hansson (Cimbrishamn).

57) **Fraser.** The treatment of undescended testicle.

(Brit. med. journ. 1906. Oktober 27.)

Auf Grund von sieben mit gutem Dauererfolg operierten Fällen von Retentio testis empfiehlt F. folgende Methode: Spaltung der Aponeurose des Obliquus ext., sorgfältige Auslösung des Cremaster und Durchtrennung dicht oberhalb des Hodens, Einstülpung des Scrotums und Versenkung des Hodens in eine zwischen Fascie und Skrotalhaut hergestellte Tasche. Der Hoden wird so zwischen Fascie und Haut mit einigen Fasciennähten befestigt. Beseitigung des Bruchsackes.

Weber (Dresden).

58) **P. Beck.** Zur Kastration bei Hodentuberkulose.

(Deutsche Zeitschrift für Chirurgie Bd. LXXXIV. p. 16.)

B. gibt statistischen Bericht über die einschlägigen Operationsresultate aus der chirurg. Abteilung des Kantonspitales St. Gallen — Chefarzt Dr. Feurer — aus den letzten 25 Jahren. Es handelt sich um 62 Fälle, darunter 49 einseitige und 13 doppelseitige Kastrationen, bei denen 9mal der zweite Hoden nach Exzision des ersten nachträglich erkrankt zur Entfernung kam, während vier Fälle von vornherein doppelseitig krank waren. Dabei ist zu bemerken, daß die Operationsindikation eng gezogen wurde und Fälle im Anfangsstadium manchmal exspektativ behandelt wurden. Die erreichten Erfolge ergaben, daß nach Kastration bei ein-

seitiger Hodentuberkulose in 45% der Fälle dauernde Heilung, in 27% ein Rezidiv auf der anderen Seite eintrat. Mit v. Bruns u. a. ist B. der Ansicht, daß die Kastration eine mehr als symptomatische Bedeutung besitzt und in einer Anzahl von Fällen zu dauernder Heilung führt, daß ferner die Aussicht auf Dauererfolg um so größer ist, je weniger Komplikationen mit tuberkulöser Erkrankung anderer Organe vorhanden sind. **Meinhard Schmidt** (Cuxhaven).

59) **Hilton.** Teratomata of the inguinal scrotal region.

(Annals of surgery 1906. Oktober.)

Zusammenstellung von 79 Fällen der in der Leistengegend beobachteten Teratome, wovon 46 auf die Jahre 1890—1906, 23 auf die Zeit von 1850—1900 und die übrigen auf die vorhergehenden Jahre entfielen. In 40 Fällen war der Hoden, in 21 der Hodensack, in 14 der Leistenkanal resp. der Samenstrang, in einem Falle die Tunica vaginalis der Ausgangspunkt; 3mal ließ sich der letztere nicht bestimmen. Das Alter der Pat. wechselte zwischen 5 und 64 Jahren. Die Geschwülste waren meistens weich anzufühlen und glichen einer Cyste, deren Inhalt eine ölige Flüssigkeit, das Absonderungsprodukt von Talgdrüsen, enthielt. Der feste Inhalt solcher Geschwülste bestand aus Epithelschuppen, Zähnen, Knochen und Knorpeln. Entwickeln sich solche Teratome im Leistenkanale, so können sie mit Hernien oder Hydrokelen des Samenstranges verwechselt werden. Verf. operierte ein solches Teratom bei einem 32jährigen Pfarrer, das für ein Bruch gehalten wurde. Die Wand der Cyste bestand aus Epithel, Schweiß- und Talgdrüsen, der Inhalt aus einer breiigen Masse von epidermalem Detritus und Absonderungsprodukten der Talgdrüsen. **Herhold** (Brandenburg).

60) **W. Hannes** (Breslau). Rückblicke und Ausblick über Operabilität, Operation und Operationsresultate des Uteruskarzinoms an der Hand einer 11jährigen Beobachtung.

(Zeitschrift für Geburtshilfe u. Gynykologie Bd. LVII. Hft. 2.)

H. bringt in seiner Zusammenstellung des Materiales der Breslauer Frauenklinik die Resultate der vaginalen und abdominalen Totalexstirpation wegen Carcinoma colli uteri zum Vergleiche. Die Fälle von Korpuskarzinom sind sämtlich bei der Berechnung ausgeschaltet worden, da der Körperkrebs der Gebärmutter ganz anders zu werten ist als der Halskrebs. Alle statistisch verwerteten Fälle sind mindestens 5 Jahre lang beobachtet worden — entsprechend der von Winter aufgestellten Forderung.

In der Zeit vom 1. April 1895 bis 1. März 1901 wurden in der Küstner-schen Klinik vaginal 99 Karzinomuteri total exstirpiert. Primär starben 8 Frauen (8% †). Von den überlebenden 91 Frauen gaben 76 Auskunft. H. berechnet, daß von diesen Frauen 28,8% länger als 5 Jahre rezidivfrei, also dauernd geheilt sind.

Im gleichen Zeitraume wurde die abdominale Radikaloperation wegen Halskrebs 46mal ausgeführt. Die primäre Sterblichkeit betrug 15 : 46 = 32%! Von den Überlebenden 31 gaben 27 Auskunft. Die Dauerheilung berechnet H. nach Winter auf 22%, nach Waldstein mit Einrechnung der primären Sterblichkeit auf 14,3% aller Operierten. Doch muß man dabei berücksichtigen, daß sämtliche in jener Zeit abdominal operierten Fälle von der Scheide aus inoperabel gewesen wären.

Von insgesamt 361 beobachteten operablen und inoperablen Collumkarzinomen sind 30 Frauen dauernd rezidivfrei. Die absolute Heilziffer beträgt somit 9,2%.

Die Indikationsstellung und das Operationsverfahren Küstner's, der fortgesetzt in dem Kampfe gegen das Karzinom des Uterus an führender Stelle sich befindet, sind zur Genüge bekannt, als daß sie hier erwähnt werden müßten. **Kroemer** (Gießen).

Originalmitteilungen, Monographien und Sonderdrucke wolle man an *Prof. E. Richter* in Breslau (Kaiser Wilhelmstraße 115), oder an die Verlagshandlung *Breitkopf & Härtel*, einsenden.

Druck und Verlag von Breitkopf & Härtel in Leipzig, Nürnbergerstraße 36/38.

//

Zentralblatt
für
CHIRURGIE

herausgegeben
von

E. von Bergmann, F. König, E. Richter,
in Berlin, in Berlin, in Breslau.

Vierunddreißigster Jahrgang.

Wöchentlich eine Nummer. Preis des Jahrganges 20 Mark, bei halbjähriger Vorauszahlung. Zu beziehen durch alle Buchhandlungen und Postanstalten.

Nr. 7. Sonnabend, den 16. Februar. 1907.

Inhalt:

1) **Fraenkel.** Untersuchung über die Möller-Barlow'sche Krankheit.

(Fortschritte auf dem Gebiete der Röntgenstrahlen Bd. X. Hft. 1.)

Unter diesem Titel hat Verf. in Bd. VII dieser Zeitschrift eine große Arbeit veröffentlicht, in welcher er hauptsächlich darauf hinwies, daß die Möller-Barlow'sche Krankheit als eine eigenartige Erkrankung zu betrachten sei, welche zwar häufig mit der englischen Krankheit kombiniert, aber auch selbständig vorkomme.

Auf Grund neuer Studien kommt nun Verf., ebenfalls wie Looser, zu der Ansicht, daß die Möller-Barlow'sche Krankheit in ätiologischer, symptomatischer und pathologisch-anatomischer Beziehung vollkommen identisch sei mit dem klassischen Skorbut. Dagegen tritt er auf Grund seiner anatomischen Untersuchungen der Auffassung Looser's entgegen, in den Markveränderungen der Barlow'schen Krankheit die durch Blutung erzeugten regressiven Veränderungen und den daran sich anschließenden Regenerationsprozeß zu erblicken Ob der Vorschlag Looser's, die Bezeichnung »Barlow'sche Krankheit« gänzlich fallen zu lassen und durch »Skorbut der Säuglinge« zu ersetzen, durchdringen werde, läßt Verf. dahingestellt.

Gaugele (Zwickau).

---

2) **Graf.** Beitrag zur Kenntnis der Myositis ossificans traumatica.

(Veröffentlichungen aus dem Gebiete des Militär-Sanitätswesens Bd. XXXV. v. Bergmann-Festschrift.)

Bericht über zehn Beobachtungen obigen Leidens bestätigt die Tatsache, daß das Trauma meist eine vom Periost vollkommen unabhängig innerhalb des Muskels sich entwickelnde Ossifikation hervoruft, mit der zuweilen eine periostale Knochenneubildung einhergeht. In der militärärztlichen Praxis wird das Leiden besonders häufig im Brachialis internus bzw. Biceps brachii (Bajonettstoß), im Quadriceps femoris (Hufschlag) beobachtet. Die Krankmeldung veranlassende Muskelkontraktur ist durch vorsichtigen permanenten Zug meist leicht zu beseitigen, während unter Ruhe, trockener und feuchter Wärme die Ossifikation einer weitgehenden Resorption fähig ist; jede gewaltsame Beseitigung der Kontraktur und frühzeitige Massage sind zu verwerfen; Hämatome müssen bald punktiert werden. Eine Operation kommt nur in Frage, wenn nach längerem Bestehen ein nicht mehr resorptionsfähiger Knochen erhebliche Funktionsstörungen macht; drei Operationen mit Beseitigung aller Beschwerden bzw. Wiederherstellung der Dienstfähigkeit; von den sieben nicht Operierten erlangten sechs die Dienstfähigkeit wieder.

Lessing (Hamburg).

---

3) **Vollrath.** Über Muskelknochen.

Veröffentlichungen aus dem Gebiete des Militär-Sanitätswesens Hft. 35. [v. Bergmann-Festschrift)].

Berlin, **August Hirschwald,** 1907.

Auf Grund eigener klinischer Beobachtungen, mikroskopischer Untersuchung eines bereits am 15. Tage nach dem Trauma mit bestem Erfolg exzidierten Muskelknochens kommt Verf. zu folgenden Schlüssen.

Das an sich zu metaplastischer Knochenbildung befähigte Muskelbindegewebe bildet nur dann bei Muskelverletzungen sog. Muskelknochen, wenn die Verletzung den Knochen oder die Knochenhaut irgendwie mitbetroffen und dadurch einen spezifischen Reiz gesetzt

hat. Mag man dieser Auffassung einer heteroplastischen geschwulstartigen Narbenbildung beitreten oder die Verknöcherung als parostalen Callus ansehen oder den fertigen Muskelknochen als traumatisches Osteom im Muskel benennen, so besteht doch die allgemein übliche Bezeichnung als Myositis ossificans traumatica voll zu Recht, wenn man das ganze Krankheitsbild umfassend kennzeichnen will. In frischen Fällen hat die Behandlung durchaus konservativ zu sein (Sanitätsstatistik 1902—1903: von 18 Fällen nur eine Invalidität); Operation kommt erst bei fertig ausgebildeter, dauernd bleibender Geschwulst in Frage.

Lessing (Hamburg).

---

4) **O. Hildebrand.** Die Entstehung des Gelenkhydrops und seine Behandlung.

(v. Langenbeck's Archiv Bd. LXXXI. Hft. 1.)

Die Gelenknerven haben nach den neueren Forschungen sehr innige Beziehungen zu den Gefäßen. Auch enden die Gelenknerven so nahe der inneren Oberfläche des Gelenkes, daß es bei irritierter Gelenkintima, wie man sie nach größeren Verletzungen, wie Meniscusabreißungen, aber auch nach geringeren Schädigungen findet, leicht verständlich ist, wie ein Reiz, der unter normalen Verhälnissen ohne Wirkung bleibt, weiter auf die Gelenknervenenden wirkt. Durch die Nerven werden wieder dauernd die Gefäße beeinflußt, und dadurch kommt es zu Transsudation und Erguß. Besonders werden es wohl die Endkolben treffende Reize sein, die bei deren Blutversorgung eine direkte Hyperämie hervorrufen. Dadurch bildet sich ein Circulus vitiosus, d. h. größerer Reiz, größere Hyperämie, stärkerer Erguß. Da es die durch die besonderen anatomischen Verhältnisse veranlaßte Reizbarkeit der Synovialis ist, die zum Erguß führt, ist es die Aufgabe der Therapie, diese Reizbarkeit abzustumpfen. H. empfiehlt dazu Karbolsäureinjektionen. Diese wirken aber besser, wenn man bei vollständig blutleerem Knie vorher durch Auswaschung mit steriler Kochsalzlösung die schleimige Synovia von der Innenfläche entfernt. Die Karbolsäure kann dann besser auf die Synovialgewebe einwirken.

E. Siegel (Frankfurt a. M.).

---

5) **B. Bosse.** Histologisches und Radiologisches zur tardiven Form der hereditären Gelenklues.

(Beiträge zur klin. Chirurgie Bd. LI. p. 194.)

An der Hand von neun einschlägigen Krankengeschichten bespricht Verf. das noch ziemlich umstrittene Krankheitsbild der hereditärsyphilitischen Gelenkaffektionen und teilt die Ergebnisse der histologischen Untersuchung von drei Probeexzisionen aus den Gelenkweichteilen und den spezifischen Befund der Röntgenbilder mit. Er kommt zu dem Resultate, daß es histologisch eine spezifische Synovitis mit oder ohne Gummabildung als Äußerung der Lues hereditaria tarda gibt. Dieselbe ist meist verbunden mit ostalen Erkrankungen der

Epiphysenkomponenten. Doch gibt es Fälle, in denen sich diese trotz Zuhilfenahme der Radiologie nicht erkennen lassen.

Sowohl die Osteochondritis epiphysaria (Wegener) als die übrigen ostalen und periostalen luetischen Prozesse, die für die erworbene Lues dritten Grades und die Frühformen angeborener Syphilis bekannt sind, lassen sich röntgenologisch nachweisen. Da aber die mannigfachen Erscheinungen der angeborenen Knochen- und Gelenklues das ganze Skelett befallen, so ist eine sich über alle Röhrenknochen erstreckende röntgenologische Untersuchung notwendig.

Nach Ansicht des Verf.s kann es auf der Grundlage hereditärer Lues zu eitrigen Gelenkergüssen kommen durch den Durchbruch von gummösen Herden und polynukleären Leukocytenthromben in das Gelenk.

Während in den Stadien der Osteochondritis epiphysaria das Röntgenbild die Differentialdiagnose gegenüber Rachitis nicht immer sicher entscheidet, ist der röntgenologische Befund im dritten Stadium mit Verdickung der Epiphyse und osteomyelitischen Granulationsherden zwischen Verkalkungszone und fertigem Knochen ein durchaus eindeutiger. Doch steht eine in allen Punkten differentialdiagnostische Unterscheidung zwischen Rachitis und der tardiven Form der hereditären Lues zurzeit noch aus. **Reich** (Tübingen).

---

6) **Rochs** und **Coste.** Über traumatische Gelenk- und Hodentuberkulose.

(Veröffentlichungen aus dem Gebiete des Militär-Sanitätswesens Hft. 35. [v. Bergmann-Festschrift.])
Berlin, **Hirschwald,** 1907.

Die bei unserer sozialen Gesetzgebung hervorragend praktische Frage des Zusammenhanges zwischen Trauma und Tuberkulose ist experimentell bakteriologisch noch nicht einwandsfrei gelöst, wie Verff. in ausführlicher Kritik der diesbezüglichen Literatur nachweisen. Wenn auch die Lehre der posttraumatischen Tuberkulose eine rein empirische ist, so berechtigt die klinische Erfahrung, wie an der Hand von mitgeteilten 10 Fällen Gelenk- und 10 Fällen Hodentuberkulose, die von der Verletzung ab bis zur endgültigen Beurteilung bzw. dem Tode genau beobachtet wurden, doch zu folgenden Schlüssen:

1) Die Gelenke können nach Traumen metastatisch von primären, meist in der Lunge sitzenden Herden erkanken (Kaufmann).

2) Es gibt fraglos primäre Gelenktuberkulosen bei nicht anderweitig vorher infizierten Individuen, bei denen sich die Tuberkelbazillen nach gewissen Traumen im Gelenk ansiedeln können, oder wo im Gelenk latent vorhandene Krankheitsprozesse durch das Trauma manifest werden (Sudeck).

3) Die Traumen sind ausnahmslos leichte, häufig fortgesetzte Reize, meist das Gelenk direkt angreifend.

4) Die Hodentuberkulosen machten den Eindruck aszendierender Infektionen. Kurz nach dem Trauma einsetzende fieberhafte Tempera-

turen oder Abszeßbildung sprechen für eine Verschlimmerung durch ein Trauma.

Lessing (Hamburg).

7) **C. Féré.** Note sur une déformation de l'épine de l'omoplate.

(Revue de chir. XXVI. année. Nr. 7.)

F. bemüht sich fortgesetzt um Auffindung neuer Degenerationsstigmata an den Knochen und glaubt wieder ein solches gefunden zu haben in einer oft symmetrisch vorhandenen exostosenartigen Verdickung der Spina scapulae an der äußeren Grenze ihres inneren Drittels. Bei 423 Soldaten war die Verdickung der Gräte nur in 47 Fällen — 11,11%, bei psychopathischen Individuen in 28,18% der Fälle festzustellen, bei Idioten und Epileptikern sogar in 31—33%. Eine beigegebene Abbildung zeichnet einen besonders hervortretenden Höcker am linken Schulterblatt eines sexuell Perversen (Geroulophilen).

Christel (Metz).

8) **M. Savariand.** Le traitement chirurgical des anévrysmes de l'artère sous-clavière.

(Revue de chir. XXVI. année. Nr. 7.)

S. untersucht die Resultate der Aneurysmenbehandlung im Bereiche der Art. subclavia während der letzten 20 Jahre, der eigentlich aseptischen Ära der Chirurgie. Die früher verwendeten Methoden — Akupunktur (Elektropunktur), die von Lancerceaux eingeführte Gelatineinjektionsbehandlung — sind entweder unwirksam oder sogar gefährlich, die Kompression dürfte sich nur für die kleineren Geschwülste eignen, die das Schlüsselbein nicht überragen. Gute Resultate bei relativer Ungefährlichkeit der Operation zeichnet die Unterbindung der Axillaris bzw. des distalen Teiles der Subclavia aus, wobei es nicht einmal nötig erscheint, die Carotis zu unterbinden; hingegen ist die zentrale Unterbindung der Subclavia allein unsicher hinsichtlich des Erfolges, und besonders gefährlich, wenn die Schlinge über den Truncus anonymus gelegt werden muß. Als idealste Operation bezeichnet Verf. die Exstirpation des Aneurysma nach Abbindung von Subclavia und Axillaris, was bisher etwa 6mal, 1mal von ihm selbst mit vollem Erfolg, ausgeführt worden ist. Freilich dürften die Verhältnisse mitunter recht verschieden liegen und oft große Schwierigkeiten bieten; der einzige bisher veröffentlichte Todesfall — Moynihan — fällt der Methode nicht zur Last. Was die Prognose der Aneurysmen der Art. subclavia im ganzen trübt, ist das häufige Zusammentreffen mit Aneurysmen der Aorta. Den Schluß der Arbeit bildet eine kurze Wiedergabe der publizierten 64 Fälle.

Christel (Metz).

9) **Couteaud.** Des luxations du poignet compliquées d'issue des os.

(Revue de chir. XXVI. année. Nr. 8.)

C. gibt zunächst eine Zusammenstellung der in der Literatur vorhandenen 17 Fälle dieser seltenen Affektion, denen er zwei eigene Beobachtungen anfügt.

Er teilt diese Verrenkung in vier Kategorien: dorsale, volare, ulnare, radiale und gibt einige statistische Zahlen. Der Mechanismus ist je nach der Art verschieden, doch sind vier Phasen zu unterscheiden:

1) Trennung des Hand- event. Radio-ulnar- oder Handwurzelgelenkes, 2) Durchtrennung der Muskel- und Hautschicht, 3) Austreten der Knochen, 4) event. noch ein unterstützendes Moment durch neue Gewalteinwirkung. Symptome sind ohne Besonderheit, boten auch pathologisch-anatomisch nichts Charakteristisches.

Bei der Prognose ist quoad vitam und quoad functionem ein Unterschied je nach Stärke der Schädigung und der stattgehabten Infektion zu machen.

Die Mortalität ist hoch, 15%, Ankylose der gewöhnliche Ausgang. Die Finger sind nur zufällig beweglich zu erhalten. Auch Nervenstörungen, fehlerhafte Handstellung, störende Callusbildung und Subluxationen sind die Folgen. Bei der Behandlung sind zunächst prophylaktische Tetanusseruminjektionen angezeigt; nie Amputation. Bei antiseptischen Fällen Reposition, bei Frakturen Resektion, die aber nicht zur Erleichterung der Reposition gemacht werden darf. Bei infizierter Wunde ist die Reposition ebenfalls zu versuchen, und Resektion kommt sekundär in Betracht, dagegen immer Resektion mitverrenkten Handwurzelknochen. Nachbehandlung sehr wichtig: Ausgiebige Inzisionen bei Phlegmonen, langdauernde Karbolsäurebäder 7 bis 8‰, frühzeitige Massage und Bewegungen. **Christel** (Metz).

---

10) **B. Barlow.** The desirability of replacing congenital hip dislocation in infancy.

(Amer. journ. of orthop. surg. 1905. Nr. 2.)

B. gipst die angeborenen Hüftverrenkungen in der bekannten Lorenz'schen Stellung ein mit der Modifikation, daß er die ganze hintere Hälfte des Oberschenkels vom Gipsverbande frei läßt bis auf eine schmale Zirkeltour über dem Knie. Die Festigkeit wird durch eingelegte Aluminiumschienen erhalten. Desgleichen bleibt der größte Teil der Unterbauchgegend frei. Zweck dieses Verfahrens ist die Verhütung der Beschmutzung. **A. Hofmann** (Karlsruhe).

---

11) **Thooris.** Traitement kinétique des épanchements du genou par contusion et par entrorse.

(Arch. de méd. et de pharm. militaires 1906. November.)

Nach T. sind zwei klinische Symptome bei der Behandlung des durch Quetschung oder Verstauschung hervorgerufenen Kniegelenksergusses wichtig: erstens eine meßbare Temperaturerhöhung an der Stelle des Traumas oder des Risses der Kapselbänder und zweitens die funktionelle Schwäche des M. quadriceps. Die am meisten beim Fallen getroffene Stelle des Kniegelenks liegt vorn seitlich an der inneren Fläche desselben; hier ist die Synovialis am wenigsten geschützt, und durch ihre Quetschung werden meistens die blutigen Ergüsse im Gelenk hervorgerufen. Hier findet sich denn auch beim Anlegen des Thermometers eine Temperaturerhöhung bis zu 4° C. Den funktionellen Zustand des M. quadriceps prüft Verf. durch Anfassen der seitlichen Ränder der Kniescheibe zwischen Daumen und Zeigefinger. Wenn hierbei der Kranke aufgefordert wird, das Knie durchzudrücken, so entwischt bei gesundem Quadriceps die Kniescheibe schnell aus den Fingern; bei nicht funktionsfähigem Muskel bleibt sie zwischen den Fingern oder sie gleitet sehr langsam aus ihnen heraus.

T. verwirft nun die übliche Behandlung des Ergusses mit Kompression und Punktion, er will ihn vielmehr durch eine Bewegungstherapie schneller beseitigen. Die Methode besteht in folgendem: 1) 48stündige Ruhigstellung des Beines mit zum ∢ von 140° gebeugtem Knie. 2) Hiernach täglich mehrmals ausgeführtes Erheben des Beines bis zum rechten Winkel (zum Bett), wodurch der Inhalt in die mehr zur Resorption neigende obere Hälfte der Bursa synovialis getrieben wird. 3) Anwendung der Bier'schen Saugkästen. 4) Aktive Hebelbewegung des Beines. 5) Pendelbewegungen des hängenden, aber nicht auf den Boden gesetzten Beines. 6) Sobald keine Temperaturerhöhung an der Innenseite des Knies nachweisbar ist, vorsichtige Gehbewegungen auf der Ferse bei einwärts gedrehtem Fuß.

Verf. hat angeblich in 19 Fällen das Heilverfahren durch diese kinetische Methode abgekürzt. Ref. steht derselben skeptisch gegenüber und glaubt, daß sie sich nicht für schwere Fälle verallgemeinern lasse.

Herhold (Brandenburg).

---

12) **J. Bell.** Operative treatment of irreducible luxation of the semilunar cartilages of the knee-joint.

(Brit. med. journ. 1906. November 10.)

Wenn ein verschobener Semilunarknorpel nicht reponiert werden kann, so verursacht er meist so große Beschwerden, daß er operativ angegriffen werden muß. In schwereren Fällen ist der Knorpel nicht nur aus seiner Lage gebracht, sondern auch so zerrissen und zerfetzt, daß er entfernt werden muß. Der Verlust des Knorpels ist bisher noch nie von ernsteren Gehstörungen begleitet gewesen. Auf Grund von vier erfolgreich operierten Fällen empfiehlt B. als Schnitt, der

einen möglichst großen, freien Einblick im Gelenk zuläßt, den durch die Kniescheibe selbst gehenden queren Gelenkschnitt: er erlaubt freien Zugang, leichte Entfernung des zerrissenen Knorpels, vermeidet das viele Herumarbeiten, beherrscht jede Blutung, erlaubt die Säuberung von jedem alten Gerinnsel, stellt die Funktion vollständig wieder her, da die knöcherne Heilung der genähten Kniescheibe nie ausbleibt. Er ist also dem bisher üblichen durch das Lig. patellae inferius gehenden Schnitt vorzuziehen.

Weber (Dresden).

---

13) **Wilms.** Eine besondere Art von Schmerzen an Unterschenkel und Fuß. Lymphangitis rheumatica chronica.

(Beiträge zur klin. Chirurgie Bd. L. Hft. 2. p. 514.)

Zu den Symptomen des neuen Krankheitsbildes der Lymphangitis rheumatica chronica gehören in erster Linie Schmerzen, welche in die Gegend des Fußgelenkes und Fußes überhaupt verlegt werden, ohne daß sich Ödem, Schwellung, Rötung usw. nachweisen ließe. Die Druckpunkte entsprechen hauptsächlich dem Verlaufe der Art. tibialis postica und der Durchtrittsstelle des Hunter'schen Kanales. Die Schmerzhaftigkeit ist meist doppelseitig und in der Mehrzahl der Beobachtungen bei Leuten zu konstatieren, die Gelenkrheumatismus überstanden oder Neigung zu rheumatischen Störungen haben. Das weibliche Geschlecht ist vorzugsweise betroffen.

Da die Pat. ihre Schmerzen nicht an die Stellen der Hauptdruckpunkte in der Wadenmuskulatur, sondern in den Fuß lokalisieren, so kommen viele Pat. mit der Diagnose »Plattfußbeschwerden« und »Krampfadern«. Das Leiden ist überaus hartnäckig, und läßt sich am besten durch Ruhe und Wärme beeinflussen; auch zeigt es eine gewisse Abhängigkeit von der Witterung.

Das Krankheitsbild läßt sich leicht abgrenzen von der Myositis, bei der der Muskel selbst, nicht der Gefäßstrang in der Tiefe druckempfindlich ist. Ebenso verschieden sind die Druckpunkte bei Plattfüßen und dem vorliegenden Leiden, ganz abgesehen davon, daß ein Plattfuß häufig gar nicht vorliegt.

Schwieriger ist die Abgrenzung gegenüber der Sehnenscheidenentzündung, besonders des Musc. tibialis posticus, den Varicen und der auch bei Rheumatismus beschriebenen Neuritis resp. Perineuritis. Doch glaubt Verf. auch hier eine exakte Differentialdiagnose durchführen zu können, gibt aber selbst zu, daß ein strikter Beweis für das Vorliegen einer Lymphgefäßaffektion sich nicht erbringen lasse.

Immerhin hält Verf. den bei ca. 30 Fällen beobachteten Symptomenkomplex für so prägnant, daß er ihm eine eigene Bezeichnung und größere Beachtung vindiziert.

Reich (Tübingen).

---

14) **L. Chevrier.** Amputation ostéoplastique femorotibiale (dite de Sabaneieff); étude cadavérique.

(Revue de chir. XXVI. année. Nr. 7.)

Obgleich von dieser Operationsmethode bereits eine Reihe von Modifikationen bestehen, z. B. von Koch, Wahl, Dèlitzine, Jakobson, hielt C. es doch für wünschenswert, noch weitere Korrekturen anzubringen, die besonders auf die Blutgefäßversorgung des deckenden Knochenstückes, sowie auf die Anpassung der entsprechenden Knochenflächen gerichtet sind. Die Einzelheiten des sehr komplizierten Verfahrens, das bislang nur an der Leiche ausprobiert ist, können nicht ausführlich wiedergegeben werden: wer es üben wollte, müßte sich das Buch daneben legen; etwa folgende Grundgedanken seien kurz skizziert: die Haut, die den Stumpf nach unten abschließt, ist von einer Stelle zu nehmen, die normalerweise häufigem Druck ausgesetzt ist: die Gegend der Tuberos. tibiae; das Knochenstück, das den Femurschaft abschließen soll, darf nicht zu dick sein, damit es leichter ernährt werde, und es sind in Rücksicht hierauf besonders die Gefäßverbindungen von den Vorderrändern der Menisken zu erhalten, die Artt. artic. super. bei der Unterbindung der Art. poplitea zu schonen. Die Knochenplatte des Schienbeines wird quer auf den Oberschenkelstumpf gelegt, wobei die Kniescheibe auf den Condyl. ext. zu liegen kommt. Die Befestigung in dieser Lage soll erreicht werden durch Vernähung mit der Bicepssehne, die wegen der starken Retraktion dieses Muskels lang erhalten wird. Endlich sucht M. durch eine eigene Schnittführung der Gangrän der Lappenränder vorzubeugen. Da im Verlaufe des langdauernden und komplizierten Eingriffes der Operateur wiederholt genötigt ist, mit der Hand in die Gelenkhöhle zu gehen, so liegt die Besorgnis nahe, daß die erhofften Resultate nicht allzuhäufig sein dürften.

Christel (Metz).

---

15) **F. Bahrmann.** Über die Bildung tragfähiger Amputationsstümpfe an der unteren Extremität.

Inaug.-Diss., Leipzig, 1904.

Übersichtliche Literaturstudien über die Methoden zur Erzielung tragfähiger Amputationsstümpfe und deren gebräuchlichste Modifikationen mit besonderer Betonung der Bier'schen Osteoplastik und der Verfahren von Bunge, Hirsch und Wilms. Spezielle Erfahrungen sind nicht mitgeteilt.

Deutschländer (Hamburg).

---

16) **Bolton.** A method of drainage of the ankle joint.

(Annals of surgery 1906. Oktober.)

Der Gelenkraum des Fußgelenkes besteht anatomisch aus einem vorderen und hinteren, durch das Sprungbein und die Knöchel getrennten Teil; beide stehen an der Außen- und Innenseite durch schmale unterhalb der Gelenkbänder verlaufende Kanäle in Ver-

bindung. Diese mangelhafte Verbindung wird durch die über die Kapsel verlaufenden Sehnen noch verringert und bei Schwellungen der Synovialis ganz aufgehoben. Um daher ein septisch affiziertes Gelenk gut drainieren zu können, verfährt Verf. folgendermaßen: Exstirpation des Talus durch vorderen, außen vom gemeinsamen Sehnenstrecker verlaufenden Schnitt, Drains nach hinten zu beiden Seiten der Achillessehne, Drainage der vorderen Öffnung durch Gazetamponade. Die Resultate waren sehr günstige; es resultierte ein leicht bewegliches Gelenk und eine verhältnismäßig nur geringe Verkürzung des Beines.

Herhold (Brandenburg).

---

17) **McKenzie.** The treatment of congenital clubfoot.

(Brit. med. journ. 1906. November 10.)

Die Erfahrungen des Verf. erstrecken sich auf 500 Fälle, vom Säugling bis zum 46jährigen. Die Prognose beim angeborenen Klumpfuß ist gut. Früh im zweiten Lebensjahr ist die beste Zeit, mit der chirurgischen Behandlung zu beginnen, aber schon so früh als möglich soll die Mutter angeleitet werden, durch Massage und Bewegungen die Adduktion des Vorfußes zu verbessern. Gewaltsames Redressement und Festhalten des Erfolges mit Verbänden haben, so früh begonnen, den großen Nachteil, daß sie fortwirken müssen, bis das Kind geht. Läßt man vorher ab, so geht das Erreichte verloren, weil der Druck des Körpergewichts fehlt, der die erzielte Ausgleichung erhält. Der erste Schritt des Kindes soll bereits das Erreichte vervollkommene helfen. In Zwischenräumen von 2 bis 3 Wochen soll durch 2 bis 6 Verbände die Ausgleichung durch Redressement mit der Hand und durch subkutane Durchschneidung der Sehnen und der Plantarfascie erreicht sein. Die Durchschnittsdauer dieser eigentlichen Behandlung des Klumpfußes beträgt etwa 3 Monate, die Nachbehandlung mehrere Monate bis Jahre. Sie besteht in Bewegungen, Geherziehung, besonders gearbeiteten Stiefeln bei Tage, einer einfachen Sohle mit Bandagierung bei Nacht. Der äußerst wichtige Stiefel hat einen innen leicht konvexen Rand, Sohle und Absatz sind am Außenrand verbreitert und verdickt, in der Gegend des ersten Metatarsusköpfchens ist eine Verstärkung angebracht. Außer den einfachen Teno- und Fasciotomien sind alle blutigen Eingriffe unnötig. Unter 15 Jahren erreicht man vollkommene Heilung nach Form und Funktion, darüber ist die Funktion zuweilen noch etwas gestört.

Weber (Dresden).

---

18) **C. Capillery** et **M. Ferron.** De l'énucléation incomplète du scaphoide.

(Revue de chir. XXVI. année. Nr. 7.)

Bei genauer Prüfung der zurzeit veröffentlichten Fälle möchten Verff. nur sechs Fälle als hierhergehörig betrachten, so daß die Seltenheit des Vorkommnisses ihm ein gewisses Interesse verleiht. Beim Zustandekommen dieser eigenartigen Verletzung spielt bald die

Drehung des Vorfußes im Chopart'schen Gelenk, vielleicht unterstützt durch die Hebelwirkung eines Steigbügels, oder direkte Gewalteinwirkung auf die Gewölbespannung des Fußes eine Rolle, wobei das Kahnbein aus seiner Gelenkverbindung herausspringt, oder gewaltsame Dorsalflexion des Fußes bei fixiertem Zehenteil, indem der Tarsus durch die Wadenmuskulatur stark nach abwärts gehebelt wird. Bei der Diagnose, die in erster Linie Bruch des Taluskopfes ausschließen muß, kommt in Betracht das Fehlen der normalen Hervorragung des Kahnbeines, dafür eine Lücke, bzw. ein Vorsprung nach dem Dorsum pedis. Später bildet sich mitunter eine Art Adduktionsstellung des vorderen Teiles vom Fuße gegenüber dem hinteren heraus; diese zeigt sich auch nach therapeutischer Entfernung des verrenkten Kahnbeines, weshalb es fraglich erscheinen muß, ob man die Behandlung nicht einfach in Massage und Übung bestehen lassen soll.

Christel (Metz).

---

19) **P. Hoffmann.** Conclusions drawn from a comparative study of the feet of barefooted and shoewearing peoples.

(Amer. journ. of orthop. surg. 1905. Nr. 2.).

Interessante Studie über die Unterschiede des schuhtragenden und des unbeschuhten Fußes. Die Beobachtungen sind größtenteils den Verhältnissen bei Negern entnommen. Am besten erläuternd sind die Veränderungen, welche ein baarfuß laufender Negerfuß erleidet, wenn er beschuht wird. Die vorher große Beweglichkeit der Zehen, die Stellung der großen Zehe in der verlängerten Achse durch die Fersenmitte verschwinden kurze Zeit nach dem Schuhtragen.

A. Hofmann (Karlsruhe).

Kleinere Mitteilungen.

I.

Postoperative parenchymatöse Blutung als ungünstige Folgeerscheinung nach Lumbalanästhesie.

Von

Dr. **W. Kopfstein**, kais. Rat,
Primarchirurg am Krankenhaus in Jungbunzlau.

Anschließend an die Publikation des Herrn Prof. Goldmann: »Eine ungünstige Folgeerscheinung nach Lumbalanästhesie« im Zentralblatt f. Chirurgie Nr. 2, p. 55, wo bei einem Pat. nach Einspritzung von 2 ccm Novokain-Suprarenin (Höchst) am 2. Tag eine symmetrische Gangrän an der Haut der Fersen sich entwickelte, möchte ich ebenfalls eine ungünstige Beobachtung nach spinaler Injektion mitteilen, welche meines Wissens hier noch nicht beschrieben wurde.

Meine Erfahrungen bei spinaler Analgesie beziehen sich etwa über 100 Fälle. Ich wendete zuerst Eukain-α an, verließ aber das Mittel sehr bald, da ich, abgesehen von den bekannten unangenehmen Wirkungen dieses Präparates, unter welchen Kollapse, hohe Temperatursteigerungen und heftige Kopfschmerzen hervorzuheben sind, in einigen Fällen auch rasende Schmerzen beobachtete, welche die

Kranken erst einige Stunden nach der Operation in der Operationswunde selbst empfunden haben.

Dann arbeitete ich nach dem Vorgange von Schwarz (Zentralblatt f. Chirurgie 1901, Nr. 9) mit Tropakokain. Die zur Anästhesie erforderlichen Dosen schwanken zwischen 0,03—0,06. Fieber, Kopfschmerzen und Kollapse werden nach Anwendung dieses Präparates seltener und gewöhnlich in mäßigerem Grad angetroffen; daß aber das Tropakokain auch von anderen ungünstigen Nebenwirkungen nicht frei ist, lehrt folgender Fall einer profusen, parenchymatösen Blutung.

A. K., 54 Jahre alt, Schmied. Aufgenommen am 3. Oktober 1902 wegen eines konischen Amputationsstumpfes im unteren Drittel des rechten Unterschenkels. Die Amputation wurde an ihm im Jahre 1899 im Krankenhaus in R. wegen eines Unterschenkelgeschwüres ausgeführt. Jetzt hat Pat. an der Spitze des Stumpfes ein kleines, kallöses Geschwür, und der Knochen ist teilweise entblößt. Nach seinen Angaben leidet er zeitweilig an epileptischen Anfällen, sonst ist er aber gesund. Weil ich mit einem Epileptiker zu tun hatte, wählte ich behufs Resektion des Tibiaendes statt der Inhalations- die medullare Narkose. Die Punktion wurde zwischen dem 3. und 4. Lendenwirbel ausgeführt und 1 ccm Tropakokainlösung eingespritzt. (Ich benutzte die von der Firma Merck, Darmstadt, hergestellten Phiolen, von denen jede damals 0,05 Tropakokain enthielt.) 5 Minuten hierauf trat eine vollständige Anästhesie und zugleich Parese beider Beine und Schwund der Patellarreflexe ein. Gleichzeitig bemerkten wir einen auffallenden Farbenwechsel in der Haut der beiden Beine. Die Haut wurde rasch hellrot bis zu den Hüften hinauf. Diese Erscheinung dauerte etwa 3 Minuten. Dann nahm die Haut allmählich die frühere Färbung an. Während dieses Farbenwechsels in der Haut der unteren Extremitäten klagte Pat. über heftigen Schwindel.

Erst dann schritt ich zur Resektion des Tibiastumpfes, welche mittels eines vorderen und hinteren Längsschnittes und Ablösung der narbigen Weichteile in der Länge von 5 cm ohne nennenswerte Blutung ausgeführt wurde. Tamponade mit Jodoformgaze; Verband.

Die ersten drei Viertelstunden nach der Operation fühlte sich der Kranke sehr wohl und nichts deutete auf die drohende Gefahr. Eine Viertelstunde später wurde er aber plötzlich blaß, verlor die Besinnung, und die rasch herbeigeeilte Krankenschwester fand den Verband mit Blut durchtränkt. Das Blut sickerte aus dem Verband in großer Menge und mit derartiger Geschwindigkeit, daß es durch die Bettunterlagen und die Matratze auf den Fußboden tropfte. Im Zustande hochgradiger Anämie, mit kaum fühlbarem Puls und bewußtlos wurde Pat. in den Operationssaal gebracht. Nach Abnahme des Verbandes fanden wir kein isoliert spritzendes Gefäß, sondern das Blut sickerte in reichlicher Menge aus den Weichteilen und dem Knochenmarke wie aus einem Schwamme hervor. Die Blutstillung gestaltete sich sehr schwierig und wurde nach erfolglosen Umstechungen und Tamponade erst durch Bestreuen der blutenden Flächen mit Chinin in dicker Schicht und Jodoformgazetamponade beherrscht.

Während dieser Blutung war die Haut der beiden Beine ganz auffallend verändert; sie war nämlich geradeso rot gefärbt wie eine Stunde zuvor, unmittelbar nach der spinalen Injektion, was im grellen Kontrast zur blassen Gesichtsfarbe des Pat. stand.

Diese parenchymatöse Blutung steht zweifellos im kausalen Zusammenhange mit der spinalen Injektion. Ihre Erklärung ist in vasomotorischen Störungen, Erschlaffung oder Lähmung der Vasokonstriktoren zu suchen. Diese Störungen stellten sich gleich nach der Einspritzung in den Pioarachnoidealsack und dann noch einmal eine Stunde später unter dem Bild einer intensiven Rötung der beiden Beine ein. Die letztere Alteration des Gefäßtonus führte, weil sie bald der Operation folgte, die geschilderte parenchymatöse Blutung herbei. Im Einklange damit steht die während der Blutung beobachtete Rötung der Haut. Vasomotorische Störungen als Folgeerscheinungen der Lumbalanästhesie — namentlich im Gesicht — und Dermographismus an der vorderen Fläche des Brustkorbes sind schon zur Genüge bekannt, daß sie aber auch Blutungen aus Operationswunden zur Folge

haben können, illustriert der beschriebene Fall. Unser Kranker war ein Epileptiker, und es ist nicht ausgeschlossen, daß dieser Zustand unter dem Einfluß der spinalen Injektion zur Entwicklung der vasomotorischen Störungen beigetragen hat.

II.

Eine neue Extensionsvorrichtung[1].

Von

Dr. **Paul Zander,**

Spezialarzt für orthopäd. Chirurgie.

Zum Ausgleiche von Hüft- und Kniekontrakturen, zum Anlegen von großen Hüftgipsverbänden, sowie zur Einrichtung von Frakturen hat sich mir eine Extensionsvorrichtung besonders bewährt, die eine genaueste Extension, sowie eine absolute Feststellung in jeder gewünschten Lage gestattet, dabei jedoch so bequem ist, daß sie außer Gebrauch an die Wand gehängt und im Moment an jedem Gips- und Operationstisch angebracht werden kann. Sie besteht aus zwei dünnen Stahl-

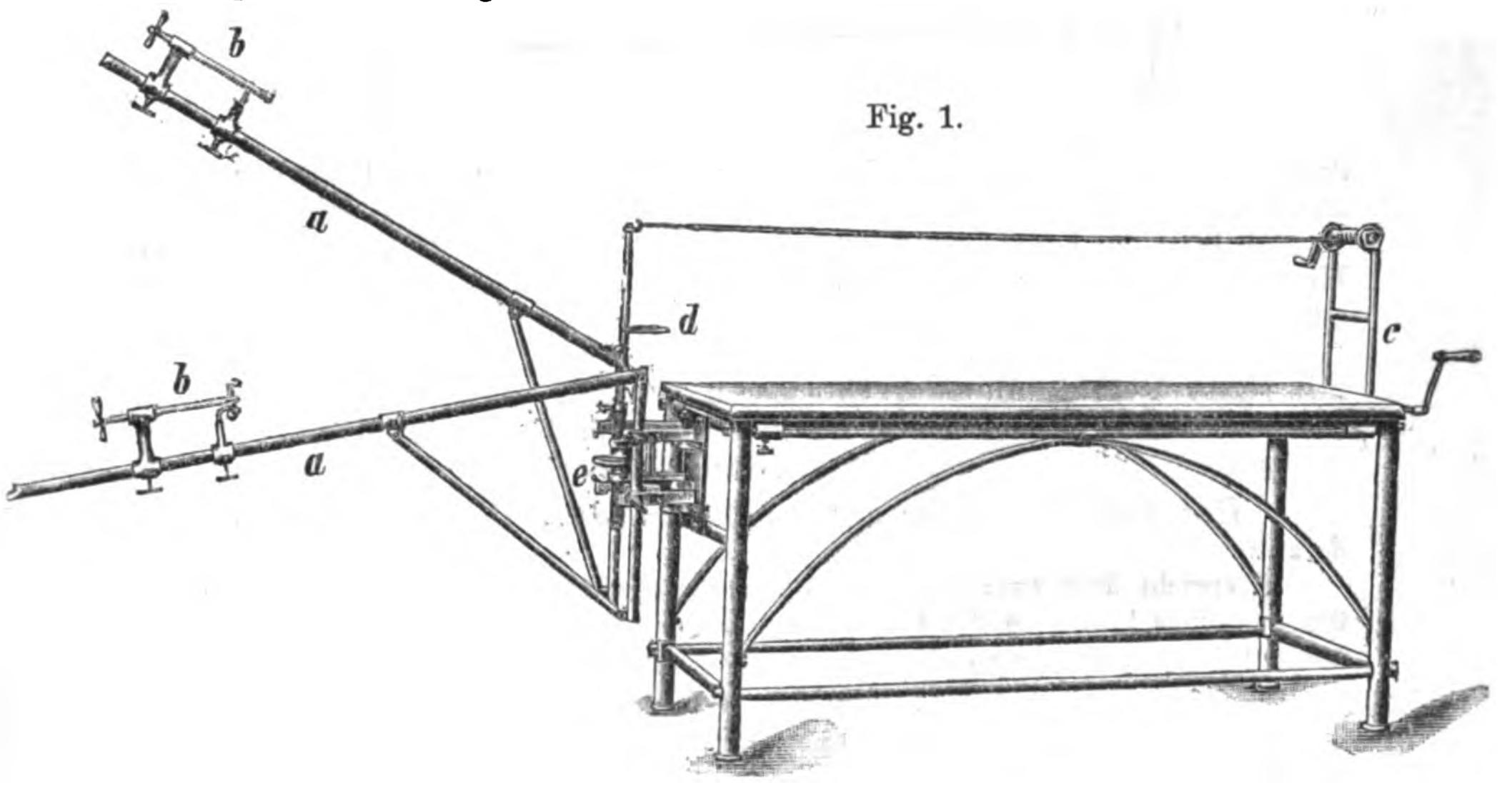


Fig. 1.

rohren (Fig. 1, *a*), die durch Verschiebung einer Schrägleiste in jeder beliebigen Höhen- und Tiefenstellung verstellbar sind und durch eine leichte Drehung einer vertikalen Achse in jeder Ad- und Abduktionsstellung eingestellt werden können. Die gewünschte Stellung ist im Moment durch ein paar Schraubendrehungen fixierbar. Die Extension geschieht durch eine Spindel (*b*). Die Spindelträger werden zur groben Einstellung verstellt, während die Drehung der Spindel selbst eine millimeterweise genau dosierbare Extension gestattet. Dabei kann durch den vorderen Spindelträger jede gewünschte Innen- und Außenrotation bei der Extension gewahrt werden. Der Gegenzug wird in der üblichen Weise vom Kopfende aus hergestellt.

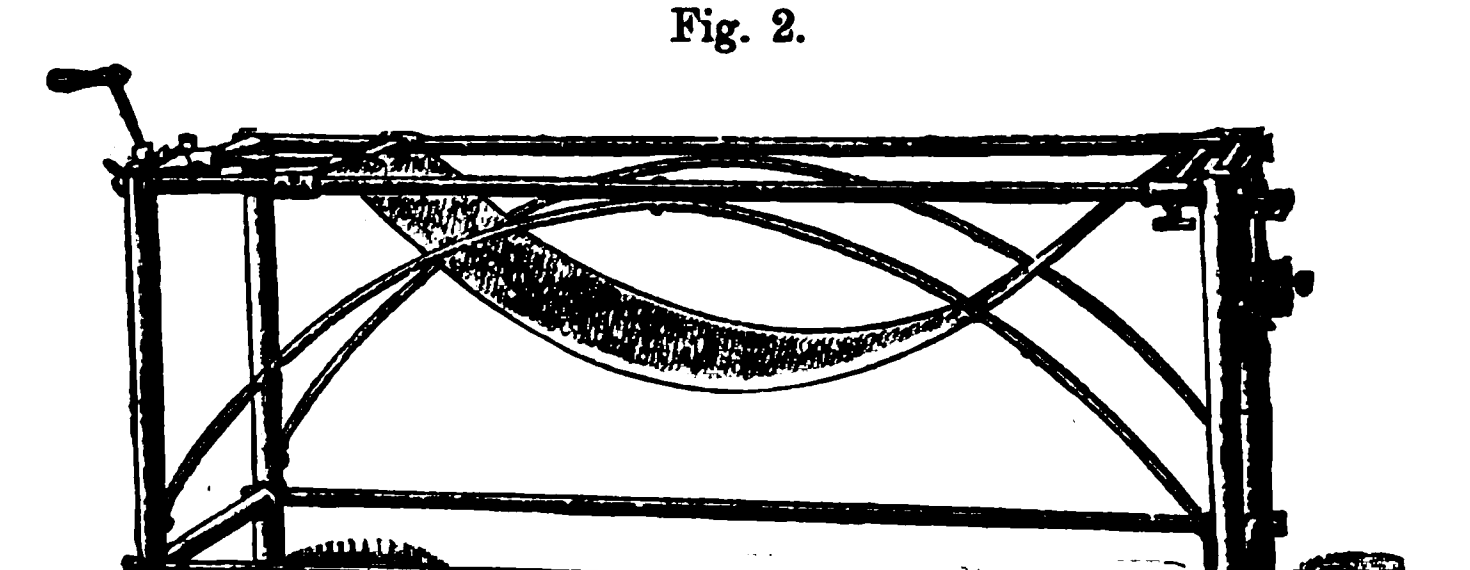
Als Beckenstütze kann jede beliebige Beckenstütze (*d*) gebraucht werden. Zum Ausgleiche von Hüftkontrakturen eignet sich besonders gut die von Herrn Geh.-Rat Hoffa angegebene, bei der durch eine Spindeldrehung (*e*) während des Anlegens

[1] Nach einem Vortrag in der Freien Vereinigung Berliner Chirurgen.

das Becken gehoben und dadurch die Kontraktur noch weiter ausgeglichen werden kann.

Die ganze Extensionsvorrichtung ist, wie gesagt, an jedem Tisch anzubringen, besonders eignet sich für orthopädische Zwecke der ebenfalls von Herrn Geh.-Rat Hoffa angegebene Tisch, bei dem eine mit Zinkblech beschlagene Platte ein bequemes Meißeln gestattet. Die Platte kann abgenommen werden; darunter befindet sich ein fest gespanntes Segeltuch (Fig. 2) zum Anlegen der Racket'schen Reklinationsgipsbetten und -Korsetten. Im Moment, während der Gips erhärtet, wird

Fig. 2.



das Segeltuch durch ein paar Spindeldrehungen entspannt, so daß bei dem auf den Bauch gelegten Pat. jede gewünschte Reklination des Rumpfes zustande kommt.

Ich habe die Extensionsvorrichtung schon 2 Jahre in Gebrauch, auch in den Hoffa'schen Kliniken, sowie in verschiedenen Krankenhäusern hat sich dieselbe gut bewährt[2].

20) Freie Vereinigung der Chirurgen Berlins.

159. Sitzung, den 10. Dezember 1906, in der kgl. Charité.
Vorsitzender: Herr Hildebrand.

1) Herr Pels-Leusden: a. Sehnengeschwülstchen bei kleinen Kindern.

P. spricht über zwei Fälle von Sehnengeschwülstchen in der Sehne des Musc. flexor pollicis longus in der Gegend des Metakarpophalangealgelenkes bei Kindern unter 4 Jahren, welche zu einer Arretierung des Fingers in rechtwinkliger Beugestellung des Nagelgliedes geführt hatten. Bei der Exstirpation der in der Substanz der Sehne gelegenen soliden, derben Geschwülstchen mit Erhaltung der Kontinuität der Sehne erwies sich die Sehnenscheide intakt, nur als für das Passieren der Sehne an Stelle des quergestellten Verstärkungsbandes relativ zu eng. Die Operation brachte dauernde Heilung. Auf Grund der mikroskopischen Untersuchung der Geschwülstchen, welche zahlreiche knötchenförmig verknäuelte Gefäße ergab, aber keine wesentlich entzündlichen Erscheinungen, und in Anbetracht des Alters der Kinder glaubt Vortr. es mit Entwicklungsstörungen zu tun zu haben. Tuberkulose war in beiden Fällen ausgeschlossen.

b. Madelung'sche Deformität der Hand.

Vortr. bespricht die Ätiologie dieser ziemlich seltenen Deformität der Hand, bei welcher nach neueren Untersuchungen nur eine Luxation im Radioulnar-, nicht im Radiokarpalgelenke vorliegt, die radiale Gelenkfläche aber abnorm volar und ulnar geneigt ist. Für die Entstehung der Deformität sind früher meist abnorme Belastungen der Hand, Verkrümmungen des Radius, Druckatrophie auf der volaren Seite der Radiusgelenkfläche mit vermehrter Apposition auf der dorsalen, Muskel-

[2] Die Extensionsvorrichtung sowie der Tisch werden von der Firma E. Hacker, Berlin, Elsasserstraße 8, hergestellt.

zug der an Mächtigkeit überwiegenden Beuger, Rachitis verantwortlich gemacht worden. An der Hand von Röntgenbildern weist Vortr. nach, daß es sich um eine mit der Exostosis cartilaginea multiplex in Parallele zu setzende Wachstumsstörung handelt. Der Verlauf des Intermediärknorpels war ein unregelmäßiger, die Verknöcherung an der ulnaren Seite eine vorzeitige; außerdem waren anderweitige Wachstumsstörungen vorhanden, wie vermindertes Längenwachstum, Auftreibungen und Fissuren in der Nähe der Epiphysenlinie. Demnach glaubt Vortr., daß die Erkrankung primär den Intermediärknorpel betreffe, mit Rachitis aber nichts zu tun habe.

2) Herr Hildebrandt: a. Ruptur des Ductus hepaticus.

H. stellt ein 5jähriges Mädchen vor, das am 28. Juni 1906 wegen einer Ruptur des Ductus hepaticus operiert wurde. Das Kind war überfahren worden und kam am 6. Tage danach unter den Symptomen einer intraabdominellen Verletzung in die chirurgische Klinik der Charité. Hier wurde auf Grund der zunehmenden Anschwellung des Leibes bei fehlenden peritonitischen Erscheinungen, der Abmagerung der Pat., sowie dem Nachweise von Gallenfarbstoff im Harn die Diagnose auf Zerreißung eines größeren Gallenweges oder der Blase selbst gestellt. Durch die Operation wurde diese Annahme bestätigt; im Ductus hepaticus fand sich ein 1 cm langer Riß. Da die Nähte sämtlich durchschnitten, mußte man sich mit der Tamponade des Ganges begnügen. Pat. genas nach kurzem Krankenlager.

Im Anschluß an die Demonstration bespricht H. die seltene Verletzung, die bisher stets mit dem Tode endete, zweimal sogar trotz der Eröffnung des Leibes. Der Vortr. betont, daß nur durch eine frühzeitige Operation das Leben erhalten werden kann.

b. Ruptur des Ureters.

In dem zweiten vorgestellten Falle handelte es sich um eine Ruptur des rechten Harnleiters und Nierenbeckens. Sie war auf direktem Wege zustande gekommen, dadurch, daß Pat. aus großer Höhe herab auf die rechte Seite aufschlug. Da der Verletzte anfänglich nur geringe Schmerzen hatte, verließ er das Krankenhaus schon nach 8 Tagen. Dann entwickelte sich allmählich ein Tumor im Unterleibe, der immer größere Beschwerden verursachte und den Verunglückten dazu bewog, die Klinik aufzusuchen. Da aus der ganzen Anamnese hervorging, daß die Geschwulst eine traumatische Hydronephrose darstellte, so entschloß sich H. zur Operation. Dabei fand sich eine paranephritische Cyste mit 3 Litern Inhalt, ein Riß im Nierenbecken, sowie eine quere Durchtrennung des Harnleiters, etwa 1 cm entfernt vom Abgange. Die Niere wurde exstirpiert, die Cyste größtenteils tamponiert. Der Wundverlauf war ohne Störung.

Diskussion zu a: Herr Bessel-Hagen erwähnt eine Beobachtung von Ruptur des Ductus hepaticus bei einem 22jährigen Manne, die durch Überfahren entstanden war, neben fast perforierenden Wunden am Kolon, einer Abreißung des Lig. gastrocolicum und einer Nierenverletzung; die Symptome waren verhältnismäßig gering. Operation am 2. Tage. Heilung.

Es bestand ein Einriß des Ductus hepaticus dicht an der Leber; der Verlauf desselben war nicht sicher festzustellen. Da eine Vernähung nicht möglich war, wurde tamponiert.

3) Herr Neuhaus: Tumor der Cauda equina.

N. stellt einen 12jährigen Knaben vor, bei welchem am 7. Juli 1906 die Laminektomie des 1.—3. Lendenwirbels einzeitig mit Opferung der Bögen gemacht worden war wegen einer Geschwulst der Cauda equina. 1 Jahr vorher hatte Pat. einen Fall mit dem Gesäß auf die Kante einer Steintreppe erlitten. Nach anfänglich geringen Beschwerden, die auch in den ersten Wochen nach dem Trauma sich fast völlig wieder verloren hatten, traten $1/2$ Jahr später schwere Erscheinungen auf (Schmerzen im Kreuz, Lähmung beider unteren Extremitäten, Atrophie aller Muskeln derselben, am stärksten am rechten Peroneus, am schwächsten an Adduktoren und Sartorius; Herabsetzung der elektrischen Erregbarkeit für galvanische und faradische Ströme; Sensibilitätsstörung in Gestalt des Reithosenbesatzes aber nur für Berührung; keine hyperalgetischen Zonen; Blasenstörung bei erhal-

tener Funktion des Mastdarmes; Patellar-, Achillessehnen- und Analreflex fehlten). Diagnose: Geschwulst der Cauda equina. Das Trauma, sowie eine leichte Kyphose am 2. und 3. Lendenwirbel ließen an eine Wirbelfraktur denken, doch fiel das Röntgenbild negativ aus. Von neurologischer Seite war die Möglichkeit einer Blutung in den Wirbelkanal mit Irritation der hinteren Wurzeln und Schädigung der motorischen Ganglienzellen geäußert worden. Laminektomie des 2. und 3. Lendenwirbels. Nach Entfernung der Bögen zeigte sich der ganze Wirbelkanal erweitert und der Inhalt des Duralsackes verbreitert. Nach Eröffnung der Dura zeigte sich eine die Nervenstränge der Cauda equina vom 2. Lendenwirbel ab nach unten hin umgebende, rötlich blaue, zum Teil glasig durchscheinende Geschwulst von sehr weicher, schwammiger Konsistenz, 6 cm lang und 2—4 cm breit; sie konnte nur mit Hilfe des scharfen Löffels entfernt werden. Mikroskopisch erwies sie sich als papilläres Peritheliom; sie war von den sonst am Rückenmark und seinen Häuten beobachteten Geschwülsten völlig abweichend gebaut (Demonstration). Der Wundverlauf war völlig aseptisch; der Knabe kann wieder stehen und gehen; die Atrophie hat sich etwas gebessert, es besteht noch leichte Inkontinenz der Blase, auch die Sensibilitätsstörungen haben sich zurückgebildet. Der Patellarreflex ist wieder vorhanden.

Diskussion: Herr Krause demonstriert das von einem 20jährigen Mädchen gewonnene Präparat einer Rückenmarksgeschwulst (Angiosarkom), bei der er in der Annahme einer Geschwulst der Cauda equina den 5., 4. und 3. Lumbalbogen reseziert hat. Es war hier nach Fall auf das Kreuz eine Ischias, dann eine Lähmung der Peroneal- und Glutaelmuskulatur des linken Beines eingetreten; das Kreuzbein war druckempfindlich; es fehlte die Störung der Mastdarmfunktion. Die Geschwulst war nicht exstirpierbar, reichte bis zur Brustwirbelsäule hinauf. Der Tod erfolgte in der Nacht nach der Operation im Kollaps.

K. befürwortet, bei der Laminektomie die Bögen wegzunehmen; man kann dies ohne Besorgnis für die Stützfähigkeit der Wirbelsäule tun; er erwähnt einen Fall von Wirbeltuberkulose, wo er drei Bögen von der Brustwirbelsäule, die zum Teil kariös waren, entfernt hat, und durch die zerstörten Wirbelkörper hindurch einen Mediastinalabszeß eröffnen mußte. Der Pat. ist seit 4 Jahren geheilt, und die Stützfähigkeit der Wirbelsäule nicht gestört.

Herr Sonnenburg ist aus dem gleichen Grunde für die Wegnahme der Bögen bei der Laminektomie; bei den von ihm operierten Fällen haben sich die anfangs im Verlaufe der Wirbelsäule nach Wegnahme der Bögen fühlbaren Lücken wieder ziemlich ausgefüllt. Die geheilten Pat. hat S. in der Freien Vereinigung seinerzeit vorgestellt.

4) Herr Bosse: **Ulcus pepticum der Bauchwand.**

Bei einem 40jährigen Manne mit einfacher Dilatatio ventriculi ohne nachweisbare Ulcera oder Narben solcher war von Prof. Hildebrand in der Charité eine Gastroenterostomia anterior mit Suspension der zuführenden Schlinge am Fundus gemacht. Nach anfänglicher Besserung des Zustandes stellte sich wieder eine Verschlechterung ein, und 10 Monate danach wurde wegen einer Infiltration der Bauchwand im linken M. rectus eine Probeinzision gemacht, die nichts ergab als einige fadenförmige Adhäsionen zwischen Pylorus und rechter Bauchwand. Die zunächst fünfmarkstückgroße Geschwulst, die sich mikroskopisch als entzündlich fibröses Gewebe erwies, wuchs danach zu Faustgröße, und bei einer erneuten Laparotomie kam man in eine kindskopfgroße Höhle, an deren Boden die Magenschleimhaut zutage lag und das Loch der abführenden Darmschlinge. Tod einige Tage danach. Es war hier ein Ulcus pepticum ventriculi und weiterhin der Bauchwand entstanden; merkwürdig ist, daß eine Hypazidität, schließlich eine Anazidität des Magensaftes bestanden hatte. Da das Geschwür nicht an der Stelle der Anastomose entstanden war, so kann die Magen- bzw. Darmflüssigkeit nur durch die erwähnten ferngelegenen Adhäsionen an die Bauchwand gekommen sein. B. erklärt die Zerstörung der Magen- und Bauchwand durch die Einwirkung der Pankreasfermente und hat verschiedene Experimente bei Hunden und Kaninchen gemacht, welche diese Ansicht stützen. (Demonstration der Präparate.)

Er empfiehlt, auch bei Individuen, die nach der Gastroenterostomie hypaziden oder anaziden Magensaft haben, etwas Eiweißstoffe mit der Nahrung zuzuführen, damit das Trypsin bei dieser in Aktion tritt und eine schädliche Einwirkung auf die Körpergewebe verhindert wird.

5) Herr Kettner: Kongenitaler Zungendefekt.

K. demonstriert einen 4jährigen, kräftigen Knaben mit angeborenem Mangel der Füße, der Mehrzahl der Finger, einer Gaumenspalte und kongenitalem Defekt des größten Teiles der Zunge; von ihr ist nur die Wurzel und dicht am Racheneingang ein kleiner Rest des Körpers vorhanden, dessen medialer Rand zackig aussieht. Am Mundhöhlenboden finden sich zwei parallel von vorn nach hinten verlaufende, die Sublingualdrüsen enthaltende Schleimhautwülste. Die von der Mißbildung nicht betroffenen Zungenmuskeln inserieren teils zwischen, teils unter diesen Wülsten; sie besitzen zum Teil durch vikariierende Hypertrophie der Muskeln des Mundhöhlenbodens eine außerordentliche Beweglichkeit nach allen Richtungen, so daß man sie fast für eine wirkliche Zunge ansprechen könnte. Kauen und Schlucken sind gut möglich, selbst die Sprache klingt relativ verständlich trotz des Gaumenspaltes. In der Aszendenz sind Mißbildungen nicht beobachtet. Die Verstümmlung der Hände und Füße war durch amniotische Abschnürung verursacht. Die gleiche Annahme ist für die Zunge um so berechtigter, als unmittelbar nach der Geburt vom Arzt ein zwischen Zunge und Gaumen ausgespanntes häutiges Band durchtrennt worden ist; dieser vermutliche Rest eines amniotischen Stranges hat außer dem Zungendefekt wohl auch die Gaumenspalte veranlaßt. Eine weitere wesentliche Besserung des Sprechvermögens wird von dem operativen Verschluß der Gaumenspalte und von methodischen Sprechübungen zu erwarten sein. (Die ausführliche Publikation wird in den Charité-Annalen erscheinen.)

Richard Wolff (Berlin).

---

21) **Vignard et Mouriquand.** Tuberculose diaphysaire des grands os à forme de spina ventosa.

(Province méd. 1906. Nr. 44.)

Es werden vier Fälle dieser seltenen Form mitgeteilt. Die Analogie der Spina ventosa dehnt sich auf die Anatomie wie auf den Verlauf aus. Verf. teilt den Verlauf in drei Stadien ein: in das Initialstadium, in das der ausgesprochen entzündlichen Geschwulst und in das der Fistelbildung. Therapeutisch handelt Verf. demgemäß, indem er zunächst mit Immobilisation, mit gefensterten Gipsverbänden zum Zweck der Kompression der Geschwulst und schließlich mit der Trepanation des Knochens vorgeht. **A. Hofmann** (Karlsruhe).

22) **Salfeld.** Die Behandlung chronischer Arthritiden mittels Fibrolysin.

(Therapeutische Monatshefte 1906. Nr. 12.)

S. hat eine große Anzahl von Fällen von chronischer Polyarthritis und Arthritis deformans mit Fibrolysin unter gleichzeitiger Anwendung aller physikalischen Hilfsmittel behandelt. Er sah meist eine rasche Aufsaugung von Exsudaten resp. Schwellungen, geringer werdende Krepitation, Nachlassen der Schmerzen und Besserung der Beweglichkeit.

Er empfiehlt das Fibrolysin als ein zur Behandlung chronischer Gelenkleiden hervorragend geeignetes Mittel, das in Verbindung mit den physikalischen Heilmethoden treffliche Dienste leistet. **Silberberg** (Breslau).

23) **Duverger.** Des ruptures musculaires spontanées dans le tabes.

(Gaz. hebdom. des sciences méd. de Bordeaux 1906. Oktober 14.)

D. berichtet über zwei Fälle von spontaner Muskelzerreißung bei Tabes. Bei der ersten, 62jährigen Pat. trat, als sie ohne die geringste Anstrengung einen neben ihr stehenden Gegenstand ergriff, eine Zerreißung des medialen Teiles des

Biceps brachii unter geringem Schmerz ein. Heilung mit starker Diastase, jedoch ohne Funktionsstörung. Während hier zur Zeit der Zerreißung Koordinationsstörungen noch kaum vorhanden waren, handelte es sich im zweiten Fall um einen 56jährigen Tabiker mit deutlichen, seit 3 Jahren bestehenden Tabessymptomen. Während Pat. ein Streichhölzchen anzündete, trat unter lebhaftem Schmerz eine teilweise Zerreißung im mittleren Teile des Biceps brachii ein, die mit erheblicher Diastase und Funktionsstörung ausheilte. Bemerkenswert ist, daß auch bei diesem Pat. in dem verletzten Arme kaum Koordinationsstörungen bestanden.

Koordinationsstörungen sind also für solche Spontanrupturen bei Tabikern nicht verantwortlich zu machen, sondern Entartungen der Muskelfasern infolge trophischer Störungen. **Mohr** (Bielefeld).

24) K. Bosek. Myositis ossificans progressiva, geheilt durch Thiosinamin.

(Münchener med. Wochenschrift 1906. Nr. 48.)

Die 22jährige Pat. hatte im Cucullaris und Supraspinatus rechterseits knochenharte Stellen, die bei Bewegungen krachende Geräusche ergaben. B. führte sie auf eine Myositis ossificans zurück und erreichte durch mehrere Thiosinamineinspritzungen einen vollständigen Rückgang der Erscheinungen.

Kramer (Glogau).

25) H. Küttner. Kavernöse Angiome des intermuskulären Fettgewebes mit partieller Knochenbildung.

(Beiträge zur klin. Chirurgie Bd. LI. p. 80.)

In dem mitgeteilten Falle, den Verf. in seiner Poliklinik in Marburg beobachtete, handelte es sich um mehrere kleine Angiome, die, im Fettgewebe zwischen M. serratus ant. und Latissimus dorsi gelegen, zusammen eine wulstförmige Geschwulst bildeten, die neuerdings erhebliche spontane Schmerzhaftigkeit machte und vor der Operation Zweifel über ihre Natur ließ.

Die Seltenheit dieser Lokalisation von kavernösen Angiomen im intermuskulären Gewebe ergibt sich daraus, daß Verf. keinen analogen Fall in der Literatur finden konnte. Die mikroskopische Untersuchung der exstirpierten Geschwulst lieferte einen für die Angiomgenese wichtigen Befund: Die Geschwulst enthielt nämlich außer den typischen Bestandteilen der kavernösen Angiome glatte Muskelfasern und ein heterotopisch gebildetes Knochenbälkchen. Das beschriebene Angiom ist demnach als eine echte Gewebsmißbildung im Sinne der Ribbert'schen Angiomtheorie aufzufassen. Auffallend ist nur die 44jährige Latenz der sicher angeborenen Geschwulstanlage. Doch ist eine späte Entwicklung angeborener Angiome im höheren Alter öfters beobachtet und im vorliegenden Falle vielleicht durch das Klimakterium ausgelöst worden. **Reich** (Tübingen).

26) A. Sachs. Muskeltransplantation bei Behandlung der Kinderlähmung.

(Deutsche med. Wochenschrift 1906. Nr. 37.)

Zum Ersatz des gelähmten Deltoides hat S. nach dem Vorgehen Hildebrand's den Pectoralis major verwandt. Derselbe wurde von seinem Ursprung an den Rippen, sowie von Brust- und Schlüsselbein abgelöst und unter sorgfältiger Schonung der in ihn eintretenden Nerven bis an seine Sehne völlig abpräpariert. Der Muskel hängt also nur an seiner Sehne und dem Nervenbindegewebsstrang und wird dann um seinen Ansatzpunkt am Oberarm um 90° nach oben verschoben und über den M. deltoides herüber gelagert, am lateralen Teile des Schlüsselbeines, am Akromion und dem lateralen Teile der Spina scapulae angenäht. Der Arm wird in horizontaler Stellung verbunden. Das Fehlen des Pectoralis major an seiner alten Stelle hat keine nachteiligen Folgen.

Borchard (Posen).

27) **L. Mencière.** Recherches expérimentales sur la création de tendons artificiels. Applications chez l'homme.
(Arch. prov. de chir. 1906. Nr. 8.)

M. resezierte bei einem Hunde fast die ganze der menschlichen Achillessehne entsprechende Sehne und ersetzte sie durch ein Geflecht aus 16 mittleren Seidenfäden. Ferner ersetzte er eine durch Resektion eines Stückes einer Extensorensehne der Zehen gesetzte Lücke durch einen Seidenfaden. Nach 2 Monaten konnte an beiden Stellen normale Funktion von Muskel und Sehne konstatiert werden. 6 Monate nach ausgeführter Plastik wurde das Tier getötet. Die künstliche Achillessehne war dicker wie die andere, sonst aber von normalem Aussehen; auf dem Durchschnitt soll von Seide keine Spur mehr vorhanden gewesen sein, sie war ersetzt durch fibröses Gewebe. Die künstliche Extensorensehne soll von den natürlichen Sehnen gar nicht zu unterscheiden gewesen sein. Im Anschluß an diesen experimentellen Versuch berichtet M. über fünf mit Erfolg ausgeführte heteroplastische Sehnenverlängerungen bei Kindern. **Müller** (Dresden).

28) **E. Medea e B. Rossi** (Mailand). Contributo allo studio delle lesioni traumatiche dei nervi periferici.
(Clinica chirurgica 1906. Nr. 1—3.)

M. hat die neurologischen Beobachtungen an 17 von R. operierten Traumen peripherer Nerven ausgeführt, über welche sie gemeinsam berichten. 12mal war der Radialis, 2mal der Ulnaris, 1mal Medianus, Popliteus internus, Plexus sacralis betroffen.

Am Radialis entstand die Paralyse 6mal durch Oberarmfraktur, 3mal durch Stich, 2mal durch Lazerationen, 1mal durch Quetschung. Nach den Frakturen war der Nerv fest in Narbengewebe eingebettet und vom Callus komprimiert.

Nach den Schnittverletzungen fand man die Stümpfe teils ganz getrennt, teils durch einen fibrösen Strang verbunden, auf 1—5 cm zurückgezogen. R. führte demnach je nach dem Befunde (5) Neurolysen, direkte Plastiken (v. Bruns), (7) Neurorrhaphien, indirekte Plastiken (Letiévant) aus; 1mal mußte zur Sehnenplastik geschritten werden. Sehr ausführlich werden Ort und Art der Schnitte geschildert, das Aufsuchen der Nervenstümpfe, wobei R. großes Gewicht auf die Durchtastung der Gewebe legt usw. Bei der Neurolysis wurde besonders vorsichtig das Neurilemm geschont und außerdem durch eine gleichzeitige Plastik zwischen Nerv und bloßgelegten Callus, bzw. Narbe in Knochen und Bindegewebe, eine Muskelschicht gebracht. — Zur Nervennaht wurde in Fällen vorangegangener Eiterung Catgut, sonst Seide verwendet. Die Nähte durchdringen den ganzen Querschnitt des Nerven, und es konnte durch oft exzessive Beugung vollkommenes Aneinanderpassen der Stümpfe erzielt und erhalten werden.

Sämtliche Eingriffe heilten prima intentione, so daß die physikalischen Behelfe sehr früh benutzt werden konnten. In den Fällen von Auslösung der Nerven aus den Narbenmassen trat der vollständige Erfolg in bezug auf Sensibilität sehr bald, auf Motilität etwas später, meist um den 3. bis 4. Monat ein und blieb bei mehrfachen Untersuchungen bis zu 2 Jahren unverändert; bei der Nervennaht war nicht immer ein so schönes Resultat zu verzeichnen; die Sensibilität kehrte, wie gewöhnlich, bald wieder, die Motilität nur in wenigen Fällen zum Teil. In zwei Fällen war ausgesprochener Mißerfolg, bei der oben erwähnten Quetschung und bei einer Durchschneidung des Nerven. Die Autoren machen endlich auf eine Reihe spezieller nervöser Erscheinungen in einigen der beschriebenen Fälle aufmerksam, wie atypische Sensibilitätsstörungen und ähnliches. **J. Sternberg** (Wien).

29) **E. Goldmann.** Über das Fehlen von Funktionsstörungen nach der Resektion von peripheren Nerven.
(Beiträge zur klin. Chirurgie Bd. LI. p. 183.)

In den beiden mitgeteilten Fällen gaben Neurofibrome des N. ulnaris Anlaß zur Kontinuitätsresektion des Nerven, dessen Defekt jedesmal durch Lappenplastik

gedeckt wurde. Auffallend war nun, daß in dem ersten Falle die Resektion keinerlei Störungen der Motilität, sondern nur solche der Sensibilität verbunden mit Atrophie im Bereiche des Kleinfingers zur Folge hatte. Auch im zweiten Falle fehlten die typischen motorischen Lähmungen im Ulnarisgebiet; es bestand lediglich eine verminderte Aktion der Ulnarismuskulatur neben Anästhesie des Kleinfingers, besonders an der ulnaren Seite.

Beide Störungen haben sich im Verlaufe von 2 Jahren nicht gebessert, trotzdem die Kontinuität des Nerven wieder hergestellt wurde. In beiden Fällen war festzustellen, daß der ganze Nerv reseziert worden war, daß weder der N. medianus noch radialis die entsprechenden motorischen Fasern des N. ulnaris enthielt, und daß eine hohe Teilung des Nerven nicht vorlag.

Analoge Beobachtungen, daß nach Nervenresektion wegen Geschwulstbildung die zu erwartende motorische Lähmung ausblieb, sind mehrfach in der Literatur erwähnt.

Der Grund hierfür ist in kollateralen Nervenbahnen zu vermuten, welche vielleicht bei allmählicher Verlegung der Bahn leichter zustande kommen als bei plötzlicher (Schede). Ein anatomischer Beweis für diese Erklärung steht allerdings noch aus. **Reich** (Tübingen).

30) **A. Lieberknecht.** Über Rippendefekte und anderweitige Mißbildungen bei angeborenem Hochstande des Schulterblattes.

(Beiträge zur klin. Chirurgie Bd. LI. p. 89.)

Zu obigem Thema beschreibt Verf. eine Beobachtung aus der Küttner'schen Poliklinik, die ein 9jähriges Mädchen aus einer von Mißbildungen freien Familie betrifft. Das Schulterblatt war 6 cm nach oben verrückt und der Wirbelsäule abnorm genähert. Außer einer nach derselben Seite konvexen cervicodorsalen Skoliose fehlte die 2. Rippe völlig. Die 3. Rippe war nur rudimentär entwickelt, die 3.—7. abnorm gesenkt und unter sich verwachsen. Dazu kam eine Hypoplasie der Brustmuskulatur, Unregelmäßigkeit der Mammilla nach Lage und Pigmentation und leichte Asymmetrie der gleichseitigen Gesichtshälfte.

Die aus der Gesamtliteratur gesammelten acht Fälle weisen als Begleitmißbildungen Hypoplasie des Schultergürtels, Verkürzung des Armskeletts, Handmißbildung, mangelhafte Bildung oder Defekte von Brust- und Schultermuskeln, Störungen in der Entwicklung der Haut und ihrer Gebilde, Gesichtsasymmetrien, Verlagerung des Herzens, knöcherne Verbindung zwischen einem Halswirbel und dem Schulterblatt auf. Vererbung der Mißbildung ließ sich nie feststellen. Die Funktionsstörung der affizierten Extremität war durchweg geringfügig.

Entwicklungsgeschichtlich beruht der Schulterblatthochstand auf einem mangelhaften Descensus, welcher bedingt sein kann durch typische Entwicklungsstörungen (Rippen- und Muskeldefekte), knöcherne Verbindung zwischen Schulterblatt und Halswirbelsäule, endlich durch Defekte einzelner Muskeln allein.

Im Anhange teilt Verf. noch einen anderen Fall von Schulterblatthochstand bei einem Kinde mit, der insofern eine Seltenheit darstellt, als er mit Serratusdefekt ohne Rippendefekt kombiniert ist. **Reich** (Tübingen).

31) **Thon.** Zum Entstehungsmechanismus der Luxationen im unteren Radio-Ulnargelenk.

(Deutsche Zeitschrift für Chirurgie Bd. LXXXIV. p. 257.)

T. beobachtete im Krankenhause Bergmannstrost in Halle a. S. (Prof. Oberst) bei einem 50jährigen Bergmann im unteren Radio-Ulnargelenk eine deutliche Verrenkung des Ulnaköpfchens volarwärts. Außer durch entsprechenden Tastungsbefund ist die Verletzung durch zwei Röntgenogramme festgestellt; gleichzeitige Frakturen bestanden nicht. Die Reposition erfolgte in Narkose bei gleichzeitiger Extension und Pronation unter lautem Schnappen. Am wichtigsten ist die durch die Anamnese sichergestellte Ätiologie: dem Pat. wurde die (rechte) Hand, welche ein über einen Baum laufendes Seil hielt, von letzterem mit Gewalt über den Baum

im Sinn einer forcierten Supination hinübergerollt. T. tritt demnach für die von **Baum** in Abrede gestellte Möglichkeit der Verletzungsentstehung durch Supination ein, eben für die Möglichkeit der Entstehung der dorsalen Ulnaverrenkung durch Pronation. Es gelang ihm auch, volare Ulnaverrenkung am Leichenpräparate durch Supination herzustellen. **Meinhard Schmidt** (Cuxhaven).

32) **Dervaux.** Anévrysme de la radiale situé dans la portion comprise entre la tabatière et l'amorse de l'oriade palmaire profunde. Exstirpation. Guérison.

(Arch. prov. de chir. 1906. Nr. 8.)

Ein 67jähriger Arteriosklerotiker zog sich eine Schnittwunde des rechten Handrückens zwischen 1. und 2. Metacarpus zu, die sehr stark blutete, aber doch zur Heilung kam. Es entstand darauf an der Verletzungsstelle allmählich eine hühnereigroße, leicht pulsierende Geschwulst. Unter Stovainanästhesie wurde das Aneurysma exstirpiert, und die vorher gestörte Funktion der Hand wurde wieder normal. **Müller** (Dresden).

33) **O. Förster.** Ein Beitrag von isolierter Durchtrennung der Sehne des langen Fingerstreckers. Ein Beitrag zur Physiologie der Fingerbewegungen.

(Beiträge zur klin. Chirurgie Bd. L. Hft. 3.)

Ein Fall von isolierter Durchschneidung des langen Fingerstreckers durch einen Messerstich in Höhe des ersten Interphalangealgelenkes gab Anlaß zu der Beobachtung, daß der Ausfall der langen Strecksehne 1) eine mangelhafte Streckung des Mittelgliedes und infolge dessen Überstreckung des Nagelgliedes durch korrigierende Wirkung der Interossei, 2) einen mangelhaften Widerstand gegen die Beugung des Mittelgliedes, und infolgedessen abnorm große Flexion desselben und abnorm geringe Flexion des Endgliedes verursacht.

Nach Anfrischung und Naht der durchtrennten Sehne erfolgte in dem mitgeteilten Falle Rückkehr der vollen Funktion. **Reich** (Tübingen).

34) **L. Kirchmayr.** Über typische Beugungsverletzungen der Fingerstrecker am Nagelgliede.

(Deutsche Zeitschrift für Chirurgie Bd. LXXXIV. p. 267.)

K. veröffentlicht aus der **Büdinger**'schen Spitalabteilung in Wien zehn einschlägige Beobachtungen. Durch starke Flexion des Fingerendgliedes, zumal bei Streckstellung des Fingers, entstehen diese Verletzungen, die sich durch Störung der Streckfunktion des Nagelgliedes charakterisieren. Bald handelt es sich um Abreißungen von Knochenstückchen der Basis der Endphalanx am Gelenkende, die durch Röntgen sehr hübsch sichtbar gemacht werden (s. mehrere Abbildungen in der Arbeit), bald handelt es sich um Weichteilrisse in der dorsalen Aponeurose und Gelenkkapsel. Bei Gegenwart von Knochenabrissen ist eine Operation mehr als überflüssig, und genügt therapeutisch eine Fingerbandagierung auf einem Volarschienchen in Extensions- bzw. Hyperextensionsstellung. Bei reiner Weichteilsverletzung hält K. Operation als raschestes und sicherstes Heilungsmittel für ratsam. Unter Lokalanästhesie kann ein Türflügelschnitt durch die Haut gemacht, der Fascienkapselriß aufgesucht und genäht werden. Im Berichtsmateriale findet sich diese Behandlung mehrmals notiert. Während sonst der Erfolg nach Wunsch war, trat aber einmal Vereiterung ein, die nach einem Monate zur Gelenkankylose mit Subluxation und Beugestellung führte. **Meinhard Schmidt** (Cuxhaven).

35) **G. Friedemann** (Stettin). Die Unterbindung der Beckenvenen bei der pyämischen Form des Kindbettfiebers.

(Münchener med. Wochenschift 1906. Nr. 37.)

F. erzielte bei einer bereits sehr heruntergekommenen Puerpera (hochgradige Abmagerung, schwerer Dekubitus, Metastase in der rechten Lunge, viele Fröste)

durch die fast 5 Wochen nach der Frühgeburt ausgeführte Unterbindung der beiden V. spermaticae dext. und der einen Spermatica sin. rasche Besserung und schließlich völlige Heilung. **Kramer** (Glogau).

36) **H. Heineke.** Embolische Nekrose der Glutaealmuskulatur. (Aus der chirurgischen Klinik zu Leipzig.)

(Münchener med. Wochenschrift 1906. Nr. 38.)

Wenige Stunden nach einer ganz unkomplizierten und glatt verlaufenen Resektion des strikturierten Wurmfortsatzes im freien Intervall traten bei dem 31jährigen Pat. Embolien in beiden Lungenunterlappen, im Gehirn und später in der beiderseitigen Glutäalmuskulatur auf, die sich linkerseits unter starker Eiterung in einem großen Sequester ausstieß, während rechts der Prozeß zurückging. Ein stinkendes Empyem der linken Pleurahöhle machte Operation desselben nötig. Heilung. **Kramer** (Glogau).

37) **Riedel.** Lymphdrüsenexstirpation und Elephantiasis.

(v. Langenbeck's Archiv Bd. LXXXI. Hft. 1.)

R. gibt den Befund eines Falles von Elephantiasis nach Lymphdrüsenexstirpation in der Leiste. Der Fall ist schon früher (v. Langenbeck's Archiv Bd. XLVII einmal veröffentlicht. Der Zustand der Beine ist jetzt nach 12 Jahren sehr gebessert, ebenso ist die Schwellung am Hodensack und Mons veneris zurückgegangen. Dagegen ist der Zustand des Penis ungünstiger geworden. R. warnt vor der Exstirpation der Lymphdrüsen im subakuten Entzündungszustande. Bei bösartiger Umwandlung der Leistendrüsen muß man natürlich radikal vorgehen, doch hat Verf. auch einmal nach Entfernung tuberkulöser Drüsen Elephantiasis erlebt.

E. Siegel (Frankfurt a. M.).

38) **Potherat.** Fibromyxosarcome du nerf sciatique gauche.

(Bull. et mém. de la soc. de chir. de Paris T. XXXII. p. 358.)

Eine 52jährige Pat. hatte seit ca. 1/2 Jahre die Entstehung einer derben flachhöckerigen Geschwulst an der Rückfläche des linken Oberschenkels unterhalb der Glutäalfalte bemerkt; mit ihrem Wachstum hatten sich lebhafte Schmerzen entlang des N. ischiadicus eingestellt; schließlich, als die Geschwulst die Größe einer Orange erreicht hatte, konnte die Pat. weder mehr gehen noch liegen, sondern brachte alle Zeit, auch die Nächte, mit dem rechten Oberschenkel auf einem Stuhle sitzend bei extremer Beugung des linken Ober- und Unterschenkels zu; am Unterschenkel und Fuße bestand ein starkes Ödem, sonst keine Störung; der Allgemeinzustand der Kranken war gut; keine regionäre Drüsenschwellung. Bei der Operation gelang es, den N. ischiadicus, der sich auf den ersten Blick in der Geschwulst zu verlieren schien, mit der Hohlsonde als dünnes, plattes Band von der genannten und einer zweiten, ebenso großen, aber hoch oben am Foramen ischiadicum majus sitzenden Geschwulst zu isolieren und beide Geschwülste zu entfernen; nach Heilung der genähten und drainierten Wunde waren bis auf eine leichte Parese der Muskeln am Unterschenkel alle Störungen behoben. Bei der histologischen Untersuchung der Geschwulst wurde die Diagnose auf Fibromyxosarkom gestellt. **Thümer** (Chemnitz).

39) **Grossmann.** Die Behandlung der Ischias mit perineuraler Kochsalzinfiltration.

(Wiener klin. Wochenschrift 1906. Nr. 42.)

G. hat 15 Fälle von Ischias nach der Methode von Lange mit perineuraler Injektion von 50—100 ccm 0,6%iger Kochsalzlösung behandelt; in einzelnen Fällen wurde die Infiltration wiederholt. Auffällig war die stets vorhandene unmittelbare Wirkung auf den Schmerz. Üble Nebenwirkungen wurden nicht beobachtet. Der Einfluß auf den Krankheitsverlauf ging nicht parallel mit der eklatanten, schmerzstillenden Wirkung; meist trat wieder leichte Schmerzhaftigkeit in der erkrankten

Extremität auf, so daß Heißluftbäder und heiße Einpackungen angewendet werden mußten. Durch dieses kombinierte Verfahren wurden elf Pat. geheilt, drei wesentlich gebessert, einer blieb ungeheilt. Von fünf nach längerer Zeit nachuntersuchten Kranken waren drei dauernd geheilt geblieben.

Mohr (Bielefeld).

40) **N. Allison.** Anatomy of congenital dislocation of hip after manipulation reduction.

(Amer. journ. of orthop. surg. 1905. Nr. 2.)

A. beschreibt ausführlich das Präparat einer doppelseitigen Hüftverrenkung, das nach der Lorenz'schen Methode reponiert worden war. Das 7 Jahre alte Kind starb 3 Monate später an einer Meningitis. Mit diesem Falle zusammen sind anatomische Befunde bei 22 Fällen bekannt. Als Hindernis für das Gelingen einer Reposition führt Verf. folgende Punkte an: Eine nicht normal entwickelte Pfanne; ein nicht normal entwickelter Oberschenkelkopf; eine veränderte Richtung des Schenkelhalses; zu kurze Adduktorenmuskulatur, die bei der Reposition mit den versorgenden Nervenästen durchreißt; Verkürzung der hinteren Muskulatur und der pelvitrochanteren Muskeln; ein zu kurzes und straffes Lig. Bertini.

A. Hofmann (Karlsruhe).

41) **Hubbard.** Arteriovenous anastomosis.

(Annals of surgery 1906. Oktober.)

In einem Falle von Gangrän der dritten Zehe infolge von Arteriosklerosis durchschnitt Verf. nach Anlegen von Klammern die Arteria und Vena femoralis im Scarpa'schen Dreieck und pflanzte das proximale Ende der Arterie in das distale der Vene und das distale Ende der Arterie in das proximale der Vene. In den so vereinigten Blutgefäßen strömte das Blut, und es wurde auf diese Weise der Kreislauf umgekehrt; man sah wie das distale Ende der Vene und das proximale der Arterie sich nach der Operation füllte. Die Gangrän schritt nach Ansicht des Verf.s langsam bis zum Tarso-Metatarsalgelenk fort und demarkierte sich hier. H. meint, daß ohne die Operation vielleicht ein schnelleres Fortschreiten eingetreten wäre, ohne aber Schlüsse aus dieser nach den theoretischen Auseinandersetzungen von Carrel und Guthrie unternommenen Operation ziehen zu wollen.

Herhold (Brandenburg).

42) **Lecky.** Embolic aneurysm of the posterior tibial artery.

(Brit. med. journ. 1906. Oktober 27.)

Ein 35jähriger Alkoholiker mit systolischen und diastolischen Geräuschen über der Aorta bietet nach einem sehr heftigen, 8 Tage lang anhaltendem Schmerz im Unterschenkel die Zeichen einer empfindlichen, pulsierenden, kompressiblen Geschwulst unmittelbar unter der Kniekehle im Verlaufe der Art. tibialis posterior dar mit fast völligem Verschluß der Art. tibialis posterior und anterior. Über der pulsierenden, orangengroßen Geschwulst fühlte und hörte man ein lautes systolisches Geräusch. Nach Ruhe und Hochlagerung ließ sich ein hühnereigroßes Aneurysma deutlich abtasten. Operation wurde abgelehnt. Mit Ausbildung des Aneurysmas waren die Herzgeräusche verschwunden. L. erklärt den Fall als Embolie der Art. tibialis posterior, ausgehend von einer Auflagerung der Aortenklappen, mit deren Ablösung auch das durch sie verursachte Geräusch verschwand. Im Beine trat keine Ernährungsstörung ein.

Weber (Dresden).

43) **Sievers.** Amputation mit Sehnendeckung zur Erzielung tragfähiger Amputationsstümpfe nach Wilms.

(Beiträge zur klin. Chirurgie Bd. L. p. 582.)

Der Wilms'schen Amputationsmethode werden folgende Vorzüge zugesprochen: 1) Sie verhindert die Verwachsung von Knochen- und Weichteilwundfläche. 2) Sie bedingt eine ebenmäßige Entwicklung des Knochencallus seitens der verschlossenen Markhöhle, ähnlich wie der Bier'sche Knochendeckel. 3) Die

Polsterwirkung der Sehnendeckung ist besonders in der ersten Zeit sehr angenehm und zweckmäßig. Später ist das Sehnenpolster nicht mehr nachweisbar.

Der Bunge'schen Methode gegenüber wird hervorgehoben, daß auf Abrundung der Knochenkanten verzichtet wird und die Technik nicht schwieriger ist.

Von 23 nach Wilms'scher Methode operierten Fällen sind 20 für die Frage der Tragfähigkeit verwertbar: davon sind 16 tragfähig geworden; die 4 Mißerfolge werden nicht auf Rechnung der Methode gesetzt.

Über die Dauerhaftigkeit der Tragfähigkeit gestatten die zehn Nachuntersuchungen mit einer Beobachtungsdauer bis zu 3 Jahren leider noch kein allgemein gültiges Urteil. Beachtenswert erscheint jedoch, daß die Methode auch unter ungünstigen Verhältnissen, bei Diabetes, Arteriosklerose in hohem Alter gute Resultate erzielte, während Bier in solchen Fällen vornweg auf Osteoplastik verzichtet und Bunge derartige Fälle nicht erwähnt.

Eine Grenze hat die Methode in bezug auf die Absetzungshöhe, insofern sie oberhalb der Mitte des Unterschenkels nicht anwendbar ist und die Integrität der Achillessehne voraussetzt.

Unter den 23 mitgeteilten Fällen finden sich drei Oberschenkelamputationen, bei welchen in analoger Weise eine Stumpfdeckung mit der Quadricepssehne vorgenommen wurde.

Zwar fällt die Narbe fast durchweg in die Unterstützungsfläche, doch wird diesem Umstande keine Behinderung der Tragfähigkeit zuerkannt. Daher wird auch auf die Bildung eines größeren hinteren Lappens (Normalverfahren) zugunsten des Zirkelschnittes oder eines größeren vorderen Lappens verzichtet, sobald die Stumpfernährung nicht ganz einwandsfrei erscheint. Daß die Methode ihr Augenmerk auf Vermeidung der Lappengangrän richten muß, geht daraus hervor, daß eine solche in fast $^1/_3$ der Krankengeschichten verzeichnet ist.

Der Fibulastumpf machte sich wiederholt durch Hervorragen störend geltend, weshalb er entweder tendoplastisch gedeckt oder noch besser höher als die Tibia amputiert wurde.

In der Nachbehandlung wird auf frühzeitige Übung des Stumpfes Wert gelegt, ohne daß die penible Nachbehandlung nach Hirsch notwendig wäre.

Es resultiert bei der Methode ein vorzüglich tragfähiger Stumpf mit derbelastischem, sphärisch abgerundetem Knochenende.

Wenn daher spätere Nachuntersuchungen das Ausbleiben von Exostosenbildung und die Erhaltung der Tragfähigkeit erweisen, so wird die Methode in wirksame Konkurrenz mit den Verfahren von Bier und Bunge treten können.

Reich (Tübingen).

44) **Stieda.** Über die Sesambeine der Metatarsophalangealgelenke. (Aus der chir. Universitätsklinik zu Königsberg i. Pr. Prof. Lexer.)

(Münchener med. Wochenschrift 1906. Nr. 40.)

S. beobachtete auf einer Röntgenplatte am Metatarsophalangealgelenk der dritten Zehe ein mediales Sesambein von ovaler Gestalt, bei einem anderen Pat. außer den beiden großen Sesambeinen am ersten Metatarsophalangealgelenke noch ein kleines akzessorisches am tibialen Rande des Metatarsusköpfchens.

Kramer (Glogau).

45) **Bettmann** (Leipzig). Portativer Apparat für Behandlung von Finger- und Handgelenkversteifungen.

(Münchener med. Wochenschrift 1906. Nr. 43.)

Die durch Abbildungen erläuterte Konstruktion des Apparates erlaubt es, mit ihm passive und aktive Bewegungen in sämtlichen Finger- und Handgelenken vorzunehmen. — Bezugsquelle: Fr. Köhler, Leipzig-Reudnitz, Josephinenstr. 35; Preis 30 *M*. **Kramer** (Glogau).

Originalmitteilungen, Monographien und Sonderdrucke wolle man an *Prof. E. Richter* in Breslau (Kaiser Wilhelmstraße 115), oder an die Verlagshandlung *Breitkopf & Härtel*, einsenden.

Druck und Verlag von Breitkopf & Härtel in Leipzig, Nürnbergerstraße 36/38.

Zentralblatt

für

CHIRURGIE

herausgegeben

von

E. von Bergmann, F. König, E. Richter,
in Berlin, in Berlin, in Breslau.

Vierunddreißigster Jahrgang.

Wöchentlich eine Nummer. Preis des Jahrganges 20 Mark, bei halbjähriger Vorauszahlung. Zu beziehen durch alle Buchhandlungen und Postanstalten.

Nr. 8. Sonnabend, den 23. Februar. 1907.

Besteht ein Zusammenhang zwischen Prostatitis und Prostatahypertrophie?

Von

Dr. **Berthold Goldberg** in (Köln) Wildungen.

Die Frage der Beziehungen zwischen Prostatitis und Prostatahypertrophie hat ein großes theoretisches und praktisches Interesse

Der alte Streit, ob die sog. »Prostatahypertrophie« eine phlogistische oder neoplastische Pathogenese habe, ist infolge der Arbeiten von Ciechanowski, Albarran, Motz, Greene, Broks, Daniel, Herring, Goldschmidt, Rotschild, Wichmann, Rovsing neu entbrannt, aber weit entfernt von einer endgültigen Entscheidung.

Das praktische Interesse dieser Entscheidung liegt in der Möglickeit der Prophylaxe einer auf entzündlicher Grundlage entstehenden Krankheit und in der schärferen Forderung der Radikaloperation gegenüber einer neoplastischen Wucherung.

Alle die genannten Autoren haben auf Grund von Sektionsbefunden oder Operationsautopsien die Frage zu lösen gesucht. Man ist sogar überrascht, zu sehen, daß sie zum Teil nicht, wie man denken sollte, Prostatitiden und Prostatahypertrophien zum Gegenstand ihrer Untersuchungen wählten, sondern beliebige Prostatadrüsen verschiedener Altersstufen. Umsomehr schien es mir notwendig, an der Hand klinischer Beobachtungen an Lebenden die wechselseitigen Beziehungen zwischen Prostatitis und Prostatahypertrophie zu prüfen.

A. Finden sich bei Prostatitiden der Prostatahypertrophie ähnliche Zustände?

I. Unter beiläufig $^1/_4$ Tausend chronischer Prostatitiden habe ich einige wenige Male Drüsen gefunden, die sich makroskopisch und dem Gefühl nach in nichts von hypertrophischen unterschieden, wiewohl ihre Träger 30er bis 40iger waren. Diese Drüsen waren sehr groß, sehr hart, und hatten durch ihre Form auch die Urethra prostatica in der bei Prostatahypertrophie bekannten Weise verändert. Sekret war nicht auszupressen.

Diese Pat. litten jedoch nicht an den objektiven Störungen der Harnentleerung, wie sie beim »Prostatiker« festgestellt werden; sie hatten keine Retentio urinae. Vielmehr drückte eine hochgradige Neurasthenie und Hypochondrie dem klinischen Bilde sein Gepräge auf mit besonderer Lokalisation im Bereiche der Urogenitalorgane.

II. Eine andere Gruppe von Pat. aber zeigten nicht bloß die subjektiven, sondern alle objektiven Störungen der Harnentleerung, welche wir von dem zweiten und dritten Stadium der Prostatahypertrophie her kennen, akute Retentio urinae, chronische inkomplete Retentio urinae, akute und chronische sekundäre Infektion der Harnwege, Distension der Harnwege usw. Solcher Prostatitiden habe ich bei Männern von 25—45 Jahren im Laufe von 15 Jahren 12 beobachtet, unter 500 Prostatitiden, unter ca. 4000 an Harn- und Geschlechtskrankheiten leidenden männlichen Personen. Die Prostata war bei fünfen mittelgroß, bei dreien mäßig groß, bei vieren klein; sie war stets Sitz einer hochgradigen diffusen endoglandulären und interstitiellen Entzündung. Da die, meist bleibende, Cystoparese der Prostatitis ihre Besonderheit verleiht, wie sie sie der Prostatahypertrophie nähert und von der gewöhnlichen Prostatitis trennt, so habe ich vorgeschlagen,

die Krankheit »Prostatitis chronica cystoparetica« zu nennen (vgl. Zentralblatt für Harnkrankheiten 1906, Oktober).

Das ist alles, was man bei jungen Männern mit Prostatitis von Beziehungen zur Prostatahypertrophie finden kann, auf der einen Seite das klinische Bild des »Prostatismus« ohne das pathologische Substrat einer »Hypertrophie« und auf der anderen Seite zwar diese Hypertrophie, aber ohne die klinischen Folgeerscheinungen.

Beides, wie ich nochmals betone, ganz außerordentlich selten.

B) Finden sich nun umgekehrt bei Prostatahypertrophie häufiger Prostatitiden?

Unter meinen 50 letzten Fällen fand ich Entzündung in irgendeiner Form 20mal. Motz und Goldschmidt haben bei Sektionen in 80 hypertrophischen Drüsen 9mal Abszeß und 4mal Periprostatitis purulenta gefunden, klinisch bei Prostatikern 2mal einen Abszeß, 8mal Eiter und Mikroben im Prostatasekret.

Bei meinen 20 Fällen handelt es sich aber um die verschiedensten Dinge. 3mal ist auf die lange bestehende Hypertrophie durch Katheterinfektion eine eitrige Entzündung aufgepfropft; das ist eine sekundäre, akzidentelle Affektion. 2mal trifft eine gonorrhoische Prostatitis alte Pat. mit alter Hypertrophie; einen Einfluß auf den gewöhnlichen Lauf der Dinge äußert diese Prostatitis nicht. 7mal ist es umgekehrt. Zuerst besteht eine chronische Gonorrhöe, die nicht recht abheilt. Ganz allmählich im Laufe der Jahre, aber in unmittelbarem Anschluß an die Gonorrhöe, ohne ein Zwischenstadium vollständiger Beschwerdefreiheit, entwickeln sich die klinischen Erscheinungen des Prostatismus; schließlich findet man dieselben erklärt durch eine, meist nicht sehr beträchtliche, meist einseitige asymmetrische und meist halbharte Vergrößerung in der Prostata. Eine genaue Untersuchung dieser Fälle aber lehrt, daß sie sich in nichts anderem von der oben geschilderten »Prostatitis chronica cystoparetica« unterscheiden, als daß sie statt junger alte Männer betroffen haben. Und da ja auch die oben erwähnten Pat. ihre in vorgeschritteneren Stadien unheilbare, aber nicht tödliche Krankheit mit ins Alter herübernehmen, so ist durch beide Gruppen von Fällen der Beweis geliefert, daß viele bisher der »weichen Form« der Prostatahypertrophie zugerechneten Erkrankungen nichts weiter sind als Prostatitiden. Ihre Abgrenzung von der Prostatahypertrophie ist für Prognose und Therapie von großer Bedeutung.

2 Fälle verhielten sich ebenso wie die vorstehenden 7, nur daß zwischen dem Ablauf der Gonorrhöe und dem Beginne der Harnbeschwerden ein vieljähriger freier Zwischenraum lag.

Endlich bei 5 Prostatikern, welche weder jemals geschlechtskrank gewesen, noch bis da katheterisiert worden waren, habe ich durch Untersuchung des exprimierten Sekretes, welches zum Teil massenhaft Leukocyten erhielt, den Beweis der Existenz einer primären Prostatitis geliefert. Irgendeinen klinischen Anhalt für einen ur-

sächlichen Zusammenhang zwischen Entzündung und Vergrößerung, die meist auch mit Verhärtung verknüpft war, boten diese 5 Fälle nicht.

Was das Verhältnis der Gonorrhöe zur Prostatahypertrophie in meinen 50 Fällen angeht, so ist sie 13mal, d. i. in $^1/_4$ der Fälle, eruiert worden. 2mal entstand sie, als die Prostatahypertrophie längst da war, 4mal war sie 20—50 Jahre vor dem Beginne der Prostatismusbeschwerden dagewesen, ohne daß irgendein vermittelndes Zwischenstadium sich bemerkbar gemacht hätte; 7mal endlich ist ein Kausalnexus nicht abzustreiten; aber das sind eben jene chronischen cystoparetischen Prostatitiden.

Man kann nicht sagen, um zum Schluß diese theoretische Frage wieder aufzunehmen, daß die von mir gefundenen klinischen Tatsachen eine Stütze der phlogistischen Pathogenese der Prostatahypertrophie bildeten.

Außerordentlich selten sehe ich der Prostatitis etwas der Prostatahypertrophie Ähnliches folgen; findet sich aber mal bei einem Prostatiker eine gonorrhoische Ätiologie, so stelle ich eine andere Krankheit fest! Nun muß man nicht glauben, daß meine cystoparetischen Prostatitiden etwas den Ciechanowski'schen Befunden Analoges seien; Ciechanowski sagt selbst, bei der Prostatahypertrophie seien die Infiltrate wenig zahlreich und geringfügig, die endoglanduläre Eiterung selten und gering, ein rein eitriges Exsudat die Ausnahme; für meine cystoparetische Prostatitis halte ich die ungeheure, fast die ganze Drüse treffende Intensität und Extensität für wesentlich. Die durch periglanduläre Infiltrate erfolgende zentrale Verlegung der Ausführungsgänge und die konsekutive passive Dilatation der Acini soll ja nach Ciechanowski das Wesen der Prostatahypertrophie ausmachen; die hierfür nötige chronische Prostatitis verlaufe schleichend, viele Jahre, Jahrzehnte latent. Aber die Vorbedingung dieser Prostatitis, die Gonorrhöe, verläuft doch sehr selten latent, und müßte öfter als bei $^1/_4$ der Pat. sich feststellen lassen, wenn sie in der Regel ursächliche Bedeutung hätte. Die Ciechanowski'sche postphlogistische Prostatadilatation ist vielleicht auch eine besondere Erkrankung unter denjenigen, welche jetzt in der weder klinisch noch histologisch einheitlichen Gruppe der

»Prostatahypertrophien«

zusammengeworfen werden.

---

1) **P. Blaschke.** Medizinisches Wörterbuch. Deutsch-Französisch-Englisch. XVI und 450 S.

Berlin, **W. Rothschild,** 1907.

2) Blaschke's medizinisches Konversationsbuch. Deutsch-Englisch. XXI und 211 S.

Berlin, **W. Rothschild,** 1907.

Wenn ich mir die Schwierigkeiten in das Gedächtnis zurückrufe, die ich 1866 im Kriege gegen Österreich empfand, als ich verwundete

Ungarn, Kroaten, Polen, Czechen zu behandeln hatte, deren Sprache wir, und die unser Deutsch nicht verstanden, so kann ich nur meine Freude über die hier anzuzeigenden Bücher aussprechen, die den Zweck haben, das Verständnis fremdländischer Fachausdrücke aus dem Gesamtgebiet der Medizin — zunächst für Französich und Englisch — zu ermöglichen und die Unterhaltung zwischen den Kranken und ihren Ärzten und Pflegern wie Pflegerinnen möglichst zu erleichtern, falls dieselben verschiedene Sprachen sprechen. Jene Ansprüche erfüllt das erste der Bücher, und zwar sehr geschickt in der Weise, daß es alle drei Sprachen in einem Alphabet zusammenfaßt, was viel Raum und — beim Aufsuchen der Wörter — Zeit erspart und möglich ist, weil viele Fachausdrücke in den einzelnen Sprachen fast gleichbedeutend sind. Neben Deutsch, Französisch und Englisch ist auch noch die lateinische Sprache vertreten: in ihr sind die Arzneikörper, Chemikalien und sonstigen Präparate aufgeführt. Sobald man sich mit der inneren Anordnung des Wörterbuches und den in ihm verwendeten Abkürzungen vertraut gemacht hat, findet man sich sofort in ihm zurecht, das namentlich das Studium fremdsprachiger medizinischer Werke ungemein erleichtert und zu dem Zweck zur Anschaffung auf das beste empfohlen werden kann.

Das Konversationsbuch, das in fünf Ausgaben existiert: Deutsch-Englisch, Englisch-Deutsch, Deutsch-Französisch, Französisch-Deutsch und Deutsch-Russisch, hat den praktischen Zweck, die Unterhaltung zwischen Kranken und ihren Pflegern, die ihre Sprache nicht verstehen, zu ermöglichen, einen lebendigen Dolmetscher zwischen beiden Parteien zu ersetzen. Zu dem Zwecke vereinigt es in sich auf knappem Raume die für die Krankenpflege — im weitesten Umfange genommen — nötigen Redensarten und bringt sie derartig übersichtlich angeordnet, daß man sie leicht auffinden kann. Verf. hat schon vor 10 Jahren zwei derartige Lazarettsprachführer — Deutsch-Französisch und Deutsch-Russisch — herausgegeben, von denen der zweite im letzten russisch-japanischen Kriege vom deutschen Zentralkomitee der Vereine vom Roten Kreuz in das Feld mitgegeben war, wo er sich gut bewährt haben soll. Um so eher können wir solchen Nutzen von den auf Grund reicher Erfahrungen verbesserten neuen Konversationsbüchern erwarten, die übrigens nicht nur für den Kriegsarzt, sondern auch für die in Friedenszeiten in fremden Ländern reisenden Kollegen gute Begleiter sein dürften. Die Aussprache der Fremdwörter — in dem uns vorliegenden der englischen — wird nach der bewährten Art der Langenscheid'schen Unterrichtsbücher zu lehren versucht.

Richter (Breslau).

---

3) **Handbuch der praktischen Chirurgie. Bearbeitet und herausgegeben von E. v. Bergmann und P. v. Bruns. Fünf Bände. Dritte umgearbeitete Auflage. Bd. I, II, V.**

Stuttgart, **Ferdinand Enke,** 1907.

Als ich vor etwa 3 Jahren kurz die zweite Auflage des großen Sammelwerkes besprach, äußerte ich die Hoffnung, dasselbe werde bei einer dritten Auflage nicht mehr wie bisher in vier, sondern in fünf Bänden erscheinen, die, weniger ungefüge als namentlich der dritte der zwei ersten Auflagen, gleichzeitig eine bessere Anordnung der großen Einzelabschnitte möglich machten. So tritt nun in der Tat diese neue dritte Auflage in die Öffentlichkeit, handlicher und übersichtlicher. Der erste Band bringt die Chirurgie des Kopfes, der zweite die von Hals, Brust und Wirbelsäule, der dritte wird die Chirurgie des Bauches, der vierte die des Beckens (männliche Harn- und Geschlechtsorgane) behandeln, der fünfte bringt die Chirurgie der Extremitäten.

Leider hat der Tod schmerzliche Lücken in die Zahl der Mitarbeiter gerissen: dem einen der Herausgeber, dem genialen v. Mikulicz, und zwei der tüchtigsten Kenner und Förderer ihres Spezialfaches, Schede und Nitze, hat er die Feder aus der Hand genommen; doch heißt es im Vorwort, »die von den Genannten verfaßten Abschnitte, welche besonders hoch geschätzt wurden, sind der neuen Auflage erhalten geblieben und den neusten Fortschritten entsprechend ergänzt worden«. Sie sind noch nicht erschienen, da Band III und IV noch fehlen, doch ist die Vollendung des ganzen Werkes in kürzester Zeit in Aussicht gestellt.

Sieht man die neue Auflage genauer durch, so stößt man nur an einzelnen Stellen auf volle Umarbeitungen — z. B. in dem Kapitel über Fibrome und Sarkome des Epipharynx und der retromaxillären Gegend, das v. Bergmann übernommen hat —, aber aller Orten begegnet man der bessernden Hand der Verf. Was entbehrlich erschien, ist fortgelassen, was sich kürzen ließ, gekürzt worden, was sich als fehlerhaft ergab, ist richtig gestellt, so namentlich wo größere Erfahrungen, Prognose und Therapie zu ändern nötigten, neue anatomische Funde und die an sie sich anschließenden pathologischen Erörterungen — beispielsweise die Glandulae parathyreoideae, deren Exstirpation Tetanie veranlaßt — haben die ihnen zukommende Beachtung gefunden. An vielen Orten wird den neuesten Erfahrungen mit den Röntgenstrahlen als diagnostischer wie therapeutischer Faktoren gedacht, und ist die Zahl der Röntgenbilder um ein gut Teil vergrößert worden, die, wie auch die anderen Abbildungen, sich im allgemeinen durch große Schärfe auszeichnen, nicht zum wenigsten, weil die ganze Auflage auf trefflichem glattem Papier gedruckt ist. Noch etwas schüchtern lauten die Mitteilungen über die Heilwirkungen der Stauungshyperämie; sicher wollen die Autoren erst noch reichere

Erfahrungen sammeln, ehe sie genauere Regeln über die Anwendung dieses neuen Verfahrens aufstellen.

Jedenfalls dient das große Werk, das hoffentlich in ganz Kurzem zum dritten Male vollendet vorliegt, unserer Wissenschaft und Kunst zu hohem Ruhme. Möchte es vielfach und immer richtig benutzt werden.

Richter (Breslau).

---

4) **P. Clairmont.** Über das Verhalten des Speichels gegenüber Bakterien. (Aus der Klinik v. Eiselsberg, Wien.)

(Wiener klin. Wochenschrift 1906. Nr. 47.)

Die so oft beobachtete Tatsache, daß Wunden in der Wundhöhle eine auffallend gute Neigung zu reaktionsloser Heilung zeigen, hat den Verf. veranlaßt, zu untersuchen, ob dieses Verhalten auf bestimmten Eigenschaften des Speichels beruht. Frühere Untersuchungen zahlreicher Forscher, über welche Verf. kurz referiert, hatten eine klare Beantwortung der einschlägigen Fragen nicht gebracht. Seine Untersuchungen erstrekten sich zunächst darauf, ob der Submaxillar- oder der Parotis- oder der Gesamtspeichel bakterizide Eigenschaften entfaltet, und zwar bei Menschen, Affen, Ziege, Hund und Katze. Von Bakterien kamen Typhusbazillen, Bakterium coli, Staphylokokkus pyogenes aureus, Vibrio Danub. zur Verwendung. Der Speichel wurde teils durch Einlegen von Kanülen in die freigelegten Ausführungsgänge, teils durch Reizung der sekretorischen Nervenfasern, teils durch Pilokarpininjektion gewonnen.

In zweiter Linie bezwekten die Versuche, festzustellen, ob eine Virulenzabschwächung der Bakterien (Streptokokken und Milzbrandbazillen) durch den Speichel veranlaßt wird. Schließlich prüfte er auch den Einfluß des Speichels auf Tetanus- und Diphtherietoxin. Es ergab sich, daß im allgemeinen eine bakterizide Wirkung des Speichels auf die untersuchten Bazillen nicht stattfindet, daß aber eine geringe Anzahl von Keimen im Speichel so ungünstige Bedingungen findet, daß sie zugrunde gehen. Diese Wirkung gleicht der physiologischen Kochsalzlösung. Bei einzelnen Tieren ist sie stärker, als beim Menschen. Das Sekret der Glandula submaxillaris wirkt in dieser Richtung gar nicht oder nur sehr geringe, das der Parotis stärker, am intensivsten bei den Wiederkäuern. Virulenzabschwächende Momente sind für Streptokokken nicht sicher nachweisbar. Durch Zusatz von Bouillon zu Speichel werden die Existenzbedingungen für Bakterien gute. Die praktischen Schlußfolgerungen sind demnach, daß wir den Selbstschutz des Organismus erhöhen können, wenn wir die Speichelsekretion anregen und die Retention guter Nährmedien in der Mundhöhle zu verhindern suchen. Die sehr interessante Arbeit schließt mit einem ausführlichen Literaturverzeichnis.

Renner (Breslau).



5) Noetzel. Experimentelle Untersuchung über die Infektion und die Bakterienresorption 1) der Gelenke, 2) des Subduralraumes, sowie über den Unterschied in der Resistenz der verschiedenen Gewebe und Körperhöhlen.

(v. Langenbeck's Archiv Bd. LXXXI. Hft. 1.)

N. konstatiert, daß trotz vorgeschrittener aseptischer Wundbehandlung Gelenkoperationen, wie z. B. die Naht der gebrochenen Kniescheibe, auch heute noch als gefährlich angesehen werden. Er unterzog deshalb die Frage, ob eine relative Empfindlichkeit der Gelenkhöhle für Infektion vorhanden sei, einer experimentellen Prüfung mit genau dosierten Impfungen, in der Hauptsache von Staphylokokken, dann auch von Streptokokken und in geringerer Zahl von Bacillus pyocyaneus und Bakterium coli. Zu den Versuchen wurde als das geeignetste Gelenk das Kniegelenk von Kaninchen benutzt. Die Infektion mit Staphylokokken und Streptokokken führte regelmäßig zu einer Erkrankung, und zwar schon in den kleinsten Dosen. Bei Impfung von Pyocyaneus trat erst bei einer größeren Dosis eine sichere Gelenkerkrankung ein. Abgetötete Staphylokokkenkulturen riefen nur eine rasch vorübergehende Entzündung hervor. Jedenfalls bestätigten diese lehrreichen Versuche, daß die althergebrachte Angst vor der leichten Infizierbarkeit der Gelenke vollauf berechtigt ist, und zeigen, daß die Gelenke die für Infektion empfänglichsten Teile des ganzen Körpers sind. Die leichte Infizierbarkeit hängt nicht von dem anatomischen Bau der einzelnen Gewebsteile ab. Sie ist nach Ansicht des Verf.s bedingt durch die Synovia, d. h. durch das Vorhandensein einer schleimigen fadenziehenden Flüssigkeit, die durch ihre eigenartige Beschaffenheit ein starkes Wachstum der Bakterien ermöglicht. Er stellt das Verhältnis geradezu in Gegensatz zu den Infektionen der Peritoneal- und Pleurahöhle, bei welchen es ihm für die Infektion als ein Vorzug erscheint, daß die Gewebe, d. h. die serösen Blätter, direkt aufeinander liegen, also nur eine ideelle Höhle vorhanden ist. Die Infektionsempfänglichkeit des Subduralraumes, der ja auch eine von Flüssigkeit erfüllte Höhle darstellt, hält N. für geringer als die der Gelenke und hat diese Meinung auch durch einschlägige Experimente bestätigt gefunden. In diesen wurde das Mehrfache der für Gelenke schädlichen Dosis anstandslos vertragen. In einer dritten Versuchsreihe wurden vergleichende Impfungen der Gelenke, des Unterhaut- und Muskelgewebes, der Pleura- und Peritonealhöhle angestellt. Die Skala der Empfänglichkeit ist danach: »Bauchfell, Brustfell, Haut, Muskeln, Gelenke«. Für das Gewebsinnere, d. h. für Gewebswunden, seröse Höhlen und Gelenke ist eine spezifische Empfänglichkeit und eine spezifische Resistenz gegen verschiedene Eitererreger nicht nachzuweisen. Die größere oder geringere Infizierbarkeit hängt ab von der Größe der infizierten Fläche, von dem mehr oder weniger unversehrten Gewebe, und beim Gelenke von der schleimigen Flüssigkeit, in der die Mikroorganismen wahrscheinlich längere Zeit dem Einfluß

bakterizider Stoffe entzogen sind. Eine beträchtlichere Infektionsempfänglichkeit des zentralen Nervensystems ist zurzeit keinesfalls erwiesen. Für die hämatogenen Lokalisationen von Infektionserregern kommen nicht besondere Affinitäten zu bestimmten Geweben, sondern physikalische Ursachen in Betracht, d. h. eine Disposition durch Schädigungen oder anatomische Eigentümlichkeiten. Die häufige Lokalisation der im Blute kreisenden Infektionserreger in den Gelenken kann nur durch die große Empfänglichkeit derselben für alle Arten von Infektionserregern und ihren Mangel an Widerstandskraft gegen dieselben erklärt werden. **E. Siegel** (Frankfurt a. M.).

---

6) **Bail** und **Weil.** Kurze Mitteilung betreffend die Aggressivität der Staphylokokken.

(Wiener klin. Wochenschrift 1906. Nr. 9.)

Die Verff. experimentierten mit einer von einer Osteomyelitis herstammenden Staphylokokkenkultur an Kaninchen. Die Versuche erweisen die Giftigkeit der Staphylokokken, sobald sie der Lösung zugänglich werden. Nur das Aggressin hat in diesen Versuchen zur Bakteriolyse geführt, es hat nicht etwa durch Bindung bakterizider Kräfte gewirkt. Zugleich werden durch das Aggressin die normalerweise entgiftenden Leukocyten dauernd oder zeitweilig ferngehalten, und dadurch wird eine weitere schwere Schädigung des Versuchstieres bewirkt. **W. v. Brunn** (Rostock).

---

7) **G. Moro** (Genua). Sull' origine del potere lipolitico dei liquidi patologici.

(Clinica chirurgica 1905. Nr. 6.)

Henriot hat bekanntlich 1902 nachgewiesen, daß das Plasma des normalen Blutes die Fähigkeit besitzt, die neutralen Fette in die Fettsäuren und Glyzerin zu spalten.

M. hat seither das gleiche Verhalten bezüglich der Exsudate und Transsudate feststellen können, sowie daß die ersteren dies Vermögen in bedeutend höherem Maße besitzen als die Transsudatflüssigkeiten, so daß dies also als ein neues differentialdiagnostisches Merkmal für diese Flüssigkeiten verwertbar ist. Woher rührt nun die fettspaltende Eigenschaft? Einige Autoren halten am bakteriellen Ursprung fest, andere am zellularen, speziell am leukocytären, indem das Vermögen eine Lebens- oder im Gegenteil eine Todeseigenschaft der weißen Blutkörperchen sei.

M. hat nun daraufhin Kulturen von Staphylokokkus und Streptokokkus, Löfflerbazillus, »Koch«-bazillus untersucht. Er meint, daß die Bakterienkörper an sich keine fettspaltende Eigenschaft besitzen, ebensowenig ihre Stoffwechselprodukte, so daß also in bezug auf pathologische Flüssigkeiten der bakterielle Ursprung dieser Fähigkeit negiert werden muß. — Schwieriger war schon die Frage nach dem leukocytären Ursprung zu entscheiden. Immerhin möchte M. auch diese

Abstammung ausschließen und die Herkunft aus dem Blutplasma selbst ableiten, das in den Gefäßen und Geweben zirkuliert, dem Exsudate wie Transsudate entstammen.

J. Sternberg (Wien).

---

8) **E. Joseph.** Über die frühzeitige und prophylaktische Wirkung der Stauungshyperämie auf infizierte Wunden. (Aus der chir. Universitätsklinik in Bonn. Prof. Bier.)

(Münchener med. Wochenschrift 1906. Nr. 38 u. 39.)

J. berichtet über eine große Reihe interessanter Fälle von schweren, stark verunreinigten Verletzungen der Sehnen, Knochen usw., sowie von Knochenoperationen in infiziertem Gewebe, von beginnenden Infektionen, in denen allen durch Anlegung der Stauungsbinde bzw. Anwendung des Saugglases ein außerordentlich günstiger Verlauf erzielt wurde. Er empfiehlt deshalb besonders, bei den häufigen Sehnenverletzungen der Arbeiterhand die primäre Naht ohne Tamponade vorzunehmen und prophylaktisch zu stauen; bei eintretender Infektion genügt dann die Lösung einiger Hautnähte, um jene zu überwinden; auch bei Sequestrotomien ist die primäre Naht bzw. plastische Deckung bei Anwendung der Stauungsbehandlung am Platze. Indes dürfen nicht der Stauungshyperämie alle möglichen unerhörten Leistungen zugemutet werden; sorgfältige Individualisierung ist unerläßlich. — Die Technik der Dauerstauung wird nochmals eingehend geschildert; manchmal wurde länger als 22 Stunden bis zu 2 Tagen ununterbrochen die Binde liegen gelassen, sofern sie kein Unbehagen erzeugte.

Kramer (Glogau).

---

9) **P. v. Baumgarten.** Experimente über die Wirkung der Bier'schen Stauung auf infektiöse Prozesse. (Aus dem pathologischen Institut Tübingen.)

(Münchener med. Wochenschrift 1906. Nr. 48.)

Bei den von Heyde ausgeführten Versuchen wurden Kaninchen mit subkutan oder intraartikulär in eine untere Extremität eingebrachten Tuberkel- oder Milzbrandbazillen oder Staphylokokken infiziert. Die Stauung betrug bei den Versuchen mit Tuberkelbazillen nach Nachweis der Gelenkerkrankung 1—2 Stunden täglich (wochenlang fortgesetzt), bei den mit Milzbrandbazillen einmalig 24—48 Stunden, bei den Staphylokokkenversuchen 12—24 Stunden mit Pausen von 24 Stunden (längere Zeit fortgesetzt). Fast wirkungslos blieb die Stauungsbehandlung in den Tuberkuloseversuchen, in denen durch intraartikuläre Injektion von Perlsuchtbazillen oder von sehr großen Mengen von menschlichen Tuberkelbazillen ein klassischer Tumor albus erzeugt worden war; weder klinisch noch histologisch war irgendetwas von Heilungserscheinungen nachzuwiesen. Günstig waren die Resultate bei den Milzbrandversuchen, in denen es gelang, die Infektion — bei Impfungen mit einer gewissen Menge — durch die sofort nach der Impfung angewandte 36—48stündige Stauung zu

unterdrücken. Bei den Staphylokokkenversuchen wurde nur bei kleineren Haut- oder Gelenkeiterungen ein Erfolg erzielt; die Heilung kam rascher zustande; als ohne die Stauung. Ausgedehntere Abszedierungen erfuhren dagegen unter der Stauung eher eine Verschlimmerung, und in einigen dieser Fälle trat nach Lösen der erstmalig angelegten Binde rascher Tod der Versuchstiere ein, wahrscheinlich infolge rapider Aufsaugung des Toxine und Endotoxine reichlich enthaltenden Stauungstranssudates. Bemerkenswert war auch der Befund von virulenten Kokken in den Gelenkmembranen der anscheinend unter Stauungsbehandlung geheilten Gelenke.

v. B. sieht in der reichlichen Ansammlung einer bakterizid wirkenden Flüssigkeit im Gewebe, in der Hemmung der Resorption, in der Verdünnung der von den lebenden Mikroben abgesonderten Toxine, in der schädigenden Wirkung der Herabsetzung des Gewebsstoffwechsels (Verminderung der Blutzufuhr) auf die Bakterien die Hauptfaktoren der Wirksamkeit der Bier'schen Stauung und findet es deshalb auch erklärlich, daß diese bei den tuberkulösen Prozessen versagt, da die Tuberkelbazillen gegen die bakteriziden Substanzen des normalen Serums so gut wie unempfindlich und auch gegen Hunger äußerst widerstandsfähig sind. Verf. stimmt andererseits mit Lexer darin überein, daß akute Verschlimmerungen des klinischen Verlaufes in schweren Fällen auf Resorption der durch Auflösung der Bakterien im Stauungsödem freigewordenen Endotoxine zurückzuführen seien.

Kramer (Glogau).

---

10) **W. v. Öttingen.** Über die Indikationen beim Schädelschuß im Kriege.

(v. Langenbeck's Archiv Bd. LXXXI. Hft. 2.)

Die Therapie der Schädelschüsse hat in den letzten Kriegen eine Umwandlung erfahren. Die früheren Resultate der Behandlung waren sehr wenig erfreulich; der größte Teil der Verwundeten ging an Infektion zugrunde, soweit die in die Lazarette Aufgenommenen in Frage kommen; denn Schädelwunden sind am allermeisten zur Infektion geneigt infolge des an den Haaren hängenden Schmutzes, wegen der durch Splitterung bedingten komplizierten Wundverhältnisse und der geringen reaktiven Eigenschaften des Gehirns. Deshalb ist eine aktive Prophylaxe erforderlich. Was die primäre Operation innerhalb der ersten 24 Stunden anlangt, so sollen niemals Ausfallserscheinungen, Reizsymptome, psychische Störungen, auch nicht vorübergehende Temperatursteigerungen oder anfängliche Pulsveränderungen eine Indikation abgeben. Stetige Abnahme der Pulsfrequenz bedeutet zunehmende Blutung und erfordert den Eingriff. In der Hauptsache dient die Splitterung, d. h. die Beschaffenheit der Wunde als Richtschnur. Die Durchschüsse veranlassen in selteneren Fällen einen Eingriff, da die Zerstörung entweder zu groß ist oder die Kleinheit der Knochendefekte aktives Vorgehen nicht indiziert. Dagegen ist in allen Fällen die Operation angezeigt, in denen Ein- und Ausschuß,

Beschaffenheit und Größe des Knochendefektes einen Tangentialschuß diagnostizieren lassen. Denn nach den Erfahrungen des Verf. im russisch-japanischen Kriege folgt hier der Splitterung stets eine Infektion, die, wo die primäre Operation unterlassen wird, durch die sekundäre Freilegung nur in glücklichen Fällen zur Heilung gebracht werden kann. Auf dem Verbandplatze soll der Eingriff nicht gemacht werden, sondern im Feldlazarett. v. Ö. hält es für wichtig, mit dem Finger in das Gehirn einzudringen, um dadurch alle Knochensplitter zu finden, was nur durch das Tastgefühl gelingt. Drainage hat sich nur an den abhängigen Schädelteilen, an denen der Abfluß leicht erfolgt, bewährt. An Stirn und Scheitel verdient der Gazetampon den Vorzug.

Die vorliegenden Beiträge sollen nach dem Wunsche des Autors den Feldärzten den Entschluß erleichtern, bei geeigneten Fällen von Schädelschüssen mutiger zum Messer zu greifen.

E. Siegel (Frankfurt a. M.).

---

11) **Schloffer.** Zur Frage der Operationen an der Hypophyse.

(Beiträge zur klin. Chirurgie Bd. L. Hft. 3. p. 767.)

Die zu kurzem Bericht nicht geeignete Arbeit befaßt sich mit den Grundlagen für eine Chirurgie der Hypophyse. Es werden demnach die noch sehr unsicheren Forschungsresultate bezüglich der normalen und pathologischen Physiologie der Hypophyse, die klinischen Beobachtungen über die mit Hypophysenveränderungen in Zusammenhang gebrachten Erscheinungen, die prinzipielle Berechtigung der Operation, die Auswahl der Fälle, anatomische Präparate von Hypophysengeschwülsten und die event. in Betracht kommenden intra- und extrakraniellen Operationsmethoden besprochen.

Verf. selbst betrachtet seine Ausführungen nur als Vorstudium zu einer Chirurgie der Hypophyse, die der Zukunft vorbehalten bleibt.

Reich (Tübingen).

---

11) **Küster.** Zur Behandlung des Zungenkrebses und die Unterbindung der Carotis externa.

(v. Langenbeck's Archiv Bd. LXXXI. Hft. 1.)

K. zeigt, daß man durch die Unterbindung der beiden Carotides externae einen günstigen Einfluß auf ein ausgedehntes Zungenkarzinom ausüben und es event. durch Hemmung des Wachstums, Reinigung und Vernarbung in einen operationsfähigen Zustand bringen kann. Zweckmäßig ist es, gleich beide äußeren Halsschlagadern zu unterbinden. Gangrän wichtiger Teile scheint nach den vorliegenden Erfahrungen nicht dabei aufzutreten. Verf. verfügt über ein Material von 130 Fällen von Ligatur der Carotis externa. Die Gesamtsterblichkeit beträgt ca. $1^1/_2$%; dem Eingriff selbst als solchen erlag keiner der Pat.

Was die Vorschriften über die Technik der Zungenkrebsoperationen anlangt, so sollen die Knochenoperationen möglichst ein-

geschränkt werden, da sie die Gefahr wesentlich erhöhen. Für alle ausgedehnteren Zungenkarzinome empfiehlt K. an Stelle der Lingualisunterbindung die Unterbindung einer oder beider äußeren Halsschlagadern, zumal sie zweifellos nicht schwieriger, eher einfacher ist als die Unterbindung der Art. lingualis. Ob man, wie bei den inoperablen Fällen, beide Carotiden in einer Sitzung unterbinden soll, wird je nach Lage des Falles zu beurteilen sein. **E. Siegel** (Frankfurt a. M.).

---

13) **Codivilla** (Bologna). Über die Behandlung des angeborenen Schiefhalses.

(Archiv für Orthopädie, Mechanotherapie und Unfallchirurgie Bd. V. Hft. 1.)

Bei der Behandlung des angeborenen Schiefhalses trennt C. entweder den Sternocleidomastoideus oberhalb der Ansatzstelle des Muskels mit Hilfe der offenen Myotomie oder bedient sich eines von ihm konstruierten Myoklasten, mit dem, ohne die Haut zu verletzen und die großen Gefäße zu gefährden, die einzelnen Muskelbündel subkutan zerrissen werden. Nach einem vorsichtigen und mäßigen Redressement legt er in leicht überkorrigierter Stellung einen Gipsverband an, der sehr zweckmäßig mittels Gigli'scher Sägen in eine vordere und hintere Klappe geteilt wird. Dieser Gipsverband bleibt 10—12 Tage liegen, um hiernach durch einen Schanz'schen Extensionsverband oder durch einen orthopädischen Apparat (vgl. Abbildung) ersetzt zu werden.

In der Nachbehandlungszeit legt C. ganz besonderen Wert auf methodische Bewegungsübungen, die mit Hilfe eines Pendelapparates, wie ihm Verf. im Zentralblatt für Physikalische Therapie beschrieben hat, ausgeführt werden. Mehrere Abbildungen illustrieren die einzelnen Stadien der Behandlung. **Hartmann** (Kassel).

---

14) **L. v. Ruediger-Rydygier.** Ein neues Verfahren zur Unterbindung der Art. anonyma, eventuell des Anfangsteiles der Art. subclavia. (Aus der chirurgischen Klinik Lemberg.)

(Wiener klin. Wochenschrift 1906. Nr. 50.)

v. R. gibt einen U-förmigen Hautschnitt an, der links am unteren Drittel des Innenrandes des Kopfnikers beginnt, senkrecht bis unter die erste Rippe, dann nach rechts bis unterhalb der Grenze zwischen innerem und mittlerem Drittel des Schlüsselbeines, schließlich nach oben bis zur Mitte des Außenrandes des rechten Kopfnickers zieht. Das linke Sternoklavikulargelenk wird eröffnet, der Knorpel der ersten linken Rippe abgelöst, mit einem Elevatorium ein Kanal hinter dem Brustbein in Höhe des ersten Interkostalraumes gebohrt, und das Manubrium mit Gigli durchgesägt. Ebenso werden rechts entsprechend dem Hautschnitt die erste Rippe und das Schlüsselbein durchtrennt, der entstandene Hautmuskel-Knochenlappen vorsichtig abpräpariert und nach oben gehoben. Dann liegen Anonyma und sogar

ein Teil des Aortenbogens frei. In seinem Falle von Aneurysma der hinteren Wand der Subclavia hatte v. R. sein Verfahren noch nicht ganz so ausgearbeitet. Der Fall bot auch sonst sehr große Schwierigkeiten und verlief tödlich. Verf. zieht aber den Schluß, daß nach diesem Verfahren »die Unterbindung der Anonyma auch unter den schwierigsten Verhältnissen sicher auszuführen sei«.

Renner (Breslau).

---

15) **Crandove.** Plaie perforante de la poitrine par balle de carabine de cavalerie. Hémothorax tardif consecutiv.

(Arch. de méd. et de pharm. militaires 1906. August.)

Schuß in die Brust auf 8 m Entfernung aus einem Karabiner; Einschuß im zweiten Zwischenrippenraum, 2 cm entfernt vom Brustbeinrande, Ausschuß 16 cm seitlich der Wirbelsäule in der Höhe der Schulterblattsgräte. Nachdem der Verletzte vorübergehend das Bewußtsein verloren und mehrfach Hämoptoe gehabt hatte, verlief die Heilung zunächst günstig, bis 15 Tage nach der Verletzung ein erheblicher Hämatothorax eintrat. Da die Dyspnoe stark war, wurden 1100 ccm reinen Blutes durch Punktion entleert mit nachfolgender subkutaner Ergotin- und Koffeininjektion. Nach 48 Stunden wiederum Flüssigkeitsansammlung im Brustraum, wieder Punktion mit Entleerung einer halb serösen, halb blutigen Flüssigkeit, dann ungestörte Heilung. Auffällig ist der günstige Verlauf der Verletzung trotz der Nähe, aus welcher der Schuß abgegeben wurde; dieser günstige Verlauf hatte hauptsächlich darin seinen Grund, daß keine Knochenverletzung stattgefunden hatte, sondern daß das Geschoß direkt durch den Interkostalraum eingedrungen war, ohne Knochensplitter mit in die Wunde zu reißen.

Herhold (Brandenburg).

---

16) **L. Rehn.** Die Entfernung von Brustwandgeschwülsten mit breiter Eröffnung der Pleura.

(v. Langenbeck's Archiv Bd. LXXXI. Hft. 1.)

R. hat drei Fälle von Brustwandgeschwülsten operiert, bei denen große Teile der rechten Brustwand mit der Pleura costalis entfernt werden mußten. Sie zeigen, daß man gegebenenfalls auch ohne die modernen Apparate auskommen kann; hat man doch nicht immer eine Sauerbruch'sche Kammer zur Hand. Beabsichtigt man, eine Operation mit breiter Öffnung der Pleurahöhle auszuführen, so soll man einen völligen Kollaps der Lungen vermeiden. Am einfachsten geschieht dies, wenn man zur Inzision des Brustfells eine große, runde, gekrümmte Nadel ziemlich tief durch Pleura und Lunge führt und sich die Lunge mit Bindenzügel sichert. Dann kann man ruhig einschneiden. Der Puls bleibt gut, die Atmung wird nie in besorgniserregender Weise gestört. Gute Blutstillung ist eine Hauptsache; das Einfließen von Blut in die Pleurahöhle ist möglichst zu vermeiden. Für den weiteren Verlauf ist es wichtig, größere Abschnitte der Lunge in entsprechender natürlicher Lagerung mit der Brustwand zu

vereinigen. Das ist nicht immer ganz leicht. Zum Schluß erfolgt die exakte Naht der Weichteile. Auf Tampon und Drainage wird verzichtet. Der luftdichte Pleuraverschluß ist von größter Bedeutung. Ein Tampon ist infektionsgefährlicher als der vollkommene Wundverschluß.

In dem ersten Falle handelte es sich um ein Rezidiv nach Brustkrebsoperation. Die 3., 4., 5 und 6. Rippe wurde vom Brustbein bis zur Axillarlinie entfernt und mit ihnen die Pleura costalis. Die Lunge wurde in den Defekt eingenäht. Durch starke Spannung des Hautlappens kam es zu neuer Nahttrennung, die am 4. Tage nach der Operation den Zutritt von Luft ermöglichte. Das sich nunmehr entwickelnde Empyem verzögerte die Heilung, doch lebte Pat. noch $2^1/_2$ Jahr und starb dann an Metastasen.

Bei dem zweiten Kranken wurde ein Chondrosarkom der 4. und 5. Rippe nach den oben beschriebenen Prinzipien exstirpiert. Der Erfolg des Eingriffes war zunächst Heilung. Nach 2 Monaten wurde ein Rezidiv mit Resektion der 2. bis 6. Rippe operiert. Auch dies geschah mit Erfolg. Einige Monate danach starb Pat. an einem neuen Rezidiv. Auf die interessanten Einzelheiten der Operation einzugehen, muß sich Ref. versagen.

Der dritte Fall, ein Spindelzellensarkom vom Periost der 2. und 3. Rippe ausgehend, ward durch den gleichartigen Eingriff in idealer Weise in 10 Tagen geheilt und hat auch bis jetzt nach $1^3/_4$ Jahren noch kein Rezidiv.

R. sieht in diesen Fällen eine Bestätigung von Garrè's Satz, daß bei entsprechenden Maßnahmen auch ein totaler Pneumothorax keine lebensgefährliche Komplikation darstellt. Den Vorschlag Dollinger's, durch einen Schnitt in die Pleura am Tage vor der Operation einen präventiven Pneumothorax zu setzen, kann Verf. nicht billigen. Alle Maßregeln müssen sich darauf erstrecken, denselben so kurz wie möglich bestehen zu lassen.

Die Erfolge in den beschriebenen Fällen beweisen, daß man auch ohne Hilfe der Luftdruckapparate mit einer gewissen Ruhe und Sicherheit die Pleurahöhle öffnen darf, um eine operative Aufgabe zu lösen.

E. Siegel (Frankfurt a. M.).

---

17) **W. v. Brunn.** Zur Frage des Hautschnittes bei der Operation des Mammakarzinoms.

(v. Langenbeck's Archiv Bd. LXXXI. Hft. 2.)

Verf. gibt eine neue Schnittführung an, bei der der untere die Brust umkreisende Schnitt auf dem Pectoraliswulst **S**-förmig auf den Oberarm verläuft. Der Schnitt hat den Vorzug, daß er wie der Kocher'sche Schnitt die Haarzone vermeidet und fern von den großen Gefäßen und Nerven liegt. Man erspart sich einen Assistenten und erhält eine gute Übersicht. Die Funktion des Armes wird bald eine vorzügliche.

E. Siegel (Frankfurt a. M.).

Kleinere Mitteilungen.

18) **R. Rothfuchs.** Über Gasphlegmone. (Aus dem Hafenkrankenhause zu Hamburg. Dr. C. Lauenstein.)

(Münchener med. Wochenschrift 1906. Nr. 42.)

Bericht über zwei Fälle von Gasphlegmonen nach kompliziertem Knochenbruch, deren einer tödlich verlief, während der andere nach Amputation des verletzten Armes geheilt wurde. Im ersten Falle wurde der Fränkel'sche Bazillus sicher, im zweiten ein ihm sehr ähnlicher Bazillus nachgewiesen.

Kramer (Glogau).

19) **Stengel, White, Evans.** Cryptogenetic streptococcus infection with persistent cutaneous eruption, enlargement of the lymphatic glands and fever suggesting syphilis.

(Univ. of Pennsylvania med. bulletin 1906. November.)

Fall von kryptogenetischer Streptokokkeninfektion mit ungewöhnlichem, zur Verwechslung mit Lues führendem Verlaufe. Beginn unter Magen-Darmerscheinungen und Anschwellung der Mandeln, akutem Hautausschlag an verschiedenen Körperstellen, ähnlich einem seborrhoischen Ekzem. Im weiteren Verlaufe roseolaähnliches Exanthem über den ganzen Körper, Lymphdrüsenanschwellungen, andauerndes Fieber. Das Exanthem wurde später papulös-vesikulös. Im Blute konnte Spirochaete pallida nicht nachgewiesen werden, wohl aber bei wiederholten Untersuchungen Streptokokken eigenartiger Form. Es handelte sich demnach um eine eigentümliche Form von Streptokokkenallgemeininfektion, vermutlich mit den Mandeln als Eingangspforte.

Mohr (Bielefeld).

20) **Dorf.** Kasuistischer Beitrag zur Kenntnis der Geburtsverletzungen des Neugeborenen.

(Wiener klin. Wochenschrift 1906. Nr. 9.)

Bei der Geburt eines Kindes männlichen Geschlechtes hatte eine zur Hilfe herbeigerufene Frau den in der Schamspalte stehenden Kopf des Kindes für die Fruchtblase angesehen und nach Aufheben einer Falte der Kopfschwarte mit einer Schere ein großes Loch hineingeschnitten. Dies riß beim Durchtritte des Kopfes weiter, und der Riß reichte zuletzt vom Scheitel des Kindes bogenförmig bis zu beiden Augen herab. Diese große, stellenweise 5 cm weit klaffende, stark blutende Wunde wurde durch Naht zur primären Heilung gebracht. Das Kind genas.

W. v. Brunn (Rostock).

21) **Vollbrecht.** Kasuistische Mitteilungen über Schädelverletzungen.

(Veröffentlichungen aus dem Gebiete des Militär-Sanitätswesens Hft. 35. [v. Bergmann-Festschrift.])

Bei einem kritischen Studium der 130 Friedens-Schädel-Gehirnverletzungen der Sanitätsberichte der preußischen Armee aus den Jahren 1884—1902 bezüglich der klinisch und experimentell von Kocher und seinen Schülern Beresowsky und Ito gefundenen Ergebnisse kommt Verf. zu einem wesentlich entgegengesetzten Resultat. Besonders bei den Fällen mit gleichzeitiger Verletzung der harten Hirnhaut und des Gehirns waren die stärksten Beschwerden dauernd dann vorhanden, wenn die Heilung mit Bildung eines Ventils im Sinne Kocher's eintrat. Bei Schädelverletzungen und -Plastik ist daher ein knöcherner bzw. möglichst fester Verschluß entstandener Lücken anzustreben, insbesondere auch in Hinblick auf die Behandlung und Prophylaxe der traumatischen Epilepsie.

Lessing (Hamburg).

22) Gussjeff. 18 Fälle von Trepanation bei Schußwunden des Schädels.
(Chirurgia 1906. Nr. 115. [Russisch.])

Leider kann die außerordentlich interessante Arbeit, die viele kurze Krankengeschichten enthält, nur in bezug auf die wesentlichsten Punkte zusammengefaßt werden. Die Schädelschüsse kamen in das Lazarett des Verf.s am 4., 5.—8. Tage nach der Verwundung, und an der Hand dieses Materials beweist er, daß in der Mehrzahl der Fälle die Trepanation längst hätte gemacht sein müssen! Die 18 Pat. mit Schädelschuß wurden wegen stattgehabter Infektion operiert. Es starben von ihnen acht. Von acht Verwundeten mit ausgebildetem Hirnabszeß starben vier. Von zehn Verwundeten, wo kein lokalisierter Herd bestand, sondern mehr äußere Infektion der stark gesplitterten Knochenwunden, starben ebenfalls nur vier. Die anderen zehn blieben am Leben.

Verf. hält die operative Prophylaxe für sehr wichtig. »Alle sind sich einig, daß die Entfernung von Splittern und großen Blutgerinnseln, die Wundreinigung durch Entfernung von zerrissener Dura und Abkneifung von Knochenzacken, Stillung der Blutung und trockener aseptischer Verband um so sicherer den Verwundeten retten, je früher der Eingriff vorgenommen wird.« Wir geben den Schluß der Arbeit wörtlich wieder: »In Fällen, wo ein steckendes Geschoß keine Symptome macht, liegt ein Grund zur Trepanation zunächst nicht vor. Dennoch kommt es bei den meisten Fällen, wo Schädeldach und Gehirn verletzt sind, zur Operation. Bei allen meinen Fällen bedaure ich, daß die Operation nicht früher — vor Eintritt der Erscheinungen — gemacht wurde. Auf Grund meiner Fälle komme ich zu folgenden Schlüssen:

1) Im russisch-japanischen Kriege begegnete man sehr oft Schädelschüssen, die geeignet waren, günstig zu verlaufen. So auffallend es erscheint, eine Reihe von Verwundeten mit Durchschüssen durch die großen Durchmesser, mit Blutung aus dem Hirn, das in verschiedenem Grade zertrümmert war, sind dem Leben erhalten worden. Den Bruns'schen Satz, ,daß keiner am Leben bleibt, dem der Schädel in einem der großen Durchmesser durchschossen ist', können wir nicht bestätigen.

2) Selbst größere Verluste an Gehirnsubstanz werden von den Verwundeten verhältnismäßig gut vertragen.

3) Die nächste Aufgabe des Feldchirurgen ist bei Schädelschüssen dahin gerichtet, eine Infektion zu verhüten.

4) Die schweren Infektionen der Schädelschüsse sind zum großen Teil auf Mängel bei der ersten Hilfe und auf einen mangelhaften Transport zurückzuführen gewesen.

5) Ein großer Teil aller Gehirnschüsse muß operiert werden.

6) Infektion des Wundkanales im Gehirn und sogar Abszesse sind keineswegs immer von Temperaturerhöhung begleitet.

7) Tangentialschüsse, wo nur die äußere Glastafel imprimiert ist, gehören zu den Seltenheiten; in den meisten Fällen ist die innere Glastafel oder es sind beide Tafeln gebrochen.« **Oettingen** (Berlin).

23) Derjushinski. Drei Fälle temporärer osteoplastischer Trepanation des Schädels behufs Extraktion japanischer Geschosse.
(Chirurgia 1906. Nr. 119. [Russisch.])

Drei ausführliche Krankengeschichten berichten ausgezeichnete Resultate nach Extraktion von zwei Vollmantelgeschossen und einer Schrapnellfüllkugel, die in zwei Fällen je 5 Monate, in einem 9 Monate im Hirn gesteckt hatten. Alle drei Geschosse saßen in den oberflächlichen Teilen des Gehirns und konnten nach genauer Lokalisation durch Röntgenstrahlen mittels Trepanation nach Wagner leicht entfernt werden. Verf. behandelt kurz und treffend die Indikationen und die Bedingungen für die Geschoßentfernung bei Steckschüssen des Schädels. Zu ersteren gehören die Erscheinungen des Kopfschmerzes, Schwindels, allgemeine Drucksymptome, Taubheit, Paresen, epileptiforme Anfälle usw. Da die Zahl der eine

Operation indizierenden Symptome eine große, die Operation aber keinesfalls gefahrlos ist, werden vom Verf. drei Bedingungen genannt, ohne deren Erfüllung die Operation nicht vorgenommen werden soll: 1) Die klinische Beobachtung muß ergeben haben, daß ohne Eingriff eine Besserung nicht zu erwarten ist; 2) mittels Röntgenstrahlen, die auf Millimeter genau die Lage des Geschosses angeben, muß nachgewiesen werden können, daß die Störungen im Gehirn vom Geschoß verursacht werden; und 3) die Entfernung des Geschosses muß ausführbar sein, ohne daß auch nur ein wichtigeres Gebiet des Gehirns bei der Operation verletzt zu werden braucht.

Von Interesse ist die Ansicht des Verf.s, der die Möglichkeit einer Senkung des Geschosses nach tieferen Teilen des Gehirns wohl zugibt, ihr aber nicht die Wichtigkeit beimißt, die eine prophylaktische Entfernung des Geschosses indizieren könnte. **Oettingen** (Berlin).

24) **v. Eiselsberg.** Zur Kasuistik der knöchernen Tumoren des Schädeldaches.

(v. Langenbeck's Archiv Bd. LXXXI. Hft. 1.)

v. E. gibt die ausführlichen Krankengeschichten einiger interessanter Fälle von knöchernen Geschwülsten des Schädeldaches, deren klinische Details einschließlich der komplizierten operativen Maßnahmen besonders wichtig genannt werden dürfen. Im ersten Falle handelte es sich um ein Osteom der Stirn. Bei der Wegnahme der Geschwulst wurde ein Stück der Siebbeinplatte mit entfernt. Die große Schädellücke wurde zur Vermeidung epileptischer Folgezustände mit einer Zelluloidplatte gedeckt. Nach einem sehr günstigen Verlaufe der Wundheilung bekam 7 Wochen später die Pat. einen Schnupfen, der sich wohl durch den Mangel der Siebbeinplatte sofort an die Schädelbasis als Meningitis ausbreitete und den Tod herbeiführte. Die exstirpierte Geschwulst bot insofern eine Abnormität dar, als ihre Oberfläche aus weichem, zum Teil cystisch erweichten Knochen bestand, während der Kern elfenbeinharte Massen enthielt. — Im zweiten Falle lag eine vielfache Schädelexostose vor, die den Anblick eines Turmschädels bot. Der Knochen wurde in mehreren Sitzungen abgetragen, $^3/_4$ Jahr später wurde eine auf Sarkom verdächtige Geschwulst hinter dem einen Auge entfernt, was nach Krönlein's Methode leicht gelang. Später stellten sich Rezidive mit Ausbildung von Drucksymptomen ein. — Bei dem dritten Pat. war im Anschluß an ein Trauma eine langsam wachsende Geschwulstbildung in der linken Schläfenjoch- und Stirnbeingegend aufgetreten. Zunehmendes Wachstum und Druckerscheinungen auf das Auge veranlaßten die Operation, bei der sich eine Knochencyste herausstellte, deren Wandung an einer Stelle ein deutliches Spindelzellensarkom enthielt. Der Ausgangspunkt war die hintere Partie des Jochbeines und das Schläfenbein.

E. Siegel (Frankfurt a. M.).

25) **Krönlein.** Hirnchirurgische Mitteilungen.

(v. Langenbeck's Archiv Bd. LXXXI. Hft. 1.)

Fall I. Ein Pat. stürzt von einer Leiter herab und verletzt sich am Kopfe Zunächst treten nur Erscheinungen einer umschriebenen Kontusion der Hirnrinde besonders Kopfschmerzen, auf. Nach 6 Tagen wahrscheinlich Nachblutung und dadurch bedingte epileptiforme Anfälle nach Jackson'schem Typus. Im Verlaufe der nächsten 5 Tage tritt eine solche Verschlimmerung ein, daß K. sich zur Operation entschließt. Es wurde ein subdurales Hämatom entleert und durch die Entlastung des Gehirns Heilung erzielt. Die Diagnose konnte mit Bestimmtheit auf den Sitz in der rechten motorischen Region gestellt werden.

Fall II betrifft die sehr interessante Kranken- und Operationsgeschichte einer Pat. mit diffus infiltrierender Hirngeschwulst, und zwar eines malignen Glioms Die Beobachtung ist um so wertvoller, als sie einen langen Zeitraum umfaßt. Im Vordergrunde standen kleine häufige Anfälle in der motorischen Region, besonders einzelne Finger betreffend, abwechselnd mit seltenen großen epileptiformen An-

fällen. Der operative Erfolg war ein guter, doch ist zurzeit vielleicht ein Rezidiv vorhanden. **E. Siegel** (Frankfurt a. M.).

26) **Gelinsky.** Psychische Störungen bei Stirnhirnverletzungen.

(Veröffentlichungen aus dem Gebiete des Militär-Sanitätswesens Hft. 35. [v. Bergmann-Festschrift.])

G. bringt ein weiteres Beispiel zu der Frage psychischer Vorgänge im Stirnhirn. Ein 31jähriger, erblich nicht belasteter, gesunder Gutsinspektor bekommt nach einer schweren Zertrümmerung beider Stirnhirnpole mit Gehirnausfluß ein ca. 9tägiges Erregungsstadium, das hauptsächlich durch eine frivol-zynische Stimmung und Ausdrucksweise charakterisiert ist. Danach in 4 Wochen anscheinende Heilung. Nach der Entlassung zeigt der Mann schwere psychische Veränderungen: er ist aufbrausend, jähzornig, haltlos, die ganzen Erscheinungen sind beherrscht durch einen völligen Mangel jeglicher Selbstbeherrschung.

G. unterscheidet:

1) Das akute Stadium der motorischen Unruhe mit Zwangsvorstellungen und Zwangshandlungen als Reizerscheinung der Umgebung des Zertrümmerungsherdes im Stirnhirn.

2) Das chronische Stadium nach Heilung der Wunde, die Ausfallserscheinungen der zerstörten und abgestoßenen Hirnteile, gekennzeichnet durch einen Fortfall des durch Erziehung gewonnenen Gleichgewichtes der ethischen Persönlichkeit.

Neben den psychischen Erscheinungen besteht noch Anosmie und frontaler Schwindel.

Nach G. sind nur die Hirnverletzungen mit psychischen Veränderungen beweisend für die Lehre der Lokalisation psychischer Vorgänge im Stirnhirn; sie sind adäquat den physiologischen Versuchen beim Tier, indem der Zufall mehr oder weniger nur diejenigen Hirnteile trifft, die anscheinend keine Bestimmung haben und als physiologisch indifferente bezeichnet werden. Die Schwierigkeit des Beweises liegt in unserer Unfähigkeit, geringere psychische Ausfälle nachweisen zu können, während wir mit Sicherheit die feinsten motorischen und sensiblen Veränderungen finden. **Lessing** (Hamburg).

27) **M. Bielschowski** und **E. Unger.** Zur Kenntnis der primären Epithelgeschwülste der Adergeflechte des Gehirns.

(v. Langenbeck's Archiv Bd. LXXXI. Hft. 1.)

Eine Pat. war wegen Gehirngeschwulst operiert worden. Als nach einiger Zeit in der Annahme, daß ein Rezidiv vorhanden sei, ein zweiter Eingriff vorgenommen wurde, ging sie rasch zugrunde. Bei der Autopsie fand sich überraschenderweise eine walnußgroße Geschwulst an der Basis cerebri. Dieselbe hatte ihren Sitz im Kleinhirnbrückenwinkel; doch waren noch zahlreiche kleine Geschwülste über die ganze Rinde der Hemisphäre auf beiden Seiten verteilt. Eine gesetzmäßige Beziehung zur weichen Hirnhaut war unverkennbar. Die mikroskopische Untersuchung ergab, daß sämtliche Geschwülste in übereinstimmender Weise aus Gefäßen und Epithelzellen bestanden, die ganz konstante Lagebeziehungen zueinander hatten. Die Zellen saßen wie Pallisaden der Gefäßwand unmittelbar auf. Überall begegnete man den für Aderhautepitheliome typischen Strahlenkränzen. Der Form nach waren die Zellen lange Zylinder, die sich auf der nach der Gefäßwand hin gerichteten basalen Seite verjüngten. In den zentralen Geschwulstpartien zeigten sich teilweise Fettfärbungen und dadurch eine weitgehende fettige Metamorphose der Zylinderzellen bis zu vollkommenem Zerfall. Das Kaliber der Gefäße schwankte von der Weite gewöhnlicher Kapillaren bis zu derjenigen mittelstarker Venen. Die Wandung bestand aus Endothel und einer Lage fibrillären Bindegewebes, die an den stärkeren Gefäßen manchmal eine beträchtliche Dicke aufwies. In den Zentralgebieten aller Knoten lagen Schleimmassen, welche der Sekretion der Zellen ihren Ursprung verdankten. Die kleineren Knötchen wichen von dem geschilderten Bau mehrfach ab. Das Fortschreiten des

Prozesses der Geschwulstbildung erwies sich als durch Kapillarsprossung bedingt. An der Neuroglia wie an den Achsenzylindern der an die Gehirnknoten angrenzenden Hirnsubstanz waren lebhafte Regenerationserscheinungen sichtbar. Die Hauptmerkmale der Geschwülste waren Konglomerate von zahlreichen längs- und quergetroffenen Gefäßen, die auf der Außenseite ihrer Wandung massenhaft epitheliale Zellen trugen und in ihrer Gesamtheit den Eindruck einer papillären Bildung machten. Eine bindegewebige Zwischensubstanz zwischen den Gefäßen war nicht vorhanden. In den späteren Stadien waren die einzelnen Papillen durch schleimiges Sekret voneinander abgedrängt.

Von multiplen Peritheliomen im vorliegenden Falle zu sprechen, halten Verff. nicht für angebracht, da eine derartige Auffassung der Neubildung gewaltsam die entwicklungsgeschichtlichen Tatsachen ignorieren würde. Indessen wäre eine Trennung beider Geschwulstformen unmöglich, wenn die Lokalisation der multiplen Knoten nicht Rückschlüsse auf den primären Herd des Prozesses gestattete.

E. Siegel (Frankfurt a. M.).

28) **Engelhorn.** Trauma und Gliosarkom.

(Med. Korrespondenzbl. d. württemb. ärztl. Landesvereins 1906. Dezember 1.)

E. berichtet über einen zur Sektion gekommenen Fall von Gliosarkom des Praecuneus bei einem vorher gesunden Maurer, welcher 6½ Monate nach einem Unfall (Umsturz einer Mauer, Verletzungen an verschiedenen Körperstellen, u. a. am Kopfe) gestorben war. E. nimmt einen Zusammenhang zwischen dem Trauma und der Gehirngeschwulst im Sinne der Unfallgesetzgebung aus folgenden Gründen an: 1) Der Unfall wurde von einwandsfreien Zeugen festgestellt. 2) Die Gewalteinwirkung war eine örtliche, wofür sprach, daß bei der Sektion eine hämorrhagische Cyste in der hinteren rechten Zentralwindung gefunden wurde. 3) Das Trauma lag innerhalb der zeitlichen Grenze, welche dem Entwicklungsstadium der Geschwulst entspricht. 4) Die ununterbrochene Kette der Erscheinungen vom Trauma bis zu den Geschwulstsymptomen war vorhanden, da der Verletzte vom Unfall ab dauernd über Kopfschmerzen klagte. Der Zusammenhang wurde von der Berufsgenossenschaft anerkannt. **Mohr** (Bielefeld).

29) **E. Becker.** Operation einer Geschwulst im Kleinhirnbrückenwinkel.

(Deutsches Archiv für klin. Medizin Bd. LXXXIX.)

Ein 36jähriger, kräftiger Mann aus gesunder Familie erkrankte vor ½ Jahr an Kopfschmerzen, zumal im Hinterhaupte, Schwerhörigkeit und Sausen auf dem linken Ohr und unsicherem Gange. Gelegentlich Schwindelanfälle und Hinstürzen. Selten Erbrechen. Dazu gesellten sich Augenstörungen, die anfangs nur in Schlängelung der Venen an der Papille bestanden; rasche Abnahme der Sehkraft. Trotz Schwitzkuren und antisyphilitischer Behandlung entwickelt sich nach 3 Monaten eine Stauungspapille; die linke Pupille ist weiter als die rechte, reaktionslos, bald tritt zerebellare Ataxie, Ohrensausen links und Trigeminusneuralgie links hinzu und machen die Diagnose: Kleinhirngeschwulst, wahrscheinlich links, immer sicherer. Am 11. April 1906 bogenförmiger Hautschnitt vom hinteren Rande des linken Warzenfortsatzes über die Protuberantia occipitalis externa bis zur Mitte zwischen dieser und dem rechten Warzenfortsatz. Horizontale Trepanation mit Meißel und Luer'scher Zange, wobei der Knochen stark splittert und eine Lappenbildung unmöglich macht. Nach Herstellung einer genügend großen Lücke wird ein Duralappen mit unterer Basis gebildet, und nach Verlagerung des Kleinhirns nach hinten und medialwärts zeigt sich die vorher gefühlte Geschwulst kastaniengroß, knollig, graugelb. Sie sitzt breitbasig der hinteren Schläfenbeinpyramide im Bereiche des Porus acusticus internus auf. Bei der wegen schweren Kollapses beschleunigten Ablösung wird der Sinus petrosus verletzt, die starke Blutung durch feste Tamponade gestillt. Nach vorübergehender Erholung Tod nach 3 Stunden. Bei der Sektion fand sich im linken Porus acusticus internus ein kleines Reststückchen der Neubildung, die ein typisches Acusticusfibrom darstellte.

Verf. schließt eine Besprechung der chirurgischen Behandlung der Geschwülste der hinteren Schädelgrube an, aus der die großen Fortschritte, die die Chirurgie auf diesem Gebiet in letzter Zeit gemacht hat, zu erkennen sind, und stellt 40 einschlägige Fälle (seit 1887) tabellarisch zusammen. Möglichst frühzeitige Operation, womöglich vor Ausbildung der Allgemeinsymptome, ist zu erstreben, nach einer 6wöchigen antisyphilitischen Kur. Was die Technik anlangt, so hält B. den von Krause angegebenen Weg zur Freilegung, nämlich unterhalb des Tentoriums, für den einzig richtigen und beschreibt ihn genauer. Mit den elektrischen Trepanationsinstrumenten gelingt es leicht, einen Knochenlappen zu bilden, wobei eine Verletzung der Medulla durch Einbrechen des Randes am Foramen magnum nicht zu fürchten ist. B. verspricht sich von der weiteren Ausbildung der Gehirnchirurgie sehr viel, besonders wenn es gelingt, die Frühdiagnose zu verfeinern. Auch für die immer häufiger geübte Palliativoperation tritt er warm ein.

Vorderbrügge (Danzig).

30) **Urbantschitsch.** Über »Reflexepilepsie«.

(Wiener klin. Wochenschrift 1906. Nr. 39.)

Nicht jeder reflektorisch ausgelöste »epileptische Anfall« ist der »Reflexepilepsie« beizuzählen. Vielfach werden zwei gänzlich verschiedene Leiden so bezeichnet, nämlich: 1) Die echte Epilepsie, wenn die einzelnen Krampfanfälle von einer entfernten Körperstelle ausgelöst werden; 2) die epileptiformen Anfälle, die zeitweise durch einen krankhaften Zustand einer bestimmten Körpergegend zur Auslösung gelangen. U. erörtert die Unterschiede in der Prognose und Therapie dieser beiden Formen, erläutert die Bedeutung der »epileptogenen« Zone und betont, daß die Unterscheidung beider Erkrankungen mitunter recht schwierig werden kann. So wurde bei einem seit langen Jahren als echter Epileptiker angesehenen Pat. zufällig eine weit vorgeschrittene Caries des Felsenbeines mit Cholesteatombildung entdeckt, nach deren radikaler Operation die Anfälle völlig aufhörten; nach 4 Jahren erneuter Anfall, als dessen Ursache ein Rezidiv der Caries mit streng lokalisierter Cholesteatombildung konstatiert wurde. Die Operation brachte mit einem Schlage wieder völliges Wohlbefinden. Zweifellos handelte es sich hier um keine echte Epilepsie, sondern nur um epileptiforme Krämpfe. Bei einem weiteren Pat. mit seit Jahren bestehenden epileptischen Anfällen hörten dieselben während der Heilung eines Armbruches, welche mehrere Monate in Anspruch nahm, völlig auf, um dann regelmäßig wiederzukehren; später günstige Beeinflussung durch Behandlung der chronischen Verstopfung. U. erklärt das Ausbleiben der Anfälle während der Frakturheilung damit, daß von der Verletzungsstelle aus eine Reflexhemmung ausgegangen sei. Jedenfalls zeigen Fälle wie der erwähnte, daß eine periphere Beeinflussung epileptischer Aufälle möglich ist, und daß durch gründliche Erforschung, ob nicht gewisse Körperabschnitte zu den Anfällen in Beziehung stehen, oft auch der Weg gezeigt wird, den die Behandlung einzuschlagen hat.

Mohr (Bielefeld).

31) **Pawlow-Silwansky.** Zur Frage der serösen Cysten der Ohrmuschel.

(Chirurgia Bd. XIX. Nr. 111. [Russisch.])

An der Hand zweier Fälle vervollständigt Verf. seine früheren Mitteilungen über die serösen Cysten der Ohrmuschel. Im Gegensatz zum Othämatom, das eine traumatische Einwirkung zur Voraussetzung hat und verhältnismäßig schnell sich entwickelt, entstehen die serösen Cysten ganz allmählich auf Grund chronischer Schädigungen (z. B. häufige Erfrierung). Der pathologisch-anatomische Hergang wird an mikroskopischen Schnitten aus dem Ohrknorpel derart erklärt, daß durch Ernährungsstörungen im ohnehin mäßig ernährten Ohrknorpel degenerative Veränderungen im Knorpel vor sich gehen, die, anfangs mehrfach und nachher zusammenfließend, eine größere, mit seröser Flüssigkeit gefüllte Cyste bilden, die den Ohrknorpel in zwei »Schalen« auseinander drängt; die Cyste liegt im Zentrum.

Während beim Othämatom die Blutung außerhalb des unveränderten Knorpels liegt, befindet sich die Cyste innerhalb des pathologisch veränderten Knorpels.

Differentialdiagnostisch wird noch angeführt, daß die Cyste wenig Beschwerden macht, während das Othämatom in manchen Fällen erhebliche Schmerzen verursachen kann. Schließlich sei noch der Therapie Erwähnung getan, die, bei der Cyste in Spaltung und Auskratzung bestehend, weder Schwierigkeiten bereitet, noch am Ohre Spuren hinterläßt, wogegen beim Othämatom die Rezidive bekannt und nach radikaler Heilung Verunstaltungen des Ohres angeblich nicht selten sind.

Oettingen (Berlin).

32) **Alt.** Ein Beitrag zur operativen Behandlung der otogenen Facialislähmung.

(Wiener klin. Wochenschrift 1906. Nr. 43.)

6jähriges Kind mit chronischer eitriger Mittelohrentzündung und leichter Parese des entsprechenden N. facialis. Bei der Radikaloperation mußte zwecks Entfernung eines das ganze knöcherne Labyrinth umfassenden Knochensequesters der Facialissporn breit abgetragen werden; daher völlige Lähmung des N. facialis. Bemerkenswert ist, daß der Nerv vor der Operation noch leitungsfähig war, trotzdem er durch das sequestrierte Labyrinth hindurchging und der Meatus auditorius internus ausgeweitet und voll von Granulationen war. Da eine spontane Regeneration des Nerven unter diesen Umständen ausgeschlossen war, wurde 4 Wochen später der knapp am Foramen stylomastoideum durchtrennte Nerv in den zur Hälfte durchtrennten N. hypoglossus ohne Spannung eingepflanzt und mit Catgut vernäht. Bei der letzten Nachuntersuchung (einige Monate später) war die Asymmetrie des Gesichtes bei Ruhestellung fast ausgeglichen, die entsprechende Lidspalte konnte fast geschlossen werden, die elektrische Erregbarkeit des Mundfacialis war zum Teil wieder vorhanden.

A. gibt die Auszüge der Krankengeschichten von 28 Literaturfällen von Anastomosenbildung zwischen Facialis und Hypoglossus bzw. Accessorius. Hiernach sind die Lähmungserscheinungen, welche in den zur Anastomose benutzten Nerven auftreten, meist vorübergehend, sie führen zu keiner dauernden Schädigung. Während für gewöhnlich die Herstellung einer Anastomose erst frühestens 6 Monate nach der Ohroperation angebracht ist, muß sie in Fällen wie dem obigen möglichst frühzeitig gemacht werden. A. führt die Erfolge der bisher veröffentlichten Fälle an, woraus sich ergibt, daß bei positivem Verlauf aktive Bewegungen der Gesichtsmuskeln nur bei Mitbewegungen der Schulter- bzw. Zungenmuskulatur möglich sind, daß aber nach langer Übung eine Dissoziation der Bewegungen eintritt.

A. verfährt zur Beseitigung der Facialislähmung bei der Radikaloperation der chronischen Mittelohreiterung mit Lähmung des Nerven folgendermaßen: Nach Ausräumung der Trommelhöhle wird der Canalis Falloppii über und hinter dem ovalen Fenster eröffnet, der Facialis freigelegt; nach sorgfältigem Austupfen unter Adrenalinblutleere des Operationsfeldes werden alle anhaftenden Granulationen oder Cholesteatomschuppen entfernt. Ähnlich wird bei Verletzung des Nerven während der Operation verfahren. **Mohr** (Bielefeld).

33) **Jaboulay.** Dégénérescence tardive d'un fibrome naso-pharyngien avec métastase thyroïdienne.

(Gaz. des hôpitaux 1906. Nr. 113.)

Es handelte sich um einen 52jährigen Landarbeiter, der in dem 4. Jahrfünft seines Lebens an häufigen, schweren Nasenblutungen gelitten hatte. 30 Jahre fühlte er sich gesund. Vor 14 Monaten wurde die Nasenatmung schwer und ging ganz verloren. Vor 6 Monaten wölbte sich die Nasenwurzel links vor, und allmählich entwickelte sich eine große Geschwulst, die die Augen aus ihren Höhlen, die Nase nach rechts, den harten Gaumen nach unten drängte. Zugleich entstand eine mächtige Geschwulst in der Schilddrüse. Pat. erstickte infolge weitreichender Erweichung der Trachea. — Die Geschwulst war ein sehr blutreiches Rundzellensarkom. **V. E. Mertens** (Breslau).

34) **H. Wolff.** Zur Diagnostik der Oberkiefergeschwülste.

(v. Langenbeck's Archiv Bd. LXXXI. Hft. 2.)

W. beschreibt einen Fall, bei dem auf der Basis eines chronischen Empyems eine Auftreibung der Oberkieferhöhle entstanden war, wie man sie sonst nur im Gefolge von Geschwülsten zu sehen pflegt. Wahrscheinlich bestand ein relativer Verschluß des Ostium maxillare, so daß die sich häufenden Exsudatmassen einen ständigen Druck auf den Knochen ausübten, der zum Teil resorbiert wurde, zum Teil der Druckatrophie anheimfiel. Eine Probeaufmeißelung, die den wahren Sachverhalt aufklärte und die Diagnose auf Neubildung als falsch erwies, verhütete die zuerst geplante Oberkieferresektion. Verf. hält diese Probeaufmeißelung für überall dort angebracht, wo die Geschwulstmassen nicht durchgebrochen sind.

An einem zweiten Falle zeigt W., daß die Unterlassung der Probeentnahme eines Geschwulststückchens für den Pat. verhängnisvoll wurde. Die Diagnose lautete auf Sarkom der Kieferhöhle. Nach Oberkieferresektion trat eine Pneumonie auf, die zum Tode führte. Die mikroskopische Untersuchung der exstirpierten Geschwulst zeigte, daß es sich um den seltenen Fall einer Tuberkulose handelte, die entweder von der Schleimhaut der Kieferhöhle oder von der Nase ausgegangen war. Eine Probeexzision hätte der Behandlung einen anderen Weg gewiesen. Der Fall lehrt also, daß die klinische Untersuchung irreführen kann, und daß man auch bei anscheinend klarem klinischen Bilde die Stückchendiagnose gegebenenfalls zu Rate ziehen soll. **E. Siegel** (Frankfurt a. M.).

35) **Weiss.** Die Kombination von Milchsäurebehandlung und Sonnenbelichtung bei einem tuberkulösen Geschwür der Unterlippe.

(Wiener klin. Wochenschrift 1906. Nr. 46.)

Während eine gleichzeitige Larynxphthise bei dem Pat. durch Sonnenbelichtung des Kehlkopfes sehr günstig beeinflußt wurde, leistete ein tuberkulöses Geschwür der Unterlippe zunächst zähen Widerstand, ebenso bei gleichzeitiger Eosinpinselung und bei alleiniger Milchsäurebehandlung. Erst als letztere mit der Sonnenbelichtung kombiniert wurde, erfolgte auffallend schnelle Heilung. Die Milchsäure bewirkte die Reinigung des Geschwürsgrundes von seinem eitrigen Belage, welcher offenbar die Wirkung der Sonnenstrahlen behindert hatte. **Mohr** (Bielefeld).

36) **Bird.** Fracture of lower jaw across the neck of both condyles.

(Brit. med. journ. 1906. November 10.)

Ein abwärts fahrender Aufzug trifft die Pat. am Hinterkopf und läßt das Kinn mit Gewalt auf eine feste Unterlage aufstoßen. Der Unterkiefer erleidet eine Weichteilwunde am Kinn und eine Fraktur beider Processus condyloidei am Collum. Die oberen Fragmente wurden nach innen und vorwärts verlagert durch den Zug des M. pterygoideus externus, die unteren nach oben und rückwärts. Der Mund stand teilweise offen. Krepitation und abnorme Beweglichkeit vervollständigten die Diagnose. Nach einem Gipsabdruck der Mundhöhle wurden zwei Guttaperchaplatten angefertigt, eine für die obere, eine für die untere Zahnreihe, verbunden durch Stützen, die in der Mitte und an den Seiten genügend Spielraum ließen für die Nahrungsaufnahme und den Speichelabfluß. Nach Reposition der Bruchstücke wurden die Kiefer dieser Prothese angepaßt und in dieser Stellung 4 Wochen lang mit Lederbandage um den Kopf erhalten. Das Ergebnis war zufriedenstellend: Molar- und Prämolarzähne passen aufeinander, obere Schneidezähne überragen die unteren um $^1/_8$ Zoll, der Mund kann nicht ganz so weit geöffnet werden wie vor dem Unfalle. **Weber** (Dresden).

37) **F. Kirstein.** Über Ankylosis mandibulae vera.

Inaug.-Diss., Rostock.

Mitteilung eines einschlägigen Falles, in dem sich die Ankylose doppelseitig nach einem Sturz auf das Kinn im Laufe von 12 Jahren so hochgradig ausgebildet hatte, daß die Zahnreihen etwa $^1/_2$ mm voneinander entfernt standen und nicht

die geringste Bewegung des Kiefers mehr möglich war. Durch beiderseitige Gelenkresektion, sowie Resektion des linken Proc. coronoideus und entsprechende Nachbehandlung wird aktive Mundöffnung bis zu 1,7 cm erreicht bei durchaus befriedigender Kaufunktion. Verf. schließt sich der von Orlow gegebenen Einteilung in angeborene und erworbene Ankylosen an und nimmt auf Grund seiner Literaturstudien an, daß die überwiegende Mehrzahl traumatischen Ursprunges ist. Bei der Operation muß man auf Asphyxien gefaßt sein, die, da sie wegen der anatomischen Verhältnisse nicht in der gewöhnlichen Weise behoben werden können, schleunige Tracheotomie nötig machen können. Rezidiven beugt man am besten durch ausgiebige Resektion vor, auch hat man mit Erfolg Muskellappen oder Fremdkörper zwischen den Knochenenden einheilen lassen.

Vorderbrügge (Danzig).

38) **v. Eiselsberg.** Über Plastik bei Ektropium des Unterkiefers.

(Wiener klin. Wochenschrift 1906. Nr. 50.)

Nach Anführung verschiedener älterer Fälle von Formveränderungen der Zähne und Kiefer durch Zug und Druck der Weichteile beschreibt v. E. einen Fall von Dermoidcyste des Mundbodens, die zu einer starken Ausbiegung des Unterkiefers nach vorn und unten und zu geringerer Verbiegung des Oberkiefers geführt hatte. Nach Exstirpation der Cyste gelang es ihm, durch Keilresektion beiderseits am Unterkiefer ein funktionell und kosmetisch tadelloses Resultat zu erzielen, unterstützt durch eine vom Zahnarzte gefertigte Prothese. Mehrere gute Abbildungen erläutern die angeführten Fälle. **Renner** (Breslau).

39) **Teleky.** Ein Beitrag zur Kenntnis der Verbreitung der Phosphornekrose.

(Wiener klin. Wochenschrift 1906. Nr. 35.)

In Österreich besteht bisher noch kein Verbot der Verwendung des gelben Phosphors zur Zündhölzchenfabrikation. Infolgedessen ist Phosphornekrose dort noch ziemlich häufig.

T. hat die Bezirke Prachatitz und Schüttenhofen am Böhmerwald durchwandert, in denen früher acht Zündhölzchenfabriken bestanden; heute sind nur noch vier im Betrieb. In diesen Bezirken konnte T. 46 Erkrankungsfälle aus den letzten $10^1/_2$ Jahren feststellen mit 9 Todesfällen; 31 Kranke hat er persönlich untersucht. Aus der Zeit vor 1896 stammen weitere 31 Fälle mit 1 Todesfalle; T. hat von diesen Kranken 25 selbst untersucht. Anderwärts erkrankt und dann in einen dieser Bezirke zugezogen waren 3 Fälle. T. schätzt die Gesamtzahl der Erkrankungen in Österreich in den letzten $10^1/_2$ Jahren auf 250—300. Er gibt ein anschauliches Bild von der Entstehung, dem Verlauf und der Behandlung des schweren Leidens. Nur ein Teil der Kranken sucht das Hospital auf, eine Anzahl von ihnen läßt sich ambulant behandeln, einige behandeln sich ausschließlich selbst. Die Entstellungen sind bisweilen ganz entsetzlich. **W. v. Brunn** (Rostock).

40) **Welford.** Fracture dislocation of the spine.

(Brit. med. journ. 1906. November 10.)

Fall I: 38jähriger Mann kommt 2 Jahre nach einem Bruch und Verrenkung des 10. und 11. Brustwirbels mit motorischer und sensorischer Paraplegie, Inkontinenz, Cystitis, heftigen Gürtelschmerzen zur Laminektomie: alte extradurale Verwachsungen werden gelöst, ein Vorsprung des Knochenstückchens wird entfernt, intradural wurde nichts Abnormes gefunden. Gipsverband. Heilung. Sofort und dauernd Beseitigung der Schmerzen, allmähliche Wiederkehr leidlicher Bewegung im linken Beine, keine Besserung im rechten Beine, Gang an Krücken. Tod nach 5 Jahren.

Fall II: 60jähriger Mann mit Bruch und Verrenkung des 4. und 5. Halswirbels: motorische und sensorische Paraplegie der Arme und Beine, rein diaphragmatische Atmung, Stimmlosigkeit, Fieber. Laminektomie 48 Stunden später; völ-

lige Verrenkung des 4. Halswirbels, 1/2 Zoll langes Knochenstück quer über der Medulla; Reposition der Verrenkung, Vernähung der beiden Proc. transversi des 4. und 5. Halswirbels mit Draht. Sofort Beseitigung der Paraplegie und der Stimmlosigkeit. Tod nach 52 Stunden an Pneumonie bzw. Meningitis.

Die beiden Fälle lassen W. ein energisches Eingreifen bei solchen Verletzungen angezeigt erscheinen. **Weber** (Dresden).

41) **Payr.** Über operative Behandlung des Malum suboccipitale.

(Deutsche med. Wochenschrift 1906. Nr. 50.)

P. hat bei einer 35jährigen Frau, die lange Zeit vergebens wegen obigen Leidens konservativ behandelt war, operiert. Hautschnitt dicht unterhalb des Proc. mastoideus beginnend, quer über den Nacken ziehend bis etwas über die Mittellinie. Fingerbreit hinter dem Warzenfortsatz wird auf diesen ein zweiter senkrecht nach abwärts verlaufender Schnitt aufgesetzt (14 cm lang). Der quere Schnitt durchtrennt Cucullaris, Splenius und die langen Hals- und Rückenmuskeln. Auch der Längsschnitt wird bis auf die Drehwirbel und deren Muskeln vertieft, indem als Leitpunkt die Querfortsätze des Epistropheus und Atlas dienen. Unterbindung der Vertebralis. Nachdem der hintere Atlasbogen, der weich und kalkig infiltriert, von schwammigem Granulationsgewebe und dünnflüssigem Eiter umgeben war, skelettiert war, konnte man auch den vorderen Atlasbogen bis an das Tub. ant. zur Ansicht bringen. Dasselbe war ebenfalls krank. Ein dritter Erkrankungsherd fand sich unmittelbar unterhalb des rechten Atlantooccipitalgelenkes. Nachdem eine Inzision in das Atlantooccipitalgelenk dasselbe als gesund erwiesen, wurden die erkrankten Partien mit Hammer und Meißel, teils mit Luer'scher Zange entfernt. Es bleibt vom hinteren Atlasbogen nur eine ganz schmale Knochenbrücke stehen. Heilung. Während in den ersten Monaten nach der Operation nur äußerst geringe Bewegungen möglich waren, ist jetzt das funktionelle Resultat ein sehr günstiges. P. erörtert die Frage, ob es gelingen wird, durch das Erkennen der Art und Form des Krankheitsprozesses öfters derartige tadellose Heilungen zu erzielen. Er glaubt, daß nicht allein bei Prozessen im, sondern auch in unmittelbarer Nähe des Atlantooccipitalgelenkes bei einseitiger Affektion das Kinn nach derselben Seite gedreht wird. Nachdem dann noch die Art der operativen Technik genau erörtert ist, werden die Indikationen wie folgt gestellt:

1) Mitbeteiligung des Rückenmarkes und seiner Häute oder des Gehirns schließt jeden Eingriff aus. 2) Erkrankung des Zahngelenkes zwischen Atlas und Epistropheus läßt gleichfalls einen Eingriff untunlich erscheinen. 3) Die Wirbelerkrankung soll sich womöglich in einem frühen Stadium befinden und auf eine Seite beschränkt sein. 4) Kommunikation des Krankheitsherdes mit der Mund-Rachenhöhle, sowie Mischinfektion bei nach außen mündender Fistel sind als gefährliche Komplikationen zu betrachten. 5) Es soll, wenn irgend möglich, durch Röntgen der hauptsächliche Sitz der Knochenerkrankung festgestellt sein (primär ostale Form); die klinischen Symptome sollen, wenn möglich, eine Lokalisationsdiagnose des Erkrankungsherdes, event. per exclusionem, gestatten; die Anwesenheit eines kalten Abszesses ist kein Hindernis für den Eingriff. 6) Es sollen keine irgendwie schweren tuberkulösen Veränderungen in anderen Organen vorhanden sein.

Der Aufsatz bietet eine solche Fülle des Interessanten und Wissenswerten, daß das Referat nur auf einzelnes hinweisen kann. Dagegen muß die Lektüre dieser Publikation dringend empfohlen werden. **Borchard** (Posen).

42) **Braat.** Zum Kapitel der Halsverletzungen.

(Deutsche med. Wochenschrift 1906. Nr. 43.)

B. berichtet über einen 42jährigen Mann, der sich durch direkte stumpfe Gewalt (Fall auf eine Kiste) eine isolierte Verletzung des Rachens ohne Schädigung der Umgebung mit gleichzeitigem Auftreten von Hautemphysem zugezogen hatte. **Borchard** (Posen).

43) **Räsanoff.** Temporäre Unterbindung der Carotis communis bei Blutung aus den Jugularvenen.

(Chirurgie Bd. XIX. Nr. 110. [Russisch.])

Kasuistische Mitteilung aus dem Odessaer Lazarett von R. Kr. in Werchneudinsk (Sibirien). Schnittwunde an der linken Halsseite vom Proc. mast. durch den M. sternocleidomastoideus bis zur Mitte des Halses; in der Tiefe die Jugularis interna durchtrennt. Die gewaltig blutende Wunde wurde sofort vom Regimentsfeldscher tamponiert, worauf die Blutung stand.

Nach einigen Stunden wird in leichter Narkose versucht zwecks Blutstillung die Gefäßenden zu fassen, was wegen erneuter, aus der Tiefe sprudelnder Blutung unmöglich ist.

Da auch Kompression der Carotis nicht zum Ziele führt, wird die Carotis communis in der Schnittwunde freigelegt und unterbunden. Sofort Stillstand der venösen Blutung, worauf das zentrale Ende der Jugularis leicht, das weit zurückgezogene periphere Ende nach einigem Suchen gefunden und beide unterbunden werden können; darauf Lösung der Carotisunterbindung. Tamponade der Wunde; Heilung per sec.

Der Fall bietet ein zweifaches Interesse: einmal sind die queren Jugularisdurchtrennungen meist unmittelbar von einer Verblutung gefolgt und lassen nicht mehr Zeit, Verbandmaterial herbeizuschaffen und die Wunde zu tamponieren. Zweitens aber ist der Hinweis, bei Jugularisverletzung die Carotis communis temporär zu unterbinden, in der Literatur nur selten gegeben. (Pirogoff wirft die Frage wohl auf, wagt aber nicht, sie positiv zu beantworten.)

Verf. untersuchte ferner die Frage experimentell am Hunde und fand, daß die Carotisunterbindung eine Blutung aus der verletzten Jugularis wohl herabsetzte, aber nicht aufhob. Dennoch glaubt Verf., auf Grund der Versuche und Erfahrung am Lebenden, den Eingriff unter Umständen als lebensrettenden bezeichnen zu dürfen. **Oettingen** (Berlin).

44) **Young.** Arterio-venous aneurysm of the neck caused by gunshot wounds; reports of two cases, illustrating the tendency to spontaneous cure.

(Glasgow med. journ. 1906. November.)

Die Beobachtungen betreffen zwei Soldaten aus dem Burenkriege, die von dem Verf. wenige Tage nach ihrer Verletzung (Mausergewehr) untersucht wurden, später in regelmäßigen Zeitabständen zur Nachuntersuchung gelangten und zuletzt $6^1/_2$ Jahre nach ihrer Verwundung vom Verf. persönlich ausführlich begutachtet werden konnten. Im ersten Falle lag ein Aneurysma der A. innominata, im zweiten eins der Carotis an ihrer Wurzel vor. Die anfangs ständig wachsenden Geschwülste, über deren Charakter als Aneurysmen kein Zweifel bestehen kann, haben sich im Laufe der Jahre spontan so zurückgebildet, die jahrelang vorhandenen schweren Erscheinungen sind so verringert, teilweise ganz verschwunden, daß beide Verletzte zu regelmäßiger starker Arbeit befähigt sind. **W. v. Brunn** (Rostock).

45) **Lotsch.** Ein Beitrag zur Chirurgie des Ductus thoracicus.

(Veröffentlichungen aus dem Gebiete des Militär-Sanitätswesens Hft. 35. (v. Bergmann-Festschrift.])

Operative Verletzung des Ductus thoracicus bei Exstirpation von Rezidivknoten einer Struma maligna; der Schlitz wurde mit sofortigem Erfolge vernäht. An der Hand der 31 in der Literatur niedergelegten Fälle kommt L. zu folgenden Schlüssen: Den verletzten Ductus dürfen wir nach unseren heutigen Kenntnissen wie ein verletztes Blutgefäß behandeln; die ideale Methode ist die Naht. Ist letztere technisch nicht ausführbar, muß die Unterbindung angestrebt werden; als Notbehelf kommen der Reihe nach die Umstechung, die Anlegung von Dauerklemmen, schließlich die Tamponade in Betracht. **Lessing** (Hamburg).

46) **Murphy.** The clinical significance of cervical rib.

(Surgery, gynecology and obstetrics Vol. III. Hft. 4.)

Eingehende geschichtliche, anatomische und klinische Beschreibung der Halsrippen, ihrer Bedeutung, ihrer Pathologie und Therapie.

Zwei eigene Fälle, von denen der eine mit Kropf kompliziert war, sind näher beschrieben; bei ihnen wurden durch die Entfernung der Halsrippe die Ischämie des betreffenden Armes und die damit verbundenen Störungen beseitigt.

Eine Literaturübersicht vom Jahre 1649—1906 ist beigefügt.

Trapp (Bückeburg).

47) **v. Hacker.** Schleimhaut- und Knorpelplastik bei Stenose des Luftrohres infolge von Sklerom. (Aus der chirurg. Klinik in Graz.)

(Wiener klin. Wochenschrift 1906. Nr. 50.)

In einem Falle von Sklerom, hauptsächlich der Regio subglottica, entfernte v. H. bei einer ersten Laryngofissur zunächst nach Ablösung der Schleimhaut die Wucherungen. In der Folge machte eine durch Bougieren nicht über 4 mm dehnbare subglottische Stenose eine zweite Laryngofissur nötig, bei der wieder Skleromwucherungen entfernt und der Schleimhautdefekt durch Plastik von Lippenschleimhaut gedeckt wurde, die glatt einheilte. Da bei der Heilung der Tracheotomiewunde dann eine weitere Verengerung zu erwarten war, nahm v. H. eine Plastik nach König mit einer dünnen Schildknorpelscheibe vor, die mit Haut, Muskel und Perichondrium im Zusammenhange blieb und auf einen mit der Epidermisfläche nach innen gedrehten Hautlappen von der anderen Seite genäht wurde.

Die Stimme wurde nach dieser Operation immer deutlicher und lauter, die Atmung frei. 1 Jahr später ließ sich feststellen, daß an Stelle der wahren Stimmbänder die Falten der eingepflanzten Schleimhaut funktionierten. Zum Schluß bespricht v. H. die Vorzüge und Nachteile verschiedener Plastiken.

Renner (Breslau).

48) **Vielliard** et **Le Mée** (Paris). Oblitération congénitale de l'oesophage.

(Revue mens. des malad. de l'enfance 1906. Dezember.)

Angeborene Speiseröhrenverschlüsse sind nicht allzu selten, gehören aber nicht zu den alltäglichen Vorkommnissen, so daß nicht immer die richtige Diagnose gestellt wird. Die Verff. hatten Gelegenheit, einen solchen Fall in der Abteilung von Guinon zu beobachten. Das betreffende, 3tägige, gut entwickelte Kind bekam, so oft es zu säugen versuchte, einen Erstickungsanfall, und wurde das Genossene nach einigen Sekunden erbrochen. Durch die Sonde wurde eine totale Obliteration der Speiseröhre festgestellt und die Gastrostomie vorgenommen. Nichtsdestoweniger starb das Kind am 2. Tag, obwohl durch die künstliche Magenöffnung zu wiederholten Malen Milch eingeflößt wurde. Die Sektion zeigte, daß die Speiseröhre in ihrem oberen Teile nur bis etwa 3 cm unterhalb der Kehlkopföffnung reichte und dort ampullenförmig endete. Ein 3 mm langes und 2 mm breites bindegewebiges Ligament verband das untere Ende mit der Luftröhre. Das gastrale Ende der Speiseröhre mündete in die Trachea etwas oberhalb der Teilungsstelle derselben.

Die erwähnte Anordnung ist für die angeborene Ösophagusobliteration charakteristisch und wird fast immer vorgefunden, so daß man bei Feststellung derselben bereits auf das Vorhandensein einer Verbindung der unteren Ösophagushälfte mit der Luftröhre schließen kann.

Die einzige Behandlung, die zu versuchen wäre, ist die Vornahme einer Gastrostomie, doch ist in keinem einzigen der derart operierten Fälle eine Verlängerung des Lebens über wenige Tage erzielt worden. **E. Toff** (Braila).

49) **H. Caubet.** Pièces de monnaie arrêtées dans l'oesophage chez les enfants. Leur extraction par les voies naturelles.

(Gaz. des hôpitaux 1906. Nr. 9.)

Während eine Anzahl französischer Chirurgen für den gedachten Zweck den Graefe'schen Münzenfänger bevorzugt, empfiehlt C. den Kirmisson'schen.

Dieser hat nur eine »Endplatte«, und zwar eine unbewegliche; das Ende einer biegsamen Metallsonde ist zu einem flachen Haken umgebogen. Das Kirmisson-sche Instrument soll im Gegensatz zu dem anderen ganz ungefährlich sein.

V. E. Mertens (Breslau).

50) **Danielsen.** Die chronisch adhäsive Mediastinoperikarditis und ihre Behandlung durch Kardiolyse.

(Beiträge zur klin. Chirurgie Bd. LI. p. 131.)

Die aus der Küttner'schen Poliklinik stammende Arbeit beschreibt einen typischen Fall von Mediastinopericarditis chronica adhaesiva. Bei dem Pat., der vor 10 Jahren an Leberschwellung, verbunden mit Lungen- und Magenkatarrh, vor 6 Jahren an Gelenkrheumatismus gelitten hatte, fand sich leichter Ikterus deutliche Cyanose, diastatischer Venenkollaps und inspiratorische Venenfüllung am Halse, systolische Einziehung und starke diastolische Vorschleuderung der knöchernen Brustwand über dem Herzen, mangelnde Verschieblichkeit des Herzens bei Lagewechsel, kleiner und unregelmäßiger, beschleunigter Puls, starker Ascites und Leberschwellung. Auf Grund dieses Symptomenkomplexes wurde die Brauer'sche Kardiolyse vorgenommen unter Bildung eines hufeisenförmigen Lappens mit lateraler Basis und Resektion der 4.—6. Rippe unter Wegnahme des Periosts. Die 3/4 Jahre nach der Operation vorgenommene Nachuntersuchung ergab, daß zwar ein Teil der Symptome noch bestand, die Operation aber eine wesentliche Besserung herbeigeführt hatte, insofern die Herzaktion regelmäßig und kräftig geworden, der Ascites völlig verschwunden und das subjektive Befinden des Pat. so gut war, daß er ohne Beschwerden seinem Beruf als Metzger nachgehen konnte.

Unter Berücksichtigung der neun bisher mit Kardiolyse behandelten Fälle bespricht sodann Verf. die Ätiologie der Erkrankung und die Bedeutung der einzelnen Symptome.

Für die Kardiolyse eignen sich alle ausgesprochenen Fälle von Mediastinoperikarditis, welche sich unter strenger Bettruhe und der Anwendung von Kardiotonicis und Diureticis bessern. Vermag diese Entlastung nichts mehr zu leisten, so ist auch von der Sprengung der knöchernen Brustwand kaum mehr etwas zu erwarten. Fälle ohne Einziehung der knöchernen Brustwand empfehlen sich nur dann zur Operation, wenn die gestörte Herztätigkeit zur Stauung und Lebercirrhose geführt hat. Sorgfältige Entfernung des Periosts und exakte Blutstillung sind wesentlich bei der Operation. Für die sehr wichtige Narkose empfiehlt Verf. den prolongierten Ätherrausch. Die Prognose der Brauer'schen Kardiolyse ist recht günstig zu stellen und zu erwarten, daß ihre Indikationen sich erweitern lassen.

Reich (Tübingen).

51) **Germer.** Ein neuer Fall von traumatischer Lungenhernie ohne penetrierende Thoraxverletzung. (Aus der inneren Abteilung des Altstädter Krankenhauses zu Magdeburg.)

(Münchener med. Wochenschrift 1906. Nr. 37.)

Eine Verletzung des knöchernen Brustkorbes und der Hautdecken hatte bei dem Pat., der mit dem Pferde gestürzt und mit der linken Seite auf den Boden gefallen war, nicht bestanden. Nach einigen Wochen bildete sich eine ca. walnußgroße Geschwulst zwischen der 6. und 7. Rippe; die anfangs aufgetretenen Schmerzen ließen bald nach, aber die Geschwulst vergrößerte sich immer mehr, wurde — dicht unter der Herzdämpfung gelegen — 9 cm lang und bot die Erscheinungen einer Lungenhernie, die nicht mehr vollständig reponibel war. Durch eine Pelottenbandage wurde Pat. frei von Beschwerden. G. nimmt an, daß die durch das Trauma bewirkte Schädigung eines Interkostalnerven zu Atrophie des zugehörigen Muskels geführt habe und dadurch das sekundäre Heraustreten der Hernie veranlaßt worden sei.

Kramer (Glogau).

52) **V. Jorgulescu.** Thorako-abdominale Wunde mit Vorfall des Netzes durch die Brustwunde.

(Revista de chir. 1906. September.)

Die 30jährige Pat. hatte zwei Messerstiche erhalten: den einen in den 6. rechten Interkostalraum, unmittelbar neben dem Brustbein, und den anderen in den 7. linken Interkostalraum, in der Axillarlinie. Jede Stichwunde war etwa 2 cm lang, und aus der letzteren ragte ein etwa 10 cm langes Netzstück hervor. J. vergrößerte die Wunde um 8 cm, ließ sie sich gut auseinanderziehen und gelangte so, ohne die Rippe zu resezieren, an das Zwerchfell, welches eine ebensolche Stichverletzung aufwies, durch welche das Netzstück vorgefallen war. Dieses wurde reseziert, die Zwerchfell- und schließlich die Hautwunde durch Nähte geschlossen und dann eine seitliche Laparotomie vorgenommen, um die Bauchorgane zu besichtigen. Letztere wurden unversehrt gefunden, und die Bauchwunde sofort wieder geschlossen. Trotzdem Verf. nur unter Assistenz eines Wärters gearbeitet hatte, waren doch die Folgen des Eingriffes sehr gute und heilte alles per primam.

E. Toff (Braila).

53) **A. A. Jurgeljunas.** Zwei Fälle von Thoraxgeschwülsten.

(Russisches Archiv für Chirurgie 1906. [Russisch.])

1) Ungefähr vor 2 Jahren bemerkte der 65jährige Pat. das Auftreten einer Geschwulst in der Gegend der rechten Brustdrüse. Diese wuchs schnell, nahm zuletzt die linke Thoraxhälfte vom Brustbeine bis zur hinteren Axillarlinie ein und hing vom Schlüsselbeine bis in Nabelhöhe. Sie wurde exstirpiert und wog 12 kg. Histologisch bestand sie aus Fettgewebe mit wenigen myxomatösen und »fibrös entarteten« Knoten nebst kleinen Cysten kolloiden Inhaltes.

Nach einem Jahre wurde ein kindskopfgroßes Rezidiv operiert, das seit 5 Monaten bestand. Es bot jetzt das Bild eines reinen Myxosarkoms mit stellenweise melanotischer Einlagerung.

Nach weiteren 5 Monaten Operation eines zweiten faustgroßen Rezidivs, das sich als Rundzellensarkom ohne melanotische Beimengungen erwies. — Pat. starb im Kollaps 8 Stunden nach der Operation.

2) Hier handelte es sich bei einem 52jährigen um ein 8 kg schweres Sarkom, das fast die ganze rechte Rückenhälfte des Brustkorbes einnahm.

V. E. Mertens (Breslau).

54) **F. Grunert.** Beitrag zu den Fremdkörperempyemen der Brusthöhle.

(Med. Klinik 1906. p. 1123.)

Aus einer langwierigen, mehrfache Operationen erfordernden Empyemfistel eines Knechtes entleerte sich schließlich eine mit Grannen versehene Roggenähre, worauf Heilung eintrat. Der Kranke hatte vor Monaten versehentlich eine solche Ähre »verschluckt«. Da dieser üble Zufall beim Strohaufladen eingetreten war, nimmt G. einen Unfall im Sinne des Gesetzes an. **Georg Schmidt** (Berlin).

55) **D. A. Jermolinski.** Ein Fall von primärem Lungenendotheliom.

(Russki Wratsch 1906. Nr. 44.)

Der Pat., 55 Jahre alt, früher immer gesund, starb nach 5 Monate lang dauernder Krankheit. Die Diagnose wurde auf Grund des Auskultations- und Perkussionsbefundes richtig gestellt. Später typischer Auswurf (Himbeergelée). Hauptsymptome: Dyspnoe, Schwere in der Brusthöhle links, Schmerzen in den geschwollenen linksseitigen Nackenmuskeln; die Geschwulst schwand später spurlos. Sektion: linke Lunge fast vollständig durch eine Endotheliomgeschwulst ersetzt; Ausgangspunkt wahrscheinlich die subpleuralen Lymphgefäße, da Pleura und Lunge gleichmäßig befallen waren. **E. Gückel** (Wel. Bubny, Poltawa).

56) **S. F. Orlowski.** Zur Klinik des primären Lungenkrebses.

(Russki Wratsch 1906. Nr. 44.)

Auf Grund eines am Lebenden richtig erkannten und durch Sektion bestätigten Falles von Karzinom des linken Bronchus mit typischen Auskultations- und Perkussionssymptomen gibt O. folgendes charakteristische Krankheitsbild: Wenn bei einem vorher gesunden Menschen in höherem Alter eine undeutliche Lungenaffektion entsteht, die fieberlos verläuft, zu rascher Abmagerung und Kachexie (ohne andere Ursachen) führt, von wenn auch nur geringer Vergrößerung der Lymphdrüsen, von hämorrhagischer oder seröser, sich nicht resorbierender oder gar adhäsiver Pleuritis begleitet ist, so muß man immer an Lungenkrebs denken. Der Pat. von O. war 58 Jahre alt, die Krankheit dauerte im ganzen 9 Monate.

E. Gückel (Wel. Bubny, Poltawa).

57) **Goebel.** Über Thorakoplastik.

(Deutsche med. Wochenschrift 1906. Nr. 45.)

G. verwendet, um die toten Räume bei alten Empyemhöhlen auszufüllen, die Muskulatur (zwei Fälle von Lungenfisteln, die nach Operation von zwei in die Lunge perforierten Leberabszessen zurückgeblieben waren, ein Fall von Thorakoplastik). Die Vorteile der Methode liegen in der Vermeidung toter Räume, in der rascheren Heilung und der Bedeckung der Rippenstümpfe mit Haut, so daß Nekrosen der Stümpfe leichter vermieden werden. **Borchard** (Posen).

58) **K. Thorbecke.** Die Behandlung der puerperalen Mastitis mit Stauungshyperämie.

(Med. Klinik 1906. p. 973 u. 995.)

T. berichtet über 21 Fälle der Frauenklinik zu Heidelberg (Krankengeschichten, Kurven, tabellarische Zusammenstellung). Das Vorgehen, das sich im wesentlichen an Bier's und Klapp's Vorschriften anschloß, wird eingehend geschildert. Die 12 leichteren Formen heilten in durchschnittlich 5, die mittelschweren in 12, die 5 schweren, z. T. vernachlässigten, in 10—50 Tagen ab. 10 Frauen konnten nach beendeter Kur das Stillen wieder voll aufnehmen. Die Stauungsbehandlung stillt die Schmerzen, kürzt die Krankheitsdauer gegenüber dem früheren Verfahren erheblich ab, verhindert das Fortschreiten einer Eiterung, schont das Drüsengewebe und die äußere Gestalt der Brust. Es wurden ein einziges Mal infolge zu starker Stauung kleine Blutaustritte unter die Haut, sonst keinerlei Schädigungen beobachtet. Die im Frühwochenbett vorkommenden Entzündungen soll der praktische Arzt im Hause der Kranken behandeln. In der späteren Zeit kommt die Wöchnerin zu ihm in die Sprechstunde. **Georg Schmidt** (Berlin).

59) **J. Finsterer.** Über einen Fall eines ungewöhnlich großen Fibroadenoma mammae und über benigne Tumoren der weiblichen Brustdrüse.

(Deutsche Zeitschrift für Chirurgie Bd. LXXXIV. p. 557.)

Beobachtung aus der Wiener Klinik von Hochenegg. Pat., 45jährig, ledig, Nullipara, sonst gesund, hat die Geschwulst seit 4 Jahren heranwachsen lassen. Während die rechte Brust der schwächlichen, seit 3 Monaten nicht mehr menstruierenden Pat. atrophisch ist, ist die linke in die über mannskopfgroße, breit gestielte, höckrige, in ihrer Hautdecke mehrfach exulzerierte Geschwulst aufgegangen (s. Abbildung). Brustdrüsenamputation unter Mitnahme der Sternalpartie des Pectoralis und Achselhöhlenausräumung (nebst einer auch erforderlichen, gleichzeitig ausgeführten halbseitigen Strumektomie) führte zu glatter Heilung. Das Geschwulstgewicht betrug $4^1/_2$ kg, $^1/_{10}$ des gesamten Körpergewichtes.

Der Krankengeschichte folgen kurze statistische Allgemeinbemerkungen über gutartige Brustdrüsengeschwülste der Frauen mit Bezugnahme auf die Literatur und speziell auf das Material der Hochenegg'schen Klinik.

Meinhard Schmidt (Cuxhaven).

60) **E. H. Pool.** Report of a case of melanosarcoma of the breast.
(Proceedings of the New York pathological society. New series. Vol. VI. Nr. 3 u. 4.)

Ausführlicher Bericht über einen Fall von Melanosarkom der rechten Brust bei einer 55jährigen Frau als Metastase eines Sarkoms der Choreoidea. Bemerkenswert ist, daß das betreffende (rechte) Auge bereits $5^1/_2$ Jahre, bevor Pat. zuerst eine kleine Geschwulst in der rechten Brust fühlte, enukleiert worden war.

Erhard Schmidt (Dresden).

61) **E. H. Pool.** An unusual cystic tumor of the breast.
(Proceedings of the New York pathological society. New series. Vol. VI. Nr. 3 u. 4.)

Bei einer Frau wurde aus jeder Brustdrüse eine runde, flache, cystische Geschwulst exstirpiert von etwa 10 cm Durchmesser und 3 cm Dicke. Etwa $^1/_3$ bestand aus Fett, der Rest, von grauer Farbe, war derb und von cystischen Hohlräumen durchsetzt. Die größte Cyste betrug 3 cm im Durchmesser, die kleinsten waren nur mikroskopisch sichtbar; die größeren enthielten eine dünne, dunkelbraune Flüssigkeit, während die kleineren mit dickflüssiger, schleimähnlicher Masse angefüllt waren. Sie enthielt reichlich Cholestearinkristalle und Kolostrum von der gewöhnlichen Beschaffenheit. Spektroskopisch ließ sich Blutpigment nachweisen. Die Wand der Cysten bestand aus mehrschichtigem Zylinderepithel, von derselben Art, wie das der normalen Drüsenschläuche. Im Zwischengewebe fand sich unveränderte Drüsensubstanz. **Erhard Schmidt** (Dresden).

62) **H. Wunderli.** Über die in den letzten 25 Jahren (im Kantonspitale St. Gallen) beobachteten Mammakarzinome mit besonderer Berücksichtigung der operativen Endresultate.
(Deutsche Zeitschrift für Chirurgie Bd. LXXXIV. p. 387.)

Der Bericht beansprucht dadurch Interesse, daß das Kantonspital St. Gallen während der Zeit, über welche hinsichts des Brustkrebses referiert wird, stets denselben chirurgischen Chef, Dr. Feurer, hatte, daß das spätere Ergehen der zahlreichen Operierten dauernd sorgfältig im Auge behalten und notiert wurde, besonders aber dadurch, daß die Dauerresultate unter derselben leitenden Hand mit der Zunahme des den modernen Fortschritten der Chirurgie folgenden Umfanges der Eingriffe auch nachweislich zunehmend bessere geworden sind. Um dies zu veranschaulichen, teilt W. sein Material in drei zeitlich aufeinander folgende Gruppen: I. Operationen aus dem Jahre 1881—1893, bei denen die karzinöse Brust amputiert und fast regelmäßig die Achselhöhle ausgeräumt ist. II. Die am wenigsten zahlreichen Fälle, welche während der Jahre 1893—1898 nach dem Vorschlage von Heidenhain stets unter Mitnahme der Fascia pectoralis nebst einer oberflächlichen Schicht des Pectoralis major operiert wurden. III. Die nach 1898 operierten Fälle, bei denen nach Rotter stets die sternale Portion des Pectoralis major entfernt wurde. Dabei ist zu bemerken, daß seit etwa 1896 auch auf sehr ergiebige Mitnahme der die Drüse deckenden Haut gesehen wurde, so daß in 36 Fällen der Hautdefekt mittels Thiersch'scher Transplantation gedeckt werden mußte. Von den insgesamt aufgenommenen 189 Krebsfällen sind für Berechnung der Dauerresultate verwertbar 143, von denen sich verteilen auf:

Periode I 93 mit Dauerheilung 14 (15%)	3jähr. Rezidivfreiheit 8	Total 22 (23%)
» II 23 » » 3 (13%)	» » 8	» 6 (26%)
» III 27 » » 9 (33%)	» » 2	» 11 (40%)

Wir begnügen uns mit dieser Zahlenangabe. Das Original erörtert auch sehr ausführlich alle sonst interessierenden Fragen nach Alter der Erkrankten, hereditärer Belastung, traumatischer Ätiologie, Vorbehandlung, bei der Kurpfuscherei eine große lokale Rolle spielt, usw. **Meinhard Schmidt** (Cuxhaven).

63) **J. Finsterer.** Zur Pathologie der männlichen Brustdrüse mit besonderer Berücksichtigung der Tumoren.

(Deutsche Zeitschrift für Chirurgie Bd. LXXXIV. p. 202.)

F. berichtet, was auf dem Gebiete der seltenen Erkrankungen der männlichen Brustdrüsen während der Jahre 1877—1906 in der II. chirurgischen Universitätsklinik unter Billroth, Gussenbauer und Hochenegg beobachtet ist, bespricht aber zugleich unter Berücksichtigung der einschlägigen Literatur (Verzeichnis derselben, 70 Arbeiten anzeigend, zum Schluß des Artikels) die sonst publizierten, diese Affektionen betreffenden Erfahrungen.

Von a. angeborenen und entzündlichen Störungen wird ein Fall von zwei Nebenmammillen bei einem 28jährigen Pat. erwähnt — die überzählige Warze saß beiderseits unterhalb und medial von der normalen. Über einen Fall von Gynäkomastie, bei welchem die einerseits geschwulstartig vergrößerte Brustdrüse wegen Schmerzen amputiert wurde, fehlen nähere Notizen — möglich, daß hier ein Fibroadenom vorlag. b. Von Geschwülsten kamen 3 gut- und 14 bösartige vor. Über die 3 gutartigen sind die Notizen dürftig. Die Geschwülste waren sämtlich cystenartig und sind als Cystadenom, Cystosarkom und Cystitis diagnostiziert, 2 Fälle sind operiert — doch fehlt die mikroskopische Untersuchung. Von den Fällen bösartiger Neubildung sind 11 Karzinome, sämtlich operiert, teilweise auch Rezidivoperationen unterzogen, ein 63jähriger Pat. sogar 7mal (!). Der Sitz der Geschwulst ist vorwiegend zentral unter der Brustwarze, Infektion der regionären Lymphdrüsen ein regelmäßiger Befund. Das Erkrankungsalter fällt gewöhnlich in spätere Zeit als bei der Frau, nämlich durchschnittlich auf 55,2 Jahre. Mehr als die Hälfte der Wiener Kranken stammte aus Galizien und Ungarn. Bei der Operation gelten dieselben Regeln wie für den Brustkrebs der Frau, ergiebige Mitnahme der Haut ohne Scheu vor etwa bleibendem Defekt, gründliche Drüsenausräumungen, dreiste Mitnahme des M. pectoralis, die, wie einer der Berichtsfälle lehrt, die Arbeitsleistungsfähigkeit des Armes nicht schädigt. Von den Operierten lebt einer seit 21 Jahren rezidivfrei, ein zweiter starb ohne Rezidiv nach 11 Jahren an Nephritis, ein dritter zeigt sich jetzt seit 2 Jahren rezidivfrei. 5 Kranke bekamen lokale Rezidive, 2 ohne lokales Rezidiv innere Krebsmetastasen. Sarkome, noch seltener als Karzinome, sind im Berichtsmateriale durch 3 Fälle vertreten. In Fall 1, einen 38jährigen Eisengießer betreffend, fand sich bei Exstirpation der mannskopfgroßen Geschwulst Muskulatur und Skelett schon miterkrankt, bei Resektion zweier Rippen wurde die Pleurahöhle eröffnet und damit der Tod an Empyem herbeigeführt. Über das weitere Geschick des zweiten Pat. nach geheilter Operation ist nichts bekannt; der dritte Kranke, der an einem Lokalrezidiv 5 Jahre nach der Primäroperation operiert wurde, starb einige Wochen nach der Entlassung an weiteren Rezidiven. Das Durchschnittsalter für das männliche Brustsarkom scheint niedriger zu sein als dasjenige für das Karzinom, nämlich 45,6 Jahre. Infiltration der regionären Drüsen erscheint hier als Ausnahme, dagegen zeigten die in Wien beobachteten Fälle rasches und schrankenloses Wachstum an ihrem Standorte.

Meinhard Schmidt (Cuxhaven).

Originalmitteilungen, Monographien und Sonderdrucke wolle man an *Prof. E. Richter* in Breslau (Kaiser Wilhelmstraße 115), oder an die Verlagshandlung *Breitkopf & Härtel*, einsenden.

Druck und Verlag von Breitkopf & Härtel in Leipzig, Nürnbergerstraße 36/38.

Zentralblatt
für
CHIRURGIE

herausgegeben
von

E. von Bergmann, in Berlin, **F. König,** in Berlin, **E. Richter,** in Breslau.

Vierunddreißigster Jahrgang.

Wöchentlich eine Nummer. Preis des Jahrganges 20 Mark, bei halbjähriger Vorauszahlung. Zu beziehen durch alle Buchhandlungen und Postanstalten.

Nr. 9. **Sonnabend, den 2. März.** **1907.**

Zur Technik der Narkose.

Von

Dr. C. Strauch,

Oberarzt des Krankenhauses vom roten Kreuz in Braunschweig.

Das Streben auch derjenigen Chirurgen, die sich mit der alten Äthernarkose mittels undurchlässiger Masken nicht befreunden konnten, geht seit Jahren dahin, den Gebrauch des Chloroforms bei der Nar-

kose immer mehr einzuschränken und den Äther in Form verdünnter Dämpfe an seine Stelle zu setzen. Auch ich habe den Gebrauch des Chloroforms seit Jahren immer mehr zu beschränken gelernt, indem ich ausgiebigen Gebrauch von den Vorbereitungs- und Unterstützungsmitteln der Narkose machte. Das Morphium und den Alkohol habe ich in ähnlicher Weise, wie Wenzel (Witzel) es neuerdings schildert, zur vorbereitenden Einschläferung benutzt. Den Hauptwert habe ich aber auf ein anderes Mittel gelegt, das den doppelten Zweck erfüllt, die Narkose viel leichter und ruhiger zu machen und vor allem die Herzkraft in der Zeit vor der Narkose zu schonen.

Jeder Kranke, der weiß, daß er am nächsten Morgen operiert werden soll, ist von einer mehr oder weniger großen Aufregung befallen. Die Nacht wird von den meisten ganz oder größtenteils schlaflos unter beständiger Erregung mit fieberhaft klopfendem Herzen verbracht. Nichts schädigt aber die Herzkraft mehr, als anhaltende Erregung. Untersucht man dann das Herz am Morgen vor Beginn der Narkose nochmals, wie ich das seit Jahren stets tue, so findet man in einer ganz außerordentlich hohen Zahl eine Arhythmie des Pulses als Zeichen einer starken Schwächung des Herzens durch die anhaltende Erregung. Daß ein solches Herz dem Chloroform keine große Widerstandskraft entgegenbringt, ist erklärlich.

Ich gebe nun dem Kranken am Abend vor der Operation eine kräftige Dosis von 1 g Veronal. Die Kranken, auch die aufgeregtesten Damen, schlafen danach ausnahmslos, meist bis sie eine Stunde vor der Operation geweckt werden, um eine Morphiuminjektion von 0,015 bis 0,025 und zugleich ein Alkoholklysma zu bekommen. Auch dann wirkt das Veronal in Verbindung mit der Morphium- und Alkoholwirkung so stark weiter, daß die Kranken häufig noch fest schlafen, wenn sie in das Narkosezimmer gefahren werden, und daß sie ruhig weiter schlafen, wenn man ihnen die Maske auflegt und sie in die Narkose hinüberleitet. Sie kommen so mit völlig ausgeruhtem Herzen zur Operation. Eine Arhythmie des Pulses habe ich bei dieser Methode vor der Narkose nie mehr gesehen. Der Puls ist immer ruhig und langsam und fast nie nennenswert durch Erregung beschleunigt. Gibt man nur Alkoholeinlauf und Morphium zur Vorbereitung der Narkose, so wird man einen derartig ruhigen Eintritt der Narkose und einen so geringen Ätherverbrauch während der Narkose nie sehen.

Ich gab anfänglich nur 0,5 g Veronal, bin aber seit Jahren zu 1 g mit bestem Erfolg übergegangen. Eine nachteilige Wirkung habe ich von der Dosis nie gesehen. Das Veronal wirkt allerdings meist den ganzen Operationstag und die folgende Nacht noch weiter, so daß die Kranken den Eindruck haben, sie hätten den ganzen Operationstag verschlafen. Auch dies ist eine sehr wohltätige Wirkung des Veronals. Erkundigt man sich einmal bei Operierten, was ihnen an der Operation so schrecklich gewesen sei, so geben sie nicht an die Operation, davon fühlen sie ja nichts, auch nicht die Narkose, sondern sie sagen: Die Nacht vor der Operation mit ihrer Erregung und

Schlaflosigkeit. Auch diese Qual bleibt dem Kranken erspart, wenn man ihm die Wohltat einer ausgiebigen Veronalgabe zu Teil werden läßt. Das Veronal wirkt wie ein wohltuender Dämpfer auf das Nervensystem. Selbst wenn einmal nicht anhaltender Schlaf eintritt, so bleibt doch die Erregung unter allen Umständen aus. Eine abendliche, selbst kräftige, Morphiumgabe hat bei weitem nicht die anhaltende beruhigende Wirkung wie das Veronal.

Ich habe seit Jahren, seit ich diese Kombination — Veronal, Morphiuminjektion und Alkoholeinlauf, Äther tropfenweise auf gewöhnlicher Maske und nur im Notfalle einige Tropfen Chloroform — anwende, nie mehr eine Störung der Narkose, nie mehr eine Asphyxie gesehen, sondern stets vollkommen ruhige Narkosen gehabt. Auch nach langdauernden Eingriffen ist die Herzkraft weit weniger geschädigt, als bei anderen Arten der Narkose.

---

1) **J. Pagel.** Eine bisher unveröffentlichte lateinische Version der Chirurgie der Pantegni nach einer Handschrift der kgl. Bibliothek zu Berlin.

(v. Langenbeck's Archiv Bd. LXXXI. Hft. 1.)

Der Code der Pantegni ist das sonst Liber regalis genannte medizinische Werk des Ali Abbas, dessen arabischer Urtext nicht gedruckt vorliegt. Es stammt in der Übersetzung ins Lateinische aus dem 12. Jahrhundert; der Verf. selbst starb schon 994. Die vorliegende Übertragung soll die ältere und getreuere sein, von Constantinus Africanus und einem zum Christentum übergetretenen Araber Johannes herstammend. P. bezweifelt allerdings, daß sie wirklich sich so genau an das Original hält. Abgedruckt ist hier nur der Abschnitt über Chirurgie. Die Arbeit ist, wie Verf. mit Recht bemerkt, höchst interessant und lehrreich und gibt einen guten Überblick über die Chirurgie des Mittelalters. Obschon sie nicht in klassischem Latein übersetzt ist, ist sie doch unschwer zu lesen und gibt einen Beweis von der umfangreichen Kenntnis und Beobachtungsgabe des Autors.

E. Siegel (Frankfurt a. M.).

---

2) **Ebstein** und **Schwalbe.** Chirurgie des praktischen Arztes mit Einschluß der Augen-, Ohren- und Zahnkrankheiten. (Ergänzungsband zum Handbuch der praktischen Medizin). II. Hälfte.

Stuttgart, **Ferdinand Enke,** 1907.

Das, was von der I. Hälfte des vorliegenden Lehrbuches gesagt ist (cf. d. Zentralblatt 1906 p. 986), gilt auch von der II. Hälfte. Sie bringt den Schluß der Chirurgie des Halses und der Brust von Garrè, die Chirurgie des Gefäßsystems von König sen., die der Blutdrüsen und der Mamma von Ledderhose, die des Magen-Darmkanales, des Bauchfells und der Bauchdecken von Haeckel, die

Chirurgie der männlichen Harn- und Geschlechtsorgane von Kümmell, endlich die Chirurgie der Extremitäten aus der Feder W. Müller's. Besonders das letzte Kapitel ist von wahrhaft klassischer Prägnanz, Klarheit und Übersichtlichkeit und in einer unnachahmlichen Weise für die Bedürfnisse des praktischen Arztes zugeschnitten, entsprechend der Bedeutung, die die Erkrankungen der Extremitäten gerade für den letzteren haben. Von den anderen Kapiteln kann man zum Teil nicht dasselbe sagen. So erscheint dem Ref. z. B. eine ausführliche Beschreibung der Kryoskopie, der Harnseparatoren, der Lithotripsie usw. als von geringerem Werte für den Praktiker, ebenso genauere Daten über die verschiedenen Arten der Magenresektion und Gastroenterostomie usw. Es könnte ohne Schaden des Buches öfters der Chirurg als Spezialität etwas mehr zurücktreten.

Zu begrüßen sind die klaren Röntgenschemata, die den, bei Verkleinerung stets undeutlich werdenden Röntgenbildern sicher vorzuziehen sind. Die Einteilung des Buches in der Weise, daß die Organe resp. Organsysteme zusammen, und nicht in topographischer Anordnung besprochen werden, hat sich auch in der II. Hälfte glänzend bewährt. Der Preis von 12 Mark ist ein durchaus angemessener. Wir können uns freuen, daß wiederum ein so vollendetes Buch deutscher Autoren seinen Weg in die Welt nimmt, und wollen hoffen, daß es zu Nutz und Frommen der leidenden Menschheit in recht viele Hände gelangt.

Goebel (Breslau).

---

3) Die soziale Bedeutung des Rettungswesens. Herausgegeben von S. Alexander und G. Meyer.

Berlin, **August Hirschwald,** 1906.

Die zu Ehren E. v. Bergmann's herausgegebene Festschrift umfaßt 13 Arbeiten auf 211 Seiten. Mitarbeiter sind Alexander, Dietrich, v. Esmarch, Düms, Meyer, Salomon, Soltsien, Henius, Jacobsohn, Kimmle, v. Oettingen, Pütter und Kutner.

Wer sich über die Bedeutung des modernen Rettungswesen als Kulturfaktor ein Bild machen will, wer über die Vielgestaltigkeit aller einschlägigen Fragen, über die Geschichte, wie über alles, was noch geleistet werden muß, sich eine Anschauung bilden will, dem ist dieses interessante Bändchen zu empfehlen. E. v. Bergmann's Geist weht in den Arbeiten, die Zeugnis ablegen von dem großzügigen Sinne des Jubilars.

A. Hofmann (Karlsruhe).

---

4) **Dickinson.** The omentum and its functions.

(Annals of surgery 1906. November.)

Das große Netz besteht aus einem weitmaschigen retikulären Bindegewebe mit eingestreuten Keimzellen und Gruppen adenoiden Gewebes, dessen Oberfläche statt der Bindegewebskörperchen und Lymphstomata Endothelplatten enthält. Längs der Bündel ziehen reichliche Blutgefäße und Lymphkanäle, welch letztere sich aus einer dünnen endothelialen Wand zusammensetzen. Der Lymphstrom ent-

leert sich zunächst in die Drüsen der großen Kurvatur des Magens, von hier geht er nach den retroduodenalen Drüsen und dann ins Receptaculum chyli. Vermöge seines Blutreichtums kann es durch Kollateralen entzündliche Vorgänge an den Unterleibsorganen beseitigen, durch seine Lymph- und Blutgefäße hat es eine hohe Absorptionskraft für entzündliche Produkte, durch seine Neigung zu Verwachsungen hüllt es entzündliche Organe ganz ein, durch seine Fähigkeit, reichlich Phagocyten zu liefern, ist es eine starke Wehr gegen Bakterien. **Herhold** (Brandenburg).

---

5) **Klecki.** Über die künstliche temporäre Widerstandsfähigkeit der Bauchhöhle gegen Infektion.

(Przegląd lekarski 1906. Nr. 49—52.)

Verf. machte Versuche, künstlich die Widerstandsfähigkeit des Bauchfelles gegen Infektion zu heben. Bei Meerschweinchen und Kaninchen, die endoperitoneal mit eigenem in physiologischer Kochsalzlösung suspendiertem Kot infiziert wurden, fanden sich Lymphocyten schon einige Stunden nach erfolgter Infektion, manchmal noch nach 28 Stunden. In derselben Zeit, mitunter schon nach einer halben Stunde, fanden sich in der Bauchflüssigkeit Mikrophage, welche in den nächsten Stunden an Zahl zunahmen und erst mindestens nach 40 Stunden zu schwinden begannen. Ungefähr nach 10 Stunden, mitunter noch früher, tauchten anfangs nur vereinzelte Makrophage auf, die mit der Zeit an Zahl zunahmen und später die Mikrophagen und in der peritonealen Flüssigkeit befindliche rote Blutkörperchen aufnahmen und verdauten.

Wenn bei den Versuchstieren vor der Infektion endoperitoneale Injektion von Bouillon vorgenommen wurde, fand Verf., daß Lymphocyten spärlicher auftraten. Mikrophage zeigten sich in derselben Zeit, vermehrten sich aber rascher und schwanden früher. Makrophage tauchten viel früher auf. Die Phagocytose war also bei diesen Tieren eine stärkere, als bei den mit Bouilloninjektion nicht vorbereiteten.

Auf Grund dieser Experimente wäre daher die Vorbereitung des Bauchfelles vor den operativen Eingriffen angezeigt, was K. bereits im Jahre 1903 auf dem XIII. Kongresse polnischer Chirurgen in Vorschlag brachte. Derartige Studien sind bereits auf Mikulicz' Anregung von Miyake angestellt worden (s. ds. Bl. 1905 Nr. 1, p. 7). Ein Versuch intraperitonealer Injektion beim Menschen verlief gut und zeigte die Ungefährlichkeit der Methode. Dazu wurde Nukleinsäure verwendet, die sich bei den Tierversuchen am wirksamsten bewährte. Da aber das Einbringen der Nukleinsäure selbst eine kleine Laparotomie erfordert, ist die subkutane Injektion vorzuziehen.

Mit Recht hebt Verf. am Schluß seiner Arbeit hervor, daß es für den Chirurgen von größerer Wichtigkeit wäre, ein Mittel zu finden, womit die Widerstandsfähigkeit des schon infizierten Bauchfelles gehoben werden könnte. In einer Reihe von Versuchen infizierte er daher das Bauchfell mit Emulsion von Kot in physiologischer Koch-

salzlösung und injizierte nachträglich neutrale Bouillon. Die so behandelten Tiere gingen zugrunde, nicht behandelte Kontrolltiere überlebten teils die Infektion, teils lebten sie länger als die mit Bouillon behandelten. Nachträgliche Bouilloninjektion ist somit schädlich.

Bogdanik (Krakau).

---

6) **Chrobak.** Zur Frage der Drainage.

(Wiener klin. Wochenschrift 1906. Nr. 46.)

C. hebt die Unterschiede zwischen Röhren-, Gaze- und Tampondrainage hervor, hauptsächlich in bezug auf die Drainage der Bauchhöhle. Aus den Versuchen C.'s geht hervor, daß Wolledocht ganz ohne Vergleich besser saugt als Gaze, und daß die Gaze, mit welcher drainiert wird, sowie jene, welche das äußere Ende des drainierenden Streifens aufnimmt, in feuchtem Zustande verwendet werden muß. Um eine schnelle Wiedervereinigung getrennter peritonealer Verklebungen zu verhüten, hat C. die wunden Serosaflächen mit einem einschichtigen Schleier von Jodoformgaze bedeckt, nach einem Tage diesen entfernt und die Peristaltik gleichzeitig energisch angeregt; es scheint, als wenn Wiederverwachsungen bei diesem Verfahren weniger leicht eintreten als nach sofortigem Verschluß der Bauchhöhle. Bei Bauch- und Nabelbrüchen, bei denen sich die Ausstülpung der Fascie weit in die Bauchwand, die Haut nach allen Seiten unterminierend, erstreckt, versorgt C. nach Ausschälung der Fascie die zurückbleibenden Höhlen mit Gazestreifen, die nicht im Bauchschnitte, sondern oft weit von diesem entfernt, seitlich oder in den Lenden, nach außen geleitet werden. Auch bei der Deckung von Verklebungen wird die Gaze immer auf dem nächsten Wege von irgendeinem Punkte der Bauchwand nach außen geleitet. Man erhält so eine sichere Heilung des Bauchschnittes, und Hernien werden an der Stelle des Austrittes kaum beobachtet. Bei der Behandlung fistulöser Gänge, welche nach Röhren- oder Stoffdrainage der Bauchhöhle zurückblieben, warnt C. vor Anwendung des scharfen Löffels, da Darm- und Blasenverletzungen selbst bei vorsichtiger Ausschabung vorkommen können.

Mohr (Bielefeld).

---

7) **v. Eiselsberg.** Beitrag zur Behandlung des in die freie Bauchhöhle perforierten Magen- und Duodenalulcus.

(Deutsche med. Wochenschrift 1906. Nr. 50.)

Es wurden 12 Fälle operiert mit fünf Erfolgen. Die Prognose der Operation wegen Magengeschwürsperforation hängt zum großen Teil, aber nicht ausschließlich davon ab, wie bald nach der Perforation operiert wird. Daneben spielt die größere oder geringere Virulenz der Keime eine nicht unwesentliche Rolle. v. E. empfiehlt auf Grund seiner Erfahrung die Jejunostomie nach erfolgter Versorgung der Perforationslücke als einen Behelf, der die Aussicht, daß Pat. die schwere Infektion und den Eingriff gut übersteht, etwas zu erhöhen scheint. Daneben reichlich Kochsalzspülung des Bauchfells,

sowie reichliche Zufuhr von Kochsalzlösung sowohl subkutan als auch intravenös. Selbst bei ausgedehnter Peritonitis wird der größte Teil der Wunde dicht genäht bis auf die Öffnungen für die Tampons, die in Gestalten von Dochten aus einem oder beiden Wundwinkeln herausgeleitet werden. Zum Schluß betont v. E. nochmals die große Wichtigkeit der möglichst frühzeitigen Operation.

Borchard (Posen).

---

8) **E. Hönck.** Über die Rolle des Sympathicus bei der Erkrankung des Wurmfortsatzes. 180 S. mit 24 Abbild.
Jena, **Gustav Fischer,** 1907.

Auf Grund von über 80 Krankenbeobachtungen, die mehr oder minder ausführlich geschildert werden, kommt H. zu weitgehenden Schlüssen über die Beteiligung des Sympathicus bei Appendicitis und die dadurch erzeugte Möglichkeit anderer Erkrankungen. H. hat bei Appendicitis typische Schmerzpunkte am Rücken konstatiert. Es sind dies die beiden ersten Dornfortsätze des Kreuzbeines, der letzte Lendenwirbeldornfortsatz, die Winkel rechts zwischen Kreuzbein und Becken, die Winkel, die die letzten Rippen rechts und links mit der Wirbelsäule bilden und zwei Stellen zwischen Wirbelsäule und unteren Schulterblattwinkeln. Die Schmerzpunkte sind nicht immer sämtlich vorhanden; es kommen verschiedene Variationen vor.

Am Bauch ist eine stets zu findende Schmerzstelle oberhalb des Nabels (meist rechts und in der Mitte, selten links). Dieser Schmerzpunkt wird etwa am 2. oder 3. Lendenwirbelkörper gefunden. Weiter die Blinddarmgegend selbst, und regelmäßig der letzte Lendenwirbelkörper, wenn überhaupt eine Tastung der Wirbelsäule gelingt. Im Gegensatze zu Lennander, der geneigt ist, alle Schmerzen bei Appendicitis auf das parietale Peritoneum zu beziehen, macht H. den Sympathicus mit seinen Ganglien dafür verantwortlich. Er nimmt unter Berufung auf Gaskell und andere an, daß alle Ganglien des Grenzstranges und die prävertebralen Ganglien, soweit sie mit markhaltigen Fasern der Rami communicantes in Verbindung stehen, schmerzempfindlich sein müssen. In der Deutung der Schmerzen mag H. Recht haben. Bestätigen sich auch anderen Untersuchern die von H. angegebenen Schmerzpunkte, so haben wir ohne Zweifel für die Diagnose der Appendicitis ein wertvolles Hilfsmittel gewonnen.

Ferner weist H. auf den durch den Sympathicus vermittelten Einfluß des Wurmfortsatzes auf den Rachen hin, der in einer Hypertrophie der Gaumenmandel, der Rachenmandel und Rötung der Rachenschleimhaut bestehen soll; er stellt diese Erscheinungen in Analogie mit den von H. W. Freund gefundenen nasalen Schwangerschaftsveränderungen. Daß Beziehungen zwischen dem Bauchsympathicus und den sympathischen Vasomotoren des Rachens bestehen, will Ref. zugeben, aber nicht, daß eine Appendixreizung häufig eine Entzündung der Mandeln und des Rachens hervorrufen soll.

H. überschätzt nach Ansicht des Ref. den Einfluß des Wurmes

und des Sympathicus, wenn er Luftröhrenentzündungen, Masern, Tonsillenentzündungen (eventuell Diphtherie), Gelenkentzündungen, Lungentuberkulose, Gebärmutterentzündungen, Wanderniere usw. mit größerer oder geringerer Wahrscheinlichkeit auf Sympathicusreizung vom Wurme her bezieht. Ein näheres Eingehen auf diesen Zusammenhang überschreitet den Rahmen eines Referates; es müßte dann fast jede Krankengeschichte besprochen werden. Objektive Beweise lassen sich aus den klinischen Beobachtungen nicht herleiten. Jeder Interessent muß daher auf das Studium des Originals hingewiesen werden, das auch dem Chirurgen manches bietet.

Zweifellos hat man dem Sympathicus mit Ausnahme von Buch (Sympathicismus) und einigen anderen Forschern bisher wohl zu wenig Aufmerksamkeit geschenkt.

H. ist überzeugt, daß die Appendicitis ganz außerordentlich häufig auftritt. Eine wesentliche Schuld hieran gibt er der zu reichlichen Fleischnahrung, die besonders bei Kindern schädigend wirkt und den Wurmfortsatz reizt. Für Frühoperation ist er nur ausnahmsweise; er läßt die Kranken in den ersten 24 Stunden ganz streng fasten, nur etwas Wasser reichen, ferner Wärmflaschen, keine Eisblase, möglichst kein Opium.

Zum Schluß gibt H. noch eine Beschreibung seiner bei Sympathicusneuralgie gebrauchten Sympathicusmassage. Er massiert, kreisförmig reibend, mit den über dem Hemd aufgesetzten Fingerspitzen, beginnt rechts unterhalb des Nabels, steigt über den Nabel nach oben und dann links herunter. Allmählich versucht er dann in die Tiefe und an die der Wirbelsäule aufgelagerten, empfindlichen Nervenelemente selbst heranzukommen. Letzteres dürfte bei beleibten Pat. meist ausgeschlossen sein. H. warnt selbst davor, bei der Massage Schmerzen zu bereiten; bei akuter Reizung des Wurmes darf natürlich nicht massiert werden. **Glimm** (Magdeburg).

---

9) **B. Kader.** Zur Technik der Radikaloperation der Cruralhernien. (Aus der chirurgischen Klinik Krakau.)

(Wiener med. Wochenschrift 1906. Nr. 50.)

K. empfiehlt folgendes Verfahren: Längsschnitt über den Bruch, Isolierung des Bruchsackes. Eröffnung der Bauchhöhle durch kleinen Längsschnitt oberhalb des Poupart'schen Bandes, Zurückstülpen des uneröffneten Bruchsackes von unten her oder Durchziehen von oben her. Der obere Schnitt hat etwa $1^1/_2$—$2^1/_2$ cm des Bauchfells oberhalb des Brucksackhalses unverletzt gelassen. Die obere Öffnung des Schenkelkanales wird nun durch Annähen des Lig. Poup. an das Periost des Schambeines und Lig. Cooperi, bew. Fascia und M. pect. geschlossen. Der aus der Bauchwunde vorgezogene Bruch wird unterbunden, der Stumpf beim Vernähen des Perit. parietale hoch an diesem befestigt. Das Foramen ovale wird durch Seidennähte geschlossen, dabei die V. saphena meist reseziert. Als Vorzüge nennt K. die Spannung des die Gegend des Schenkelkanales aus-

kleidenden Bauchfells, vor allem aber die Bildung eines nach oben vorragenden Peritonealkegels an Stelle der früheren trichterförmigen Vertiefung, ferner den Verschluß des Bruchkanales in zwei Etagen. Er wendet das Verfahren seit 2 Jahren in jedem Falle an. Da die 15 bisher so operierten Fälle noch zu kurze Zeit zurückliegen, enthält er sich eines Urteiles über die Dauerresultate.

Renner (Breslau).

10) **Coley.** The radical cure of femoral hernia.

(Annals of surgery 1906. Oktober.)

C. wendet bei der Operation der Schenkelbrüche ein relativ einfaches Verfahren an. Er trägt den Bruchsack möglichst hoch oben nach Unterbindung ab, versenkt den Stumpf in die Bauchhöhle und näht dann den äußeren Schenkelring vermittels Tabaksbeutelnaht zu. Als Nahtmaterial benutzt er Känguruhsehne. Die Naht selbst wird folgendermaßen ausgeführt: mit einer stark gekrümmten Hagedorn-schen Nadel sticht C. durch den oberen inneren Teil des Lig. Pouparti, das Dach des Kanals; dann führt er die Nadel abwärts durch Pectinealfascie und Muskulatur, dann nach außen durch die Fascia lata oberhalb der Schenkelvene, endlich durch das Dach des Kanals oben hinaus neben dem Einstich. Nachdem die Naht fest zugezogen ist, folgt die Hautnaht. Wenn er auch weiß, daß viele Chirurgen gegen seine Methode sein werden, da dieselbe weder den Bruchkanal, noch den inneren Bruchring verschließt, so tritt C. doch für dieselbe ein, da er bei 100 so ausgeführten Operationen kein Rezidiv erlebte. Unter den Operierten welche kein Rezidiv bekamen, sind über 10 Jahre operiert 5, zwischen 5 und 10 Jahren 17, von 2 zu 5 Jahren 35, von 1 bis 2 Jahren 12; oder kürzer gesagt 57 ohne Rezidiv nach 2 Jahren, 69 nach einem Jahre.

Herhold (Brandenburg).

11) **Miller.** Gastric erosions.

(Brit. med. journ. 1906. Dezember 1.)

Oft genug erlebt man Fälle schwerer Magenblutung, in denen weder der Chirurg noch der Pathologe — makroskopisch — die Ursache der Blutung finden kann. Erst das Mikroskop deckt in solchen Fällen regelmäßige, bestimmte Veränderungen auf. — Beim Neugeborenen findet sich im Magen kein lymphoides Gewebe, 3 Monate später ist es vorhanden, und beim Erwachsenen lassen sich große Mengen an Pylorus und kleiner Kurvatur nachweisen, die an Fundus und großer Kurvatur in Solitärfollikeln angeordnet sind. Um das 50. Lebensjahr herum beginnt das lymphoide Gewebe zu schwinden. Bei Dyspeptischen ist das lymphoide Gewebe oft vermehrt, die Schleimhautschicht zuweilen verdünnt. So vermag der Magensaft zufällige kleine Lücken der Schleimhaut zu benutzen, um an das darunterliegende, vermehrte, geschwollene Lymphgewebe heranzukommen und es zu verdauen. Bleibt dieser Vorgang in engen Grenzen, so bekommt man die Erosion gar nicht mit nacktem Auge zu sehen; im anderen Falle bilden sich

Übergänge zum echten Geschwür aus. Verf. beschreibt nun kurz an der Hand einiger Abbildungen die mikroskopischen Bilder dieser geschwollenen Follikel, der entblößten Submucosa, der dem Magensaft ausgesetzten und verdauten Gefäßwände, die anfänglich ein kleines Aneurysma bilden, das schließlich berstet und zur Blutung führt.

Weber (Dresden).

---

12) **Kayser** (Köln). Zur Frage der akuten Magenerweiterung und des arterio-mesenterialen Darmverschlusses an der Duodeno-Jejunalgrenze.

(Veröffentlichungen aus dem Gebiete des Militär-Sanitätswesens Hft. 35. [v. Bergmann-Festschrift]).

Berlin, **August Hirschwald**, 1907.

Dem von Riedel zuerst scharf charakterisiertem Symptomenkomplex, bis jetzt etwa in 60 Fällen beschrieben, widmet Verfasser eine eingehende kritische Schilderung der Symptomatologie und Ätiologie. Der Auffassung der Erkrankung als eines primären hochsitzenden Dünndarmverschlusses stehen vom klinischen Standpunkt eine Reihe wichtiger Bedenken entgegen (das Fehlen einer gesteigerten Magenperistaltik, der Charakter des Erbrechens), vor allem aber theoretische Erwägungen und anatomische Befunde. Die Annahme Kelling's, drei Krankheitsgruppen primärer Natur: Magenparalyse, akuter arterio-mesenterialer Dünndarmverschluß, die akute Magendilatation zu unterscheiden, ist nicht mehr berechtigt. Auf Grund von drei eigenen, sehr instruktiven Beobachtungen nimmt Verf. vielmehr eine primäre Magendilatation durch eine akut entstehende Lähmung des Vagus und Sympathicus an; sein dritter Fall beweist eindeutig, daß eine starke Erweiterung des Magens eine Knickung des Duodenum herbeiführen kann, wobei die gleichzeitige Lähmung des dem Magen angrenzenden Dünndarmstückes wahrscheinlich mitwirkt. Eigene Leichenversuche des Verf., der Nachweis des das Duodenum umgreifenden Bandringes des Lig. hepato-gastro-duodenale und hepato-cavo-duodenale machen bei der Annahme einer gleichzeitigen Lähmung dieser Bänder den Mechanismus dieser Knickung verständlich. Bei dieser Auffassung kommt Verf. zu einer Ablehnung operativer Eingriffe. Der Forderung der Entlastung des Magens zwecks Beseitigung des Circulus vitiosus ist durch Magenspülung mit langen Sonden, häufigen Lagewechsel (Bauchlage, Knie-Ellbogenlage) zu genügen; K. erhofft dadurch eine Besserung der bisher hohen (71%) Sterblichkeit.

Lessing (Hamburg).

---

13) **A. Schmitt.** Zur Diagnose des Sanduhrmagens.

(v. Langenbeck's Archiv Bd. LXXXI. Hft. 2.)

Verf. hat in 5 Jahren nicht weniger wie 13 Fälle von Sanduhrmagen gesehen und operiert. In 3 Fällen waren keine äußerlichen Veränderungen am Magen zu sehen, auch war nichts Abnormes zu tasten, doch während der Beobachtung sah man den Magen eine

lokalisierte Kontraktion ausführen und die Form eines Sanduhrmagens annehmen. Wahrscheinlich sind diese Kontraktionen durch den Reiz ausgelöst, der von kleinen Ulzerationen der Schleimhaut ausgeht. Einigemale war auch eine bösartige Geschwulst die Ursache der Bildungsanomalie. Meist war der orale Magen größer; ein sehr kleiner Vormagen wurde einmal übersehen. Da die Pylorusstenose die Symptome genügend zu erklären schien, wurde die Gastroenterostomie ausgeführt. Das Erbrechen bestand aber fort, und die Sektion zeigte, daß ein kleiner, schwer erreichbarer Vormagen vorhanden war. Ein anderes Mal entstand nach glücklicher Beseitigung des Sanduhrmagens eine Pylorusstenose, die ebenfalls operativ geheilt werden konnte. Die differentielle Diagnose ist meist gegenüber der Pylorusstenose zu stellen. In Betracht kommt, daß beim Sanduhrmagen das Erbrechen vielfach anders verläuft, häufiger auftritt, kleinere Mengen und nicht alle Speisen mehr zutage fördert. Auch sind Erbrechen und Schmerz stärker als bei Geschwür und Pylorusstenose. Das wertvollste Symptom ist bei der Magenausspülung zu erhalten. Meist läuft das Spülwasser nach der Ausheberung einige Zeit klar ab, bis auf einmal aufs neue größere Mengen von Speiseresten in mehr oder weniger zersetztem Zustand aus dem Pylorusteile des Magens abfließen. Man kann dies Phänomen durch Lagewechsel deutlicher machen. Charakteristisch ist auch häufig, daß das eingefüllte Wasser nicht wieder zurückfließt, weil es in den aboralen Magenteil gelangt. Manchmal kann man auch die durch Flüssigkeit oder Kohlensäure aufgetriebenen beiden Magenabschnitte sichtbar machen. Endlich kann die Röntgendurchleuchtung nach Wismutbreigenuß ein positives diagnostisches Resultat geben. Die Durchleuchtung des Magens von innen, die Auskultation von Plätscher- und Stenosengeräuschen sind nicht als sicher zu verwerten. Als Normalverfahren für die Operation ist die Gastroenterostomie anzusehen, die Verf. auch bei einer Gastroplastik oder Gastroanastomose auszuführen rät. **E. Siegel** (Frankfurt a. M.).

---

14) **Berard** et **Thévenot.** De quelques accidents pulmonaires après la pylorectomie.

(Province méd. 1906. Nr. 42.)

Verff. führen die häufigen pleuro-pulmonalen Infektionen nach Pylorektomien auf ein Fortschreiten im Lymph- und Blutwege zurück, das durch den häufig zersetzten Inhalt hervorgerufen wird. Deshalb empfehlen Verff. nicht bloß vor, sondern auch nach der Operation Magenspülungen. Eine Gefahr bei schonendem Vorgehen halten sie für ausgeschlossen. **A. Hofmann** (Karlsruhe).

---

15) **Jaworski** und **Korolewicz.** Über okkulte Blutungen aus dem Verdauungskanal.

(Wiener klin. Wochenschrift 1906. Nr. 38.)

Blutungen in so geringer Menge, daß sie eine für das Auge bemerkbare Veränderung der Farbe des Mageninhaltes oder Kotes

nicht mehr ergeben, haben, wie Verff. auf Grund von 72 Beobachtungen bei Erkrankungen der Speiseröhre, des Magens und Darmes ausführen, für die Art und den Sitz der Erkrankung keinerlei diagnostische Bedeutung, wohl aber geben sie im Verein mit anderen klinischen Symptomen wichtige Fingerzeige für Diagnose und Prognose. Der Nachweis von okkultem Blut ist z. B. bei Speiseröhrenverengerung eine Ergänzung der Sondenuntersuchung, indem er beweist, daß die Verengerung von einer geschwürigen Neubildung herrührt. Die Bedeutung okkulter Blutungen bei Karzinom und Magengeschwür, bei Pylorusstenose, bei Darmkarzinom usw. wird des näheren erörtert, ebenso die Technik der Untersuchung. **Mohr** (Bielefeld).

---

16) **P. Turner.** Meckel's diverticulum and its pathology.

(Guy's hosp. rep. Vol. LX. 1906. p. 279.)

Auf Grund von 360 Fällen, unter Beigabe von 49 eigenen, am Schluß kurz mitgeteilten, gibt Verf. eine eingehende Monographie des Meckel'schen Divertikels. Er unterscheidet zwei Gruppen: 1) eine anatomische, wo keine krankhaften Veränderungen vorhanden waren; 2) eine pathologische, wo das Divertikel der Sitz oder die Ursache krankhafter Zustände ist. Von 1885—1905 beobachtete Verf. unter 10360 Sektionen 81mal ein Divertikel; 18 davon gehörten zur Gruppe 2. Nach seiner und der Statistik anderer ist das Divertikel etwa bei 2% aller Menschen, und zwar bei Männern viel häufiger als bei Frauen (etwa 2,63 : 1,31%) vorhanden. Nur einmal war ein Meckel'sches Divertikel mit einer anderen Mißbildung, und zwar mit Spalt im weichen Gaumen, kombiniert.

Eine genaue Statistik der Insertionsstellen des Divertikels usw. ist dem Original beigegeben. Die pathologischen Zustände, die Verf. einzeln mehr oder weniger ausführlich bespricht, sind die folgenden:

1) Am Nabel:
   a. Kotfistel bei Kinde;
   b. Kotfistel beim Erwachsenen;
   c. Geschwulst aus Granulationsgewebe und evertierter Schleimhaut;
   d. Nabelpolyp;
   e. Karzinom des Nabels;
   f. Intussusception, aus dem offenen Divertikel hervorkommend;
   g. Nabelcyste.
2) Entzündung des Divertikels:
   A. chronisch.
   B. Akut.
      a. durch eine Konkretion oder einen Fremdkörper;
      b. infolge Torsion des Divertikels;
      c. Kompression ohne oder mit gleichzeitiger Kompression des Dünndarmes;
      d. aus zweifelhafter Ursache.

3) Geschwulst des Divertikels:
   a. Polypen;
   b. Lipome.
4) Ulzeration des Divertikels:
   a. typhös;
   b. tuberkulös;
   c. nekrotisierend und perforierend.
5) Darmverschluß bedingende Veränderungen:
   a. angeborene Atresie;
   b. in einem Bruchsack (Littre'sche Hernie);
   c. Verschluß durch Fremdkörper;
   d. Verschluß durch ein Band, bestehend aus dem Divertikel und seinem Ligament;
   e. Strangulation durch Knotenbildung;
   f. durch Zug an der Schlinge oder durch Hervorrufen eines Volvulus der Schlinge, an den das Divertikel sich ansetzt;
   g. durch Druck des gedehnten Divertikels.
6) Invagination des Divertikels:
   a. indem es eine polypoide Geschwulst bildet;
   b. indem es chronische Intussusception bedingt;
   c. durch akute Intussusception.
7) Berstung des Divertikels durch Trauma.
8) Mögliche Folgen der Persistenz von Spuren des Divertikels oder seines Ligamentes:
   a. das solitäre Band;
   b. Bildung einer Gekröscyste;
   c. ein Loch im Mesenterium bedingend;
   d. eine Duplikatur des Darmes bedingend.

Goebel (Breslau).

---

17) **Madelung.** Anatomisches und Chirurgisches über die Flexura coli sinistra.

(v. Langenbeck's Archiv Bd. LXXXI. Hft. 1.)

M. konstatiert, daß manchmal die Flexura sinistra coli fehlt. Der Querdarm zieht dann von seiner Befestigungsstelle am rechten oberen Bauchhöhlenquadranten direkt nach links unten hinab. In anderen Fällen entsteht eine falsche Flexura sinistra durch Krümmung des Colon transversum schon vor der eigentlichen Flexurstelle. Die Bedingungen für eine Verbreitung des Krebses der Flexura sinistra auf dem Wege der Lymphbahnen hält M. nach seinem Material nicht für günstig. Indessen ist eine Nachprüfung bei Sektionen für die Gültigkeit dieses Satzes wünschenswert. Verletzungen, subkutane Zerreißungen dieses oberen Teiles sind selten. Manches spricht für die Annahme, daß nicht zu ausgedehnte und anderweitig komplizierte Schädigungen desselben verhältnismäßig günstig verlaufen und durch rasche Bildung und Verklebungen der spontanen Heilung zugänglich sind. Die Kasuistik über Entzündung und deren Folgezustände, über

Narbenstrikturen und Durchgängigkeitsbehinderung des Dickdarmes an der Flexurstelle linkerseits infolge chronischer umschriebener Peritonitis ist eine relativ spärliche. Ausführlichere Besprechung dagegen findet das Karzinom. M. beobachtete selbst sieben Fälle von primärer Krebsgeschwulst und fand in der Literatur noch 93 analoge Fälle von Karzinom der Flexura coli sinistra. Ausnahmslos waren es Zylinderzellenkarzinome, die oft nur geringe Größe hatten, wenn sie zur klinischen Beobachtung kamen. Dann hatten sie auch meist ringförmig die Darmwand erfaßt und zu Verengerungssymptomen Anlaß gegeben. Knickungen an der Flexura sind infolge der Dickdarmstauung häufig und verstärken die Verengerungssymptome auch bei partieller Durchlässigkeit der krebsigen Partie. Selten führte der Zerfall der Neubildung zum Durchbruch in die Bauchhöhle und zu diffuser Peritonitis. Metastasen in anderen Organen sind gleichfalls Seltenheiten, und nie wurden sie in den Lungen und Nieren gefunden.

Was die Häufigkeit des Karzinoms an der linken Flexur betrifft, so wird sie nur von dem am Blinddarm und an der Flexura sigmoidea übertroffen. Die richtige Diagnose ist vielfach nicht gestellt worden. Erst bei der Operation oder Sektion wurde das manchmal recht ausgedehnte Karzinom gefunden. Die klinischen Symptome sind auch meist wenig charakteristisch. Beachtenswert ist nur in zahlreichen Fällen der plötzlich unmotiviert auftretende Darmverschluß. Er ist gerade für das Karzinom der Flexura sinistra typisch. Man darf nicht darauf rechnen, daß man die Geschwulst tasten kann. Ist dies aber der Fall, dann ist meist operative Hilfe nicht mehr möglich. Die anderen Symptome, wie Darmsteifung, Aufblähungsversuche, Abgang von Blut und Schleim, sind ebenfalls höchst unsicher und meist nicht zu verwerten. Oft ist es selbst bei Probelaparotomien nicht gelungen, das Karzinom zu finden, namentlich wenn bei Ileuserscheinungen eingegriffen wurde. Was die Therapie des Leidens anlangt, so ist aus der Literatur ersichtlich, daß selbst fortgeschrittene Fälle durch Darmresektion radikal heilbar sind, ja daß die Bedingungen dafür eigentlich günstiger für die Flexura sinistra sind als für andere Dickdarmabschnitte. Das Normalverfahren ist eine mehrzeitige Methode.

E. Siegel (Frankfurt a. M.).

---

18) **Silbermark.** Der Mechanismus der Coecumüberdehnung bei Dickdarmstenosen.

(Wiener klin. Wochenschrift 1906. Nr. 15.)

Verf. hat zusammen mit Prof. Ghon am Weichselbaum'schen Institut eine Anzahl von Experimenten an der Leiche angestellt.

Von einem Medianschnitt aus wurde die Bauchhöhle eröffnet und der Dickdarm durch eine Seidenligatur verengt, bald an der Flexura hepatica, bald am Colon transversum, bald an der Flexura lienalis. Nach fester Vernähung des Bauchschnittes wurde in den untersten Dünndarm von einem neuen Schrägschnitt aus eine Glaskanüle luftdicht eingebunden und auch diese Schnittwunde fest vernäht. Mit

einer Spritze wurde in die Glaskanüle Luft eingeblasen in der Menge von 1200—4000 ccm.

Das Resultat war, daß in allen Fällen gerade der Blinddarm auffallend stark gebläht wurde; außerdem entstanden, entsprechend den Befunden bei Blinddarmblähung während des Lebens, typische Längsrisse der Serosa entsprechend der vorderen oder hinteren Tänie oder an beiden zugleich. Daß gerade der Blinddarm sich so stark bläht, beruht darauf, daß der übrige Dickdarm im ganzen Umfang von Serosa umgeben ist, die als Stütze der Ringmuskulatur wirkt, während der Blinddarm an seiner dorsalen Wand des Peritonealüberzuges entbehrt; er hebt bei seiner Ausdehnung das Peritonealblatt, das ihn nur unvollkommen bedeckt, nach vorn und nach den Seiten ab, indem er sich zwischen dieses und die Bauchwand drängt. Daß die Risse gerade an den Tänien auftreten, hängt nach Ansicht des Verf.s davon ab, daß die Elastizitätsverhältnisse zwischen den Tänien und den dazwischen liegenden Partien der Haustra verschiedene sind. Die mittlere Tänie kommt wegen ihrer Verstärkung durch den Gekrösansatz nicht in Frage. **W. v. Brunn** (Rostock).

---

19) **C. Ball.** The operative treatment of internal piles.

(Med. press 1906. Oktober 10.)

B. schickt seinen eigentlichen Ausführungen über die operative Behandlung innerer Hämorrhoiden einige topographische Bemerkungen voran. Danach ist der After nicht als eine bloße Öffnung anzusehen, sondern stellt einen kurzen Kanal von etwa $2^1/_2$ cm Länge dar, dessen größerer distaler Teil mit Haut und dessen zentraler Rest mit Schleimhaut ausgekleidet ist. Zwischen beiden findet sich eine etwas unregelmäßig verlaufende Grenzlinie (Hilton'sche Linie). Beim Durchtritt von Kotmassen wölbt sich der Cutisteil mit der Grenzlinie und vielleicht ein schmaler Streifen der Schleimhaut nach außen vor; nachher ziehen sie sich wieder zurück. Innere, dem Schleimhautteil angehörende Hämorrhoiden kommen bei der Defäkation zum Vorschein und neigen zu Blutungen, da die Schleimhaut sehr gefäßreich und leicht verletzlich ist.

Die bisher üblichen Methoden der operativen Behandlung, wie Exzision, Ligatur, Zerquetschung, Kauterisation u. a. ergeben nicht immer wünschenswerte Resultate. B. wendet seit 7 Jahren ein kombiniertes Verfahren an, das ihm sehr gute Erfolge gebracht hat. Pat. befindet sich in Steinschnittlage; die durch Dehnung des Afterkanals hervortretenden inneren Hämorrhoiden werden einzeln mit einer Klemme versehen und einzeln für sich behandelt. B. zieht eine Klemme etwas an und umschneidet den betreffenden Hämorrhoidalknoten an seiner Basis, soweit sie dem Hautteil des Afterkanals anliegt. Der Schnitt ist konvex nach außen und umfaßt — darauf legt B. besonderen Wert — nicht mehr als ein Drittel des Hautteiles, während die Enden der Inzision auf jeder Seite des Knotens in der

Schleimhaut liegen. Der Knoten wird darauf stumpf vom Sphinkter getrennt und seine Schleimhautbrücke, die die zuführenden Gefäße enthält, kräftig abgeklemmt. Dann wird eine gebogene Nadel von innen durch das Unterhautzellgewebe des übrigbleibenden Hautteiles geführt und mit ihrem Faden der Stiel des Hämorrhoidalknotens zentral der Klemme mehrfach unterbunden. Der Knoten selbst wird abgetragen. Die übrigen Hämorrhoiden werden in derselben Weise behandelt. Die Nachbehandlung unterscheidet sich nicht von der gewöhnlichen.

Einige gute Abbildungen veranschaulichen den Vorgang.

Erhard Schmidt (Dresden).

---

20) **D. Newman.** An operation for the cure of prolapsus ani and internal haemorrhoids.

(Lancet 1906. Dezember 22.)

Verf. veröffentlicht eine neue Operationsmethode des rektalen Schleimhautvorfalles bzw. der inneren Hämorrhoiden mit Hilfe eines von ihm konstruierten röhrenförmigen Mastdarmspiegels. Dieser, 6 Zoll lang, 4 Zoll im Umfang und $1^1/_2$ Zoll im Durchmesser haltend, enthält sechs longitudinale Rinnen, die so angebracht sind, daß nach Einführung des Spiegels das vorderste Ende dieser Fenster $^1/_2$ Zoll oberhalb des Afters liegt, und so die Hautschleimhautgrenze bedeckt ist.

Die Anwendung dieses Spiegels für den operativen Eingriff ist folgende:

In Steinschnittlage wird die vorgefallene Schleimhaut reponiert und das Spekulum mit Obturator eingeführt. Nach Entfernung des Obturators wird mit einer Scheibe das obere offene Ende des Spekulums abgeschlossen. Nunmehr wölbt sich durch die sechs Rinnen die Schleimhaut in gleichmäßigen Abständen rundum im Mastdarm in das Innere des Spekulums vor. Sie wird hier jetzt kauterisiert, bis das Niveau der Schleimhaut und der Innenfläche des Spiegels gleich ist.

Der Zweck der Operation ist die Erzeugung von entzündlichen Verwachsungen zwischen der Mucosa und Muscularis des Darmes; und zwar verspricht sich Verf. mehr davon, wenn die Verätzung der Schleimhaut in situ geschieht, als wenn während dieser Verätzung bereits ein Kontakt der Schichten besteht. Dieses wird durch das Spekulum bewirkt; desgleichen leistet das Anbringen der schmalen Rinnen in demselben dafür Gewähr, daß die Verätzung gleichmäßig und nicht zu tief geschieht.

Die in vielen Fällen erprobte Methode ergab stets definitive Heilungen, kein Rezidiv; sie hat also Anspruch auf Nachprüfung.

H. Ebbinghaus (Dortmund).

Kleinere Mitteilungen.

I.

Leitnadelkanüle.

Von

Dr. **Oreste Sgambati,**
Chirurg in den Stadtspitälern zu Rom.

Das kleine Instrument ist zur Aufsuchung bzw. Aufsaugung von Flüssigkeitsansammlungen bestimmt und hat außerdem den Zweck, wenn solche inzidiert werden sollen, das Messer sicher zu ihnen zu leiten. Eine Hohlnadel von 17 cm Länge und $^2/_3$ mm äußerem Durchmesser ist in eine Trokarkanüle eingefügt, die in etwa $^1/_4$ ihres Umfanges ihrer ganzen Länge nach unterbrochen ist (siehe den Querschnitt des Instrumentes, Fig. 2). Sie gleitet darin unter leichter Reibung. Ist sie möglichst weit eingeschoben, so ragt nur ihre Spitze, wie in Fig. 1, hervor.




Fig. 1. Eingerichtete (montierte) Leitnadelkanüle (zwei verschiedene Größen). ($^2/_3$ natürl. Größe.)



Fig. 2. Schematischer Querschnitt, innen die Nadelkanüle, außen die seitlich unterbrochene Leitkanüle.

Hat man sich durch eine aufgesetzte Spritze davon überzeugt, daß man in eine Flüssigkeitsansammlung geraten ist, und hat man darauf die Nadel und die Spritze zurückgezogen, die Leitkanüle aber zurückgelassen und durch den an ihrem hinteren Ende sichtbaren Ring festgehalten, so läßt sich leicht in der gerinnten Kanüle ein Messer oder Thermokauter vorschieben, um sicher an das Ziel zu gelangen, ohne die Gefahr, auf dem Wege dorthin unerwünschte Verletzungen zu machen.

Diese Leitkanüle findet ihre Indikation bei allen Fällen tief- oder in gefährlichen Gegenden gelegener Flüssigkeitsansammlungen, welche eine Inzision oder Drainierung nötig machen, speziell auch bei parametritischen Abszessen und Ansammlungen in der Tube, die nach der Scheide hin drainiert werden sollen. Gerade in diesen Fällen weicht das Messer leicht aus der richtigen Richtung, wenn es dem von einer Punktionsnadel eingeschlagenen Wege folgen will, und verletzt Bauchfellblindsäcke, die Harnblase oder die Gebärmuttergefäße.

Das Instrument ist in zwei Größen gearbeitet, die in Fig. 1 abgebildet sind, mit einem Durchmesser der Kanüle von $1^2/_3$ mm und $2^2/_3$ mm.


II.

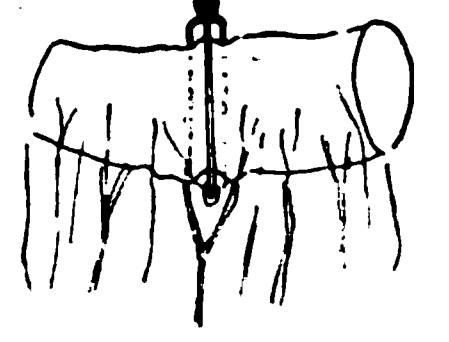
Ein Darmschließer für Enteroanastomosen.

Von

Dr. **Alfred v. Mutach** in Bern.

Ich benütze seit mehreren Jahren bei Enteroanastomosen einen »Darmschließer«, der im Gegensatz zu den üblichen Darmklemmen die Darmwand in keiner Weise schädigt und doch einen ebenso sicheren Verschluß bietet. Die Firma M. Schärer in Bern hat mich mit Rücksicht auf mehrere an sie gerichtete Anfragen gebeten, eine Beschreibung des kleinen Instrumentes zu veröffentlichen, welches sich auch anderen Chirurgen bestens bewährt hat.


Fig. 1.


Fig. 2.

Mein Modell ist eine Modifikation der zum Frisieren üblichen und von Roux in die Chirurgie eingeführten Bicoudis, bei deren Anwendung der abzuschließende Darm durch beiderseits aufgelegte Gazestücke gepolstert wird, um vor dem kantigen Stäbchen des Instrumentes geschützt und genügend stark zwischen denselben eingeklemmt zu werden. Ich habe die Form der Bicoudis beibehalten, nur habe ich die Stäbe abgerundet und sämtliche Dimensionen so gewählt, daß bei kontrahiertem oder dilatiertem Dünn- oder Dickdarm immer ein vollkommener Verschluß ohne die geringste Quetschung der Darmwand zustande kommt. Der Darmschließer läßt sich sehr leicht und rasch anlegen: der geöffnete Mittelstab wird durch eine gefäßfreie Stelle des Mesenteriums durchgestochen und das Instrument durch einfachen Fingerdruck geschlossen. Der Verschluß des Darmes kommt nicht in derselben Weise zustande wie bei den Roux'schen Bicoudis, wo die Gazestücke den Druck auf beide Darmwände zu vermehren haben, sondern nur durch lose Faltung des Darmes. Die beiden einander gegenüberliegenden und um den Mittelstab herumgeführten Darmwände werden bei zunehmender Füllung des Darmes immer mehr gestreckt und aneinander gepreßt. So wird automatisch der Verschluß des Darmes in dem Grade verstärkt, als die Darmwand durch Vermehrung des Inhaltes gedehnt wird. Fig. 1 stellt den Darmschließer in natürlicher Größe dar, Fig. 2 seine Anwendung am Darme.

---

21) **Eichel.** Zwei Stichverletzungen des Zwerchfells.

(Deutsche med. Wochenschrift 1906. Nr. 39.)

Bei Wunden, die den unteren Thoraxraum betreffen, ist der Wundkanal zu verfolgen, und wenn sich eine Verletzung der Pleura zeigt, diese zu erweitern. Eine etwaige Zwerchfellwunde ist zu vergrößern und von ihr aus die Bauchhöhle abzusuchen. Wenn irgend möglich, ist die Operation von der Brusthöhle aus zu beenden. Die Pleurahöhle ist nach der Operation zu drainieren. In dem ersten der mitgeteilten Fälle handelt es sich um eine Lanzenverletzung in der Höhe der 10. rechten Rippe. Unter Schonung der Leber und Lunge war das Zwerchfell in der vorderen Achselhöhlenlinie in einer Länge von 3 cm durchbohrt. Naht der

Wunde. Heilung. Im zweiten Falle lag eine Stichverletzung in der linken Achselhöhlenlinie oberhalb der 8. Rippe vor. Nach Erweiterung der Wunde zeigte sich ein Stück Netz in derselben. Rippenresektion. 2 cm lange Wunde des Zwerchfells, die nach vorheriger Fixierung durch zwei Nähte auf 10 cm erweitert wird. Absuchen der Bauchhöhle, in der keine Verletzungen sind. Naht der Zwerchfellwunde. Heilung. **Borchard** (Posen).

22) **Coste.** Zur Frage der Entstehung akuter Peritonitis bei intraabdomineller Blutung nach stumpfer Bauchverletzung.

(Deutsche militärärztl. Zeitschrift 1906. Dezember.)

Ein Fahrer der Maschinengewehrabteilung fiel am 29. Oktober 1906 ziemlich hoch von einer Holztreppe auf die rechte Rumpfhälfte. Da die anfangs gering vorhandenen klinischen Erscheinungen sich am folgenden Tage verschlimmerten (Erbrechen, brettharte Spannung der Bauchdecken, kleiner Puls) wurde die Laparotomie gemacht. Im Bauche 1½ Liter dunkelroten Blutes, Zeichen beginnender Bauchfellentzündung, im Mesokolon eine keilförmige Hämorrhagie, ein Blutgefäß des Mesokolon wird unterbunden, Schluß der Bauchhöhle. Heilung.

Herhold (Brandenburg).

23) **W. Körte.** Beitrag zur Operation des perforierten Magengeschwüres.

(v. Langenbeck's Archiv Bd. LXXXI. Hft. 1.)

Im Jahre 1900 veröffentlichte K. zehn Fälle von perforiertem Magengeschwür mit nur einer Heilung. Seit dieser Zeit kamen 19 analoge Fälle zur Operation mit 13 Heilungen. Dies günstige Resultat ist dem Umstande zu danken, daß die Pat. frühzeitig und nicht erst mit voll ausgebildeter Peritonitis dem Eingriff ausgeliefert wurden. 14 Pat. gehörten dem männlichen, vier dem weiblichen Geschlecht an. Die Mehrzahl stand zwischen dem 20. und 40. Lebensjahre. Beschwerden waren der Perforation häufig voraufgegangen, Magenblutungen nur bei zwei der Operierten. Bemerkenswert ist, daß bei vier Kranken wegen der Geschwürsbeschwerden früher eine Gastroenterostomie angelegt worden war, und daß bei zweien von diesen der Durchbruch gerade an der Vereinigungsstelle von Magen und Darm stattfand. Für die Beurteilung des Heilwertes der Gastroenterostomie sind jedenfalls solche Fälle nicht günstig. Einige Pat. hatten vor dem Durchbruch des Geschwüres niemals Schmerzen. Der Füllungszustand des Magens war ohne Einfluß auf die Perforation.

Charakteristisch für den Durchbruch ist der außerordentliche Schmerz und Kollaps. Erbrechen ist nicht immer vorhanden. Oft bessern sich die akuten Erscheinungen und die Schmerzen lindern sich. Verhängnisvoll täuschend wirkt meist eine Morphiuminjektion. Sie läßt die kostbaren Stunden für den Eingriff tatlos verlaufen. Das wichtigste objektive Symptom ist die Muskelspannung; dazu kommt starke Druckempfindlichkeit im Epigastrium oder über den ganzen Leib. Der Puls ist anfänglich oft wenig verändert; der Temperatur kommt ein besonderer diagnostischer oder prognostischer Wert nicht zu. Austritt von Luft in die Bauchhöhle erfolgt nicht immer, so daß man weder die freie Gasblase noch das Verschwinden der Leberdämpfung konstatieren kann. Die Diagnose soll möglichst zeitig gestellt werden; nur »die früheste Operation« bietet sicheren Erfolg. Irrtümer und Verwechslungen mit Perforationen anderer Hohlorgane können vorkommen. Bei der Laparotomie wird der säuerlich fade Geruch auf den Magen hinweisen.

Von den 6 bis 9 Stunden nach der Perforation Operierten starb keiner, bei drei nach 10 bis 12 Stunden Laparotomierten kamen zwei Todesfälle vor, sieben zwischen 15 und 22 Stunden Operierte wiesen einen tödlichen Ausgang auf. Drei jenseits dieser Zeit Operierte starben sämtlich. Da von den innerhalb der 10. bis 12. Stunde Operierten einer starb, weil man das Geschwür nicht fand, ein zweiter, weil später Durchbruch eines zweiten Geschwüres stattfand, zeigt diese Zu-

sammenstellung ohne weiteres, daß alles auf frühzeitigen Eingriff ankommt. Der Kollaps unmittelbar nach dem Durchbruch darf niemals von dem Eingriff abhalten. Die Reinigung der Bauchhöhle beseitigt ihn am besten. Andererseits kann sich Verf. nicht dazu entschließen, jede Peritonitis sofort zu operieren, sondern er laparotomiert nur, wo er eine wägbare Aussicht hat, durch den Eingriff Rettung zu bringen. Von entscheidender Wichtigkeit für die Technik sind folgende Punkte: Möglichste Beschleunigung der Operation, rasches Auffinden und sicheres Versorgen der Perforation, endlich gründliche Reinigung der Bauchhöhle. Vor, während oder nach der Operation ist eine subkutane Kochsalzeingießung zu verabreichen. Für den Operateur und die Assistenten sind Gummihandschuhe nötig, da an ihnen Infektionskeime weniger haften als an der Haut. Die Durchbruchsstelle saß immer an der Vorderwand des Magens, meist in Pylorusnähe. Die Resektion des Geschwüres ist nur in Ausnahmefällen ratsam; dagegen ist es zweckmäßig, die Ränder des Geschwüres auszuschneiden. Bei Geschwüren in der Umgebung des Pförtners kann die Nahtvereinigung eine Verengerung hervorrufen, so daß K. selbst in sechs Fällen genötigt war, eine Gastroenterostomie anzulegen. In drei weiteren Fällen wurde dasselbe Verfahren eingeschlagen wegen starker Magendilatation, bzw. wegen geschwulstartiger Verdickung des Pylorus. Von diesen neun Pat. starben nur zwei, so daß Verf. die primäre Hinzufügung der Magen-Darmfistel nur empfehlen kann. Die Nahtlinie wird dadurch vor stärkerer Inanspruchnahme geschützt. Als die mildeste Form der Bauchhöhlenreinigung sieht K. die Kochsalzlösung an. Die Drainage der Bauchhöhle wurde in elf Fällen angewendet; von denen endigten fünf tödlich. In sieben Fällen wurde der Bauch ganz geschlossen; unter diesen ist ein Todesfall. K. legt der Drainage bei Behandlung der Magenperforation kein großes Gewicht bei. Nur wenn man der Naht des Geschwüres nicht trauen kann, hat sie Zweck.

Zum Schluß bespricht Verf. noch einige Fälle von Scheinperforationen bei Hysterischen und den Durchbruch des Magengeschwüres in Verwachsungen.

E. Siegel (Frankfurt a. M.).

24) **N. N. Poroschin.** Drei Fälle tuberkulöser Peritonitis erwachsener Männer.

(Russ. Archiv für Chirurgie 1906. [Russisch.])

Wie schwere Formen solcher Peritonitis durch Laparotomie geheilt werden können, beweist der erste dieser Fälle:

Ein Militäringenieur erkrankte während eines Malariaanfalles plötzlich mit Schmerzen im Leibe, der stark aufgetrieben war. Fieber. In der Ileocoecalgegend war eine fixierte Geschwulst in der vorderen Bauchwand zu fühlen. Es wurde eine Appendicitis angenommen, aber erst nach ca. 14 Tagen, als der Zustand sich verschlimmert hatte, gestattete Pat. die Operation. Bei einer Untersuchung im Bade fand P. noch mehrere Resistenzen im Leib und vermutete nun, daß vielleicht eine Peritonitis tuberculosa vorliegen könnte. In der Tat fand er bei der Operation die Serosa überall mit Tuberkeln übersät, die Därme zum Teil verklebt. In der rechten Fossa iliaca fanden sich besonders viel Fibringerinnsel und käsige Massen, die ausgeräumt wurden. Nirgends war Eiter oder Ascites. Tamponade, weil im präperitonealen Gewebe etwas Eiter gefunden worden war, und weil der Fall an sich hoffnungslos erschien.

Pat. genas schnell und war 4 Monate später völlig gesund. Die Untersuchung des Leibes ergab nichts Abnormes mehr. **V. E. Mertens** (Breslau).

25) **Sonnenburg.** Weitere Beobachtungen über die Verwertung der Leukocytenzählungen bei der akuten Appendicitis.

(v. Langenbeck's Archiv Bd. LXXXI. Hft. 2.)

Verf., der energischste Verfechter vom Werte der Leukocytenzählung bei der akuten Appendicitis, spricht in vorliegender Arbeit aufs neue zugunsten des Verfahrens. Er hält diese biologische Reaktion der Leukocytose auch heute noch für

die allerempfindlichste. Aber die Zählung muß gründlichst erlernt werden. Es ist durchaus nicht unmöglich, daß bei demselben Pat. unmittelbar nacheinander entnommene Blutproben nicht immer dieselbe Zahl Leukocyten ergeben. S. macht weiterhin einen Unterschied, ob ein Blutstropfen bei der Entnahme hervorquillt oder ob er hervorgepreßt werden muß. Trotz dieser Fehlerquellen kann man aber zuverlässige Zählungen ausführen. Wiederholt wird betont, daß die Leukocytenzählung nur durch den Vergleich mit den anderen Symptomen nutzbringend ist, und daß sie nur unter Berücksichtigung derselben verwertet werden darf. Die Tatsachen und Ergebnisse widersprechen sich zwar manchmal noch, aber S. hält es für eine Pflicht, Regelmäßigkeit und Gesetz zu ergründen. Auch was in diesem Aufsatz gegeben wird, sollen nur Tatsachen und Typen sein, die oft wiederkehren, ohne daß man in der Lage ist, zu bestimmen, ob sie etwas Feststehendes und Gesetzmäßiges enthalten. Die verschiedenartigen Resultate von mehreren hunderten von Beobachtungen werden in ihren Typen an Kurven in sieben Gruppen gekennzeichnet. Aus den Schlußfolgerungen, die von diesen Beobachtungen gewonnen wurden, erklärt und erläutert Verf. nochmals die Prinzipien, die er schon früher für das Vorgehen — Operation oder exspektatives Verfahren — aufgestellt hat. Er hält die prinzipielle Frühoperation bei Appendicitis für einen bequemen, aber unberechtigten Standpunkt, von dem man sich seiner Ansicht nach bei uns geradeso wie in Frankreich abwenden wird. Eingreifen soll man nur, wo die Kräfte des Organismus mit der Infektion und Krankheit nicht fertig werden. Erwähnung findet noch die Wichtigkeit der niedrigen Leukocytenzahl bei mechanischem Ileus im Beginn und bei Typhus. **E. Siegel** (Frankfurt a. M.).

26) **de Ruyter.** Perityphlitis in Kombination mit anderen Erkrankungen.

(v. Langenbeck's Archiv Bd. LXXXI. Hft. 2.)

de R. zeigt an einigen Fällen das Vorkommen von Perityphlitis in Kombination mit Extra-uterin-Schwangerschaft und Dickdarmgeschwülsten. Am Schluß ist ein Fall von Perityphlitis bei einer Hysterischen geschildert.

E. Siegel (Frankfurt a. M.).

27) **A. v. Bergmann.** Darmstenosen als Spätwirkung der Appendicitis.

(Deutsche med. Wochenschrift 1906. Nr. 50.)

v. B. berichtet über zwei sehr interessante Fälle, in denen lange nach überstandener Appendicitis in entfernt liegenden Teilen der Bauchhöhle sich Weghindernisse einstellten. Im ersten Falle waren 8 Jahre nach Entfernung des Wurmfortsatzes vergangen, bis sich Verwachsungen am Colon pelvinum geltend machten, die ihre Entstehung der appendicitischen Eiterung verdankten. Die Verwachsung des Colon pelvinum mit der Beckenwand war so stark, daß eine Lösung nicht gelang und eine Anastomose zwischen Flexura sigmoidea und dem unteren Teile des Colon pelvinum angelegt werden mußte. Bei der Eröffnung des Darmes zeigten sich keine Ulzerationen in demselben. Heilung. — In dem zweiten Falle, der leider durch Chloroformtod ungünstig verlief, war von dem behandelnden Arzte die Diagnose auf Duodenalgeschwür (blutige Stühle) gestellt. Ein sicherer Appendicitisanfall war in der Anamnese nicht festzustellen. Bei der Operation wird eine Verwachsung des unteren Teiles des Duodenum gefunden, die ihren Ausgangspunkt von dem Wurmfortsatz genommen hatte, der an den absteigenden Teil des Duodenum angelagert war. Gastroenterostomie, da es nicht möglich war, das Duodenum frei zu machen. **Borchard** (Posen).

28) **Selby.** Direct abdominal hernia of traumatic origin.

(Journ. of the amer. med. assoc. 1906. November 3.)

32jähriger Mann fiel beim Schieben eines Schubkarrens von einem etwa 2 m hohen Gerüst; der nachfallende Karren traf ihn mit dem Handgriff in die rechte

Unterbauchgegend. Sofort entstand eine 6 cm vorspringende Geschwulst von 8 cm Durchmesser; bei Rückenlage verschwand sie, und es ließ sich eine scharf begrenzte Öffnung in der Bauchwand fühlen. Parallel zum Leistenbande wurde eingeschnitten über die Höhe der Geschwulst. Die Fascie war scharf durchtrennt, wie durch Messerschnitt, entsprechend ihrem Faserverlaufe, die Ansätze des inneren schrägen und des geraden Bauchmuskels waren von ihren Beckenansätzen abgerissen, das Bauchfell unversehrt. Durch entsprechende Nähte wurde die Wunde geschlossen; die Heilung dauerte 3 Wochen. Die elastischen Gewebe, Haut und Bauchfell, hatten bei der Verletzung nachgegeben und blieben unverletzt, während die straff gespannten, Fascie und Muskeln, zerrissen. **Trapp** (Bückeburg).

29) **Servé.** Isolierte Brucheinklemmung einer Appendix epiploica.

(Deutsche militärärztl. Zeitschrift 1906. November.)

Es handelte sich um einen Mann, der seit mehreren Jahren einen Leistenbruch hatte, und bei dem nach schwerer Arbeit plötzlich Einklemmungserscheinungen eintraten. Im Bruchsacke wurde nur eine 10 cm lange, gut zeigefingerstarke, isolierte Appendix epiploica angetroffen, deren Ende in einen kleinwalnußgroßen Fettklumpen auslief, und die sich um 360° gedreht hatte. Abbinden derselben und Bassini.

Verf. hat in der Literatur nur einen von Prof. Bruns beschriebenen Fall einer derartigen Inkarzeration gefunden. Ref. hatte Gelegenheit, im Jahre 1898 eine isolierte Brucheinklemmung einer Appendix epiploica zu operieren; der Fall ist leider nicht veröffentlicht worden. **Herhold** (Brandenburg).

30) **E. Schweinburg.** Ein Fall von isolierter Inkarzeration ungestielter Appendices epiploicae. (Aus dem mähr. Landeskrankenhause in Brünn.)

(Wiener klin. Wochenschrift 1906. Nr. 50.)

Den vier bisher beschriebenen und kurz zitierten Fällen reiht Verf. einen neuen an, in dem es sich um isolierte Einklemmung von drei breitbasigen Appendices handelte, die 6 Tage ohne Meteorismus, Erbrechen und Stuhlverhaltung bestand. Als gemeinsame Charakteristika aller beschriebenen Fälle stellt er auf: Sitz der Hernie auf der linken Seite; plötzlich eingetretene Irreponibilität bei Fehlen von Meteorismus, Erbrechen und Stuhlverhaltung; verhältnismäßig geringen Grad von Schmerzen trotz mehrtägiger Einklemmung. Er unterscheidet dann zwei Typen von Inkarzeration, eine primäre, bei der von vornherein nur Appendices in den Bruchsack fallen, und eine sekundäre oder indirekte, bei der Darm und Appendices hineingeraten, letztere aber infolge irgendeiner Anschwellung zurückbleiben, während der Darm spontan oder durch Reposition zurückgleitet. Literaturverzeichnis.

Renner (Breslau).

31) **Cornil** et **Coudray.** Fragment d'épiploon, isolé de la masse épiploïque, devenu fibreux au fond d'un sac de hernie inguinale et simulant un fibrom de la paroi.

(Bull. et mém. de la soc. anat. de Paris 1906. Nr. 2.)

Über dem Leistenkanal eines Mannes befand sich eine daumengliedgroße, harte, sehr bewegliche Geschwulst, die ein subkutan gelegenes Fibrom vortäuschen konnte. Bruch bestand nicht. In der Vorgeschichte mehrere Netzeinklemmungen. Der Befund beim Eingriff und der histologischen Untersuchung stellten mit Sicherheit fest, daß die Geschwulst ein fibrös gewordenes Netzstück war, das seinen Zusammenhang mit dem Eingeweide verloren hatte.

Neugebauer (Mährisch-Ostrau).

32) **Brzosowski.** Volvulus als Komplikation der Hernie.

(Chirurgie Bd. XIX. Nr. 111. [Russisch.])

Beschreibung dreier Fälle (unter 18 Herniotomien), in denen während der Operation ein Volvulus festgestellt werden konnte. Die Fälle hatten das Gemein-

same, daß, trotz heftiger Einklemmungserscheinungen, der Bruchring für einen Finger durchgängig war, daß neben einer normal aussehenden Schlinge eine stark hämorrhagische, geblähte Schlinge im Bruchsacke lag, daß bei dieser Schlinge ein Schnürring fehlte und beim Vorziehen des Darmes festgestellt werden konnte, daß die Veränderung der Darmschlinge sich auf ein fast meterlanges Stück Darm innerhalb der Leibeshöhle fortsetzte. In allen drei Fällen lag eine Achsendrehung von 180 bzw. 270° von rechts nach links vor (im umgekehrten Sinne des Uhrzeigers). Nach Aufdrehung erholte der Darm sich schnell; in keinem Falle war Resektion nötig gewesen.

Die Diagnose, die in keinem Falle gestellt war, hält B. für schwierig. Das Wahl'sche Symptom, eine einzelne geblähte Darmschlinge, ist meist nicht ausgesprochen, das Gangolphe'sche Symptom — Anwesenheit von blutig-serösem Exsudat in der Leibeshöhle — ist nicht konstant oder nicht nachzuweisen. Während der Operation sind unfehlbare Hinweise auf einen Volvulus die Vergesellschaftung der schon genannten Erscheinungen: hämorrhagische Schlinge ohne Schnürring, gleichzeitige Anwesenheit normaler Schlingen, weiter Bruchring, über den hinaus die auffallende Veränderung der Darmschlinge sich auf weite Strecken in die Leibeshöhle fortsetzt.

Zum Schluß folgen Bemerkungen über die Entstehungsweise der in Brüchen eingeklemmten Volvulusschlingen. Verf. hält das jahrelange Bestehen von großen Brüchen für ein prädisponierendes Moment, indem durch den häufigen Austritt der Schlingen das Mesenterium gedehnt und zu Achsendrehung besonders geeignet wird. Bei der Einklemmung ist der Volvulus die primäre, der Austritt in den Bruchsack die sekundäre Erscheinung. Da streng genommen keine Einklemmung vorliegt, nennt Verf. den Vorgang: »Irreponible Hernie, die durch starke Blähung der Darmschlinge eine Inkarzeration vortäuscht«. **Oettingen** (Berlin).

33) **Haberern.** Diagnostische Schwierigkeiten in der Beurteilung inkarzerierter Schenkelbrüche.

(Deutsche med. Wochenschrift 1905. Nr. 51.)

Die Veröffentlichung betrifft einen Fall von Verwechslung eines großen Krampfaderknotens mit einem eingeklemmten Schenkelbruche. Der Irrtum wurde erst erkannt, nachdem aus der V. saphena resp. dem Knoten eine reichliche Blutung erfolgt war. **Borchard** (Posen).

34) **W. W. Winogradow.** Zur Symptomatologie und Diagnose der Zwerchfellshernien.

(Russki Wratsch 1906. Nr. 49 u. 50.)

Ein 23 Jahre alter, sehr gesunder Fuhrmann erhielt am 6. Dezember 1905 einen Messerstich hinten links in die Brust. Pneumothorax, Hautemphysem. 2—3 Tage darauf verließ er das Hospital und ging, wie früher, seinen Geschäften nach, ohne Schmerzen zu spüren. Am 27. Dezember schob er einen schweren Wagen in den Schuppen; dabei plötzlich heftige Schmerzen im Bauche, die die ganze Nacht anhielten. Am nächsten Tage Blut im Stuhl, aber Linderung der Schmerzen, so daß Pat. wieder an die Arbeit ging und nur bei Fahrt auf holpriger Straße Schmerzen spürte. Am 10. Januar — nach vielem Lachen — neues Auftreten der Schmerzen, stärker als früher. Qualvolles Aufstoßen, kein Erbrechen, Unmöglichkeit, auf der linken Seite zu liegen. Bauch aufgetrieben, Schmerzen mehr unten in demselben; daselbst geblähte Darmschlingen. Keine Dyspnoe, kein Husten. Hoher Einlauf ohne Wirkung; nach Pulv. liquir. compos. Stuhlgang, etwas Erleichterung, die aber am 17. Januar wieder geschwunden ist. Bei Mastdarmuntersuchung findet man in der Ampulle scheinbar Invagination des S romanum. Unten in der linken Lunge Trommelschall, schwaches amphorisches Atemgeräusch und ziemlich laute Darmgeräusche. Herz nicht verdrängt. 18. Januar Laparotomie. Dabei findet man ein 2 Finger breites Loch im Zwerchfell, durch das das Colon transversum und ein großer Teil des großen Netzes in die linke Pleura gedrungen war. Erweiterung

des Loches, Lösung der Verwachsungen, darauf Reposition. Naht des Loches und der Bauchwunde. Tod nach 20 Stunden. Sektion: Loch im Zwerchfell 4 cm im Durchmesser; durch dasselbe ist ein Teil des Magens vorgefallen, das Ende dieses Zipfels ist brandig und perforiert, die Pleurahöhle mit braunroter Flüssigkeit aus dem Magen angefüllt; die atelektatische linke Lunge schwimmt oben als kleiner, weicher Klumpen. Die aufgelockerte Mastdarmschleimhaut hängt in zahlreichen Falten in die Darmlichtung (was die vermeintliche Invagination vortäuschte). Peritonitis. Colon transversum entzündet, Netz stellenweise wie brandig entartet.

Der Fall wies also zahlreiche Abweichungen vom gewöhnlichen Symptomenkomplex auf. **E. Glückel** (Wel. Bubny, Poltawa).

35) **Meyer.** Osteoplastic resection of the costal arch in order to reach the vault of the diaphragme.

(Journ. of the amer. med. assoc. 1906. Oktober 6.)

Gelegentlich zweier Fälle, eines von Speiseröhrenstriktur und eines von metastatischem Sarkom der Milz, hat sich dem Verf. ein Verfahren bewährt, das darin besteht, daß auf einen langen mittleren Bauchschnitt ein querer senkrecht aufgesetzt wird und von ihm aus die Knorpel der untersten Rippen, und zwar der der 7. unmittelbar am Sternalansatz, die der unterliegenden nahe an ihren Ansätzen an der 7. Rippe durchschnitten werden. Diese Teile werden durch stumpfes Vorgehen unter Abheben der auf ihnen nur lose bindegewebig befestigten Bauchmuskeln erreicht. Nach der Abtrennung läßt sich der Rippenbogen ganz auf die Seite ziehen, so daß man die in der Zwerchfellkuppel liegenden Gebilde unter Leitung des Auges entfernen kann; so gelang es z. B. bei dem Milzsarkom, das Aufhängeband der vergrößerten Milz partienweise zu unterbinden. Da dieser Kranke nach der Heilung der Bauchwunde inneren Metastasen erlag, konnte auch die Anheilung der Rippenstümpfe 10 Wochen später festgestellt werden. Sie waren bindegewebig, ohne Verschiebung fest verheilt. Bei dem Falle von Speiseröhrenstriktur ließ sich die teilweise Verschließung der Speiseröhre feststellen (der Kranke ernährte sich schon 10 Jahre durch Magenfistel). Die Anheilung ging glatt vor sich. Der Bauchschnitt kann natürlich nach Erfordernis geändert werden.

Trapp (Bückeburg).

36) **v. Hacker.** Mehrjährige Magenfistelernährung bei völligem Narbenverschluß der Speiseröhre. Bemerkungen über Magenfistelverschluß und Magenfistelernährung.

(Beiträge zur klin. Chirurgie Bd. LI. p. 164.)

Infolge röhrenförmiger, auch für Darmsaiten undurchgängiger Narbenstriktur der Speiseröhre, die sich nach Laugenverätzung eingestellt hatte und von der Bifurkation der Luftröhre bis zum Hiatus oesophageus reichte, war die Nahrungsaufnahme schwerstens gestört und die Pat. auf das höchste abgemagert. Nach Anlegung einer Gastrostomiefistel nach v. H.-Lucke mit dünnem Gummischlauch hob sich die Ernährung rasch. Nach Hause entlassen, ließ sich die Pat. bougieren; als dadurch die natürliche Speisenzufuhr erreicht war, entfernte sie den Fistelschlauch. Die Magenfistel schloß sich rasch, und ebenso schnell stellte sich wieder ein Speiseröhrenverschluß ein. Bei einem Bougierungsversuch erfolgte jetzt eine Durchbohrung der Speiseröhre, und Pat. kam mit schwerster eitriger periösophagealer und mediastinaler Phlegmone und Hautemphysem wieder zur Aufnahme. Durch kollare Mediastinotomie und Wiedereröffnung der Magenfistel wurde Pat. gerettet und verließ mit 15 kg Gewichtszunahme die Klinik. 1 Jahr später wurde durch Sonde und Ösophagoskop ein völliger Speiseröhrenverschluß festgestellt. Ein Bougierungsversuch vom Magen aus unter Leitung der in die Bauchhöhle eingeführten Hand mißlang. 5 Jahre nach der ersten Operation war die Pat. mit ihrem Zustande vollkommen zufrieden, die Ernährung durch die Fistel war eine vorzügliche und Pat. nicht belästigende; es bestand keine Spur von Ekzem, da das dauernd getragene Drainrohr dicht schließt.

Es ist dies der erste Fall, in dem die Heilung einer durch Speiseröhrenperforation entstandenen eitrigen Mediastinitis durch kollare Mediastinotomie gelang. Bemerkenswert ist ferner der Nachweis, daß eine dauernde Fistelernährung gut ertragen wird, sowie die Verschlußdichtigkeit der Fistel. Den Hauptgrund für die Schlußfähigkeit der Fistel sieht Verf. in der Sphinkterbildung aus dem Rectus, welche zweckmäßig mit der Bildung eines Magenkanales nach Witzel oder Lucke zu kombinieren ist. Alle Quer- oder Schrägschnitte mit Rectusdurchtrennung sind daher zu verwerfen. Der muskuläre Fistelschluß ist aber nur bei muskelkräftigen Individuen, also bei Narbenstrikturen und einem Teile der Karzinome, zu erreichen, während bei heruntergekommenen Krebskranken außerdem ein Verschlußapparat (Ballonkanüle) angewandt werden muß. An Stelle der jedesmaligen Einführung eines dünnen Rohres durch eine möglichst enge Fistel zum Zwecke der Nahrungszufuhr gibt v. H. einem dauernd getragenen Fistelrohre mäßigen Grades den Vorzug.

Reich (Tübingen).

37) M. Hofmann. Bericht über 52 operativ behandelte Fälle von Ulcus ventriculi.

(Beiträge zur klin. Chirurgie Bd. L. Hft. 3.)

Der Bericht, welcher die Erfolge der in der v. Hacker'schen Klinik geübten operativen Magengeschwürstherapie wiedergibt, läßt die wegen Perforation oder Geschwürsblutung vorgenommenen Eingriffe außer Betrachtung.

Die Gastroenterostomie, die als Normalverfahren der chirurgischen Geschwürsbehandlung angesehen wird, wurde in 37 Fällen mit 16,2% Sterblichkeit ausgeführt, und zwar in der Regel nach der v. Hacker'schen Methode, die bei richtiger Ausführung nie einen Circulus vitiosus gab. Eine Ausnahme bilden zwei Fälle, bei welchen die Magenhinterwand nicht zugänglich war.

Bezüglich der Anwendung des Murphyknopfes (bei 15 der beschriebenen Fälle) vertritt v. Hacker neuerdings den Standpunkt, bei allen gutartigen Stenosen die Naht vorzuziehen, wenn nicht der Zustand des Pat. eine auch nur geringe Verlängerung der Heilungsdauer verbietet. Der Knopf hat eher seine Berechtigung beim Karzinom, weil die durch ihn möglichen Komplikationen bei der kurzen Lebensfrist dieser Kranken nicht in Betracht kommen.

Bei 30 durch offene Geschwüre und Narben bedingten Pylorusstenosen wurde in 25 Fällen die Gastroenterostomie gemacht und damit regelmäßig ein guter unmittelbarer Erfolg erzielt, ausgenommen ein Fall, der wegen Circulus vitiosus relaparotomiert werden mußte. Zwei Pat. starben an Lungenkomplikationen. Für die Beurteilung der Dauererfolge kommen 19 Fälle in Betracht mit einer Beobachtungsdauer von mehr als 2 Jahren, von denen die Mehrzahl völlig beschwerdefrei blieb. Nur ein Pat. bekam nach $1^1/_2$ Jahren neue heftige Geschwürsbeschwerden, zwei haben zeitweise leichte Schmerzen.

Mit der Pyloroplastik nach Heineke-Mikulicz wurde in drei Fällen ein günstiger Erfolg erzielt, doch hält v. Hacker die Methode nicht für hinreichend sicher.

Je einmal wurde die Digitaldehnung und die Resektion nach Billroth II ausgeführt; doch sind beide Methoden jetzt verlassen.

Bei Sanduhrmagen gab die Gastroanastomose und Narath'sche untere Pyloroplastik in zwei Fällen sehr gute Erfolge, während beim gleichen Leiden die Gastroanastomose mit Gastroenterostomie einen Todesfall zu verzeichnen hat. Verf. empfiehlt daher die Methode für diejenigen Fälle, in welchen sich die Naht im gesunden ausführen läßt.

Wegen kallösen Geschwüres der kleinen Kurvatur ohne Stenose wurde einmal die Gastrolyse mit zweifelhaftem Erfolg, einmal die zirkuläre Resektion mit vorzüglicher Heilung und zweimal die Gastroenterostomie ausgeführt, welch letztere Pat. an Pneumonie und Geschwürsperforation starben. Auch für diese Gruppe bildet die Gastroenterostomie an der v. Hacker'schen Klinik jetzt das Normalverfahren.

Kallöse penetrierende Geschwüre wurden 15 behandelt. Bei vier Magen-Bauchwandgeschwüren, für welche die segmentäre Exzision das gegebene Verfahren darstellt, wurden eine Dauerheilung, zwei operative Erfolge und ein Todesfall an später Perforationsperitonitis verzeichnet. Bei vier Magen-Leber- und sieben Magen-Pankreasgeschwüren wurde in einem Falle wegen Krebsverdacht die Resektion, und zwar mit tödlichem Ausgange, sonst stets die Gastroenterostomie ausgeführt, letztere mit einer Sterblichkeit von 35% bei Magen-Lebergeschwüren und von 28,5% bei Magen-Pankreasgeschwüren. Ein Dauererfolg ist nur bei einem Pat. berichtet; einer bekam nach anatomischer Heilung des Magengeschwüres ein peptisches Geschwür an der Fistel.

Verf. vertritt demnach den Standpunkt, daß die Gastroenterostomie für alle durch das Magengeschwür geschaffenen Zustände sicher der ungefährlichste Eingriff ist, der häufig auch zur Ausheilung des Leidens führt.

Die radikaleren Methoden der Exzision und Resektion haben eine hohe Operationsmortalität und sichern keineswegs vor Rezidiven. Die Gefahr des Geschwürskarzinoms ist nicht so groß, daß sie eine an sich gefährlichere Operation hinreichend begründen könnte. **Reich** (Tübingen).

38) **Sheldon.** A further report on a case of cirrhosis of the stomach.

(Annals of surgery 1906. November.)

Verf. berichtet über einen Fall, den er am 4. Januar 1903 operierte, und den er als Cirrhose des Magens im November 1903 beschrieb (ref. d. Bl. 1904 Nr. 23). Bei der Laparotomie wurde der Magen als kleines, verdicktes und geschrumpftes Organ angetroffen, die Schleimhaut war dünn und atrophisch. Durch Gastroenterostomie wurden die vorher bestehenden Beschwerden — Erbrechen nach jeder Speise — beseitigt, und bis jetzt erfreut sich Pat. andauernden Wohlseins. S. glaubt daher, daß es sich nicht um Magenkarzinom gehandelt habe, und er hält im Gegensatz zu anderen Autoren, die diese Krankheit für eine Karzinomatose halten, daran fest, daß es eine Cirrhose der Magenwand gebe.

Herhold (Brandenburg).

39) **Berger** (Neisse). Eine seltene Geschwulst des Magens.

(Veröffentlichungen aus dem Gebiete des Militär-Sanitätswesens Hft. 35. [v. Bergmann-Festschrift.])

Verf. fügt den 18 bisher operierten äußeren Magenmyomen, Myosarkomen und gestielten Sarkomen des Magens einen weiteren hinzu. Es handelt sich um ein 2 Pfund schweres, von der Hinterwand des Magens ausgegangenes, verhältnismäßig schmalstieliges, sarkomatös entartetes Fibromyom, das anscheinend erst nach Fall auf den Bauch akute Erscheinungen hervorrief. Es konnte aus äußeren Gründen nicht radikal entfernt werden. Unter sorgfältiger Benutzung der Literatur gibt Verf. eine gute Schilderung des Symptomenkomplexes und der verschiedenartigen Entwicklung dieser Geschwülste im Bauchraume, deren Differentialdiagnose meist unmöglich war. **Lessing** (Hamburg).

40) **Schütz.** Über radiologische Befunde bei Magenkarzinom.

(Wiener klin. Wochenschrift 1906. Nr. 14.)

Verf. berichtet über die röntgenoskopischen Befunde an sechs Kranken mit Magenkrebs und gibt schematisierte Abbildungen.

In allen sechs Fällen war eine fehlende oder höchst mangelhafte Füllung des Antrum pyloricum mit dem genossenen Wismutbrei zu konstatieren und ein Fehlen der Peristaltik dieses Magenteiles.

In vier von diesen Fällen waren klinisch keine deutlichen Zeichen von Pylorusstenose zu bemerken.

Diese Befunde sind aber nicht für Karzinom beweisend, sondern können sicher bei mechanischen Stenosen anderer Genese sowie funktionellen Weghindernissen auch vorkommen. Für die bisweilen schwer festzustellende Zugehörigkeit einer Geschwulst zum Magen kann die Methode wertvolle Anhaltspunkte geben.

W. v. Brunn (Rostock).

41) **E. Nyrop.** Bidrag til Bedömmelsen af det operative Indgrebs Vaerdi ved »maligne« Ventrikellidelser.

(Nord. Tidsskrift for Terapi Bd. V. Nr. 2.)

An der Hand von 60 von Prof. Schou operierten Fällen bespricht N. die Frühdiagnose des Magenkarzinoms. Lange bevor eine fühlbare Geschwulst und die Abmagerung auf das versteckte Leiden hinweisen, trete eine Retention des Mageninhaltes auf. Die Bedeutung dieses Symptoms sei bisher unterschätzt. N. empfiehlt, in jedem Falle zu laparotomieren, in dem sich 12 Stunden nach einer reichlichen Probemahlzeit noch Fleischreste im Magen vorfänden. Auch in den Fällen, in denen eine gutartige Neubildung die Ursache der Pylorusstenose wäre, sei die Gastroenterostomie berechtigt, da sie die Nahrungsretention im Magen beseitige. **Revenstorf** (Hamburg).

42) **Ochsner** (Chicago). Further observations on the anatomy of the duodenum.

(Amer. journ. of the med. sciences 1906.)

O. hatte schon früher darauf aufmerksam gemacht, daß unterhalb der Vaterschen Papille im Duodenum eine Art Sphinkter durch verstärkte Muskelzüge gebildet werden kann. In manchen Fällen lassen sich sogar zwei solche Schließmuskeln unterscheiden. Dieser Befund bedingt eine Erweiterung des oberen Duodenalabschnittes. So erklärt sich z. B. das gallige Erbrechen bei vollständig leerem Magen. Es werden die kurzen Krankengeschichten von 16 operierten Fällen von Erweiterung des oberen Duodenalabschnittes angereiht. Sie betrafen Magen-Duodenalgeschwüre, Cholecystitis und Pankreatitis. **A. Hofmann** (Karlsruhe).

43) **M. Clermont.** Anomalie rare du duodenum. Renversement des premières portions du duodénum.

(Bull. et mém. de la soc. de l'anat. de Paris 1905. Dezember.)

Bei der Obduktion eines 56jährigen, an Zungenkrebs gestorbenen Mannes fand sich folgende noch nicht beschriebene Lagerungsveränderung des Zwölffingerdarmes. Der vom Magen abgehende proximale Teil steigt von links oben nach rechts unten abwärts, krümmt sich dann nach rechts, dann steigt der Darm wieder aufwärts und sein distaler Teil zieht unter dem Ductus choledochus, der Art. mes. sup., dem Pankreaskopf und dem proximalen Zwölffingerdarme zum Jejunum. Das Duodenum bildete hier also einen Ring. C. hält den Zustand für angeboren.

Neugebauer (Mährisch-Ostrau).

44) **Elbe.** Über einen Fall von innerem Darmverschluß durch eine gutartige Geschwulst.

(Veröffentlichungen aus dem Gebiete des Militär-Sanitätswesens Hft. 35. [v. Bergmann-Festschrift.])

Verf. fügt zu den wenigen (33) in der Literatur niedergelegten Berichten über Dünndarmverschluß bzw. -verengerung durch Dünndarmadenome die Beschreibung eines bei einem 21jährigen Soldaten beobachteten und operativ geheilten Falles. Das kleinkinderfaustgroße, hahnenkammartige, lappige Gebilde saß etwa an der Grenze zwischen Leer- und Krummdarm und konnte durch einen 2 cm langen Längsschnitt leicht herausgedrängt und nach Unterbindung seines in der Gegend des Gekröseansatzes ansetzenden Stieles abgetragen werden; Übernähung des Stumpfes mit Schleimhaut. Prognose ist nach den bisher an einzelstehenden, besonders an gestielten Drüsenpolypen des Darmes gemachten Erfahrungen als durchaus günstig zu bezeichnen. **Lessing** (Hamburg).

45) **v. Khautz.** Gasphlegmone nach Perforation eines Meckel'schen Divertikels.

(Wiener klin. Wochenschrift 1906. Nr. 15.)

Der Fall betraf einen 64 Jahre alten Mann und verlief zunächst unter dem Bild einer rechtsseitigen Lymphadenitis inguinalis. Durch Inzision wurde gas-

haltiger, kotig riechender Eiter entleert, in dem Proteus nachgewiesen wurde. Die Fiebertemperaturen bestanden aber weiter, so daß noch weitere Inzisionen nötig wurden; im Eiter wurden jetzt Staphylokokkus aureus und Bact. coli gefunden. Pat. starb, und die Obduktion ergab, daß ein an der Spitze perforiertes Meckel-sches Divertikel, 80 cm oberhalb der Valvula ileocolica sitzend, die Ursache der Erkrankung gewesen war.

Ein ähnlicher Fall, der eine 48jährige Frau betraf, heilte nach der Operation; hier hat nach der Inzision mehrere Wochen lang eine Kotfistel bestanden. Die Perforation hatte durch die rechte Fovea cruralis stattgefunden. Ob hier allerdings ein Meckel'sches Divertikel oder ein Darmwandbruch die Ursache war, ließ sich nicht entscheiden. **W. v. Brunn** (Rostock).

46) **Rieder.** Zum röntgenologischen Nachweis von Darmstrikturen.

(Fortschritte auf dem Gebiete der Röntgenstrahlen Bd. X. Hft. 4.)

Verf. ist es gelungen, in einem Falle von Darmstriktur den Sitz derselben mit der bekannten, von R. angewendeten Wismutmethode zu finden. Es war zwar auch durch die gewöhnliche Untersuchung zu erkennen, daß eine Stenose vorlag; die genauere Lokalisation gelang jedoch erst durch das Röntgenverfahren.

Gaugele (Zwickau).

47) **Weisflog.** Zur röntgenographischen Diagnose der Enterolithen des Processus vermiformis.

(Fortschritte auf dem Gebiete der Röntgenstrahlen Bd. X. Hft. 4.)

Verf. zeigt uns zwei sehr hübsche Aufnahmen von Kotsteinen im Wurmfortsatz, die nachher durch Operation entfernt wurden.

Er erkennt einerseits den hohen Wert einer solchen Röntgenaufnahme an, gibt aber andererseits zu, wie zahlreich die Verwechslungen mit anderen Fremdkörpern des Darmes sein können und ein Eingriff darauf allein hin nicht angezeigt ist.

Das Absorptionsvermögen dieser Steine ist, wie eine Aufnahme außerhalb des Körpers zeigt, ein sehr großes. **Gaugele** (Zwickau).

48) **T. Landau.** Über den primären Krebs der Appendix nebst Bemerkungen über die Revision der Appendix bei jedweder Laparotomie.

(Berliner klin. Wochenschrift 1906. Nr. 49 u. 50.)

Bei einer Myomoperation, die an einer 33jährigen Pat. vorgenommen wurde, fand L. den Wurmfortsatz am Ende knopfartig verdickt und cystisch verändert. Die Untersuchung des exstirpierten Wurmes ergab Karzinom. Auf Grund dieser Beobachtung stellt L. die generelle Forderung auf, diesen bei jeder Laparotomie zu untersuchen und in jedem Falle, in dem er Zeichen von Veränderungen zeigt oder in denen die Anamnese auch nur im entferntesten auf eine vorangegangene Erkrankung hinweist, ihn ohne Zögern zu exstirpieren.

In einem zweiten Teile der Arbeit gibt L. eine Übersicht über die bisher in der Literatur mitgeteilten Fälle von Wurmfortsatzkarzinom (58) und entwirft, soweit dies an der Hand des teils durch Sektionen gewonnenen Materiales möglich ist, ein klinisches Bild der Erkrankung. Er kommt zu dem Schluß, daß dasselbe mit dem der Appendicitis identisch ist. Die Geschwülste sind meist nur klein, erbsengroß, meist erst mikroskopisch als Karzinom erkennbar. Das histologische Bild ist dem der übrigen Darmkarzinome gleich. Der Lieblingssitz ist das distale Ende des Wurmes. Der jüngste Pat. war 8, der älteste 81 Jahre alt. Bei frühzeitiger Operation ist die Prognose eine gute. **Langemak** (Erfurt).

49) **Laroque.** Angulation at the sigmoid.

(Annals of surgery 1906. Dezember.)

Eine Pat. litt seit einigen Jahren, nachdem sie an Dysenterie erkrankt gewesen war, an chronischer Verstopfung, so daß sie niemals Stuhl ohne Abführmittel hatte. Zeitweilig bekam sie heftige Leibschmerzen und Erbrechen. Eines

Tages wurden letztere Erscheinungen so stark, daß sie völlig kollabierte. Die rektoskopische Untersuchung ergab, daß im Innern des Darmes an der Vereinigungsstelle von Mastdarm und Flexura sigmoidea eine kleine Geschwulst sichtbar war. Bei der Laparotomie wurde ein enorm gedehnter Dickdarm (Colon transversum und descendens) angetroffen, dessen Ursache ein abnorm kurzes Mesosigmoid und eine dadurch hervorgerufene Knickung der Flexur war. Nach Durchtrennen des verkürzten Mesosigmoids ließen sich die vor der Flexura sigmoidea gestauten Kotmassen leicht über dieselbe herüber schaffen. Die in der Darmlichtung sichtbare Geschwulst stellte sich als ein vorgefallenes Stück Schleimhaut dar. Verf. glaubt, daß der dysenterische Prozeß auf das Mesosigmoid übergegriffen und dieses verkürzt habe. **Herhold** (Brandenburg).

50) **J. Rotter.** Über die kombinierte Operationsmethode zur Entfernung von Mastdarm- und Kolonkarzinomen.
(v. Langenbeck's Archiv Bd. LXXXI. Hft. 2.)

R. hat die kombinierte Methode zur Entfernung der Mast- und Dickdarmkarzinome 25mal angewendet mit 44% Mortalität. Bei Pat., die die 60er Jahre nicht überschritten hatten, betrug die Sterblichkeit nur 33%. Bei einigen Pat. konnte die Operation von unten nicht zu Ende geführt werden, vor allem wegen der sich hoch hinauf fortsetzenden karzinomatösen Drüsen, bei den anderen war die kombinierte Methode von vornherein geplant worden, und zwar bei 12 Männern und 4 Frauen. Die Ursache für die Wahl dieses Verfahrens gab meist das Hochsitzen der Geschwulst ab; bei Frauen starke Verwachsungen mit Uterus, Adnexen, anderen Darmpartien.

Die abdominococcygeale Methode wurde folgendermaßen ausgeführt: Medianschnitt mit Einkerbung des M. rectus oberhalb der Symphyse, Lösung der Schlinge des S romanum von ihrer peritonealen Befestigung, Unterbindung ihres Gekröses. In der Tiefe gestaltet sich die scharfe Durchtrennung des Mesenterium des Colon pelvinum meist sehr schwer. Verf. hat sich diesen Akt durch Konstruktion eines Messers mit 30 cm langem Stiel erleichtert. Der Darm wird danach vorn und hinten stumpf bis zum Levator ani ausgelöst. Die Blutung ist hierbei gering. Auch die seitlichen Stränge kann man stumpf durchreißen und braucht keine Ligaturen anzulegen. Die Durchtrennung des Darmes vor Beginn der Auslösung nach Kraske wiederrät Verf., da er keinen Vorteil in derselben erblickt. Nach Beendigung der Auslösung wird der Peritonealspalt fortlaufend vernäht oder, wenn dies nicht möglich ist, mit Gazestreifen bedeckt. Darauf wird die Bauchwunde geschlossen und mit Heftpflaster bedeckt. Dann folgt die sakrale Operation mit parasakralem Schnitt und Steißbeinresektion. Durch den so geschaffenen Zugang wird nun der ausgehülste Darm vorgezogen, was sehr vorsichtig geschehen muß, da man ihn bei großer Geschwulst leicht anreißt. Bei Frauen kann man zu diesem zweiten Teil des Eingriffes auch den vaginalen Weg wählen. Bei der sakro-abdominalen Methode vollzieht sich das Verfahren in umgekehrter Reihenfolge, d. h. mit Anfang des sakralen Teiles der Operation, aber sonst gerade so wie oben beschrieben. Komplikationen bei der Operation sind häufig und meist durch starke Verwachsungen, die eine Entfernung des Uterus, partielle Resektion der Blase und solche von Dünndarmschlingen nötig machen können, bedingt. Leicht reißt auch das Karzinom ein, wodurch die Asepsis schwer gefährdet wird. In einigen Fällen konnte das Bauchfell nicht mehr geschlossen werden, weil die Geschwulst im Mesokolon die Wegnahme einer sehr großen Bauchfellpartie notwendig gemacht hatte.

Den Schluß jeden Eingriffes bildet die Darmversorgung, die nach den gleichen Prinzipien wie bei der sonst üblichen Mastdarmresektion ausgeführt wird. Scheint der Darm nicht lebensfähig, oder hat die Operation schon sehr lange gedauert, so legt man einen Kunstafter an. Sonst werden die Darmenden vereinigt. Zehn Pat. wurden mit voller Kontinenz entlassen, ein Erfolg, der beweist, daß man nicht auf die Wiederherstellung der Schlußfähigkeit des Afters verzichten soll. Die größte Zahl der Todesfälle ist durch Infektion bedingt. Besserung des Wundverlaufes wurde durch Operieren mit Gummihandschuhen erzielt. Wichtig ist es ferner, zur

Vermeidung von Sepsis durch Darmgangrän die Wundhöhle vom 2. Tage an durch Lösung der Tamponade zu kontrollieren. Die größte Gefahr bringt die Durchziehungs- und Invaginationsmethode in dieser Hinsicht. R. bevorzugt deshalb die zirkuläre Naht mit primärer Lappenplastik oder die Anlegung eines Kunstafters mit sekundärer Lappenplastik. E. Siegel (Frankfurt a. M.).

Deutsche Gesellschaft für Chirurgie.
1907.

Der 36. Kongreß der Deutschen Gesellschaft für Chirurgie findet vom 3. bis 6. April 1907 in Berlin im Langenbeckhause statt.

Von einem Begrüßungsabend ist wegen geringer Beteiligung in den Vorjahren Abstand genommen. Die Herren Mitglieder können im Bureau des Herrn Melzer (Berlin N., Langenbeckhaus, Ziegelstraße 10/11) am Dienstag, den 2. April, nachmittags von 4—9 Uhr, sowie Mittwoch, den 3. April, vormittags von 8—10 Uhr, die gedruckte Tagesordnung, sowie die Mitgliedskarten gegen Erlegung des Jahresbeitrages in Empfang nehmen. Die Mitgliedskarten müssen beim Betreten des Sitzungssaales vorgezeigt werden; es liegt im Interesse der Herren Kollegen, sich rechtzeitig damit zu versehen, da am Morgen vor der Sitzung der Andrang ein sehr großer zu sein pflegt. Gegen Einsendung des Jahresbeitrages 1907 an Herrn Melzer bis zum 20. März werden Mitgliedskarten von diesem per Post zugesandt.

Die Eröffnung des Kongresses erfolgt am Mittwoch, den 3. April, vormittags 10 Uhr, im Langenbeckhause. Während der Dauer des Kongresses werden daselbst Morgensitzungen von 9—12½ Uhr und Nachmittagssitzungen von 2—4 Uhr abgehalten werden.

Die Vormittagssitzung am Mittwoch, den 3. April, sowie die Nachmittagssitzung am Freitag, den 5. April, sind zugleich Sitzungen der Generalversammlung. In der ersteren findet nach § 16 der Statuten die Berichterstattung statt über die Tätigkeit der Gesellschaft im abgelaufenen Geschäftsjahre, über die Finanzlage der Gesellschaft, sowie die Neuwahl bzw. Ergänzung des Ausschusses. In der zweiten Generalversammlung am Freitag, den 5. April, nachmittags 2—4 Uhr, erfolgt die Wahl des ersten Vorsitzenden für 1908, ferner wird der Herr Kassenführer den ausführlichen Finanzbericht erstatten und danach die Entlastung beantragt werden.

Die in den Vorjahren bewährte neue Geschäftsordnung wird auch auf dem diesjährigen Kongreß zur Anwendung kommen. Bei der großen Zahl unserer Mitglieder ist es notwendig, eine gewisse Beschränkung des Materials eintreten zu lassen, damit eine der Hauptaufgaben unserer Vereinigung, der freie Meinungsaustausch über wichtige Fragen, nicht zu kurz kommt. Die Herren Mitglieder werden ersucht, diesem Gesichtspunkte Rechnung zu tragen und sich genau an die festgesetzten Bestimmungen zu halten, welche unten folgen.

Die Ankündigungen von Vorträgen und Demonstrationen bitte ich bis zum 3. März an meine Adresse gelangen zu lassen mit einer kurzen Inhaltsangabe (§ 2 der G.-O.) und der genauen Bezeichnung, ob Vortrag oder Demonstration beabsichtigt wird (§ 5 der G.-O.). Später einlaufende Ankündigungen können nur nach Maßgabe der noch verfügbaren Zeit auf die Tagesordnung gesetzt werden.

Von auswärts kommende Kranke können in der kgl. chir. Universitätsklinik (Berlin N., Ziegelstraße 5—9) Aufnahme finden. Präparate, Apparate und Instrumente usw. sind mit Angabe ihrer Bestimmung an Herrn Melzer (Berlin N., Langenbeckhaus, Ziegelstraße 10/11) zu senden. Derselbe ist auch ermächtigt, Beiträge zum Besten des Langenbeckhauses, Zuwendungen für die Bibliothek, sowie die Jahresbeiträge der Mitglieder entgegenzunehmen (s. oben). Zur Vermeidung von Irrtümern wird um Aufbewahrung der Quittungen ersucht.

Eine Ausstellung von Instrumenten, Apparaten und Gebrauchsgegenständen zur Krankenpflege ist nach Maßgabe des verfügbaren Raumes und der erfolgenden Anmeldungen in Aussicht genommen (Anmeldungen an die Hauskommission des Langenbeckhauses zu Händen des Herrn Melzer).

Ein Demonstrationsabend für Röntgenbilder ist in Aussicht genommen.

Anmeldungen zur Aufnahme neuer Mitglieder bitte ich an den I. Schriftführer Herrn Körte (Berlin W. 62, Kurfürstenstraße 114) einzusenden. Die Anmeldung muß die genaue Adresse des Vorgeschlagenen (Name, Titel, Wohnort) enthalten und muß mit der eigenhändigen Unterschrift von drei Mitgliedern der Gesellschaft versehen sein. Formulare zu diesem Zwecke können von Herrn Melzer bezogen werden. Die Aufnahme neuer Mitglieder findet in der Ausschußsitzung am Dienstag, den 2. April, vormittags, sowie während der Kongreßtage nach Bedürfnis statt. Die am Dienstag aufgenommenen neuen Mitglieder können ihre Mitgliedskarten am Dienstag nachmittags von 4—9 Uhr, oder am Mittwoch vormittags von 8 Uhr an, bei Herrn Melzer gegen Erlegung des Jahresbeitrages in Empfang nehmen.

Es sind zur Besprechung auf dem diesjährigen Kongreß folgende Themata vorgemerkt:

1) Die Chirurgie des Herzens resp. des Herzbeutels (Herr Rehn).

2) Lungenchirurgie (Herr Friedrich).

3) Die Exstirpation der Prostata (Herr Kümmell).

4) Oberschenkelbrüche, besonders am oberen und unteren Dritteile (die Herren Bardenheuer und König).

Es wird etwa 14 Tage vor dem Kongreß eine Übersicht über die bis dahin eingelaufenen Ankündigungen von Vorträgen versandt werden.

Die Bestimmungen der Geschäftsordnung, sowie die über die Herausgabe der Verhandlungen sind zur gefälligen Einsicht beigefügt.

Jena, 20. Januar 1907.

B. Riedel,
Vorsitzender für das Jahr 1907.

Geschäftsordnung

nach Beschluß des Ausschusses vom 5. Januar 1905.

§ 1. Der Vorsitzende setzt die Tagesordnung fest und bestimmt die Zahl und Reihenfolge der Vorträge und Demonstrationen.

§ 2. Die Themata der anzumeldenden Vorträge und Demonstrationen sind dem Vorsitzenden mit kurzer (leserlicher) Inhaltsangabe bis 6 Wochen vor dem Kongreß einzureichen.

§ 3. Der Vorsitzende stellt in der Regel nicht mehr als 70 Vorträge und Demonstrationen auf die Tagesordnung. Ein Überschreiten dieser Zahl ist seinem Ermessen anheimgestellt.

§ 4. Vorträge, deren Inhalt bereits veröffentlicht ist, können nur in Form eines knappen Auszuges oder einer kurzen Demonstration zugelassen werden.

§ 5. Die Vorträge dürfen bis zu 15 Minuten, die Demonstrationen bis zu 5 Minuten dauern. Der Vorsitzende hat das Recht, die Zeit um höchstens 10 Minuten zu verlängern.

§ 6. Die Vorträge werden frei gehalten. Der Vorsitzende kann auf vorherigen Antrag des Vortragenden Ausnahmen von dieser Regel zulassen.

§ 7. Die Reden in der Diskussion dürfen 5 Minuten, oder auf Zulassung des Vorsitzenden einige Minuten länger dauern.

Der

3. Kongreß der Deutschen Röntgen-Gesellschaft

findet am

Montag, den 1. April 1907, morgens 9 Uhr

in Berlin im Langenbeckhause statt.

Zur Diskussion steht das Thema:

»Welchen Einfluß hat die Röntgendiagnostik auf die Erkennung und Behandlung der Knochenbrüche gebracht?«

Referent Herr Prof. Dr. Oberst-Halle, Korreferent Herr Dr. Immelmann-Berlin.

Anmeldungen von Vorträgen oder Demonstrationen sind möglichst frühzeitig (spätestens bis zum 1. März 1907) bei dem I. Schriftführer der Gesellschaft, Herrn Dr. Max Immelmann, Berlin W. 35, Lützowstr. 72, anzumelden.

VI. Kongreß
der
Deutschen Gesellschaft für orthopädische Chirurgie.

Der VI. Kongreß wird am Dienstag, den 2. April 1906 im Langenbeckhause, Ziegelstraße 10/11, stattfinden. Die Eröffnung des Kongresses wird vormittags 9 Uhr erfolgen. In der Nachmittagssitzung findet die Generalversammlung statt, in der einige formelle Änderungen der Statuten beschlossen werden sollen.

Von der Aufstellung eines Hauptthemas für die Verhandlungen der Gesellschaft ist in diesem Jahre Abstand genommen worden.

Vorträge und Mitteilungen bitte ich möglichst bald — spätestens bis zum 1. März — bei Herrn Prof. Dr. Joachimsthal, Berlin W., Magdeburger Straße 36, anzumelden.

Vorzustellende, von auswärts kommende Kranke finden in der kgl. chirurgischen Klinik Sr. Exzellenz des Herrn Geh.-Rat Prof. Dr. v. Bergmann (Ziegelstr. 5/9) Aufnahme.

Erster Kongreß
der
Deutschen Gesellschaft für Urologie.

Derselbe wird vom 2.—5. Oktober 1907 in Wien im Gebäude der k. k. Gesellschaft der Ärzte tagen.

Als Hauptthemen werden in Diskussion gezogen:

I. Diagnostik und Therapie der Nierentumoren.
Referenten: Küster-Marburg, v. Eiselsberg-Wien.

II. Diagnostik und Therapie der Nephrolithiasis.
Referenten: Kümmell-Hamburg, Holzknecht, Kienböck-Wien.

III. Die Albuminurie.
Referenten: v. Noorden-Wien, Posner-Berlin.

Anmeldungen von Vorträgen und Demonstrationen haben mit einer kurzen Inhaltsangabe versehen bis spätestens 15. Juli 1907 an die Geschäftsstelle in Wien (Dr. Kapsammer, IX. Maria Theresienstraße 3) stattzufinden.

Ebendahin sind auch Anmeldungen zur Diskussion über die genannten drei Hauptthemen zu richten.

Nichtmitglieder wollen ihre Teilnahme an dem Kongreß an die Geschäftsstelle in Wien melden, woselbst auch der Teilnehmerbetrag von 10 K zu erlegen ist.

Die Mitglieder der Gesellschaft werden gebeten, den von der konstituierenden Versammlung in Stuttgart festgesetzten Jahresbeitrag von 10 ℳ an die Zahlstelle in Breslau (Dr. F. Löwenhardt, Karlstraße 1) zu senden.

Die Vorsitzenden:
Prof. **Posner.** *Prof.* **v. Frisch.**

Originalmitteilungen, Monographien und Sonderdrucke wolle man an *Prof. E. Richter* in Breslau (Kaiser Wilhelmstraße 115), oder an die Verlagshandlung *Breitkopf & Härtel*, einsenden.

Druck und Verlag von Breitkopf & Härtel in Leipzig, Nürnbergerstraße 36/38.

Zentralblatt
für
CHIRURGIE

herausgegeben
von

E. von Bergmann, in Berlin, **F. König,** in Berlin, **E. Richter,** in Breslau.

Vierunddreißigster Jahrgang.

Wöchentlich eine Nummer. Preis des Jahrganges 20 Mark, bei halbjähriger Vorauszahlung. Zu beziehen durch alle Buchhandlungen und Postanstalten.

Nr. 10. **Sonnabend, den 9. März.** **1907.**

(Aus der chirurgischen Klinik in Leipzig.)

Zur Behandlung der Pankreasfisteln.

Von

Dr. H. Heineke,

Privatdozent und Assistent der Klinik.

Die Fisteln der Bauchspeicheldrüse, die nach Operationen von Cysten und nach Rupturen des Organs bisweilen zurückbleiben, sind bekanntlich eine sehr unangenehme und den Kranken sehr belästigende Komplikation. Es ist einmal die mazerierende Wirkung des Pankreassekrets auf die Haut, mit der wir zu kämpfen haben, zweitens der Umstand, daß oft außerordentlich lange Zeit vergeht, bis die Fisteln

sich schließen. Sind doch auch Dauerfisteln nach operativen Eingriffen am Pankreas keine Seltenheit.

Die mazerierende Wirkung des Pankreassaftes können wir am besten dadurch beherrschen, daß wir das aus der Fistel ausfließende Sekret dauernd absaugen. An der Leipziger Klinik benutzen wir zu diesem Zweck die Wasserstrahlpumpe des Perthes'schen Empyemapparates, die uns übrigens auch bei Dünndarmfisteln, bei Blasenfisteln usw. bisweilen ausgezeichnete Dienste leistet. Man kann die Umgebung der Fisteln und den Fistelkanal selbst mit dieser Methode dauernd vollkommen trocken halten. Dabei bleibt die Haut in der Umgebung vollständig intakt, und auch die Heilung der Fisteln wird in vielen Fällen wesentlich beschleunigt.

Daß auch bei Pankreasfisteln die Heilungsdauer mittels dieses Verfahrens sehr abgekürzt werden kann, darauf hat schon Burmeister[1] vor einiger Zeit hingewiesen. Trotzdem läßt aber gerade bei Pankreasfisteln der definitive Schluß oft sehr lange auf sich warten; bei der Eigenart des Pankreassaftes ist das ja auch leicht verständlich.

Die interessanten Untersuchungen von Wohlgemuth[2] haben nun den richtigen Weg gezeigt, den wir bei der Behandlung von Pankreasfisteln gehen müssen. Wie Wohlgemuth bei einem von Karewsky operierten Pat. mit einer Pankreasfistel nach Ruptur nachweisen konnte, hängt die Menge des vom Pankreas gelieferten Sekretes vollkommen ab von der Zusammensetzung der eingeführten Nahrung. Bei reiner Fettnahrung ist die Sekretmenge minimal, bei Eiweißnahrung etwas größer, während sie bei Kohlehydratzufuhr ganz bedeutend ansteigt. Ferner regt Säure die Sekretion stark an, während sie durch Alkali stark gehemmt wird. Die Untersuchungen von Wohlgemuth bestätigen also für den Menschen die Befunde, die Pawlow und seine Schüler bei ihren Experimenten am Hunde schon früher erhoben haben.

Wohlgemuth empfiehlt auf Grund seiner Untersuchungen, bei Pankreasfisteln strenge Diabeteskost zu reichen, event. in Kombination mit häufigen kleinen Gaben von Natron bicarbonicum. Die Pankreasfistel bei dem Kranken von Karewsky[3] ist unter diesem Regime in kurzer Zeit zur Heilung gelangt.

Wir können die ausgezeichneten Erfolge dieses Verfahrens auf Grund unserer Erfahrungen bei einem Falle von Pankreasfistel — ebenfalls nach Ruptur des Organs — durchaus bestätigen. Die seit Wochen stark sezernierende Fistel unseres Pat. ist bei kohlehydratfreier Kost innerhalb von 3 Tagen geheilt.

Es handelte sich um einen 34jährigen Mann, der am 29. Oktober 1906 durch Verschüttung eine vollständige Querruptur des Pankreas erlitten hatte. Der Kranke wurde 4 Stunden nach der Verletzung operiert; die beiden Hälften des

---

[1] Burmeister, Archiv für klin. Chirurgie Bd. LXXV.

[2] Wohlgemuth, Untersuchungen über das Pankreas des Menschen. Berliner klin. Wochenschrift 1907. Nr. 2.

[3] Karewsky, Berliner klin. Wochenschrift 1907. Nr. 7.

Organs wurden durch Catgutnähte vereinigt; auf die Nahtstelle wurde ein Tampon gelegt, der durch das Lig. gastrocolicum herausgeleitet wurde. Der Verlauf war, von starker Bronchitis und lobulären Pneumonien abgesehen, glatt, und der Kranke erholte sich. Nach Herausnahme des Tampons bildete sich aber eine Fistel, die zuerst sehr reichlich Pankreassaft entleerte — bis zu 500 ccm pro Tag. Das Sekret wurde abgesaugt; die Fistel verkleinerte sich dabei langsam und schloß sich am 43. Tage nach der Operation. Nach wenigen Tagen brach die Fistel aber wieder auf und sezernierte von da an wechselnde Mengen, zwischen 50 und 100 ccm pro Tag. Am 80. Tage nach der Operation wurde strenge Diabeteskost eingeleitet mit dem Erfolge, daß die Sekretmenge sofort fast vollkommen versiegte. Am Ende des 3. Tages nach Beginn der Diätkur war die Fistel geschlossen und ist bis heute, nunmehr 4 Wochen lang, auch geschlossen geblieben.

Die diätetische Behandlung der Pankreasfisteln, die etwas an die von Jaboulay inaugurierte »cure alimentaire« der Gallenfisteln erinnert, kann demnach nur dringend empfohlen werden.

---

1) **E. Owen.** Cancer, its treatment by modern methods.

(Lancet 1906. Dezember 15.)

Verf. beschreibt zunächst die Modernisierung der Operationsmethoden des Krebses an den Beispielen der Exstirpation des Brustdrüsen- und Lippenkrebses, wie dieselbe heutzutage ausgeführt wird, und wie früher.

Dann geht er auf die Krebsbehandlung nach Dawbarn ein, der seine auf anatomischen Verhältnissen beruhende Methode der »örtlichen Aushungerung« 1904 von Neuyork aus veröffentlichte. Die Methode besteht darin, daß jede Zirkulation des Blutes in der Geschwulst und ihrer Nachbarschaft aufgehoben wird.

Weiterhin bespricht Verf. die Doyen'sche Serumbehandlung des Krebses, wozu dieser bekanntlich ein Serum seines Bazillus neoformans verwendet. Nach den Nachuntersuchungen von Panie und Morgan ist diese Behandlung wertlos. Die Röntgenbehandlung wird nur gestreift.

Die Statistiken der Erfolge der Krebstherapie hält Verf. für völlig bedeutungslos. Er vertraut mit Überzeugung auf den endlichen Triumph der experimentellen Forschung auch auf diesem Gebiete. Wenn er auch die primäre Geschwulst in der Zukunft dem Messer überliefern will, so hofft er doch, daß Mittel und Wege zur Verhinderung der Metastasierung gefunden werden. **H. Ebbinghaus** (Dortmund).

---

2) **Joest.** Studien über Echinokokken- und Cysticerkenflüssigkeit.

(Zeitschrift für Infektionskrankheiten, parasitäre Krankheiten und Hygiene der Haustiere Bd. II. Hft. 1.)

Nach Einbruch von Echinokokkenflüssigkeit in die menschliche Bauchhöhle hat man Urtikaria, Fieber, Dyspnoe, Durchfälle, Ascites, Gelenkschmerzen, ja sogar tödlich verlaufende Peritonitiden beobachtet,

die auf eine toxische Wirkung der zur Resorption gelangten Echinokokkenflüssigkeit zurückgeführt werden.

Das vorausgesetzte Ptomain sollte besonders reichlich im Entwicklungsstadium der Blasen vorhanden sein. Zur Entscheidung der Frage der Ptomainwirkung injizierte J. subkutan, intraperitoneal und intravenös den Inhalt kleiner und großer Blasen von Echinokokken und Tennikollen (Cysticercus tennicollis) zum Teil in beträchtlich hohen Dosen. Als Versuchstiere dienten Kaninchen, Meerschweinchen und Mäuse; das Material stammte vom Schwein, Rind und Schaf. In keinem Falle trat eine krankmachende Wirkung der Flüssigkeit ein. Die Flüssigkeit der genannten Parasiten enthält danach keine Ptomaine. Als Ursache für den zum Teil entgegengesetzten Ausfall älterer Untersuchungen wird mit Wahrscheinlichkeit die nicht genügend beachtete Asepsis angeführt. In Übereinstimmung hiermit nimmt Ref. an, daß die nach Platzen von Echinokokkenblasen tödlich verlaufenen Peritonitisfälle auf eine bakterielle Infektion, nicht auf Ptomainwirkung des Blaseninhaltes zurückzuführen sind.

In weiteren Versuchen hat sich ergeben, daß das Blutserum echinokokkenkranker Tiere keine präzipitierende Wirkung auf Echinokokkenflüssigkeit besitzt. Auch durch systematische Immunisierung von Versuchstieren mit Echinokokken- und Tennikollenflüssigkeit läßt sich kein spezifisches präzipitierendes Serum gewinnen.

Glimm (Magdeburg).

---

3) **Cunningham.** Filariasis.

(Annals of surgery 1906. Oktober.)

Verf. gibt entwicklungsgeschichtliche Studien über die Filaria nocturna und Bancrofti, deren Einzelheiten im Original nachgelesen werden müssen. Erwähnt sei nur, daß die Filaria nocturna die Embryoform des ausgewachsenen Wurmes (von Bancroft entdeckt) ist, und daß die Embryonen im Blute des Menschen angetroffen werden, während die ausgewachsenen Würmer ihren Wohnsitz im Lymphsystem haben. Durch Moskitos werden die Embryonen aus dem peripheren Blute des Menschen aufgenommen und reifen im Magen des Insektes zu den ausgewachsenen Würmern, welche letztere dann wieder auf den Menschen übertragen werden.

In jenen tropischen und subtropischen Ländern, in welchen die Filarien heimisch sind, leidet die Bevölkerung viel an dieser Krankheit, die Weißen mehr als die Schwarzen. Die klinischen Symptome, die durch die im Lymphgefäßsystem vorhandenen Würmer hervorgerufen werden, bestehen in teilweiser Verstopfung und Erweiterung der Lymphgefäße (Lymphovarix), in Anschwellen der Drüsen, und zwar meistens der Leisten- und Schenkeldrüsen, in subkutanem lymphatischem Ödem (Lymphoscrotum und Elephantiasis arabum). Platzt ein erweitertes Lymphgefäß und bricht es in das Harnsystem oder den Darm durch, so kommt es zur Chylurie resp. Chylusdiarrhöe. Eine Chylushydrokele entsteht auf ähnliche Weise.

Zur Beseitigung der Filaria spielt die Vernichtung der Moskitos resp. der Schutz vor denselben eine große Rolle. Ist die Krankheit einmal ausgebrochen, und sind äußere Erscheinungen sichtbar, die den Pat. belästigen, so kann operativ gehandelt werden; namentlich ist dieses nötig, wenn sich lymphangitische Abszesse gebildet haben, in deren Eiter dann oft die Filarien angetroffen werden. Aber auch Anschwellungen der Leisten, erweiterte Lymphvaricen lassen sich entfernen, und man beobachtet nach derartigen Eingriffen, daß die Embryonen aus dem Blute verschwinden.

Verf. operierte einen Pat., der seit mehreren Jahren an Anschwellungen des Samenstranges und Lymphoscrotum litt; von Zeit zu Zeit trat dabei Fieber und Schüttelfrost ein. Es wurde der ganze Samenstrang auf beiden Seiten nach Isolierung des Ductus deferens und des Hodens in der Höhe des Leistenringes und unten in der Höhe des Hodens nach Anlegen der Ligaturen durchschnitten und entfernt. Aus dem Durchschnitt des Stranges quoll eine chylusartige Flüssigkeit, in der Filarien nicht gefunden wurden. Die Wunde wurde vernäht und heilte per primam; die vorher im Blute des Pat. befindlichen Filarienembryonen verschwanden aus demselben, und Pat. erfreute sich in dem auf die Operation folgenden Jahre eines ungetrübten Wohlseins. Die mikroskopische Untersuchung des resezierten Stranges ergab, daß er hauptsächlich aus erweiterten Lymph- und Blutgefäßen mit lymphoider Infiltration des zwischengelegenen Bindegewebes bestand.

Herhold (Brandenburg).

---

4) **Bumm.** Über Wundinfektion.

Berlin, 1906.

Die Arbeit ist die Widergabe der am vorjährigen Stiftungstage der Berliner Kaiser Wilhelms-Akademie gehaltenen Festrede. Sie enthält in klarster und knappster Form unsere Kenntnis von der bakteriellen Wundinfektion. Nach kurzer Streifung der geschichtlichen Entwicklung der Lehre wendet Verf. sich im besonderen den Staphylo- und Streptomykosen und ihren Erregern zu. Weder nach Form noch nach kulturellem und biologischem Verhalten gibt es Artunterschiede unter den Streptokokken; es gibt nur sehr beträchtliche Schwankungen ihrer pathogenen Eigenschaften, die im wesentlichen jedenfalls auf Änderungen innerer Funktionen der Bakterienzelle beruhen. Im allgemeinen lassen septische Staphylokokken eine Neigung zur Lokalisation erkennen, während den virulenten Streptokokken vorwiegend die Neigung zu schneller erysipelatöser Ausbreitung eigen ist. Eine größere oder geringere Empfindlichkeit gegenüber den bakteriziden Kräften der Körperzellen und Säfte gestattet ihnen ein mehr oder weniger tiefes Eindringen in die Gewebe. Staphylokokken bilden — auch in der Kulturflüssigkeit — die »Staphylotoxine« mit ihren mannigfachen giftigen Eigenschaften; den Streptokokken scheint die Fähigkeit der Toxinbildung erst beim Wachstum im lebenden Körper zuzukommen, wenn man nicht ein Freiwerden toxischer Stoffe nach dem Absterben des Bakterienleibes, nach Art der Endotoxinbildung, annehmen will. Die Vielseitigkeit der örtlichen und allge-

meinen Erscheinungen der Streptomykosen beruht auf Unterschieden in der Art und Stärke der produzierten Gifte.

Verf. glaubt nicht an die Wahrscheinlichkeit oder Möglichkeit plötzlicher Virulenzsteigerungen avirulenter Staphylo- und Streptokokken, die zufällig aus der Luft oder der Umgebung in die Wunde gelangen; die Art ihrer unmittelbaren Herkunft bedingt den Grad ihrer Giftigkeit. Für den Verlauf der Wundinfektion ist außer Empfänglichkeit und Sitz und Art der Wunde der Virulenzgrad am maßgebendsten. Schwachvirulente Streptokokken rufen an der Eintrittsstelle eine Zellnekrose hervor; ihrem Vordringen macht der Organismus durch Leukocyteninfiltration um den Nekroseherd, durch Hyperämie und Phagocytose ein schnelles Ende. Das Fehlen solcher Abwehrmaßregeln ist beim Eindringen von Keimen größerer Virulenz charakteristisch. Wird die Schranke an der Eingangspforte durchbrochen, so ist für die klinische Erscheinungsform der Weg der Verbreitung — Lymph- oder Blutbahn — maßgebend.

Die Wundfäulnis, die die alten Anschauungen der Wundinfektion beherrschte, beruht auf Ansiedlung saprophytischer, vielfach anaerober Keime, die lokalisiert bleiben und die den nekrotisierenden Fähigkeiten der vorausgegangenen invasiven Keime die Existenzbedingungen verdanken. Die saprophytische Zersetzung gestauter Wundsekrete oder toter Gewebsteile kann allein vorkommen; die Resorption ihrer Produkte liefert ein von der progredienten Form der Wundinfektion trennbares Krankheitsbild.

Wo die natürlichen Abwehrmaßregeln des Körpers mit der Infektion nicht fertig werden, führen auch Versuche, durch äußere oder innere Anwendung antiseptischer Mittel und durch chirurgische Maßnahmen die Wundinfektion aufzuhalten und zu heilen, nicht zum Ziele. Erfolgversprechender sind die Versuche, dem Organismus im Kampfe mit seinen bakteriellen Feinden durch Einverleibung künstlicher Immunsera zu helfen. Mit einem kurzen Überblick über ihren Heilwert und über Bier's Lehre von der hyperämisierenden Behandlung akut infizierter Wunden schließt die sehr lesenswerte Arbeit.

W. Goebel (Köln).

---

5) **K. G. Lennander.** Über die Verwendung konzentrierter Karbolsäure bei operativer Behandlung von Infektionen.

(Beiträge zur klin. Chirurgie Bd. LI. Hft. 1.)

Die von Powell anscheinend zuerst geübte, von Phelps empfohlene und durch P. v. Bruns in Deutschland eingeführte Anwendung reinen Phenols bei septischen Wunden und Eiterungsprozessen hat L. seit 1902 aufgenommen und teilt seine Erfahrungen hierüber mit.

Bezüglich der Technik hielt sich Verf. an die v. Bruns'schen Vorschriften. Er verwandte 95%iges Phenol $^1/_4$—$2^1/_2$ Minuten bei Weichteilen, 5—10 Minuten bei Knochenhöhlen unter Schutz der Haut durch Alkoholkompressen und ließ eine Spülung mit Alkohol nachfolgen, die eine genaue Begrenzung der Karbolwirkung gestattet,

so daß Karbolharn ohne Albuminurie nur einmal beobachtet wurde. Das Verfahren ist L. unersetzlich geworden bei infizierten Wunden und besonders bei tuberkulösen Gelenkleiden mit Fisteln und Mischinfektion, weil er damit nach Eröffnung und Ausschabung von Abszessen und Fisteln, nach Resektionen usw. Primärheilung erzielte in Fällen, wo diese kaum zu erwarten war. Dazu kommt, daß mit diesem Vorgehen speziell bei Resektionen tuberkulöser Gelenke die Gründlichkeit der radikalen Entfernung wesentlich erhöht wird. Die durch den Karbolschorf bedingte Resorptionsbehinderung benutzt Verf. bei tuberkulösen Affektionen weiterhin dazu, Jodoform in sonst toxischen Mengen zu verwenden.

Die günstigen Beobachtungen mit der Phenolbehandlung beziehen sich außerdem auf einige Schankergeschwüre, Bubonen, jauchende Unterschenkelgeschwüre, Karbunkel und Milzbrandpusteln. Bei Knocheneiterungen werden alle Fisteln eröffnet, die Nekrosen entfernt und die Höhlen mit Karbol-Alkohol gereinigt. Bei Panaritien ist die Phenolbehandlung durch Bier'sche Stauung zu ersetzen. Dagegen bieten die zur Exstirpation nicht geeigneten, verwachsenen fistulösen Lymphome ein günstiges Anwendungsgebiet, wobei natürlich die Ausschabung vorausgeschickt wird. Bei der Exstirpation tuberkulöser Lymphome wird Karbol nur dann benutzt, wenn die Wunde durch tuberkulösen Eiter verunreinigt oder die Operation nicht ganz radikal ist.

Am meisten Beachtung dürfte die Phenolanwendung bei nicht rein und sicher radikal operierten bösartigen Geschwülsten verdienen, wo sie den Zweck verfolgt, Impfrezidive zu verhüten. Die Wunde wird dann nicht geschlossen, sondern offen behandelt und frühzeitig geröntgent. **Reich** (Tübingen).

---

6) **M. G. Louisson.** Vaccines as aid to surgery and medicine.

(Guy's hosp. rep. Vol. LX. 1906. p. 215.)

Auf Grund von 23 erfolgreich nach Wright mit Vaccine unter Berücksichtigung des opsonischen Index behandelten Fällen (Akne, Furunkulose, Gonorrhöe, Psoasabszeß, Gelenkeiterungen usw.) gibt Verf. einen kurzen Überblick der Behandlung. Für die erneute Injektion, die bekanntlich erst nach Abklingen der positiven Phase des opsonischen Index erfolgen soll, hat er an Stelle der schwierigen mikroskopischen Untersuchungen sich nach klinischen Zeichen gerichtet. So tritt nach der ersten Vaccineinjektion bei Akne z. B. eine erneute Eruption, bei chronischer Gonorrhöe erhöhter Ausfluß auf. Wenn diese Exazerbationen wieder nachlassen, dann ist die Zeit zur erneuten Injektion. Für die erste Injektion hat Verf. im allgemeinen 250 Millionen Bazillenleiber genommen, ist aber bis zu 500, ja 1000 Millionen hinaufgegangen. Wie viel Injektionen nötig sind, ist nicht vorauszusagen, gelegentlich kam man mit einer aus, die Behandlung dauerte aber andererseits selbst 7 Monate. Für die Zählung der Bakterien

gibt Verf. zwei besondere Methoden an, die eine durch Vergleich mit der Anzahl der Blutkörperchen in einer Thoma-Zeiss'schen Zählkammer, die andere mittels Aussaat der stark verdünnten Kulturen in Petrischalen. Die Details sind im Original nachzulesen.

Die Schlußsätze des Verf. sind die folgenden:

1) Die Krankheit muß chronisch, nicht akut sein, um wirklich der Behandlung zugängig zu sein.

2) Pat. muß mit Vaccine behandelt werden, die von Kulturen, die direkt von dem kranken Herd stammen, verfertigt wird.

3) Pat. muß alle 3 Wochen injiziert werden, wenn man den opsonischen Index nicht extra bestimmt.

4) Die Vaccine muß im Verein mit den anderen gewohnten Behandlungsarten (chirurgische Eingriffe usw.) angewandt werden.

5) Die Behandlung muß mindestens 6 Monate fortgesetzt werden, wenn sie zuerst nicht erfolgreich ist. **Goebel** (Breslau).

---

7) G. Moro. Il muriato di chinino come rimedio locale in chirurgia.

(Boll. della R. accad. di Genova 1906. April-September. — Morgagni 1906. Nr. 47.)

Verf. lenkt die Aufmerksamkeit auf die schorfbildende Eigenschaft des salzsauren Chinins, die ohne Schmerz und Reaktion sowie ohne jede Erscheinung von Resorption selbst bei Verwendung auf größeren Flächen und bei Kindern vor sich geht. Torpide, auch stark wuchernde Granulationen sowie zum frühzeitigen Verschluß neigende Fistelgänge und osteomyelitische Höhlen, auch tuberkulöse Gewebe bildeten die Indikationen für die Anwendung des Chininsalzes, dessen Wirkung auf die Lähmung der Leukocyten zurückgeführt wird.

Dreyer (Köln).

---

8) A. Hofmann. Über den Blutdruck bei der Bier'schen Stauung.

(Beiträge zur klin. Chirurgie Bd. L. Hft. 3.)

Mit Sphygmometer und Tonometer angestellte Untersuchungen ergaben, daß die Bier'sche Stauung den Blut- bzw. Pulsdruck sowohl peripher wie zentral von der Binde erhöht. Dieser Befund bestätigt die Angabe Bier's, daß die Stauung die Vorgänge im Sinne der Entzündung beeinflußt, insofern auch bei der akuten Entzündung eine Blutdrucksteigerung eintritt. **Reich** (Tübingen).

---

9) P. A. Creen. Heart massage as a means of restoration in cases of apparent sudden death.

(Lancet 1906. Dezember 22.)

Verf. legt seiner Arbeit 40 Fälle der einschlägigen Literatur zugrunde, 2 weitere Fälle sind von ihm selbst beobachtet. 30mal wurde die direkte Herzmassage bei Synkope infolge Narkose angewandt, wobei

in 24 Fällen Chloroform, 3mal Äther, 1mal Äther-Chloroformmischung verwendet war und 2mal das Narkotikum nicht erwähnt ist; 9mal ereignete sich der Herzstillstand, bevor mit der Operation überhaupt begonnen war. Außer diesen Narkosefällen wurde die Herzmassage angewandt in 1 Falle von Lungenembolie, 1mal bei einem Erhängten, zweimal bei trachealer Asphyxie, einmal nach Eröffnung eines Retropharyngealabszesses ohne Narkose, 1mal bei Diphtherie, 2mal nach Schädel- bzw. Gehirnverletzungen, nur 2mal bei elektrischem Chok.

Es wurden 4 Methoden der direkten Herzmassage geübt:

1) Die thoracische Methode (17mal); sie hat zwei große Nachteile: a. sie ist an sich eine zu große und gefährliche Operation, die noch dazu besondere Instrumente erfordert, die nicht immer zur Hand sind; b. sie führt leicht zur Eröffnung der Pleura (4 Fälle). Immerhin wurden mit der Methode 1 voller und 3 partielle Erfolge erzielt.

2) Die transdiaphragmatische Methode (Mauclaire): die Methode ist 4mal ohne Erfolg angewandt, auch Verf. wandte sie in seinem 2. Fall an.

3) Die subdiaphragmatische Methode: sie ist die ungefährlichste und heute beliebteste der operativen Methoden und zuerst von Laue 1902 angegeben. Es wird in der Literatur über 12 Fälle berichtet, denen Verf. seinen Fall 1 anfügt. Verf. empfiehlt eine Inzision längs des Rippenbogens. Die Methode ergab 6 volle Erfolge und 3 temporäre; Verf.s Pat. lebte noch 20 Stunden.

4) Die Crile'sche Methode, die auf der Änderung der Blutdruckverhältnisse beruht. Crile injiziert eine Adrenalinlösung 1 : 25 000 bis 50 000 intravenös und zieht dem Asphyktischen einen Gummianzug an, der aufgeblasen wird und so mechanisch den Blutdruck erhöht. Der Anzug wird, nachdem die Atmung hergestellt ist, langsam entleert. Festes Bandagieren des Bauches und der Gliedmaßen ersetzen event. den Gummianzug. Die Methode wurde in 7 Fällen angewandt, 1mal mit vollem, 2mal mit partiellem Erfolge.

Verf. weist auf die Verschiedenheiten in der Indikationsstellung hin, indem die Methoden einmal früher, einmal später zur Anwendung gebracht werden. Auf Grund seiner ausführlichen Untersuchungen und Betrachtungen stellt Verf. am Schluß der Arbeit für die Wiederbelebung Asphyktischer folgendes Schema auf: 1) sofortiges Tieflegen des Kopfes und Beginn mit künstlicher Atmung in Verbindung mit Zungenziehen; es muß hierbei darauf geachtet werden, daß freier Zugang von Luft in die Lunge möglich, und zu dem Zwecke in vereinzelten Fällen die Tracheotomie nötig ist. 2) Ist die Bauchhöhle eröffnet, so ist die Aorta zu komprimieren, um den Blutdruck in der oberen Körperhälfte zu erhöhen. Ist keine Laparotomieöffnung da, so ist intravenös Adrenalin zu injizieren und entweder der Crile-sche Anzug oder enge Bandagierung von Leib und Gliedmaßen anzuwenden. 3) Darauf ist subkutan oder intravenös Kochsalzlösung zu injizieren, um den Blutdruck zu erhöhen und auch um gleichzeitig die Asphyxiegifte in Blut und Geweben zu lösen und zu verdünnen.

4) Wenn diese Methoden nach einer Anwendungszeit von 8—10 Minuten nicht erfolgreich sind, dann ist Herzmassage mit Hilfe der subdiaphragmatischen Methode einzuleiten. Die Methode hat sogar 45 Minuten nach eingetretener Synkope noch befriedigende Resultate gezeitigt. Im günstigen Falle muß sie fortgesetzt werden, bis auch die normale Atmung wieder eingesetzt hat.

H. Ebbinghaus (Dortmund).

---

10) **Försterling.** Über allgemeine und partielle Wachstumsstörungen nach kurz dauernden Röntgenbestrahlungen von Säugetieren.

(v. Langenbeck's Archiv Bd. LXXXI. Hft. 2.)

Die Versuche, welche bisher über Wachstumsstörungen von Tieren durch Röntgenstrahlen vorgenommen worden sind, haben den Fehler, daß sie mit oft stundenlanger Bestrahlung, also mit zu großen Dosen veranstaltet wurden. F. hat deswegen bei Kaninchen, Hunden und Ziegen von jugendlichem Alter nur so kurze Bestrahlungen verwendet, wie sie auch zu therapeutischen Zwecken dienen. Er fand, daß schon einmalige derartige Bestrahlungen die Tiere so beeinflussen, daß sie nach kurzer Zeit in ihrem Wachstum zurückbleiben und meistens zugrunde gehen, wahrscheinlich infolge der Wirkung der X-Strahlen auf das Blut und die lymphoiden Apparate. Bei partiellen Bestrahlungen blieben die einzelnen Organe, innere wie äußere, im Wachstum zurück. Bestrahlungen des Kopfes veranlaßten aber nicht nur lokale, sondern auch allgemeine Wachstumsanomalien. Je geringer das Alter des Versuchstieres war, um so intensiver war der Einfluß der Belichtung. Verf. rät auf Grund seiner Experimente, kleine Kinder nur in dringenden Fällen einer Röntgenbehandlung oder Bestrahlung auszusetzen.

E. Siegel (Frankfurt a. M.).

---

11) **D. Mori** (Modena). La sutura cutanea con gli uncini Michel.

(Clin. chirurgica 1905. Nr. 5.)

M. möchte aus 400 Fällen, in denen Michel'sche Klammern vom Operateur angelegt wurden, und einigen Tierversuchen die Vorteile, Nachteile und Kontraindikationen zusammenstellen.

Die Wunden waren 212mal in der Leiste, 83mal am Bauche, 31mal am Halse, 24mal am Hodensack, 50mal an den unteren Extremitäten. Manchmal lagen 30—45 Klammern in einer Reihe.

M. meint, daß unter gleichen Verhältnissen mit Michel'schen Klammern leichter und vollständiger Primaheilungen an Operationswunden zustande kommen; daß die Klammernaht die weitaus rascheste ist; daß sie bei Nichtnarkotisierten viel weniger schmerzhaft ist; daß sie — gut angelegt — keinerlei Dekubitus, also auch keine Wundkomplikationen hervorrufen; daß sie nur bei exzessiver Dicke und besonderer Spannung der Wundränder kontraindiziert ist.

J. Sternberg (Wien).



12) G. Waljaschko (Charkow). Zur Technik der Hauttransplantation nach Thiersch.

(Münchener med. Wochenschrift 1906. Nr. 42.)

In der Charkower chirurgischen Universitätsklinik wird mit sehr gutem Erfolg die Fixation der Hautläppchen durch ausgekochten undichten Tüll besorgt, der an seinen die Wunde überragenden Rändern durch Kollodium auf die umgebende gesunde Haut festgeklebt und mit einem täglich gewechselten Gazeverband bedeckt wird. Der Tüll wird am 10.—12. Tage entfernt; die Immobilisation der Hautläppchen durch ihn ist eine ziemlich vollendete, die Kontrolle der Wunde durch den Tüll hindurch bei dem täglichen Wechsel des Gazeverbandes erleichtert und vorteilhaft.

Kramer (Glogau).

---

13) A. Köhler. Beiträge zur Geschichte der Exstirpatio aneurysmatis.

(v. Langenbeck's Archiv Bd. LXXXI. Hft. 1.)

Die historische Entwicklung der Aneurysmabehandlung ist von je in allen größeren Lehrbüchern der Chirurgie geschildert worden, freilich meist in fragmentarischer Kürze. Um so dankenswerter ist vorliegende ausführlichere Beschreibung, die mit großer Sorgsamkeit aus der medizinischen Weltliteratur von ältester Zeit bis zur antiseptischen Ära viel Wissenswertes über das besagte Thema zusamenstellt. Als den ältesten Autor, der über das Aneurysma schrieb, bezeichnet K. Rufus von Ephesus, der zu Zeiten Trajans lebte. Daß viele andere bekannte medizinische Schriftsteller alter Zeiten, wie Galen, Aetius, Celsus, zitiert werden, sei nur nebenbei erwähnt. Weiterhin beschäftigt sich Verf. auch mit den Widersprüchen, die bei den Angaben über die Lebenszeit der bezeichneten Aneurysmaoperateure, Antyllus und Philagrius bestehen. Er hält es für zweifelhaft, ob der letztere überhaupt der Erfinder der Exstirpation des Aneurysma ist. Die vielen interessanten Einzelheiten, die zum Teil unglaublichen therapeutischen Vorschläge zur Behandlung des Leidens können im Referat nicht ausgeführt werden. Man möge sie im Original nachlesen.

E. Siegel (Frankfurt a. M.).

---

14) Borchardt. Über Operationen in der hinteren Schädelgrube inkl. der Operationen der Tumoren am Kleinhirnbrückenwinkel.

(v. Langenbeck's Archiv Bd. LXXXI. Hft. 2.)

Zwei Momente verschulden die schlechten Resultate bei Operationen von Kleinhirngeschwülsten: die schwierige und unsichere Lokaldiagnose, die die Pat. erst in einem späten Stadium zum Eingriff bringen läßt, dann aber in höherem Grade noch die ungenügende, mangelhafte Technik. Vor allem war es erforderlich, größere Öffnungen im Schädel anzulegen als man es früher zu tun wagte. Handelt es

sich darum, eine Kleinhirnhemisphäre freizulegen, so bildet Verf. einen Hautperiostlappen, dessen Basis unterhalb der Horizontalen liegt, die durch die Bahn der Proc. mastoidei geht. Der äußere senkrechte Schnitt verläuft am Warzenfortsatz, der innere in der Mittellinie aufwärts. Die Ablösung des Weichteillappens ist oft sehr blutig; besonders aus einer Reihe von Emissarien enthaltenden Kanälen ist die Blutung sehr heftig, so daß sie nur durch Einschlagen von Elfenbeinstiften oder ähnliche Maßnahmen gestillt werden kann. Zwischen Sinus transversus und sigmoideus wird dann der Schädel selbst eröffnet, mit Hammer und Meißel oder mit Doyen'scher Fräse, die Öffnung dann durch Wegkneifen des Knochens vergrößert, was bei dicken Schädeln oft großen Schwierigkeiten begegnet. So wird der ganze entblößte Knochen weggenommen und namentlich die Lücke nach unten bis in die Gegend des Foramen occipitale erweitert. Dann liegt, von Dura bedeckt, der Hinterhauptslappen des Großhirns und die entsprechende Kleinhirnhemisphäre vor, getrennt durch den Sinus transversus. Die Inzision der Dura geschieht so, daß ein viereckiger Lappen mit unterer Basis umgeklappt wird. Der obere horizontale Schnitt verläuft parallel dem Sinus transversus. Bei Freilegung beider Hemisphären soll der Schnitt nicht unterhalb der oben genannten Horizontalen liegen. Die beiden horizontalen Schnitte fallen etwas weiter nach innen, zur Vermeidung der Foramina mastoidea. Der Knochen wird erst auf der einen, dann auf der anderen Seite entfernt. Die in der Mitte gelassene Knochenspange wird nach vorsichtiger Abschiebung des Sinus longitudinalis mittels feiner Elevatorien oben und unten durch die Gigli'sche Säge durchtrennt und entfernt. Die Dura wird parallel zu den beiden Sinus transversi bis dicht an den Sinus occipitalis eingeschnitten, der letztere zwischen zwei Ligaturen durchtrennt, dann werden nahe den Sinus sigmoidei die Seitenschnitte angelegt. Ergibt sich nun bei Besichtigung und Betastung des Gehirns kein positiver Befund, so darf man nie versäumen, eine Inzision in die Gehirnsubstanz anzuschließen. Bei starkem Hirnvorfall hat B. Stücke abgetragen, bis es gelang, das Gehirn in die Lücke zurückzubringen. In die Dura werden nur Situationsnähte gelegt.

Des weiteren bespricht Verf. die verschiedenen Arten der Geschwülste der hinteren Schädelgrube, die operativen Eingriffe indizieren können. Trotz der bisher erzielten schlechten Resultate hält B. die Tuberkel des Kleinhirns für operabel, ebenso wie unter näher festgesetzten Indikationen die Syphilome. Was die echten Geschwülste, Gliome, Fibrosarkome usw. betrifft, so ergibt sich aus einer Statistik von 101 Fällen, daß 60mal die Geschwulst nicht gefunden wurde, und daß ebenso viele Pat. an dem Eingriffe starben. Bei 12 Fällen trat Heilung, bei 17 eine Besserung der Symptome ein. Erfreulich sind die Resultate bei Behandlung von Kleinhirncysten. Von 14 Fällen sind 13 geheilt worden. Meist hat man sich mit der Eröffnung und Drainage begnügt. In der Annahme, daß aber den meisten Cysten

doch eine Neubildung zugrunde liegt, haben einige Chirurgen ein Stück Gehirnsubstanz mit entfernt.

Besonderes Interesse verdienen die Kleinhirnbrückengeschwülste, gewöhnlich als Acusticusneurome bezeichnet. Sie sind nicht schwer zu diagnostizieren. Meist handelt es sich um gutartige und abgekapselte Geschwülste; aber die technischen Schwierigkeiten der Operation sind sehr bedeutende, zumal das Geschwulstbett in unmittelbarer Nähe des Vagus und der Medulla oblongata liegt. Verf. half sich bei einem einschlägigen Falle dadurch, daß er nach Freilegung der Klinhirnhemisphäre unter Opferung des schon gelähmten Acusticus und Facialis das innere Ohr nebst medialer Felsenbeinfläche wegmeißelte und den Sinus sigmoideus zwischen zwei Ligaturen durchtrennte. So wurde die Übersicht eine ausgezeichnete. Blutergüsse und Tampons können bei dieser Operation noch nachträglich durch Druck auf das verlängerte Mark zum Tode führen. Man hat deswegen den Vorschlag gemacht, Stücke des Kleinhirns zu exstirpieren, um so den Druck zu vermindern. B. hält eine derartige Maßnahme im Notfalle für erlaubt, da die experimentellen Versuche, wie die klinischen Erfahrungen beweisen, daß man Teile des Klinhirns ohne wesentliche Störungen entfernen kann. Zum Schluß hebt er noch den Nutzen hervor, den Trepanationen mit Entfernung des Knochens auch bei Meningitis serosa mit Hirndruckerscheinungen bringen. Der Arbeit ist das ganze statistische Material von Operationen in der hinteren Schädelgrube beigefügt. **E. Siegel** (Frankfurt a. M.).

---

15) **Blake.** The value of the blood clot as a primary dressing in mastoid operations.

(Brit. med. journ. 1906. November 17.)

Auf Grund seiner 20jährigen Beobachtungen an ungefähr 250 Fällen empfiehlt Verf. zur schnelleren Heilung der Höhlenwunden im Warzenfortsatz die primäre Hautnaht über dem Blutschorf. Die Knochenhöhle und Weichteile müssen durchaus »chirurgisch« sauber sein. Ist dies mit Hilfe von Auskratzen, Meißeln usw. der Fall, so läßt man die Höhle sich mit Blut füllen und vereinigt die Weichteile über dem eben gerinnenden Blute mit Ausnahme des als Ableitung dienenden untersten Schnitteiles. Verf. erreichte primäre Heilung in 7 bis 10 Tagen bei bis zu 50% der Fälle. Um die Infektion des Blutschorfes vom Mittelohr aus zu verhüten, drainiert er das Mittelohr für sich vom äußeren Gehörgang aus. Selbst wenn der Blutschorf sich nicht hält, sondern ausgestoßen wird, heilt die Wunde von den unter dem Schorfe gewachsenen Granulationen aus schneller und besser als bei der üblichen Tamponadebehandlung. In manchen Fällen ist die Behandlung unter dem Blutschorf nicht ausführbar: z. B. bei Sinusbeteiligung, Duralabszessen, überhaupt überall da, wo es wegen weitgehender Infektion wüschenswert ist, den Zugang breit offen zu halten.

Weber (Dresden).

---

16) **McKernon.** The indications for the ligation of the internal jugular vein in otitic pyaemia.

(Brit. med. journ. 1906. November 17.)

Es gibt nur eine kleine Anzahl Fälle, die von Anfang an genügend Zeichen darbieten zur Diagnose einer Venenbeteiligung; meist besteht die Erkrankung lange genug, um Sinus und Bulbus nach unten überschritten zu haben. Die Mehrzahl der Fälle von Sinusbeteiligung wird zur Zeit der primären Operation am Warzenfortsatz nicht erkannt, weil noch nicht deutliche ausgeprägt. Findet man bei der Probeeröffnung des Sinus Eiter oder einen zerfallenden Thrombus, so unterbinde man sofort die Vena jugularis und entferne sie vom Austritt aus dem Schädel bis dicht oberhalb des Schlüsselbeines, und erst dann entleere man den Sinus und Bulbus. Das freie Ausströmen von Blut aus dem Bulbus ist keineswegs ein Anzeichen dafür, daß unterhalb kein Thrombus in der Vene vorhanden ist. Denn in acht Fällen, in denen er primär die Vene am Halse unterband, beobachtete Verf. starke Blutung von unten her aus Sinus und Bulbus nach ihrer Ausräumung; solch rückwärtige Blutung stammt nicht aus der Vene, sondern aus dem Sinus petrosus inferior.

Weber (Dresden).

---

17) **H. Jones.** A discussion on the indications for the ligation of the internal jugular vein in otitic pyaemia.

(Brit. med. journ. 1906. November 17.)

J. weist die Einwürfe zurück, die man wegen der Gefahr der Jugularisunterbindung für Gehirn, Weiterverbreitung auf anderen Venenwegen, Infektion vom Unterbindungsstumpf aus erhoben hat und betont die dringende Notwendigkeit schleuniger Unterbindung der Jugularis, sobald der Nachweis erbracht werden kann, daß der Bulbus bereits ergriffen ist. Da aber die klinischen Zeichen mit und ohne Teiloperationen oft im Stiche lassen, so gibt nur die ausgedehnte Mastoidoperation in Fällen, wo pyämische Zeichen seit einer Woche bestehen, eine Anzeige für die Jugularisunterbindung. Findet man den thrombosierten Sinus teilweise durchgängig, oder ist der Thrombus eitrig, so macht man die Unterbindung der Vene am Halse und spaltet das obere Ende der unterbundenen Vene, um Abfluß zu schaffen. Hat man dringenden Verdacht, daß die Jugularis oder der Bulbus thrombosiert sind, oder besteht ausgedehnte Erkrankung des Schläfenbeines unmittelbar am Bulbus, so soll die Venenunterbindung dem übrigen Eingriffe vorausgehen. **Weber** (Dresden).

---

18) **Coakley.** Skiagraphy as an aid in the diagnosis and treatment of diseases of the accessory sinuses of the nose.

(Brit. med. journ. 1906. November 17.)

Nach dem Vorgange von Killian untersuchte C. 200 Fälle röntgenographisch und konnte an 46 dieser Pat., deren Stirnhöhlen

er operierte, nachweisen, daß seine Deutung der Negative richtig gewesen war nach Größe und Gestalt der Sinus. Er ist jetzt nach sorgfältiger Ausbildung der Technik und der Deutungsfähigkeit der Bilder überzeugt, daß eine gut gelungene Aufnahme sichere Schlüsse ziehen läßt auf Größe und Gestalt der Sinus und auf ihre Leerheit oder Anfüllung mit Eiter. Auch das Septum zwischen den Stirnhöhlen ist deutlich zu erkennen, ebenso kleinere Teilsepta. Eiter oder Flüssigkeit im Sinus frontalis oder maxillaris, ebenso Schleimhaut, die durchtränkt und aufgelockert ist, verursachen eine Trübung auf der Platte, besonders beim Vergleich gut zu erkennen. Die Größe der Keilbeinhöhle läßt sich erkennen. Weitere Aufschlüsse ergab die Röntgenuntersuchung dieser Höhlen bisher nicht.

Weber (Dresden).

---

19) **Halle.** Externe oder interne Operation der Nebenhöhleneiterungen.

(Berliner klin. Wochenschrift 1906. Nr. 42 u. 43.)

Verf. will in jedem Falle von rhinogenem Empyem in erster Linie die physiologische Atmung herstellen. Es soll in jedem Falle versucht werden, durch eine breite Abflußöffnung nach der Nase zu eine Heilung herbeizuführen. Auch die Stirnhöhle glaubt H. in der Mehrzahl der Fälle bequem und gefahrlos von innen her eröffnen zu können. Er führt eine Sonde, darüber eine breitere Schutzsonde ein und entfernt mit einer Fräse die nach vorn von dieser Sonde liegende Knochenpartie.

Bei gleich profus bleibender bzw. lange Zeit andauernder Eiterung, ebenso bei vitaler Indikation ist eine Operation von außen auszuführen. Die Weiterbehandlung wird auch in dem Falle zweckmäßig von innen geleitet, wenn nicht eine völlige Verödung der Höhle durch Granulationen erzielt werden soll.

Langemak (Erfurt).

---

20) **R. M. Carrison.** Further observations on endemic goitre.

(Lancet 1906. Dezember 8.)

Verf. veröffentlicht aus Gilgit in Kaschmir höchst interessante Untersuchungen über den endemischen Kropf. Aus den einzelnen Kapiteln der Arbeit sind zu erwähnen die Untersuchungen des Wassers und des Erdbodens, die Untersuchungen über das Vorkommen der Krankheit bei Tieren, die Blut- und Kotuntersuchungen bei solchen Kropfkranken.

Verf. kommt zu dem Schluß, daß die Krankheit infektiöser Natur ist und eine Allgemeinerkrankung darstellt, deren Ursprung mit großer Wahrscheinlichkeit im Darme liegt, und deren hervortretendes Symptom eben die Anschwellung der Schilddrüse ist. Nach Verf.s Ansicht verhält es sich hier mit der Schilddrüse ähnlich, wie bei anderen infektiösen Erkrankungen mit der Milz. Wie letztere, so schwillt auch die Schilddrüse nach Ablauf der Infektion wieder ab.

Von diesen Erwägungen ausgehend wandte Verf. gegen das Leiden Thymol und andere Darmantiseptika an, und zwar mit in die Augen fallendem Erfolge.

Am Schlusse der Arbeit finden wir mit zahlreichen Abbildungen Sporozoen beschrieben, die Verf. im Kot der Kranken fand. Die ätiologischen Schlußfolgerungen über den Zusammenhang werden indessen nur vorsichtig ausgesprochen. **H. Ebbinghaus** (Dortmund).

Kleinere Mitteilungen.

21) Freie Vereinigung der Chirurgen Berlins.

160. Sitzung am Montag, den 14. Januar 1907.

Vorsitzender: Herr Hoffa.

1) Herr Max Cohn: Über einen Fall von Oberarmcyste.

C. demonstriert eine Pat. mit einer Oberarmcyste, die fast die ganze Diaphyse durchsetzt. Die jetzt 31 Jahre alte Frau wurde vor 2 Jahren auf einem Tanzvergnügen gegen den linken Oberarm gestoßen, was eine Querfraktur in der oberen Hälfte zur Folge hatte. Die Heilung erfolgte mit guter Callusbildung. Schon nach 4 Monaten brach der Arm an der nämlichen Stelle. Jetzt zeigte sich durch das Röntgenbild, daß der Oberarm cystisch degeneriert war, und zwar handelt es sich um eine vielkammerige Cyste, die fast am Oberarmkopfe beginnt und mit Haarschärfe an der Ellbogenepiphyse Halt macht. Das Röntgenbild ergibt eine überaus klare Anschauung über die Art und die Ausdehnung des Prozesses. Was die Natur des Leidens anlangt, so glaubt C., daß sich der jetzige Zustand aus einer lokalisierten Ostitis fibrosa entwickelt hat und den seltenen Fällen anzureihen ist, die v. Mikulicz und seine Schüler beschrieben und mit dem Namen Osteodystrophia cystica belegt haben. Zwei Momente sind es, die in diesem Fall eine Erklärung der Ätiologie des Leidens ermöglichen: die frühzeitige Fraktur, worauf in allerletzter Zeit v. Brunn hingewiesen hat, und das Stehenbleiben des Prozesses an der Epiphysenlinie. Gerade letztere Erscheinung hält C. für überaus typisch für die Ostitis fibrosa und ihre Folgeerscheinungen, wie er noch an einem zweiten Fall an dem Röntgenbild demonstriert. Hier bestand das Leiden seit 6 Jahren. Wie in dem ersten Fall an der unteren Epiphyse, war hier der Prozeß an der oberen Epiphysenlinie stehen geblieben: Der Kopf sitzt dem cystisch erweiterten Schafte wie ein zu kleiner Pilzhut auf. Würden Krankheitsbilder, wie die beschriebenen, nicht den bösartigen Knochengeschwülsten eingereiht werden, so würde sich nicht unter den Endresultaten der periostalen und myelogenen Sarkome ein so krasser Unterschied bemerkbar machen.

Diskussion: Herr Rumpel zeigt fünf Röntgenbilder gutartiger Knochencysten, die sich durch scharfe Abgrenzung, hochgradige Verdünnung der Corticalis und deutliche Septenbildung charakterisieren. Bei einigen nimmt er die Entstehung durch Erweichung von Chondromen an.

Herr König und Herr Hildebrandt bezweifeln, daß man aus dem Röntgenbilde mit Sicherheit die cystische Natur der Geschwulst ersehen könne; die Aufhellung könne auch durch Knorpel verursacht sein.

Herr Sonnenburg spricht sich auf Grund der langen klinischen Beobachtung, welche die Gutartigkeit des Tumors ergeben hat, für die Diagnose Knochencyste aus und betont die Ähnlichkeit des Falles mit der von ihm zuerst beschriebenen Knochencyste des Oberarmes.

2) Herr Hoffa: Zur Lehre vom chronischen Gelenkrheumatismus und der Arthritis deformans.

Um der noch vielfach herrschenden Unklarheit über die genannten Krankeiten entgegen zu treten, empfiehlt H. zunächst eine Änderung der Benennung.

Für den chronischen Gelenkrheumatismus: Polyarthritis chronica progressiva oder Arthritis destruens unter Beseitigung der Bezeichnung als Rheumatismus; davon zu trennen ist der aus einem akuten Gelenkrheumatismus hervorgehende chronische Gelenkrheumatismus, der in den späteren Stadien klinisch und anatomisch mit der chronischen destruierenden Arthritis übereinstimmt, aber genetisch durch den akuten Beginn scharf gesondert ist. Nach Schilderung der bekannten klinischen Krankheitsbilder bespricht H. die Erscheinung der Krankheiten im Röntgenbild unter Vorführung der hauptsächlich von Kniegelenken unter Sauerstoffeinblasung gewonnenen Bilder. Im Beginne der Arthritis deformans sieht man die ersten Veränderungen an den Enden der Patella in Gestalt sporenförmiger Gebilde, welche später der Patella eine rhombische Gestalt verleihen; der Gelenkspalt bleibt noch normal, es besteht keine besondere Atrophie der Knochen. Bei der chronischen Polyarthritis kommt es frühzeitig zu erheblicher Knochenatrophie. Nach den ersten Veränderungen an der Patella kommt es bei der Arthritis deformans zu Defekten an den Kondylen, die sich abplatten, ebenso nähern sich die Gelenkenden durch Schwund der Gelenkknorpel. Weiter erscheinen sporn- und lippenförmige Ausladungen an den Enden von Tibia und Femur, die bekannten Randwucherungen der Gelenkenden. Schließlich werden die Gelenkenden ungleichmäßig zackig, wellenförmig. Die Sauerstoffeinblasung ist auch ein differentialdiagnostisches Hilfsmittel, insofern sie am Kniegelenk den oberen Recessus erhalten zeigt, während bei der progressiven Polyarthritis die Gelenkhöhle frühzeitig obliteriert. In manchen Fällen sieht man auch freie Gelenkkörper in dem oberen und hinteren Recessus, ebenfalls ohne irgendwie hochgradige Atrophie der Knochen. Bilder vom Hüftgelenke zeigen bei der Arthritis deformans die Veränderungen am Femurkopf, an der Pfanne, den Verlust des Schenkelhalses, die Coxa vara-Bildung.

Es werden also durch die Röntgenbilder die durch v. Volkmann festgestellten charakteristischen Erscheinungen des Knochen- und Knorpelschwundes einerseits, der Knochen- und Knorpelwucherung andererseits illustriert.

Weiter demonstriert H. die für die chronische destruierende Gelenkerkrankung charakteristischen Veränderungen der kleinen Gelenke: Atrophie der Knochen, Schwund der Knorpel, wodurch die Gelenklinien verschwinden und die Knochenenden aufeinander gepreßt erscheinen; die Gelenkenden sind scheinbar verbreitert infolge plastischer Verdrängung des abnorm weichen Knochens. Können die Knochen wegen Bänderschrumpfung nicht seitlich ausweichen (z. B. die Handwurzelknochen), so werden sie ineinander gepreßt, oder es kommt zu Subluxationen. Selten kommen, wenn die Atrophie der Knochen nicht so hochgradig wird, auch einmal kleine Osteophytenbildungen vor. H. demonstriert Röntgenbilder von Händen, Schultern, Ellbogen-, Fuß- und Kniegelenken. Diese Veränderungen werden, wie bekannt, durch die schrumpfenden Gelenkkapseln bewirkt, weiter durch die Wirkung der begleitenden Atrophie der Muskeln und durch die Schwerkraft und die Funktion der Glieder. Bei dem aus einem akuten hervorgegangenen chronischen Gelenkrheumatismus sind die Veränderungen dieselben, nur wird eine größere Neigung der Gelenkenden zur Verwachsung beobachtet.

Weiter kommt H. noch auf die Ätiologie zu sprechen; er unterscheidet vor allem infektiöse und nicht infektiöse chronische Gelenkerkrankungen. Eine infektiöse Ursache hält er auch bei der Polyarthritis chronica primitiva für wahrscheinlich; unter die nicht infektiösen rechnet er: 1) Die Arthritis chronica traumatica, 2) irritativa (Hydarthros chron.), 3) die konstitutionelle Arthritis chronica (Gicht, Hämophilie), 4) die Arthritis deformans (spontanea, reactiva, neuropathica), 5) die funktionelle Arthritis chronica (Gelenkneuralgien, Hydrops intermittens).

Therapeutisch hat H. bei der Arthritis deformans, wenn der sonstige physikalische Heilapparat versagte, oft Gutes von Stützapparaten für Hüfte, Knie und Fuß gesehen. In hochgradigen Fällen leistet oft die Resektion der Gelenkenden Gutes, wie an einer mit Hüftresektion behandelten Pat. gezeigt wird. Bei der Polyarthritis chronica destruens hat die Resektion wenig Erfolg gegeben, weit bessere Erfolge dagegen Stützapparate, mit deren Hilfe die Kontrakturen im Laufe von Monaten und Jahren gestreckt und schließlich in der gestreckten Stellung

fixiert wurden. Erst wenn die Gelenke abgeschwollen sind und die Pat. ihre Schmerzen verloren haben, werden die Gelenke durch Apparate beweglich gemacht; unterstützend wirken am besten Moorbadekuren.

3) Herr Wollenberg: **Pathologisch-anatomische Beiträge zur Lehre des chronischen Gelenkrheumatismus und der Arthritis deformans.**

Die pathologische Anatomie beider Prozesse wird oft nicht streng geschieden. Frühstadien hat man zudem bisher selten untersucht. W. hat vor allem die erste Entwicklung der Läsionen an der Synovialis und am Knorpel und Knochen und ihr Verhältnis zueinander verfolgt.

Bei der Arthritis deformans äußert sich der Prozeß zuerst im Knorpel und Knochen, während die Synovialis anfangs unbedeutende Veränderungen aufweist. Bei ausgesprochener Auffaserung und Proliferation am Knorpel zeigt die Synovialis einfache Zottenhypertrophie und geringe Gefäß- und Bindegewebsbildung. Erst wenn ausgesprochene Usuren und Schliffflächen, drusige Randwucherungen am Knochen vorliegen, werden die genannten Veränderungen der Synovialis stärker; die entzündlichen Erscheinungen bleiben stets gering. In den späteren Stadien treten degenerative (hyaline) Veränderungen der Synovialis auf; schließlich kann sie zu einem strukturlosen hyalinen Gewebe werden; Verkalkung und Pigmenteinlagerung findet sich oft sehr reichlich. Die Veränderungen gleichen denen bei der traumatischen Synovialerkrankung; sie sind wohl auch auf die inneren Traumen zurückzuführen, denen die Synovialis bei jeder Bewegung in einem deformierten Gelenk ausgesetzt ist.

Bei der primären chronischen progressiven Polyarthritis beginnt der Prozeß in der Synovialis mit stärkerer Zottenwucherung, reichlicherer Gefäßneubildung, bedeutenderer Proliferation der fixen Bindegewebszellen. Charakteristisch sind vor allem mächtige, dicht beieinander liegende Anhäufungen von Rundzellen, die meist zirkumskripte, perivaskuläre, lymphomartige Gebilde darstellen; daneben besteht diffuse Durchsetzung des Gewebes mit Lymphocyten. Man findet die lymphomartigen Anhäufungen auch bei anderen Gelenkerkrankungen, jedoch nie so enorm und dicht. Vom Tuberkelknötchen sind sie natürlich scharf unterschieden. Veränderungen am Knorpel fehlen in frühen Stadien, oder es finden sich spärliche Usuren oder Erosionen, oder man trifft auch schon die Entwicklung des von der Synovialis stammenden pannusartigen Granulationsgewebes, welches schließlich den Knorpel substituiert und in Bindegewebe verwandelt. In späteren Stadien und bei milderen Fällen sieht man zuweilen auch geringe Proliferationserscheinungen am Knorpel. In ganz alten Stadien hat man eine starke bindegewebige Verdickung und Schrumpfung der Kapsel, Verwachsung der gegenüberliegenden Synovialispartien und der Gelenkenden; oft bildet nur eine dünne Bindegewebslamelle die Begrenzung der Markhöhle des Knochens; die knöchernen Gelenkenden sind stark verkleinert, ihre Spongiosa ist äußerst rarefiziert. Knorpel- und Knochenwucherung ist nicht zu konstatieren. Die Synovialisläsionen ähneln sehr denen bei infektiösen Arthritiden bekannter Ätiologie, z. B. den gonorrhoischen.

Auch die Veränderungen beim sekundären chronischen Gelenkrheumatismus sind durchaus analog; sie unterscheiden sich aber sowohl in frühen wie in späten Stadien absolut von denen bei der Arthritis deformans; event. auftretende deformierende Prozesse sind bei jenen stets eine sekundäre Komplikation, die Reaktion des Knorpels und Knochens auf die durch die Synovialiserkrankung bedingte Ernährungsstörung. (Demonstration makroskopischer und mikroskopischer Präparate.)

Diskussion: Herr Hildebrandt betont, daß über die pathologisch-anatomischen Charaktere der beiden Krankheiten, von denen die eine als primäre Knochen-, die andere als primäre Gelenkerkrankung aufzufassen ist, längst keine Zweifel mehr bestehen. Bei Operationskursen hat er oft Gelegenheit gehabt, Gelenke zu sehen, welche nichts als Auffaserung des Knorpels zeigten; diese stellt wohl das Anfangsstadium der Arthritis deformans dar. Über die Ätiologie herrscht bei beiden Leiden völlige Unklarheit.

Herr König schließt sich den Ausführungen Hildebrandt's an. Er möchte an der Bezeichnung chronischer Gelenkrheumatismus nichts geändert wissen; daß

derselbe sehr häufig in feuchten Wohnungen bei Frauen der ärmeren Klassen entsteht, weist auf eine parasitäre Ursache hin. Selten sieht man den chronischen Gelenkrheumatismus aus einem akuten hervorgehen, sehr oft dagegen aus gonorrhoischen Gelenkentzündungen; letztere neigen mehr zu Verwachsungen als die rheumatischen Arthritiden. Auch bei Tuberkulose kommen ähnliche chronische Gelenkerkrankungen vor, die nicht durch den Tuberkelbazillus, sondern wohl durch dessen im Körper kreisende Toxine verursacht werden.

Herr Stein (Wiesbaden) weist darauf hin, daß man die beiden Krankheitsformen auch aus den klinischen Krankheitsbildern genau unterscheiden könne.

4) Herr Böcker: Über paralytische Luxationen im Hüftgelenke.

B. stellt mit vier Fällen der Hoffa'schen Klinik (eine Luxatio paralytica infrapubica, drei iliacae) 26 Fälle permanenter paralytischer Luxation der Hüfte nach spinaler Kinderlähmung (17 nach vorn, 9 nach hinten) aus der Literatur zusammen; von denen nach vorn scheidet er noch 8 aus, die sich bei der Operation oder im Röntgenbild als Pfannenwanderung, Subluxationen, event. mit Nearthrosenbildung (der eigene Fall), willkürliche Luxation erwiesen haben. Nach seinen Beobachtungen glaubt er sogar, daß die Luxation nach hinten die häufigere ist, und daß man es bei der Luxation nach vorn seltener mit einer wirklichen Luxation zu tun hat, zumal sich bisher kein Fall findet, der durch das Röntgenbild gestützt ist. Bei den Luxationen nach hinten handelt es sich dagegen, wie die Demonstration des Röntgenbildes ergibt, um wirkliche Luxationen. Die Entstehung derartiger Luxationen erklärt er, wie Seeligmüller, durch die antagonistisch mechanische Theorie.

Die klinischen Symptome lassen den Befund nicht immer richtig erkennen. Ausschlaggebend für die Beurteilung und die Diagnose des Falles und schließlich auch für die Behandlung ist allein das Röntgenbild. Bei wirklicher Luxation nach vorn wie nach hinten ist in frischen Fällen das Redressement zu versuchen, in älteren Fällen jedoch die blutige Reposition vorzunehmen. Bei Subluxation event. mit Nearthrosenbildung ist bei geringeren Kontrakturen eine orthopädische Behandlung und bei stärkeren Kontrakturen die offene Durchschneidung der kontrakten Muskeln und Gipsverband in adduzierter Stellung zu empfehlen.

5) Herr Rauenbusch: Sauerstoffeinblasung in die Gelenke zu therapeutischen Zwecken.

Bei den zur röntgenographischen Darstellung der Gelenkweichteile vorgenommenen Sauerstoffeinblasungen, besonders des Kniegelenkes, wurde in der Hoffa-schen Klinik und Poliklinik die überraschende Beobachtung gemacht, daß die subjektiven Beschwerden der Pat. mit Arthritis deformans und die daraus resultierenden Gehstörungen sich plötzlich ganz außerordentlich besserten, so daß die Pat. spontan eine Wiederholung der Einblasung forderten.

Es wurden dann systematisch therapeutische Versuche gemacht, und zwar alle mit dem Erfolge, daß die subjektiven Beschwerden sich bedeutend besserten, zum Teil fast verschwanden.

Auch bei leichteren Fällen von Tuberkulose (Synovialtuberkulose und Hydrops tuberculosus) erzielt man schnelle Abnahme der Beschwerden und auch objektiv eine Besserung, indem nach 2—3 Einblasungen der Erguß nicht mehr oder nur in ganz geringem Maße wiederkehrte.

Die Technik ist die einer aseptischen Punktion; verwendet wird der von Wollenberg angegebene Apparat, in dem man durch Einwirkung Kal. permangan. auf Wasserstoffsuperoxyd chemisch reinen Sauerstoff selbst herstellt. Das Gelenk wird prall gefüllt, wenn kein Erguß abzulassen ist, mit ganz dünner Nadel, die Stichöffnung mit Watte und Kollodium verschlossen. Pat. kann sofort laufen und ist nur kurze Zeit (die Resorption dauert 1—2 Tage) durch das Spannungsgefühl behindert. Die vorher geklagten Schmerzen bessern sich meist schon an demselben Tage. Schädigungen sind nie beobachtet. **Richard Wolff** (Berlin).

---

22) Sanitätsbericht über die kgl. preußische Armee, das XII. und XIX. (1. und 2. kgl. sächsische), das XIII. (kgl. würtenbergische und über die ostasiatische Besatzungsbrigade für den Berichtszeitraum vom 1. Oktober 1903 bis 1. Oktober 1904. Bearbeitet von der Medizinalabteilung des kgl. preußischen Kriegsministeriums. Mit 12 Karten und 25 graphischen Darstellungen im Text.

Berlin, **E. S. Mittler & Sohn,** 1906.

Daß die ins chirurgische Gebiet schlagenden Krankheiten in der Armee überwiegen, geht unter anderem schon aus folgenden statistischen Zusammenstellungen hervor: Krankheiten der Atmungsorgane kamen in 74‰, die der Ernährungsorgane in 91‰, Infektionskrankheiten in 22‰, die Krankheiten der äußeren Bedeckungen in 140‰, mechanische Verletzungen in 132‰ der Fälle vor.

Der Zugang von Wundrose war sehr niedrig (1,1‰), von sonstigen Wundinfektionskrankheiten wurde ein Fall von Milzbrand beobachtet, dessen klinische Erscheinungen in einer am Unterarme vorhandenen Pustel bestanden; aus dem Inhalte dieser wurden Milzbrandbazillen gezüchtet, der Kranke genas. 30 Zugänge an Pyämie hatten die verschiedensten Ursachen, wie Mandelentzündungen, Ohreiterungen usw. Von der Anwendung des Streptokokkenserums können therapeutische Erfolge nicht berichtet werden.

Tuberkulose der Knochen und Gelenke kam 30mal vor; die meisten dieser Erkrankungen wurden auf stattgehabte Verletzungen zurückgeführt; Tuberkulose des Hodens wurde 17mal festgestellt.

7 Fälle von Starrkrampf gingen im Berichtsjahre zu; interessante Untersuchungen ergaben, daß in den Fußlappen und Stiefeln gesunder Leute oft Tetanusbakterien angetroffen wurden. Von Antitoxineinspritzungen wurde, da man sie nur bei bereits ausgesprochenem Tetanus verwandte, kein Erfolg gesehen. Die prophylaktischen Einspritzungen bei mit Erde beschmutzten Wunden werden in der Armee hoffentlich bald allgemein Beachtung finden.

Unter den bösartigen zur Beobachtung gekommenen Geschwülsten finden wir 24 Sarkome, 11 Krebse. Die ersteren hatten ihren Sitz meistens an den Extremitäten, die letzteren betrafen 4mal den Magen, 4mal den Mastdarm, 3mal die Haut. Außer diesen bösartigen Erkrankungen sind eine Anzahl gutartiger Geschwülste verschiedenartiger Natur beobachtet worden.

An Gehirn- und Rückenmarkserschütterungen gingen zu 208 Mann, von denen 2 starben und 178 wieder dienstfähig wurden, die übrigen gingen als dienstunbrauchbar ab.

Über 6 Pulsadergeschwülste wird berichtet, welche 1mal die Schlüsselbeinschlagader und 5mal die Hauptschlagader betrafen.

An Kropf erkrankt werden 62 Mann geführt, jedoch handelte es sich 40mal um derartig leichte Erkrankungen, daß die Leute bald wieder zum Dienste geschickt wurden; nur 3mal ist wegen Kropf operiert worden.

Die Radikaloperation bei nicht eingeklemmten Leistenbrüchen wurde 41mal ausgeführt; 34mal konnte hierdurch Dienstfähigkeit erzielt werden; von 9 Pat. mit operierten Bauchbrüchen wurden 6 wieder dienstfähig. Von 31 mit eingeklemmten Brüchen wurden 14 dienstfähig, keiner starb; von 10 mit innerem Darmverschluß, von welchen nur 5 operiert wurden, starben 4; 6 erlangten Dienstfähigkeit.

An Blinddarmentzündung gingen zu in der Armee 1320 = 2,5‰ aller Zugänge. Ausgang: 41 Todesfälle und 957 Wiederherstellungen zur Dienstfähigkeit. Ausführlicher berichtet ist über 442; unter diesen sind 234 innerlich behandelt; von ihnen gingen 170 dienstfähig ab, 20 anderweitig (Genesungsheim), 36 wurden dienstunbrauchbar, 4 starben. Von 206 Operierten wurden 172 geheilt, es starben 34 = 16,5%. Diese Mortalitätsziffer sinkt, sobald man die Leute davon abtrennt, bei welchen bereits Bauchfellentzündung ausgebrochen war, auf 9,9%.

Von Bauchfellentzündung, soweit sie nicht bei den Blinddarmentzün-

dungen erwähnt sind, liegen 20 Fälle vor, von denen 12 tödlich endeten. Es handelte sich teils um Tuberkulose, teils um Magen-Darmperforationen.

Über 154 Wasserbrüche ist berichtet; 134 der Träger wurden dienstfähig; 24mal wurde nach v. Bergmann, 8mal nach Winkelmann, 4mal nach Volkmann operiert. Die mittlere Behandlungsdauer betrug nach der v. Bergmannschen Methode 27 Tage, nach der Winkelmann'schen 29½, nach der Volkmann'schen 33 Tage.

Venerische Erkrankungen: 1900/01 = 17,8‰, 1901/02 = 18,3‰, 1902/03 = 19,4‰, 1903/04 = 19,8‰ Zugänge. Die höchste Zahl wies, wie früher, das sächsische Armeekorps auf. Die Zugänge in der französischen Armee betrugen 1903/04 31,1‰, in der österreichischen 58,9‰, in der englisch-innländischen Armee 125‰.

Krankheiten der äußeren Bedeckungen: Der Zugang an Panaritien ist gegen das Vorjahr, wo er 10,8‰ betrug, auf 9,5‰ gesunken. Diese Abnahme ist von Jahr zu Jahr regelmäßig bereits früher erfolgt. Auch die Erkrankungen an Furunkel haben wiederum abgenommen, was der Beobachtung größerer Reinlichkeitspflege zuzuschreiben ist. Ein Oberlippenfurunkel führte trotz frühzeitiger Inzision zum Tode.

Krankheiten der Bewegungsorgane. Unter 320 Gelenkentzündungen, über welche Näheres berichtet ist, war 250mal das Kniegelenk betroffen, 34mal das Fußgelenk. Im ganzen wurden behandelt 2700 Leute mit Gelenkentzündung, von welchen 2229 wieder dienstfähig wurden. Unter der Nummer Fußgeschwulst sind 11922 Kranke geführt. Da unter dieser Nummer auch Krankheiten geführt sind, bei welchen kein Mittelfußknochenbruch vorhanden war, bietet das vorliegende Material zurzeit noch kein einheitliches Bild.

Exerzier- und Reitknochen resp. Muskelverknöcherungen kamen 55mal zur Beobachtung. 33 Knochenneubildungen saßen an den oberen, 21 an den unteren Gliedmaßen, 1 am Becken. 31 waren durch Stoß mit dem Fechtgewehre, 9 durch Hufschlag entstanden.

Mechanische Verletzungen. Unter diesen befanden sich 3 schwere Quetschungen des Bauches, 5 Darmzerreißungen mit 2 Todesfällen, 4 Leberzerreißungen mit 3 Todesfällen, 2 Milzverletzungen mit 1 Todesfall, sämtlich durch Hufschlag hervorgerufen. Außerdem sind noch 13 schwere Nierenquetschungen mitgeteilt, deren Ursachen verschiedener Natur waren, und von denen 2 tödlich endeten.

Knochenbrüche. 4601 = 8,7‰ der Krankenzugänge. Dienstfähig wurden 3812 = 74,5% der Behandelten. Am meisten beteiligt an den Zugangszahlen ist der Fuß (wegen der vielen Mittelfußknochenbrüche), dann folgen an Häufigkeit Unterschenkel, Hand, Unterarm, Kopf, Schlüsselbein, Oberschenkel, Rippen, Oberarm.

An Verrenkungen gingen zu 626 = 1,2‰ der Krankenzugänge, endigten 77,8% mit Ausgang in Dienstfähigkeit. Verrenkungen der oberen Gliedmaßen wurden 548mal, die der unteren 72mal beobachtet, die anderer Gelenke 6mal.

Schußverletzungen. Zugang im ganzen 381, geheilt 275, gestorben 106. Die größte Anzahl war durch Schuß aus dem Gewehrlauf vermittels Platzpatronen hervorgerufen: 129 Fälle mit 20 Todesfällen. Es folgen 64 Revolver- resp. Pistolenschüsse mit scharfen Patronen, davon tot 32; dann 58 Gewehr- und Karabinerschüsse mit scharfen Patronen, davon tot 45. Verhältnismäßig zahlreich waren Verletzungen durch Explosion von Patronen, Ladehemmungen (40) und durch Zielmunition, Teschins und Flobertgeschosse (38). Schußverletzungen durch Granaten kamen nur 2mal vor; beide Fälle waren leicht und wurden geheilt.

Aus der Operationstabelle mögen zum Schluß noch einige Zahlen genannt sein: 69 Ohrenoperationen, 215 Operationen bei Blinddarmentzündung, 47 Laparotomien, 62 Bruchoperationen, 47 Amputationen, 22 Resektionen, 43 Geschwulstoperationen usw.

Herhold (Brandenburg).

23) **Franz.** Kriegschirurgische Erfahrungen in Deutschsüdwestafrika.
(v. Langenbeck's Archiv Bd. LXXXI. Hft. 2.)

F. schildert eine Reihe interessanter chirurgischer Fälle aus dem afrikanischen Kolonialkieg. Äußerst lehrreich sind die Fälle von Tangentialschüssen des Schädels. Sie zeigen, daß ganz beträchtliche Ausfallserscheinungen, wie Lähmungen der Extremitäten, Blindheit, spontan ohne Eingriff zurückzugehen vermögen. Ferner lehrten einige Beobachtungen, daß Geschosse auch in nächster Nähe (20 Schritt bis 300 m) ohne Sprengwirkung den Schädel durchdringen können, was im Gegensatz zu Hildebrandt's Ansichten steht. Primäres Eingreifen bei Schädelschüssen, wie es jetzt vielfach verlangt wird, ist nicht erforderlich. Es gibt nur drei Indikationen für die Operation, Infektion, Hirndruck und kortikale motorische Reizerscheinungen.

Weiter beschreibt Verf. einen geheilten Fall von Luftröhrenschuß und einen Halsschuß mit folgender akuter eitriger Mediastinitis, die auf operativen Eingriff zur Genesung kam, endlich eine Reihe konservativ behandelter perforierender Bauchschüsse. Zum Schluß wird noch der Einfluß der Malaria auf die Verletzungen abgehandelt. **E. Siegel** (Frankfurt a. M.).

24) **Doebbelin.** Vier seltenere operative Fälle aus dem Garnisonlazarett II Berlin.
(Deutsche militärärztl. Zeitschrift 1906. November.)

Im ersten Falle handelte es sich um einen komplizierten Kniescheibenbruch, bei dem die Bruchstücke $1/2$ cm breit klafften, der Streckapparat unversehrt war. Es wurde die vorhandene Wunde erweitert, das Gelenk punktiert und das Bein ruhig gestellt. Auch ohne Naht trat völlige Konsolidation der Bruchstücke ein.

Im zweiten Falle lagen zwei Schußverletzungen durch S-Munition (Gewehr 98) auf 25 Schritt bei derselben Person vor. 5 cm tiefe, 15 cm lange Schußwunde in der Leber, Tamponade derselben; ferner Abtrennung eines Teiles des Zwerchfells von der Brustwand. Annähen des Zwerchfells an die letztere. Entfernen der von den Rippen und der Beckenschaufel losgelösten, in den Ausschußwunden liegenden Knochensplitter. Heilung.

In den beiden letzten Fällen endlich handelte es sich um eine intraperitoneale und eine retroperitoneale Zerreißung des Duodenums infolge Einwirken stumpfer Gewalt. Beide Fälle endigten trotz Laparotomie tödlich.

Herhold (Brandenburg).

25) **A. Sticker.** Übertragung von Tumoren bei Hunden durch den Geschlechtsakt.
(Berliner klin. Wochenschrift 1906. Nr. 49.)

Nachdem Verf. durch Experimente den Beweis erbracht hatte, daß auch aus ulzerierenden Geschwülsten lebende, zu progressivem Wachstum befähigte Geschwulstzellen in die Außenwelt gelangen können, versuchte er die Frage zur Entscheidung zu bringen, ob durch Kontakt spontane Geschwülste bei anderen Tieren entstehen können. S. ließ eine an Scheidensarkom leidende Hündin von vier männlichen Hunden decken. Bei einem derselben entwickelte sich nach einer Latenzzeit von $3^1/_2$ Monaten an einer Stelle, die genau der Geschwulststelle der Scheide korrespondierte, am Penis eine brombeergroße Geschwulst, die langsam, aber stetig wuchs.

Auch bei einer zweiten Versuchsreihe (drei Hunden) konnte bei einem Hunde nach der gleichen Zeit eine wachsende Geschwulst — diesmal ohne Lymphdrüsenmetastasen — nachgewiesen werden.

Durch diese Versuche wird die Aufmerksamkeit auf ähnliche Beobachtungen am Menschen wieder mehr hingelenkt. **Langemak** (Erfurt).



26) **Gaylord.** Evidences that infected cages are the source of spontaneous cancer developing among small caged animals.

(Brit. med. journ. 1906. Dezember 1.)

Seit Hanau, Michaelis, Borrel, Pick ist das endemische Vorkommen von Krebs bei Laboratoriumstieren eine Tatsache. Verf. beobachtete nun das endemische Vorkommen von Geschwülsten bei kleinen Käfigtieren unter Verhältnissen, die es sehr wahrscheinlich machen, daß der Käfig selbst es ist, der die Ansteckung weiterträgt. Er berichtet ausführlich über seine bedeutsamen Beobachtungen. Erblichkeit der fortgepflanzten Neubildung konnte mit Sicherheit ausgeschlossen werden, da die Ratten, die den Käfig von 1903 bis 1904 inne hatten, aus einer weit entfernten, ganz anderen Quelle stammten als diejenigen, die 1904 und 1905 im Käfig gehalten wurden und dieselbe Neubildung unter sich entwickelten. Auch die unmittelbare Umgebung kann keine Rolle gespielt haben, weil der Käfig 1903/04 im vierten Stock, 1904/05 im Keller untergebracht war. Eine einleuchtende Erklärung für die Ansteckung des Käfigs mit Sarkomgift liegt in der Tatsache, daß der Käfig 1902 Ratten zum Aufenthalte diente, die mit Schilddrüsensarkom geimpft waren. Bis zum ersten Auftreten genau derselben Geschwulst in diesem Käfig vergingen seitdem 3 Jahre; das Sarkomgift scheint also äußerst ausdauernd zu sein.

Auch die zweite Beobachtung spricht nach G. für eine Käfigansteckung. In einem solchen Käfig fanden sich im Laufe von 3 Jahren nicht weniger als 60 Spontangeschwülste, und zwar Karzinome bei Mäusen. Der Aufstellungsort wurde häufig gewechselt, der Tierbestand mindestens einmal völlig erneuert, ohne daß eine Pause im Auftreten der Geschwülste beobachtet wurde.

Die Erfahrungen scheinen zu beweisen, daß das Sarkom bei Ratten, das Brustkarzinom bei Mäusen durch Ansteckung übertragen werden kann. Verf. macht aufmerksam auf ähnliche Beobachtungen beim Menschen in sog. »Krebshäusern« und stellt die Forderung auf, die Räume von Karzinomkranken zu desinfizieren, die Verbände zu vernichten usw. **Weber** (Dresden).

27) **M. Aynaud.** Coexistence de deux cancers de nature différente chez de le même individu.

(Bull. et mém. de la soc. anat. de Paris 1906. Nr. 2.)

Mitteilung eines Obduktionsbefundes. Plattenepithelkrebs der Zunge und Zylinderepithelkrebs des Pylorus. **Neugebauer** (Mährisch-Ostrau).

28) **Nathan.** Über Selbstheilung des Angioms durch Ulzeration.

(Prager med. Wochenschrift 1906. Nr. 2.)

Unter einer fortlaufenden Reihe von 300 Kindern am 10. Lebenstage wurden in Epstein's Kinderklinik in Prag 70 mit Naevi flammei und 2 mit Hämangiomen, d. i. 24%, gezählt. 33 (45,76%) saßen an der Haarnackengrenze, 14 (19,44%) an der Stirn, 7 (9,72%) am oberen Augenlide, 5 (6,88%) am Filtrum der Oberlippe, 3 (4,16%) in der Glutäalgegend, je 2 (2,77%) in der Ohrgegend, an der Schulter, am Rücken und am Oberschenkel; je 1 (1,38%) am Oberarm und am Fußrücken. In 22 der beobachteten 300 Fälle wurden mehrere Gefäßmäler gleichzeitig festgestellt.

Die Selbstheilung durch Ulzeration betraf 4 einfache Angiome (2 am Unterschenkel, 1 am Skrotum, 1 am Kopf); sie war so vollkommen, daß nur eine Narbe oder einzelne Gefäßverzweigungen in ihrer Umgebung an die ursprüngliche Affektion erinnerten. **Gutzeit** (Neidenburg).

29) **Poncet.** Botryomycose humaine.

(Bull. et mém. de la soc. de chir. de Paris T. XXXII. p. 305.)

P., von dem die ersten Veröffentlichungen über Botryomykose beim Menschen stammen (Congrès de chirurgie de 1897), gibt die ausführlichen Krankengeschichten (und gute Abbildungen) von fünf weiteren Fällen, bei denen allen der Sitz der Er-

krankung an der Handfläche war. Obwohl nur in einem seiner Fälle ein Trauma (Riß an einem Dorn, 4 Wochen vor dem Auftreten der Geschwulst) der Erkrankung vorausging, hält P. daran fest, daß es sich um eine Infektion handeln müsse, die eine Schädigung der normalen Hautbedeckung zur Voraussetzung habe. Die bisher vorgenommenen Impfversuche gaben kein eindeutiges Resultat. Die als Botryomykome bezeichneten Granulationsgeschwülste unterscheiden sich klinisch durch ihre Lokalisation, Entwicklung und die absolut fehlende Neigung zu spontaner Heilung scharf von den gewöhnlichen Granulomen, denen sie bei der mikroskopischen Untersuchung allerdings durchaus zu gleichen scheinen. Von dem in der Veterinärmedizin unter der Bezeichnung »Champignon de castration« am Pferde schon länger bekannten Krankheitsbilde weicht die beim Menschen beobachtete Erkrankung trotz einer sonst auffallenden Übereinstimmung der Erscheinungen in einigen Punkten doch ab (histologische Färbereaktionen usw.).

Die Behandlung der Geschwülste muß außer in der Abtragung der Geschwulst mit der Schere, da sonst regelmäßig Rezidive auftreten, noch in einer am besten unter Esmarch's Blutleere vorgenommenen sorgfältigen Exkochleation des Geschwulstbodens bestehen, nach der Heilung unter dem ersten Verbande, und ohne daß je ein Rezidiv beobachtet wurde, eintritt; Umschneidung des Stieles und folgende Naht ist also nicht unbedingt erforderlich und kompliziert nach P.'s Auffassung nur den sonst geringfügigen Eingriff.

Bei der Diskussion werden noch über 20 weitere Fälle von Botryomykose (einige auch aus Paris selbst) bekannt gegeben. Broca führt als analoge klinische Erscheinung die Granulationsgeschwülstchen am Nabel Neugeborener an. Der Vorschlag von Hartmann, für die Erkrankung die richtigere Bezeichnung »Granulome télangiectasique« zu wählen, stößt auf den Widerspruch P.'s, da er, obwohl auch er den Botryomyces als Träger der Krankheit niemals feststellen konnte, festhalten möchte an dem für das scharf umschriebene klinische Bild bisher gebrauchten Namen.

Thümer (Chemnitz).

30) **Hauber.** Über Lumbalanästhesie.

(v. Langenbeck's Archiv Bd. LXXXI. Hft. 2.)

Verf. gibt einen Überblick über die geschichtliche Entwicklung der Lumbalanästhesie. Ihm gilt mit Recht Bier als der eigentliche Begründer unserer heutigen Methode. Seine eigenen Erfahrungen erstrecken sich auf 200 Fälle. 160mal war die Anästhesie hierbei eine völlige und ausreichende, 23mal konnte ohne weitere Narkotika bei vorhandener Schmerzempfindung zu Ende operiert, dagegen mußte 14mal zur Allgemeinnarkose Zuflucht genommen werden. Von üblen Nachwirkungen wurden Kopf- und Kreuzschmerzen beobachtet, die von verschiedener Dauer und Intensität waren. Dreimal kam eine Abducensparese vor. Die Heilungsdauer derselben schwankte zwischen 6 und 42 Tagen. Im allgemeinen waren aber die Erfahrungen sehr zufriedenstellend. Bei Eingriffen oberhalb des Nabels wird Tropakokain, unterhalb desselben Stovain verwendet. Abzuraten ist von der Lumbalanästhesie bei jungen, innerlich gesunden, aber nervösen Leuten, bei sehr großen peritonealen Eingriffen und bei bloßen Untersuchungen, wie Rektoskopie, Cystoskopie usw. Doch wird in einem Nachtrage die Indikation nach den 80 neuesten Erfahrungen auch auf größere abdominale Eingriffe ausgedehnt.

E. Siegel (Frankfurt a. M.).

31) **Lindenstein.** Erfahrungen mit der Lumbalanästhesie.

(Deutsche med. Wochenschrift 1906. Nr. 45.)

Bericht über 100 Fälle mit 13 Versagern, die aber alle auf technische Fehler zurückzuführen sind, z. B. in drei Fällen auf Auskochen der Kanüle in Sodalösung. In 42 Fällen wurde Stovain 0,04—0,06, später Novokain in einer Dosis von 2 bis 2,5 einer 5%igen Lösung angewandt. Ein Unterschied in der Wirkungsweise beider Mittel hat sich nicht ergeben, ebenso wie hinsichtlich der Dauer der Anästhesie und etwaiger Nachwirkungen. Als Nachwirkungen wurde 13mal Erbrechen und 23mal Kopfschmerzen beobachtet. Die Erscheinungen nahmen nie einen be-

drohlichen Charakter an. Chinin, Antipyrin hatten keinen wesentlichen Einfluß. Nach der Operation wird 0,01 Morphium empfohlen. Bei Eiterung wurde die Lokalanästhesie nicht angewandt, ebenso nicht bei einem Luetiker im Übergange vom primären zum sekundären Stadium. **Borchard** (Posen).

32) **A. Wölfler.** Zur Behandlung der Aktinomykose. (Aus der chirurg. Klinik zu Prag.)

(Wiener klin. Wochenschrift 1906. Nr. 50.)

W. berichtet ganz kurz über 30 Fälle von Aktinomykose, von denen 20 sicher und dauernd geheilt sein sollen; die meisten davon wurden nur mit Jodkali behandelt. Am interessantesten ist ein mit Aktinomykose des Unterleibes (Fisteln, Leistendrüsen, hochgradige Darmverwachsungen) behafteter Pat., der inoperabel erschien, und durch 2 Jahre fortgesetzte Injektionen von Alttuberkulin (58 Injektionen) vollständig geheilt wurde. Durch vollkommene Exstirpation im Gesunden konnten geheilt werden je ein Fall von Aktinomykose des Dickdarmes und der Zunge. In fünf Fällen konnte fortgesetzter Jodkaligebrauch den Fortschritt des Leidens nicht aufhalten. **Renner** (Breslau).

33) **Hohlbeck.** Über Tetanuserkrankungen im russisch-japanischen Kriege.

(Petersburger med. Wochenschrift 1906. Nr. 36.)

Von 592 fast ausschließlich Schwerverwundeten, die Verf. in einem russischen Etappenlazarett beobachten konnte, erkrankten 14 an Tetanus, und 13 von diesen erlagen der Infektion. In drei Fällen handelte es sich um Mantelgeschoßverletzungen, alle übrigen waren von Granatsplittern und Schrapnellkugeln und -Hülsenteilen getroffen worden. Sichtbar mit Erde verunreinigt waren nur zwei der größeren Weichteilverletzungen, während sich in elf Fällen eine Verunreinigung der Wunde durch mitgerissene erdbeschmutzte Kleider- und besonders Mantelfetzen feststellen ließ. Hierin sieht Verf. das wesentlichste Moment für das Zustandekommen der Infektion. Auffallend ist die hohe Sterblichkeit im Hinblick auf die ziemlich langen Inkubationszeiten; in fünf Fällen traten die ersten tetanischen Symptome am 6. und 8. Tage auf, in den übrigen neun Fällen aber erst zwischen dem 9. und 18. Tage, und nur der nach 18tägiger Inkubation Erkrankte kam mit dem Leben davon. Von großem Interesse ist die Erfahrung, daß in drei Fällen schwerer Weichteilverletzung am Unterschenkel, trotz sofortiger Amputation, zweimal am 3. und einmal am 6. Tage nach der Operation Tetanus auftrat. — Vier Kranke wurden nach Ausbruch der ersten Krampferscheinungen mit Antitoxin (vom Moskauer bakteriologischen Detachement in Charbin) behandelt. Verf. sah keine gute Wirkung, doch glaubt er von sehr frühzeitiger prophylaktischer Serumbehandlung Verletzter mit tetanusverdächtigen Wunden günstigere Ergebnisse erwarten zu dürfen. **W. Goebel** (Köln).

34) **Adam.** Tetanus in two brothers; subdural and subcutaneous injections of serum; recovery.

(Brit. med. journ. 1906. November 10.)

Fall I. Schwere Verletzungen, verschmutzt mit Straßenstaub, erste Tetanuszeichen am 10. Tage, vom 11. bis zum 22. Tag im ganzen 157 ccm Serum injiziert, davon zwei subdurale Injektionen. Heilung.

Fall II. Leichte Zehenquetschung durch Huftritt, erste Tetanuszeichen am 3. Tage, vom 7. bis zum 14. Tag im ganzen 100 ccm Serum injiziert, davon eine Injektion subdural. Heilung.

Der erste Fall mit langer Inkubation verlief schwer, der zweite mit kurzer Inkubation leicht, entgegen dem Gesetz: Kurze Inkubation, schwerer Verlauf. Daß die Krankheit zwei Brüder betraf, war wohl ein zufälliges Zusammentreffen.

Weber (Dresden).

35) **Riedl.** Zur Starrkrampfserumbehandlung.

(Wiener klin. Wochenschrift 1906. Nr. 9.)

Ein 31 Jahre alter Mann erlitt bei einer Explosion im Steinbruch einen komplizierten Bruch des linken Radius und zahlreiche Steinsplitterverletzungen. Nach Heilung der Wunden, am 17. Tage nach der Verletzung, brach Tetanus aus, der binnen 3 Tagen zu schwerstem Opisthotonus und Trismus führte; Atmung behindert, Puls klein, frequent.

Im Verlaufe von beinahe 3 Wochen wurden 1120 Antitoxineinheiten Paltauf-schen Serums in den Duralsack injiziert und Pat. der Heilung zugeführt, nachdem die Gewebe um die ursprüngliche Verletzungsstelle herum entfernt worden waren. Abgesehen von 6 g Chloralhydrat zu Beginn der Symptome wurden Medikamente gar nicht verabreicht. **W. v. Brunn** (Rostock).

36) **Potts.** Danger from the careless use of the alkaloid of the suprarenal gland.

(Journ. of the amer. med. assoc. 1906. Oktober 13.)

37) **Bennett.** Dangers in use of adrenal preparations.

(Ibid. 1906. November 17.)

Durch Adrenalinlösung wird die Schleimhaut durch starke Zusammenziehung der Arterien blutleer, der krampfhaften Kontraktion folgt eine große Erschlaffung der Gefäßwand und dadurch eine starke Hyperämie der Schleimhaut. Wiederholt man die Adrenalinanwendung, so entsteht eine dauernde Kongestion mit Schwellung. P. führt einige Fälle von Heuschnupfen an, bei denen es zu nachfolgender starker Schwellung nach vorübergehender Erleichterung durch wiederholten Adrenalingebrauch kam.

B. erlebte eine sehr alarmierende Adrenalinvergiftung. Nach Sondierung einer Harnröhrenverengerung trat starke Blutung ein. Er injizierte etwa 1,8 g einer 1‰igen Lösung von Adrenal. hydrochlor. Nach 1/2 Minute wurde der kräftige Mann unruhig, strauchelte und klagte über Herzkrämpfe, die Atmung war beschleunigt, der Herzschlag unzählbar, die Conjunctiva völlig blaß. Unter allgemeinem Schweißausbruche wurden die Gliedmaßen kalt, nach 5 Minuten trat reichliches Blutspeien ein, das über eine Stunde anhielt. Pat. bot den Anblick eines Sterbenden Der Puls, zuerst sehr hart, wurde später weich und langsam. Unter allmählichem Nachlassen der Erscheinungen beruhigte sich der Kranke, und nach gut durchschlafener Nacht fühlte er am anderen Tage wenig mehr von dem Zustand. Als Gegenmittel gab B. Morphium, Atropin und Nitroglyzerin subkutan. **Trapp** (Bückeburg).

38) **F. Kuhn** (Kassel). Catgut vom gesunden Schlachttiere.

(Münchener med. Wochenschrift 1906. Nr. 41.)

K. vermißt mit Recht von all den Arbeiten, welche über die Frage der Desinfektion des Catguts geschrieben worden sind, die nach seiner Herkunft und erörtert eingehend den Werdegang eines Catgutfadens bis zu seiner Versendung als Rohcatgut, um auf die groben Fehlerquellen hinzuweisen, die, vom chirurgischen Standpunkt aus betrachtet, die Catgutfabrikation, ähnlich wie früher die Gelatinefabrikation, in sich birgt. Er fordert deshalb die ausschließliche Verwendung gesunder Därme von amtlich kontrollierten Schlachttieren und die sauberste Bearbeitung derselben unter strenger Einhaltung aseptischer und antiseptischer Grundsätze. Hoffentlich gelingt es der von K. damit betrauten Firma Merck, die jetzt eine sterile Gelatine liefert, auch ein völlig keimfreies Catgut nach Verf.s Forderungen herzustellen. **Kramer** (Glogau).

39) **O. Rumpel.** Über die Lagebestimmung von Fremdkörpern mittels des Röntgenverfahren.

(Deutsche militärärztl. Zeitschrift 1906. Dezember.)

Das Verfahren besteht in einer Vereinfachung der von Davidson und Harrison angegebenen Methode. Das Prinzip beruht auf einer zweifachen Röntgen-

aufnahme unter Röhrenverschiebung und Beibehaltung derselben Platte und Rekonstruktion der auf diese Weise erhaltenen Bilder und zwei Metallmarkenbilder durch einen näher beschriebenen Apparat. Ohne die beigegebenen Zeichnungen ist das Verfahren nicht recht verständlich, und es muß daher auf das Original verwiesen werden. Jedenfalls erscheint die Methode empfehlenswert.

Herhold (Brandenburg).

40) **Hildebrand.** Eine neue Methode zum Bezeichnen der Röntgenplatten.

(Fortschritte auf dem Gebiete der Röntgenstrahlen Bd. X. Hft. 4.)

Verf. hat eine Lösung hergestellt, mit der man den Namen des Pat. vor der Röntgenaufnahme auf die Packung der Platte schreibt, und die nachher auf der Platte sichtbar wird; auch kann man bei Benutzung von Kassetten den Namen auf einen Streifen Papier schreiben und auf die Kassette auflegen.

Die Zusammensetzung lautet:

Hydrarg. bijod. 10,0,
Jodkali 3,5,
Aq. dest. 2,3.

Die Mischung, die vor dem Gebrauch immer gut geschüttelt werden muß, absorbiert in genügender Menge Röntgenstrahlen und bleibt doch so flüssig, daß man mit ihr wie mit Tinte schreiben kann. Selbst in dünner Schicht gibt sie im Röntgenogramm einen intensiven Schatten. **Gaugele** (Zwickau).

41) **R. Grashey.** Einige Fehldiagnosen. (Aus der Münchener Klinik.)

(Archiv f. physikal. Medizin u. med. Technik Bd. II. Hft. 1.)

Verf. führt eine Anzahl negativer und positiver Röntgenbilder an, die Fehldiagnosen veranlaßten, z. B. Übersehen eines sehr schräg verlaufenden Schlüsselbeinbruches, eines Metakarpalbruches. Er weist darauf hin, daß man trotz negativen Röntgenbefundes bei klinischem Verdachte doch, wie in seinen Fällen, die entsprechende Therapie einleiten soll. Oft lehrt ein später aufgenommenes Bild die Richtigkeit dieser. Bei Auffinden eines Steines im uropoetischen System soll man dieses ganz absuchen, um nicht weitere zu übersehen. Die Täuschungsbilder bei Blasensteinverdacht durch Phlebolithen sind ebenfalls ein häufiges Vorkommnis. Seltener dürfte es sein, daß sich bei einer Operation wegen einer sowohl klinisch wie röntgenographisch diagnostizierten Gelenkmaus eine solche absolut nicht findet. Trotzdem auch nach der Operation das Röntgenbild das gleiche blieb, besserten sich die Erscheinungen. **Renner** (Breslau).

42) **Evler.** Über die heilende Wirkung der Röntgenstrahlen bei abgegrenzten Eiterungen.

(Veröffentlichungen aus dem Gebiete des Militär-Sanitätswesens Hft. 35. [v. Bergmann-Festschrift.])

Verf. glaubt, in mehreren Fällen von Karbunkeln, Furunkeln und anderen leichteren umschriebenen Infektionen durch Röntgenbehandlung (ca. 4 Minuten Dauer, 20 cm Abstand) den Heilungsprozeß beschleunigt zu haben.

Lessing (Hamburg).

43) **J. Wiener.** A plea for exploratory incisions in suspected depressed fractures of the skull.

(Amer. journ. of surgery 1906. Dezember.)

Unter 62864 Frakturen verschiedener Statistiken fand Verf. 1139 oder 1,8% Schädelbrüche. 60% derselben ereignen sich im Alter von 20 bis 40 Jahren, sie sind 9mal häufiger bei Männern als bei Frauen, in 50% ist ein Fall, in 35% ein Schlag, in 9% Überfahren die Ursache. Brüche der Basis und der Konvexität sind ungefähr gleich häufig. Konvexitätsbrüche betreffen in 44% das Stirnbein, in 40% die Scheitelbeine, in 14% die Schläfenbeine und in 2% das Hinterhauptsbein.

Als Gefahr der Schädelbrüche wird neben der primären (Meningitis, Hirnabszeß) besonders die der Spätepilepsie hervorgehoben und daher eine warme Verteidigung der primären Freilegung event. Hebung einer Depression bei irgendwie zweifelhaften Brüchen geführt. Vier instruktive Fälle werden in extenso mitgeteilt.

Goebel (Breslau).

44) **Porot et Thévenot.** Tumeur du trou occipital.

(Province méd. 1906. Nr. 51.)

Beschreibung eines Falles von Kropfmetastase, die an der linken Hälfte des Foramen magnum gelagert war und eine Kompression der Medulla verursachte. Es waren die Symptome einer progressiven Bulbärparalyse vorhanden mit der Modifikation, daß die Lähmung des IX. und XII. Hirnnerven deutlich linksseitig war.

A. Hofmann (Karlsruhe).

45) **O. Hildebrand.** Die beiderseitige Oberkieferresektion.

(Berliner klin. Wochenschrift 1906. Nr. 32.)

H. bereichert die spärliche Kasuistik der beiderseitigen Oberkieferresektionen durch Mitteilung zweier mit gutem Erfolge wegen Karzinom operierter Fälle und empfiehlt ein neues Operationsverfahren, dessen er sich bei diesen beiden Fällen mit großem Vorteile bedient hat. Diese Methode besteht darin, daß bei Erkrankung des Überzuges des harten Gaumens der gesunde weiche Gaumen samt Zäpfchen quer abgetrennt wird, daß dann nach der Resektion die Wundränder der Wangenschleimhaut zum Teil untereinander, zum Teil mit dem Wundrande des weichen Gaumens vernäht werden. Auf diese Weise gelingt es, ein vollständig neues Gaumendach zu bilden, das einen vollkommenen Abschluß der Nase gegen die Mundhöhle gibt. Ist der Überzug des harten Gaumens gesund, so wird er nur vorn und an den Seiten abgetrennt und mit den Wundrändern der Wange vernäht.

Der nach der Operation anfangs tief stehende neue Gaumen zieht sich im Laufe der Heilung allmählich in die Höhe, so daß das Schlucken gut geht und die Sprache klar verständlich und deutlich wird. Auch das kosmetische Resultat wird als vorzüglich bezeichnet.

Langemak (Erfurt).

46) **Ruff.** Rückbildung des Lymphosarkoms auf nicht operativem Wege.

(Wiener klin. Wochenschrift 1906. Nr. 18.)

Mitteilung eines Falles aus Fränkel's Poliklinik in Wien.

Bei einem 29 Jahre alten Manne wurde ein Lymphosarkom der linken Mandel nach Unterbindung der Carotis communis entfernt und rezidivierte sofort nach dem Eingriff, wie die histologische Untersuchung nach Probeexzision erwies. Unter Arsenbehandlung verschwand das Rezidiv.

Nach $2^1/_4$ Jahren hatte der Mann ein Lymphosarkom der rechten Mandel; auch dieses wurde exstirpiert und rezidivierte auch sofort; das Rezidiv kam ebenfalls unter Arsenmedikation zum Verschwinden, und $1^1/_4$ Jahr nach der letzten Operation ist Pat. noch völlig gesund.

W. v. Brunn (Rostock).

47) **E. Ungermann.** Über einen Fall von Athyreosis und vikariierender Zungenstruma.

(Virchow's Archiv Bd. CLXXXVII. p. 58.)

Bei der Sektion eines 30jährigen Mannes wurde bei im übrigen normalen Halsorganen das Fehlen der Schilddrüse an normaler Stelle bemerkt; dafür fand sich am Zungengrunde, dicht hinter dem Foramen coecum, eine kastaniengroße, rundliche Geschwulst, die mit dem Nachbargewebe fest verwachsen war und aus Schilddrüsengewebe bestand. Das Drüsenparenchym zeigte mäßige Kolloidentartung, befand sich aber im übrigen in lebhaftester Funktion. Ausfallserscheinungen hatten zu Lebzeiten nicht bestanden. Verf. gibt dann eine ausführliche histologische Beschreibung der Zungenstruma, sowie eine Zusammenstellung sämtlicher

in der Literatur niedergelegten Beobachtungen dieser seltenen Affektion. Eine entwicklungsgeschichtliche Betrachtung bildet den Schluß der Abhandlung, der noch ein umfangreiches Literaturverzeichnis beigefügt ist.

Doering (Göttingen).

48) **G. H. Makins.** A case of lingual goitre.

(Lancet 1906. Dezember 8.)

Verf. beschreibt einen Fall von akzessorischer Schilddrüse an der Zungenbasis. Er betraf eine Frau von 31 Jahren, die vielfach durch das Leiden mit Dysphagie und Dyspnoe zu tun hatte. Die walnußgroße Geschwulst wechselte in geringem Maße in der Größe; sie erwies sich nach der Operation als größtenteils kolloid degeneriert. Verf. geht auf die Literatur des Themas ein und stellt fest, daß seit der ersten genauen Arbeit von Chamisso über das Leiden nur ca. 30—40 Fälle beschrieben sind.

Die Fälle von Zungenkropf betreffen fast durchweg das weibliche Geschlecht; in einer Statistik von 32 Fällen betrafen alle, in einer anderen von 29 Fällen 26 Frauen. Auffallenderweise ist es bei den akzessorischen Kröpfen des Halses umgekehrt. Die Beschwerden des Zungenkropfes treten meist erst in der Pubertät auf.

Bei den technisch in der Regel nicht allzu schweren Operationen des Zungenkropfes ist daran zu denken, daß dieses in die Zunge verlagerte Schilddrüsengewebe oft das einzige Schilddrüsengewebe im ganzen Organismus darstellt. In wenigstens fünf der operierten Fälle folgte auf die Exstirpation des Knotens postoperatives Myxödem (Storrs). **H. Ebbinghaus** (Dortmund).

49) **P. Poirier.** Sur la curabilité du cancer en général et du cancer de la langue en particulier.

(Bull. de l'acad. de méd. 1906. Nr. 36.)

Hinweis auf die Notwendigkeit eines Institutes für Krebsforschung, das in Frankreich bisher noch fehlt.

Im speziellen Teile legt P. seine Erfahrungen über die Behandlung des Zungenkrebses in den letzten 5 Jahren vor. Derselbe ist nur im allerersten Beginne vor der Entwicklung einer nachweisbaren Drüsenerkrankung wirklich heilbar und nur dann, wenn eine völlige Entfernung der ganzen Zunge und eine beiderseitige Ausräumung des dazugehörigen Lymphgefäßapparates nach Angabe des Verf.s zur Ausführung kommt.

Von den 32 Fällen entsprachen jedoch nur zwei diesen Bedingungen und wurden dauernd geheilt, die übrigen waren schwere Fälle mit beiderseitigen Drüsenerkrankungen, die von anderen Chirurgen abgelehnt waren. Dem entspricht eine Operationsmortalität von 25%. Trotzdem blieben von acht Operierten je zwei 5 und 3 Jahre, je einer 4, 2, 1½ Jahre und einer eine Reihe von Monaten geheilt. Diese 32 Zungenkranke waren alle Raucher, 27 hatten früher Syphilis überstanden: »Cancer des fumeurs syphilitiques«.

Weil die ersten Anfänge dieses Leidens fast stets übersehen werden, und mit der Behandlung der Rhagaden und der Leukoplakie meist die kostbarste Zeit verloren geht, soll man auch diese Anfänge schon, wie dies P. in England gesehen hat, chirurgisch behandeln mittels Entrindung der Zunge.

Neugebauer (Mährisch-Ostrau).

50) **Guleke.** Über Tumorbildung in versprengten Parotiskeimen.

(v. Langenbeck's Archiv Bd. LXXXI. Hft. 2.)

G. beschreibt vier Fälle von Geschwülsten aus der v. Bergmann'schen Klinik. Bei drei Pat. handelt es sich um Mischgeschwülste, im vierten Falle lag zwar keine Mischgeschwulst vor, doch hat er soviel Gemeinsames mit den anderen, daß er seiner Natur und Genese nach ein Analogon bildet. Nach der mikroskopischen Untersuchung bestehen die Geschwülste aus einem bindegewebigen Stroma, das

myxödematöse, knorpelige und osteoide Einlagerungen in verschiedenen Mengen enthält. Außerdem findet sich hyaline Entartung des Bindegewebes, wenn auch selten. Die Knorpel- und Myxompartien sind als Reste der im embryonalen Leben verlagerten mesodermalen Gewebselemente anzusehen. Die zelligen Bestandteile der Geschwülste sind epithelialer Natur. Daß es sich nicht um Endothelien handelt, beweisen die überall vorhandenen lückenlosen Übergänge dieser Zellformationen zu typischen Drüsengängen und adenomatösem Bau mit kubischen und hohen Zylinderzellen. Diese epithelialen Elemente verdanken ihren Ursprung der Speichel- resp. Tränendrüsenanlage, der bindegewebige Anteil dagegen seine Entstehung dem Mesoderm, Teilen der aus den ersten Kiemenbogen hervorgegangenen bindegewebigen Organanlagen. Verf. glaubt, daß derartige verlagerte Parotiskeime, wie er sie in den vorliegenden Fällen beschreibt, gar nicht so selten vorkommen, aber öfter in der Annahme übersehen werden, daß es sich um Atherome, Fibrome, Lipome handelt. Die Diagnose läßt sich aber richtig stellen, wenn man auf ihren Lieblingssitz achtet, nämlich Wangen, Nase, Lippen, Gaumen und Submaxillargegend. Ferner ist charakteristisch die teils harte, teils cystische Konsistenz und das Größerwerden der Geschwülste nach jahrzehntelangem gutartigen Bestehen, so daß sie meist im mittleren Lebensalter bösartig werden, allerdings ohne Metastasen zu machen. **E. Siegel** (Frankfurt a. M.).

51) **Krauss.** Dislocation of vertebrae in lower cervical region, followed by symptoms of complete severance of the spinal cord; laminectomy; later partial restoration of function.

(Annals of surgery 1906. November.)

Infolge eines Sprunges in seichtes Wasser erlitt ein junger Mann eine unvollständige Verrenkung des 5. Halswirbels, die unmittelbar nach dem Sprunge durch einen Masseur redressiert wurde. Hinterher bestand völlige Lähmung der Beine, partielle Lähmung der Arme, Priapismus, Blasen- und Mastdarmlähmung, sowie eine bis zum 2. Zwischenrippenraume nach oben reichende völlige Anästhesie des Rumpfes; die Patellar- und Plantarreflexe fehlten. 18 Tage nach dem Unfalle nahm K. die Laminektomie vor und entfernte dabei die Bögen des 4.—6. Halswirbels. Das Halsmark erschien zwischen 5. und 6. Halswirbel abgeflacht, im Duralsack einige Blutklumpen, die entfernt wurden. Hiernach langsame Besserung innerhalb der nachfolgenden Monate, so daß nach einem Zeitraume von 8 Monaten der Kranke mit Unterstützung gehen und stehen konnte, die Motilität der Arme unversehrt war und Blase und Mastdarm gut funktionierten. Auch die Anästhesie war fast völlig geschwunden, die Sehnenreflexe waren im Gegensatz zu früher gesteigert. Verf. glaubt, daß es sich um eine partielle Durchtrennung des Markes im Wirbelkanale gehandelt habe; nach des Ref. Ansicht hat wohl nur eine Quetschung desselben stattgefunden. **Herhold** (Brandenburg).

52) **Bronner.** Notes on an unusual case of papilloma of the larynx in a child treated by the local application of formalin.

(Brit. med. journ. 1906. November 24.)

Einem 10jährigen Knaben, der seit 1 Jahre heiser war und mehrere Anfälle von Glottiskrampf erlitten hatte, entfernte B. ein großes, gestieltes Papillom, das unterhalb der vorderen Kommissur hervorkam und gelegentlich zwischen die Stimmbänder geriet. Nach kurzer Besserung trat Rückfall ein unter Bildung zahlreicher kleiner Papillome an den Stimmbändern. Mehrfache Operationen hatten nur neue Geschwülstchen zur Folge. Erst nach Anwendung eines Formalinsprays (1 : 100) blieben sie dauernd fort. B. empfiehlt das Formalin zur Nachprüfung nach der operativen Beseitigung solch hartnäckiger Papillome.

Weber (Dresden).



53) Billot. Corps étranger métallique de l'extremité inférieure de l'oesophage. Gastrotomie. Guérison.

(Arch. de méd. et de pharm. militaires 1906. Dezember.)

Der Überschrift ist hinzuzufügen, daß es sich um ein dreieckiges, von einem Spielzeug abgebrochenes Eisenstück von 27 mm Länge, 22 mm Breite und 6 mm Dicke handelte, das ein 22 Monate altes Kind verschluckt hatte. Nach der Gastrotomie wurde der Finger in den Magen geführt und die Cardia stumpf geweitet; danach ließ sich der Fremdkörper aus dem tiefsten Teile der Speiseröhre mittels Pinzette entfernen. Ein vorher aufgenommenes Röntgenogramm hatte erkennen lassen, daß der Fremdkörper oberhalb des Zwerchfelles lag. Magen und Bauchhöhle wurden wieder geschlossen und Genesung erzielt.

Herhold (Brandenburg).

54) C. Sick (Hamburg). Zwei seltene Tumoren der Mamma (Chondrolipom und Blutcyste).

(Mitteilungen a. d. Hamburgischen Staatskrankenanstalten Bd. VII. Hft. 2.)

Im Eppendorfer Krankenhause kamen im Laufe der letzten 25 Jahre 732 Brustdrüsengeschwülste zur Behandlung: 583 Karzinome, darunter 2mal bei Männern, 200mal rechts, 213mal links sitzend; das mittlere Alter der Pat. bei der Aufnahme betrug 52,3 Jahre; dazu kommen 30 private Fälle des Verf.s, 18 rechts-, 12 linksseitig. 131 andere Geschwülste, dazu 21 private Fälle, und zwar 7 Sarkome, 5 Cystosarkome, 1 Echinokokkus, 4 Tuberkulosen, 133 Adenome, Cystadenome, Fibroadenome und Lymphadenome. Endlich die beiden ausführlich mitgeteilten Fälle: ein Chondrolipom und eine Blutcyste. Ersteres betraf eine 72jährige Frau. Die Geschwulst war plötzlich durch Anwachsen eines schon seit längerer Zeit gefühlten Knotens der linken Brust entstanden und auf Druck schmerzhaft. Amputatio mit Musc. pector. und Ausräumung der Achselhöhle. Heilung. Makro- und mikroskypisch zeigte sich gelbes, festes Fettgewebe mit größeren und kleineren Inseln von hyalinem Knorpel, die von bindegewebigen, sich in das Fettgewebe fortsetzenden Fasern umgeben waren. Die Blutcyste hatte sich bei einem 17jährigen Manne in einigen Monaten als kindskopfgroße, fluktuierende, höckrige, leicht bläuliche Geschwulst gebildet, die die ganze Brustdrüse einnahm, mit der prall gespannten Haut nicht verwachsen und auf dem Pectoralis verschieblich war. Auf dem Durchschnitt wies sie apfelgroße, glatte, mit dunkelschwarzer, dünner Blutflüssigkeit gefüllte Hohlräume auf und zeigte mikroskopisch das Bild eines Angioms neben Drüsenschläuchen und Fettgewebe.

Im Anschluß an vorstehende Daten gibt S. eine kurze Literaturübersicht. Zwei schöne mikroskopische Abbildungen und eine Kurve der Altersverhältnisse der Brustkrebskranken vervollständigen die lehrreiche Mitteilung.

Goebel (Breslau).

55) Moll. Zur Technik der Bier'schen Hyperämie für die Behandlung der Mastitis nebst vorläufigen Bemerkungen über die Anwendung derselben zur Anregung der Milchsekretion.

(Wiener klin. Wochenschrift 1906. Nr. 17.)

M. benutzt statt der üblichen Spritzen und Saugpumpen eine kleine Wasserstrahl-Luftpumpe, die zum Preise von nur 2 Kronen käuflich ist. Die Brustdrüse wird dadurch ganz gleichmäßig und langsam in die Glocke gezogen.

Auch in Fällen von mangelnder Milchsekretion der Mamma bei Ammen hat er das Verfahren angewandt in der Absicht, durch gesteigerte Blutfülle eine vermehrte Sekretion zu erzielen. Diese Versuche sind befriedigend ausgefallen.

W. v. Brunn (Rostock).

56) **M. Martens.** Über den Bau und die Einrichtung moderner Operationsräume.

(Berliner klin. Wochenschrift 1906. Nr. 42.)

Die vorliegende Arbeit ist eine eingehende Schilderung der bei dem Neu- bzw. Umbau des Krankenhauses Bethanien-Berlin getroffenen Einrichtungen der chirurgischen Abteilung. Ein Grundriß des Operations- und Bade-Anbaues und eine Anzahl von sehr zweckmäßig aufgenommenen Photographien lassen an der Hand der Schilderung leicht die Vorzüge der mit allem Komfort ausgestatteten Räume erkennen. Sehr dankenswert ist auch die Angabe der Preise und der Bezugsquellen bei den einzelnen Apparaten und Materialien. Jeder, der ein Krankenhaus zu bauen bzw. umzubauen hat oder bei der Einrichtung erbauter Krankenanstalten um Rat gefragt wird, kann sich aus M.'s Schilderung schnell orientieren, da auch Literatur, wenigstens die neueste, über diese Fragen angefügt ist. Einzelheiten müssen im Original eingesehen werden. **Langemak** (Erfurt).

57) **Hertzka.** Transportabler Waschapparat.

(Prager med. Wochenschrift 1905. Nr. 31 u. 50.)

Der Apparat gestattet fließendes Wasser auch dort zu benutzen, wo keine Wasserleitung vorhanden ist. Dem mit einem Hahne versehenen Auslaufe wird mittels eines Schlauches aus einem Topfe mit abgekochtem Wasser durch Heberwirkung Wasser zugeführt. Der Auslauf wird durch eine Aluminiumzwinge und -Schraube so an einem Tische befestigt, daß sein unteres Ende niedriger als der Boden des Wasserbehälters sich befindet. Der Apparat ist leicht mitzuführen und aufzustellen; er wird von der Firma J. Dohnal & Co., Wien IX, Spitalgasse 21, angefertigt. **Gutzeit** (Neidenburg).

58) **A. Birch-Hirschfeld** (Leipzig). Ein neues Instrument zur Unterbindung tiefliegender Gefäße.

(Münchener med. Wochenschrift 1906. Nr. 46.)

Das für die Unterbindung tiefgelegener Gefäße in der Augenhöhle vom Verf. konstruierte Instrument besteht aus einer Arterienklemme mit Sperrung und einem Fadenführer, der mit dem einen Arme der Klemme durch zwei Metallösen in Verbindung steht. Es wird vor der Benutzung mit dem Unterbindungsfaden armiert, der als Doppelschlinge um den Hals der Klemme zu beiden Seiten in die schwach aufgebogenen Häkchen der Führungsgabel gelegt und in Einschnitten des auf dem Fadenführer gleitenden Schiebers durch Einklemmen straff befestigt wird. Nach Anlegung der Klemme schiebt der Operateur mit dem Daumen der linken Hand den Knopf am Ende des Fadenführers und so diesen selbst über die Klemme vor, wodurch die Fadenschlinge über das Gefäß gleitet. Sodann wird der Schieber zurückgezogen und schließt sich nunmehr die Schlinge zum Knoten.

(Bezugsquelle: Alex. Schädel, Leipzig; Preis 9,50 *M*.)

Kramer (Glogau).

59) **W. Burk.** Fußhalter zur Fixierung des Fußes bei Verbandanlegung. (Aus der chirurgisch-orthopädischen Anstalt in Frankfurt a. M. San.-Rat Dr. Nebel.)

(Münchener med. Wochenschrift 1906. Nr. 40.)

Konstruktion und Anwendungsart des komplizierten Apparates müssen in der Arbeit nachgelesen werden. Es wird ihm Handlichkeit und Brauchbarkeit nachgerühmt. (Bezugsquelle ist Mechaniker G. Ditthorn, Frankfurt a. M., Hochstraße 40; Preis 50 *M*, Extensionsschlitten dazu 30 *M*.) **Kramer** (Glogau).

Originalmitteilungen, Monographien und Sonderdrucke wolle man an *Prof. E. Richter* in Breslau (Kaiser Wilhelmstraße 115), oder an die Verlagshandlung *Breitkopf & Härtel*, einsenden.

Druck und Verlag von Breitkopf & Härtel in Leipzig, Nürnbergerstraße 36/38.

Zentralblatt
für
CHIRURGIE

herausgegeben
von

E. von Bergmann, in Berlin, **F. König,** in Berlin, **E. Richter,** in Breslau.

Vierunddreißigster Jahrgang.

Wöchentlich eine Nummer. Preis des Jahrganges 20 Mark, bei halbjähriger Vorauszahlung. Zu beziehen durch alle Buchhandlungen und Postanstalten.

Nr. 11. Sonnabend, den 16. März. 1907.

XXXVI. Chirurgenkongreß.

Um möglichst rasch im Zentralblatt einen sachlich richtigen Bericht über die Ergebnisse des Kongresses bringen zu können, bitte ich die Herren, welche auf demselben Vorträge halten werden, mir recht bald nach der Sitzung einen Selbstbericht über solche nach Breslau XIII, Kaiser Wilhelmstraße 115, einzusenden. ***Richter.***

(Aus der chirurgischen Universitätsklinik zu Göttingen. Direktor Geh.-Rat Braun.)

Bemerkungen zu der Mitteilung von Gerdes Zur operativen Behandlung des muskulären Schiefhalses, in Nr. 6 dieses Zentralblattes.

Von

Privatdozent Dr. **Hans Doering,**
I. Assistenzarzt der Klinik.

In Nr. 6 dieses Zentralblattes fügt Gerdes den zahlreichen Operationsmethoden für die Behandlung des muskulären Schiefhalses eine neue hinzu, die darin besteht, daß er außer der gewöhnlichen, offenen Tenotomie des Sternocleidomastoideus die Durchtrennung des Scalenus anticus vorschlägt. Veranlaßt hierzu hat ihn seine Beobachtung, daß neben dem Sternocleido meist auch der Scalenus anticus beträchtlich verkürzt sei und vornehmlich durch seinen »mehr queren« Verlauf die Wirbelsäule skoliotisch verkrümme. Er empfiehlt diesen Eingriff, auf den zu seinem Erstaunen noch niemand vor ihm verfallen ist, und dessen Erfolg er an elf Pat. erprobt hat, für schwere und leichte Fälle von Torticollis.

Hierzu bemerke ich folgendes:

1) Ohne mich auf die anatomischen Veränderungen beim Schiefhals ausführlich einzulassen, muß ich betonen, daß eine Verkürzung gerade des Scalenus anticus nach unseren Erfahrungen nicht vorkommt. Bei 37 Operationen wegen Torticollis in der Göttinger Klinik haben wir niemals eine besonders auffallende und zu Deformitäten der Halswirbelsäule führende Verkürzung dieses Muskels beobachtet. War nach Durchtrennung des Kopfnickers noch ein Hindernis für das Redressement vorhanden, so lag es fast ausschließlich in den verkürzten Cucularisfasern. Es gehört mithin eine namhafte Verkürzung des Scalenus jedenfalls zu den ungewöhnlichen Erscheinungen; bei leichten und mittelschweren Fällen von Schiefhals wird sie kaum vorkommen.

2) Hieraus folgt ferner, daß m. E. die von Gerdes empfohlene Operation für diese letztgenannten Grade von vornherein überflüssig ist. Eine einfache, offene Tenotomie wird hier vollauf genügen. Ja selbst für schwere und jahrelang bestehende Fälle genügt nach den Erfahrungen unserer Klinik, die sich auf die Behandlung von 37 Schiefhälsen gründen, die einfache Durchschneidung des Kopfnickers mit gelegentlicher Durchtrennung sich anspannender Cucularisfasern und ausgiebigem Redressement. Auf diese einfache Weise gelang uns, abgesehen von einem Falle, stets eine dauernde Beseitigung des Leidens. Der einzige Mißerfolg wird eine Änderung unserer Therapie nicht zur Folge haben. Es können überhaupt alle für die Operation des ein-

fachen Schiefhalses in letzter Zeit angegebenen, komplizierten Methoden, zu denen doch auch die von Gerdes zu rechnen ist, nur dann eine Berechtigung beanspruchen, wenn dargetan wird, daß die einfache Volkmann'sche Operation wirklich so zahlreiche Rezidive, wie von mancher Seite angenommen wird, im Gefolge hat und deshalb ihren Zweck verfehlt. Bisher hat sich noch keine dieser eingreifenderen Methoden — weder die von Mikulicz angegebene, noch die Wullstein'sche — einen allgemeinen Eingang verschafft, ein Beweis, daß die einfache Tenotomie eben den weitaus meisten Operateuren bislang vollauf genügt hat. Der Wert eines neuen, ausgedehnteren Operationsverfahrens — und das ist die Scalenusdurchschneidung wegen der anatomischen Verhältnisse in jedem Falle — wird nicht durch die technische Ausführbarkeit und relative Ungefährlichkeit unter dem Schutze der modernen Wundbehandlung bestimmt; der strikte Nachweis, daß alte, einfachere Methoden, die es ersetzen soll, nicht zum Ziele führen, rechtfertigt erst seine Anwendung. Mit gleichem Rechte könnte ja auch z. B. die Durchtrennung des Levator anguli scapulae empfohlen werden; auf sie ist auch bisher noch niemand gekommen, lediglich deshalb, weil sie sich ebenso wie die Durchschneidung des Scalenus anticus allen Chirurgen, außer Gerdes, als notwendig erwiesen hat.

---

1) Comperative surgery. Second series of reports.

(Bull. of the Johns Hopkins hospital 1906. Dezember.)

Nachdem im Mai 1905 in derselben Zeitschrift eingehend über die Baulichkeiten und über die Arbeitsteilung des für Operationen an Tieren bestimmten von Cushing geleiteten Institutes berichtet worden war, werden von einer Anzahl seiner Schüler jetzt zahlreiche Operationen an kranken Hunden mitgeteilt. Fälle von teilweise totalem Scheidenvorfall, Hernien von bisweilen enormer Größe, Geschwülste, sowie andere Fälle von geringerem chirurgischen Interesse kamen zur Beobachtung, vor allem bei Hunden. Zahlreiche Abbildungen veranschaulichen die Publikationen.

W. v. Brunn (Rostock).

---

2) **G. Cornet.** Die Tuberkulose. II. Auflage. 2 Bände.

Wien, **A. Hölder,** 1907.

Der ersten bereits 1898/99 erschienenen Auflage folgt die zweite erst jetzt, somit verhältnismäßig spät. Es hat dies seinen Grund in dem enormen Anwachsen der Literatur in den letzten Jahren. Sind doch nach Angabe des Verf.s nicht weniger als 13000 Arbeiten in dieser Zeit erschienen, die sich experimentell, klinisch oder statistisch mit dieser Frage beschäftigen. Der eigentliche Kern der Arbeit und deshalb auch am weitesten ausgedehnt ist die Abhandlung über die Tuberkulose im weitesten Sinne. Verf. rechtfertigt diese Ausführlichkeit damit, daß die Voraussetzung des Verständnisses der ganzen

Tuberkulosenfrage die Kenntnis ihrer Entstehung ist. Denn gleichgültig, ob man sich mit den Symptomen, der Diagnose einer Erkrankung beschäftigt, oder ob man ein Heilverfahren entdecken oder kritisieren will, Vorbedingung ist, daß man ihre Ätiologie beherrscht.

Verf. gibt in dem ersten Abschnitt nach einer kurzen historischen Einleitung eine detaillierte Beschreibung des Erregers der Tuberkulose. Die Morphologie und Biologie, die bakterioskopische Diagnose und Differentialdiagnose des Koch'schen Bazillus sind in den ersten Kapiteln geschildert. Überleitend mit einem Kapitel über die Histologie des Tuberkels geht Verf. alsdann zum Schluß auf das Zustandekommen der Infektion ein. Hier tritt er, gestützt auf seine reiche persönliche Erfahrung auf dem Gebiete des Tierexperimentes, besonders dafür ein, daß der Infektionsweg der Tuberkulose kein willkürlich sprungweiser ist, vielmehr einem strengen Lokalisationsgesetze folgt, und daß ferner die experimentell erzeugte Tuberkulose des Tieres sich mit der spontan entstandenen, klinisch in Erscheinung tretenden Krankheit des Menschen völlig deckt.

Der zweite Abschnitt handelt von der Lugentuberkulose.

Die pathologisch-anatomischen Befunde sind hier durch sehr gute Originalabbildungen, nach Präparaten aus der Sammlung des Prof. Benda gezeichnet, erläutert. Weitgehendst besprochen und kritisiert ist alsdann nach Aufzählung der Symptome die Prophylaxe und Therapie, sowohl die spezifische als auch die symptomatisch-diätetische im weitesten Sinne.

Im dritten Abschnitt endlich sind sämtliche Komplikationen, die bei Lungentuberkulose vorkommen, beschrieben, sowohl die Mischinfektionen als auch die sekundären Erkrankungen anderer Organe, so der Haut, der serösen Häute des Darmkanales, der Knochen und Gelenke usw. Naturgemäß konnte hier das ganze Krankheitsbild nicht ausführlich geschildert werden, sondern ist auf die einzelnen Fragen, besonders auch die Chirurgie, nur mit Stichworten hingewiesen. Ist das Werk somit auch nicht ein streng spezialistisch chirurgisches Lehrbuch, so ist es doch für jeden Chirurgen von großem Werte, ganz besonders als Basis für Experimente, die er auf irgendeinem Gebiete der Tuberkulosenfrage anstellen will. **Coste** (Breslau).

---

3) **Bartel** und **Neumann.** Über experimentelle Inhalationstuberkulose beim Meerschweinchen.

(Wiener klin. Wochenschrift 1906. Hft. 7 u. 8.)

Wenn man gesunde Meerschweinchen eine unter hohem Druck äußerst fein verteilte Emulsion von Tuberkelbazillen in destilliertem Wasser durch Mund und Nase unter normalen Lufdruckverhältnissen 2—3 Minuten ohne vorhergegangene Schädigung des Organismus einatmen läßt, so kann man die Tuberkelbazillen gleich nachher in Mund und Nase, sowie tief in den Lungen nachweisen. Bei älteren Tieren mit Anthrakose bietet diese ein disponierendes Moment zum Haften

der Tuberkuloseinfektion in den Lungen. Mit der Inhalation ist aber eine gleichzeitige Aufnahme der Bazillen in den Digestionstraktus untrennbar verbunden. Die Lymphdrüsen werden frühzeitig mit ergriffen.

W. v. Brunn (Rostock).

---

4) **B. Bardenheuer.** Die allgemeine Lehre von den Frakturen und Luxationen mit besonderer Berücksichtigung des Extensionsverfahrens. Mit 11 Tafeln, 39 Abbildungen. 377 Seiten.

Stuttgart, **F. Enke,** 1907.

Das Buch ist Exzellenz v. Bergmann zum 70. Geburtstage gewidmet. Verf. gibt auf Grund seiner reichen Erfahrungen eine ausgezeichnete Darstellung der Knochenbrüche und Verrenkungen und erläutert an der Hand derselben das von ihm seit über 25 Jahren geübte und immer mehr vervollkommnete Extensionsverfahren. Besondere Kapitel sind den verschiedenen Behandlungsarten der Frakturen, den Vorzügen der Extensionsbehandlung, den Einwürfen und den Fehlern gegen dies Verfahren gewidmet.

B. betont als Hauptaufgabe bei Behandlung der Knochenbrüche die Wiederherstellung der anatomischen Knochenformen; nur dann kann auch eine ideale Wiederherstellung der Funktion eintreten. Er glaubt dies mit seiner Methode am besten erreichen zu können. Die Extension wird außer bei allen Frakturen der Extremitätenknochen, einschließlich des Schlüsselbeins, auch bei Infraktionen, Fissuren, Distorsionen und zur Nachbehandlung der Verrenkungen empfohlen. Immer soll diese Behandlung mit möglichst frühzeitigen aktiven Übungen kombiniert werden. Verf. unterscheidet vier Arten der Extension: die longitudinale, die rotierende, die direkte und die indirekte quere Extension.

Bei richtiger Anwendung dieser Extensionen wird fast immer völlige Reposition der Bruchstücke erreicht. Durch häufiger wiederholte Röntgenaufnahmen werden die Resultate der Behandlung genau verfolgt, damit eventuell eine Verbesserung der letzteren zur rechten Zeit vorgenommen werden kann. Die Extension soll mit voller Belastung wenn mögilch schon am Tage der Verletzung vorgenommen werden. Die Frakturen der oberen Extremität behandelt B. fast ohne Ausnahme mit den Extensionsfederschienen, so daß die Pat. nur selten gezwungen sind das Bett zu hüten.

B. macht weiter auf folgende Vorzüge seiner Methode aufmerksam: die Heilungsdauer wird auf $^2/_3$ der sonstigen Zeit abgekürzt; eine zu starke Callusbildung, die nie auf einer individuellen Disposition, sondern stets auf falscher Stellung der Bruchstücke beruhen soll, wird sicher vermieden, ebenso die Bildung von Venenthrombosen; Blutergüsse werden schneller resorbiert; aktive Bewegungen können frühzeitig vorgenommen werden. Es entstehen daher seltener Gelenkentzündungen.

B. fordert, daß die Frakturen möglichst im Krankenhause mit der Extension behandelt werden, und spricht den Wunsch aus, daß an den Universitätskliniken und Krankenhäusern eine Abteilung für Frakturen mit einem besonderen Assistenten eingerichtet wird, dem gleichzeitig das Röntgenverfahren und die orthopädische Behandlung übertragen werden soll. Die höheren Kosten der allgemeinen Krankenhausbehandlung werden durch die guten Resultate und die dadurch bedingten geringeren Rentenentschädigungen nicht allein wettgemacht, sondern sogar noch erheblich vermindert.

Gewiß ist die Durchführung dieser Vorschläge wünschenswert; sie wird aber nicht überall möglich sein. Wir werden immer noch Frakturen ambulant behandeln und uns auch anderer Behandlungsarten bedienen müssen.

Und es ist sicher, daß sich auch mit der funktionellen Methode, den Gipsschalenverbänden usw. absolut zufriedenstellende Resultate nicht selten erreichen lassen.

Die zahlreichen Abbildungen tragen zum Verständnis des Textes bei; die Röntgenbilder beweisen überzeugend, welche geradezu hervorragenden Resultate mit dem Extensionsverfahren zu erreichen sind.

Das Buch wird der Methode manchen neuen Freund zuführen und jeden Leser dazu anspornen, seine Resultate der Frakturenbehandlung zu verbessern. **Glimm** (Magdeburg).

---

5) **Bernardi** e **Orsolani.** Sugli effetti che la frattura di un osso induce a distanza nel midollo delle ossa non traumatizzate. Studi e ricerche sperimentali. 89 S., 3 Tafeln.

Pisa, 1906.

Diese fleißige, aus Tusini's Institut hervorgegangene Arbeit umfaßt eine größere Reihe von Experimenten und Untersuchungen, welche Verff. an Kaninchen, Meerschweinchen und Tauben ausgeführt haben. Sie zerbrachen, entweder einfach, oder komminutiv — aber stets subkutan — meist eine Tibia der genannten Tiere und legten sofort, um einen größeren Bluterguß zu vermeiden, einen komprimierenden und feststellenden Verband an. Alsdann untersuchten sie nach verschiedenen Zeiträumen, vom 3. bis 20. oder an einem noch späteren Tage, Knochenmark und Blut der frisch getöteten Tiere. Verff. stellten dabei fest, daß bei einem einfachen subkutanen Tibiabruch sich leichtere Veränderung im Sinne einer gesteigerten Funktion (Hyperämie, mitunter verbunden mit leichten Hämorrhagien) besonders im Femur der verletzten Seite vorfinden. Dieselben verschwanden jedoch wiederum rasch, spätestens bis zum 12. Tage. War der Bruch ein komminutiver, so war die Reaktion ebenfalls eine intensivere, dies auch im Mark der nicht verletzten Körperseite. Dabei zeigten sich alle Elemente des Markes in gesteigerter Proliferation, besonders aber die Myelocyten, die kernhaltigen Blutkörperchen und die Megacariocyten. Bei solch einem Prozeß gesteigerter Proliferation ist es wahr-

scheinlich, daß sich Elemente aus dem Knochenmark in den Blutstrom ergießen. Es zeigten sich nämlich bei den Experimenten im Blute ähnliche Veränderungen, wie bei leichteren Infektionen, bei Intoxikationen und beim Verbluten.

Verff. lassen es dahingestellt sein, ob alle diese Veränderungen hervergerufen werden lediglich durch die Ausschaltung einer größeren Strecke funktionierenden Knochenmarkes an der Stelle der Fraktur, oder vielleicht dadurch, daß mit dem Knochenbruch Elemente aus dem Knochenmark ins Blut gelangen, die nun ihrerseits einen spezifischen Reiz auf die fern liegenden unverletzten Knochenmarkteile ausüben.

A. Most (Breslau).

---

6) **Delkeskamp.** Das Verhalten der Knochenarterien bei Knochenerkrankungen und Frakturen.

(Fortschritte auf dem Gebiete der Röntgenstrahlen Bd. X. Hft. 4.)

Verf. hat nach dem Vorgange von Lexer das Verhalten der intraossalen Gefäße bei verschiedenartig krankhaft veränderten Knochen mit der Injektionsmethode untersucht. Es wurde danach gestrebt, möglichst lebenswarmes Material zu beschaffen und mit der Injektion der Quecksilber-Terpentinölverreibung nicht eher zu beginnen, als bis alles Blut aus dem betreffenden Gliede durch Einspritzen warmer Kochsalzlösung ausgewaschen war.

Bei der Knochentuberkulose ist eine Wucherung der epiphysären Gefäße an den Gelenkenden die augenfälligste Veränderung. Die Verästelung der Gefäße ist gegen den Knorpelüberzug hin gerichtet. Die metaphysären Gefäße, sowie die Nutritia selbst zeigen weniger Beziehungen zu den tuberkulösen Gelenkerkrankungen.

Die stärkste Verästelung zeigen die Arteriae articulares genu. Auch ausgeheilte entzündliche Prozesse lassen deutliche Spuren an den Knochengefäßen zurück.

Bei der Rachitis zeigt sich eine starke Blutfülle der Epiphysen in Form feiner Kapillaren.

Bei bösartigen Geschwülsten bilden sich in deren Nähe eine ganze Reihe abnormer Gefäße, welche gewissermaßen als Vorläufer der wachsenden Geschwulst den Weg durch die derbe Knochenkompakta bahnen.

Bei den Knochendrüsen, die bei Hunden künstlich erzeugt wurden, zeigt sich rasch eine starke Gefäßbildung, die allmählich immer stärker wird. Erst mit Zunehmen der Konsolidation verschwindet die Gefäßwucherung wieder.

Gaugele (Zwickau).

---

7) **A. Wittek.** Die Ollier'sche Wachstumsstörung. Mit 9 Tafeln und 1 Textfigur.

(Bibliotheca medica. Abteilung E, Hft. 7.)

Stuttgart, **E. Schweizerbart (E. Nägele),** 1906.

Als »Ollier'sche Wachstumsstörung« bezeichnet Verf. das von Ollier unter dem Namen »Dyschondroplasie« beschriebene, in der

deutschen Literatur als Erkrankung sui generis noch nicht bekannte Krankheitsbild. Die Erkrankung charakterisiert sich nach Ollier durch Unregelmäßigkeit und Verzögerung der Ossifikation der Intermediärknorpel. Das für das Längenwachstum der Knochen bestimmte Knorpelgewebe persistiert in Form von mehr oder weniger regulären Knorpelmassen, besonders an den Phalangen der Finger und der Zehen, wo man von kleinen disseminierten Chondromen sprechen kann. Die Phalangen sind verkürzt und sehen wie in sich selbst zusammengeschoben aus.

An den langen Röhrenknochen treten die Veränderungen nicht symmetrisch, sondern halbseitig auf. In der Gegend der Epiphysenknorpel findet man kartilaginäre Geschwülste. Die Epiphysen zeigen weniger Knochensubstanz und sind deformiert; die Diaphysen sind verkürzt und verkrümmt. Im Röntgenbilde sind Konturen wenig verändert, die Knochenschatten aber zeigen Aussparungen, die für Röntgenstrahlen durchlässiger sind. Die Diagnose wurde bis jetzt nur mit Hilfe von Röntgenstrahlen gestellt.

W. beschreibt ausführlich einen klinisch und röntgenologisch untersuchten Fall, der den bis jetzt bekannten, von Molin beschriebenen (zwei von Ollier, einer von Nové-Josserand und Destot) analog ist. Seine Untersuchungen führen zu dem Ergebnis, daß der Wachstumsknorpel die Matrix für die Bildung der Knorpelgeschwulst abgibt, und daß letztere durch atypischen Verbrauch des Baumaterials des Skeletts eine normale Entwicklung der betreffenden Knochen verhindern. Im Verlaufe der Zeit können Teile des erhaltenen Wachstumsknorpels diaphysenwärts abrücken und in der Diaphyse Chondrome bilden.

W. bezeichnet die Affektion, deren klinischer Beginn in die ersten Lebensjahre fällt, als eine angeborene, in primären Störungen des fötalen Wachstums begründete Erkrankung der Intermediärknorpel. Damit bekräftigt er die Behauptung Ollier's, daß das Krankheitsbild als Erkrankung eigener Art aufzufassen ist.

J. Riedinger (Würzburg).

---

8) **Lexer.** Über die nichtparasitären Cysten der langen Röhrenknochen.

(v. Langenbeck's Archiv Bd. LXXXI. Hft. 2.)

Die Entstehung der nichtparasitären Knochencysten, die namentlich bei jugendlichen Individuen vorkommen, ist noch nicht aufgeklärt. Ein Teil der Autoren hat echte Geschwulstcysten angenommen, andere haben dieselben durch rarefizierende örtliche Prozesse im Knochen erklärt, und wiederum andere haben einen Zusammenhang mit Rachitis, Barlow'scher Krankheit und Trauma für wahrscheinlich angesehen. L. ist der Ansicht, daß diese Cysten eine verschiedene Entstehungsgeschichte haben müssen, und daß man sie nicht unter ein einheitliches Krankheitsbild bringen kann. So gibt es zweifellos Geschwulsterweichungscysten; aber wo man sie annehmen

will, muß der Nachweis erbracht sein, daß die für Ostitis fibrosa wichtigen Veränderungen fehlen, da sarkomartige und fibrösknorpelige Wucherungen auch bei dieser vorkommen, also an sich nicht für Geschwulst sprechen. Cysten auf Basis der Ostitis fibrosa gibt es sicher auch, ebenso wie solche bei Osteomalakie, Arthritis deformans usw. vorkommen; aber man erhält eine wichtige Deutung nur, wenn man außer der Cystenwand auch die benachbarten Knochenabschnitte untersucht, und wenn dann nicht das Grundleiden, wie z. B. eine Barlow'sche Krankheit, schon abgeheilt ist. Untersuchungen, die sich auf kleine Stückchen der Cystenwand beschränken, bleiben stets in ihrer Deutung zweifelhaft. Um die reine traumatische Entstehung der Knochencysten zu klären, hat L. entsprechende Tierversuche gemacht, die gegen diese Entstehungsmöglichkeit sprechen, wie ja auch bei den klinisch beobachteten Fällen das Trauma meist zu geringfügig war, um ohne vorherige Erkrankung die ausgedehnten Knochenveränderungen zu rechtfertigen. Ausführlich beschreibt Verf. die Krankengeschichte eines 14jährigen Knaben mit einer Knochencyste des Oberarmes, die er durch Kontinuitätsresektion und Einpflanzung eines Stückes Fibula vom amputierten Beine eines angiosklerotischen Mannes mit glänzendem Erfolge heilte. Der Fall wird so gedeutet, daß wahrscheinlich ein zentrales Chondrom zur Cystenbildung führte. Ein Anhaltspunkt für eine Knochenerkrankung als Vorläufer der Cyste fehlt.

E. Siegel (Frankfurt a. M.).

---

9) **v. Mosetig-Moorhof.** Die Ausschaltung von Hohlräumen in Operationswunden.

(Wiener klin. Wochenschrift 1906. Nr. 44.)

Verf. bespricht die Nachteile und Mißerfolge der Methoden von Schede, Neuber und Senn, beschreibt die Technik seines Verfahrens der Jodoformplombe und faßt seine bisherigen Erfahrungen folgendermaßen zusammen: Eine Ausschaltung sog. toter Räume in Operationswunden ist stets anzustreben, um Eiterung und deren Folgen zu verhindern und raschere Heilung zu erzwingen. Am zweckmäßigsten wird die Ausschaltung, wenn andere Verfahren nicht ausführbar sind, durch hermetische Ausfüllung der Räume bewerkstelligt. Bedingungen zur Ausführung sind a. von seiten des Cavums: Entfernung alles Krankhaften, Neuformung der Höhle durch Abtragung im Gesunden behufs Herstellung der Asepsis, Trockenlegung der Höhle; b. von seiten der Füllmasse: Bereitung unter antiseptischen Kautelen; die Plombe selbst soll mit einem Dauerantiseptikum als wesentlichem Konstituens bereitet sein. Die Füllmasse muß, um einen hermetischen Abschluß zustande zu bringen, in flüssiger Form eingegossen werden und in der Höhle erstarren. Alle diese Bedingungen erfüllt die Jodoformplombe; sie hat nur als Lückenbüßer zu dienen, bis sie durch die Granulation entweder ganz verzehrt oder nur teilweise resorbiert und zum Teil nach außen verdrängt wird. Resorption oder Verdrängung erfolgen nur langsam und allmählich, entsprechend dem

Aufbau der Granulationsmasse, welche die bleibende organische Ausfüllung besorgt. Dieses allmähliche Verschwinden der Plombe kann stets röntgenographisch kontrolliert werden. Jodoformvergiftung ist wegen der äußerst langsamen Aufnahme in den Kreislauf nicht zu befürchten, selbst nicht bei großen Höhlen und entsprechendem Quantum der Füllmasse. Der Wundverlauf nach Anwendung der Jodoformplombe ist, wenn sie richtig gemacht wird, stets aseptisch. Bei vollkommenem Wundverschluß sind Heilungen prima intentione die Regel. Die Endresultate sind die bestmöglichen, auch vom kosmetischen Standpunkt aus, weil tief eingezogene Narben dank dem regen organischen Ersatze dabei vermieden werden. Entgegen einer kürzlich von Lennander geäußerten Ansicht betont Verf., daß die Unmöglichkeit einer völligen Deckung der Wunde mit Haut und eines völligen Abschlusses derselben die Anwendung der Plombe durchaus nicht ausschließt. Auch bei zum Teil offen bleibender Knochenhöhle geht bei Plombierung die Heilung viel rascher vor sich, und profuse Eiterung wird vermieden.

Mohr (Bielefeld).

---

10) **F. König.** Beiträge zur Gelenkchirurgie.

(v. Langenbeck's Archiv Bd. LXXXI. Hft. 2.)

Die vorliegende Arbeit enthält die Beschreibung einer Reihe von Gelenkerkrankungen verschiedener Art, deren gemeinsame Symptome Funktionsstörung, Unsicherheit im Gelenk, Schmerzen und zuweilen Einklemmungserscheinungen sind. K. beginnt mit der Zerreißung der Ligg. cruciata des Kniegelenkes. Er hält diese Verletzung für häufiger als man annimmt. Die Erscheinungen derselben beginnen mit einem Hämarthros. Später tritt dann Unsicherheit des Gelenkes ein, hier und da finden sich Wackelbewegungen oder die Möglichkeit abnormer Innenrotation. Die Röntgenphotographie konstatiert oft kleine Knochenabrisse, die ihrerseits Bewegungshemmungen veranlassen können. Wichtig ist eine frühzeitige Diagnose. Die Behandlung erfordert eine Feststellung des Gelenkes auf mehrere Wochen mit frühzeitiger Massage. Erst bei schweren Erscheinungen ist ein operativer Eingriff berechtigt, der die Naht der Bänder und die Entfernung abgesprengter Knochenstückchen bewirken soll. Bei anderen Verletzungen tritt nur eine starke Dehnung des Bandapparates und der Kreuzbänder ohne Zerreißung ein. Dabei kann es zu einer entzündlichen Schwellung des Lig. mucosum und der Plicae alares und des ihnen anliegenden Fettgewebes kommen. Von diesen Fettmassen zwischen Schienbein und Kniescheibe gehen oft Zotten ab, die sich durch chronische, aber auch durch akute Entzündung und Trauma vergrößern, Kalksalze aufnehmen und Störungen veranlassen können. Verf. erzielt durch Exstirpation dieser Gebilde in einem Falle Heilung der Beschwerden. Analoge Störungen können auch durch solitäre Zotten der Synovialis hervorgerufen werden, die gelenkmausähnliche Symptome hervorrufen. Bezüglich der Gelenkmäuse selbst und ihrer Entstehung ist nach Ansicht K.'s die traumatische Genese noch keineswegs genügend geklärt rück-

sichtlich des merkwürdigen Vorganges, der zur Lösung des Knorpelknochenstückes führt. Die Nekrose bleibt noch zu erklären. Er meint, es sei denkbar, daß eine Art von Infarktbildung, ein Gefäßverschluß im Spiele sei. Die Verstopfung eines der Endäste, wie sie Lexer geschildert hat, würde zwar bei der Widerstandsfähigkeit des Knorpels eine vollkommene Nekrose nicht zur Folge haben, aber die Randzone und der Knochen könnten leiden. Die Bindegewebsentwicklung würde dann einem natürlichen sekundären Vorgang entsprechen. Bei Arthritis deformans hält Verf. von der Operation der Gelenkkörper nicht viel. **E. Siegel** (Frankfurt a. M.).

---

11) **Poncet** et **Leriche.** Pathogénie des ankyloses spontanées et particulièrement des ankyloses vertebrales.

(Congrès de Lyon 1906. August.)

Die sog. rheumatischen Ankylosen, die Mehrzahl der plastischen, ankylosierenden Arthritiden, rühren von Tuberkulose her. Keine der sonst angeführten Ursachen, wie Trauma, Erkältung, mechanische Theorie, besteht zu Recht. Unter anderem führen Verff. als Gegenbeweis an, daß ein noch so mißgestalteter Plattfuß charakteristischerweise niemals ankylosieren soll. Den allgemeinen Satz, daß es keine Spontanankylose ohne toxisch-infektiösen Prozeß (meist Tuberkulose) gibt, wollen sie im speziellen auch auf die Pathogenie der Wirbelankylose angewendet wissen. Die verschiedenen Formen dieser sind nicht auf pathogenetische Unterschiede zurückzuführen, sondern nur durch Unterschiede in Virulenz und Lokalisation bedingt. Die Infektion ergreift bald mehr oder weniger die Bänder oder Knochen, niemals nur die einen oder die anderen; daher gibt es alle Übergangsformen. Wenn auch jeder infektiöse Prozeß die Ursache sein kann, sind es in der Hauptsache doch der Gonokokkus und der Bacillus tuberculosus, am häufigsten der letztere. Einen neuen Beweis für den von den Verff. und anderen französischen Autoren beobachteten häufigen Zusammenhang (20 : 60) zwischen Spondylose und Tuberkulose bringen Verff. mit den Zahlen von Lorenz, der bei 147 Phthisikern 68mal Rigidität der Wirbelsäule fand; davon waren 55% unter 40 Jahren. **Renner** (Breslau).

---

12) **Thöle.** Das Wesen des harten traumatischen Ödems.

(Veröffentlichungen aus dem Gebiete des Militär-Sanitätswesens Hft. 35. [v. Bergmann-Festschrift.])

Den Ausführungen des Verf. liegen bisher fehlende histologische Untersuchungsresultate von zwei Fällen zugrunde. Er sieht in dem Leiden nicht eine fibrinöse Entzündung mit sekundärer Resorption oder Organisation von transsudiertem Blutfibrin, wie man bisher annahm, sondern eine faserige Hyperplasie des Bindegewebes mit event. späterer Verflüssigung des Kollagens und einen Schwund des Fettes und der Fettläppchen. (Im Auszug ist die sehr interessante Ab-

handlung, zu einem kurzen Referat nicht geeignet, mitgeteilt in den Verhandlungen des 35. Chirurgenkongresses 1906).

Lessing (Hamburg).

---

13) **Starr.** Treatment of tuberculous abscess.

(Brit. med. journ. 1906. Oktober 13.)

Das Näherkommen eines tuberkulösen Abszesses an die Haut birgt zwei Gefahren: der Abszeß wird von Schweißdrüsen, Haarbälgen aus infiziert oder die Haut wird tuberkulös. Die chirurgische Behandlung hat einzutreten, bevor eine dieser Möglichkeiten Tatsache zu werden droht. Sie soll nicht bestehen in Punktion, auch nicht in Einspritzung keimtötender Mittel, sondern — wenn möglich — in einer beschränkten Zahl von Fällen in Ausscheidung des ganzen Sackes und primärer Naht oder in Spaltung, Ausräumung, Auskratzung, Ausreiben mit Jodoformgaze und Naht mit peinlichster Asepsis. Ein Druckverband hindert die Wiederanfüllung mit Serum. Die Vernähung über eingespritzter Jodoformemulsion erzeugte Serumanfüllung, wahrscheinlich durch das wasserentziehende Glyzerin, und wurde daher weggelassen. Von 55 Fällen heilten 48 primär und ohne Fistel und blieben geheilt bei einer Beobachtungsdauer von 4 Monaten bis zu 6 Jahren.

Weber (Dresden).

---

14) **A. Hoffa.** Über die Endresultate der Sehnenplastiken.

(v. Langenbeck's Archiv Bd. LXXXI. Hft. 1.)

H. hat sich der großen Mühe unterzogen, soweit ihm dies möglich war, durch eigene Nachuntersuchung, sonst durch Fragebogen die Dauerresultate aller seiner Sehnenplastiken nachzuprüfen. Von 200 derartigen Operierten, die er bis Anfang 1906 behandelt hat, waren 173 zu erreichen. Zunächst prüft er die Mißerfolge bei Sehnenoperationen, die bei spinalen Kinderlähmungen behandelt wurden. Sie zu vermeiden, ist eine richtige Vorbehandlung der Fälle erforderlich; vor allem müssen Deformitäten oder Kontrakturen vor der Plastik ausgeglichen werden. Notwendig ist es ferner, ungeeignete Muskeln zur Transplantation zu vermeiden. Genügt dazu die Beobachtung und elektrische Prüfung nicht, so kann man noch bei der Operation selbst durch Freilegung des Muskels und Beachtung seiner Farbe Mißgriffe vermeiden. Der kräftige Muskel ist dunkelrot, der gelähmte gelblichweiß, der paretische mehr oder weniger rosarot. Wichtig ist ferner aseptisches Operieren und Anlegung des Verbandes erst dann, wenn alle durch Nahtspannung bewirkte Anämie geschwunden ist. Der Gipsverband wird nach dem Erhärten in zwei Schalen aufgeschnitten, damit Druck auf die Sehnen verhütet und die sonst recht großen Schmerzen vermieden werden. Beachtenswert ist es, den Muskeln durch Sehnenverkürzung die richtige Spannung zu geben. H. vernäht die Sehnen möglichst mit dem Knochen. Bei partiellen Überpflanzungen soll der abgespaltene Teil nicht zu schmal sein und nicht über die Mitte des Muskelbauches abgetrennt werden. Für die Nachbehand-

lung ist lange Schonung, Massage und elektrische Behandlung erforderlich. Prinzipiell ist zu betonen, daß durch Sehnenüberpflanzungen eine annähernd normale Funktion nur dann zu ermöglichen ist, wenn die Lähmung die Mehrzahl der Muskeln oder wenigstens einzelne Muskelgruppen völlig verschont hat. Verf. bespricht dann im einzelnen die Operationspläne und erzielten Resultate bei paralytischem Spitz-, Klump-, Platt- nnd Hackenfuß, ferner bei Schlotterfuß, Quadriceps- und Deltoideslähmung. Von letzterer hat er drei Fälle durch Cucullarisüberpflanzung mit gutem Erfolg operiert, so daß die Gebrauchsfähigkeit eine bessere war, als bei einfacher Arthrodese des Schultergelenkes.

Schwieriger liegen meist die Verhältnisse bei spastischen Affektionen. Hier gelingt es öfters durch Verlegung der Insertionsstelle, einen Muskel brauchbar zu machen, z. B. den Pronator teres bei zerebraler Hemiplegie durch Ablösung vom Condylus internus humeri und Befestigung am äußeren Condylus. Im ganzen muß man mit den Überpflanzungen vorsichtig sein; denn es ist besonders bei der spastischen Diplegie vorgekommen, daß man aus einem Pes equinus den schlimmeren Pes calcaneus gemacht hat. H. hat im allgemeinen die Sehnenüberpflanzungen bei der spastischen Diplegie am Fuße sehr eingeschränkt. Bei den allerdings wenigen Fällen traumatischer Sehnenverletzung und Sehnenverlusten nach Entzündungen waren die Resultate gut.

Bei der progressiven Muskelatrophie hält H. Sehnenüberpflanzungen trotz des fortschreitenden Charakters der Erkrankung für erlaubt, da das Leiden einen sehr langsamen Verlauf nimmt, und man vorübergehende außerordentliche Besserungen des Gehvermögens erzielen kann. **E. Siegel** (Frankfurt a. M.).

---

15) **Vulpius.** Mißerfolge der Sehnenüberpflanzung.

(Berliner klin. Wochenschrift 1906. Nr. 42.)

Von der Auswahl der Fälle hängt in erster Linie Erfolg und Mißerfolg der Sehnenüberpflanzung ab. Je enger begrenzt das Lähmungsgebiet, desto besser die Heilungsaussichten. Sind nur Muskeltrümmer vorhanden, soll man von einer Überpflanzung Abstand nehmen.

Ist bei frischer Sehnendurchschneidung die primäre Naht versäumt und der Muskel der Atrophie anheimgefallen, so ist der periphere Sehnenstumpf mit gesunder Nachbarmuskulatur in Beziehung zu bringen. Die Erfolge der Nervenplastik sind und bleiben auch wohl nach Verf.s Ansicht unsicher; sie treten langsam ein und scheinen partielle zu bleiben. Die Erfolglosigkeit der Nervenüberpflanzung verdirbt freilich nichts für die spätere Sehnentransplantation, doch scheint die Nervenüberpflanzung im allgemeinen für die Fälle reserviert bleiben zu müssen, die für die Sehnenüberpflanzung unzugänglich sind. Die Folgezustände der akuten Poliomyelitis können paretischer und atrophischer Natur sein. Dementsprechend ist natürlich die

Wertigkeit solcher Muskeln, ihre Brauchbarkeit zur Transplantation, ihre Erholungsfähigkeit eine sehr verschiedenartige. Unbedeutenden Muskelresten darf man sich nicht anvertrauen, sie höchstens zur Sicherung einer Arthrodese verwenden. Aus der Tatsache der Lähmung eines Muskels darf man nicht ohne weiteres die Berechtigung zur Operation ableiten. Nur eine wesentliche Beeinträchtigung des Gehvermögens und der Sicherheit des Ganges kann die Überpflanzung angezeigt erscheinen lassen. Führt dagegen die Lähmung, z. B. des Quadriceps, zu einer Beugekontraktur, so ist die Überpflanzung des Sartorius bzw. der Beuger gerechtfertigt. Die Entstehung eines Genu recurvatum nach Überpflanzung aller Beuger ist, wie die Erfahrung gelehrt hat, nicht zu fürchten. Das paralytische Schlottergelenk der Schulter ist für die Sehnenüberpflanzung nicht geeignet; hier bringt uns die Arthrodese ungleich weiter. Bei der Hand hat man sich vor Überkorrektur zu hüten; man verkürzt leicht zu stark, überpflanzt zu viel und stört dadurch die feinen Bewegungen.

Bei der progressiven Muskeldystrophie darf man sich von einer Sehnentransplantation nicht durch die Möglichkeit abhalten lassen, daß nach Jahr und Tag ein Nachschub des Leidens unser Resultat wieder zerstört.

Bei den spastischen Affektionen kann die Tenotomie ein Rezidiv häufig nicht verhüten, die Sehnenüberpflanzung dagegen schaltet nicht nur die Kontraktur aus, sondern führt kräftig innervierte Muskeln den schwächer innervierten Antagonisten zu. Auch verschwindet der Spasmus nach der Operation völlig. Bei gleichzeitig bestehender Idiotie, bei Blasen- und Mastdarmlähmung, bei Mitbeteiligung der Arme an der spastischen Starre und Athetose unterbleibt die operative Behandlung besser. Dagegen erlauben hemiplegische Spasmen sehr wohl eine funktionelle Besserung des Armes.

Nicht weniger wichtig als die Indikationsstellung ist die Entwerfung eines richtigen Operationsplanes. Die totale Verwendung eines Muskels zum Zweck der Transplantation darf nur stattfinden, wenn seine Funktion eine untergeordnete, belanglose oder unter den gegebenen Verhältnissen geradezu ungünstige ist. Eine wichtige Funktion darf nie ganz geopfert werden, um eine andere zu gewinnen. Die totale Transplantation ist einer partiellen vorzuziehen. Möglichst funktionsverwandte Muskeln bzw. ihre Sehnen müssen miteinander vereinigt werden. Die absteigende Methode ist soweit als möglich in Anwendung zu bringen. Die Freilegung der Sehne hat unter möglichst geringer Schädigung der Sehnenscheide bis zum Muskelbauch hinauf zu geschehen. Es ist ratsam, die zu verpflanzenden Sehnen subfascial ihrem neuen Bestimmungsort entgegen zu führen. Die Richtung des Transplantationskanales sei möglichst gerade. Eine solide Nahtvereinigung beider Sehnen ist nur möglich, wenn dieselben in genügender Längenausdehnung nebeneinander gelegt und vernäht, event. auch durchschlungen werden können.

V. ist der Seide treu geblieben. Die nachträgliche Ausstoßung einzelner Fäden ist nicht ganz zu vermeiden.

Der Sehnenüberpflanzung hat stets die Korrektur einer etwa vorhandenen paralytischen Kontraktur vorauszugehen. Zu frühes Aufgeben der fixierenden Verbände ist fehlerhaft. Eine Bettruhe von mindestens 5 Wochen ist erforderlich; nur bei Operationen am Vorderarm muß die aktive Nachbehandlung früher einsetzen.

Von der Energie der Nachbehandlung hängt der Dauererfolg ab. Die Sorge für zweckmäßige Beschuhung des geheilten Beines ist durchaus erforderlich.

Langemak (Erfurt).

---

16) **Dege.** Über intramuskuläre Lipome der Extremitäten.

(Deutsche militärärztliche Zeitschrift 1906. Hft. 10.)

Zu den subfascialen Lipomen gehören die inter-, sub- und intramuskulären, die peritendinösen, subsynovialen, parostalen und subserösen Lipome. Verhältnismäßig am häufigsten werden hiervon die intramuskulären Lipome angetroffen, die sich aus den im Perimysium gelegenen Fettzellen entwickeln. Von den zuletzt erwähnten Geschwülsten kommen umschriebene und diffuse Formen vor. In der Literatur vermochte Verf. 23 Fälle von intramuskulären Lipomen zu sammeln, von welchen 11 an den oberen, 12 an den unteren Gliedmaßen saßen. Von ihm selbst beobachtet wurde ein Fall von einem im M. biceps eingekapselten Lipom bei einer 44jährigen Frau, das sich nach Spaltung einer 1 cm dicken Muskelschicht gut entfernen ließ.

Charakteristisch für die intramuskulären Lipome ist, daß sie sich nur bei erschlafftem Muskel gut fühlen lassen; doch können Verwechslungen mit Hämatomen, Muskelhernien, Sarkomen und anderen Geschwülsten vorkommen. Namentlich Muskelgummata haben dem Gefühl nach große Ähnlichkeit mit diesen Lipomen.

Herhold (Brandenburg).

---

17) **Guttmann.** Zur Untersuchungstechnik des Patellarreflexes.

(Veröffentlichungen aus dem Gebiete des Militär-Sanitätswesens Hft. 35. [v. Bergmann-Festschrift.])

Besser als alle anderen bisher beschriebenen Methoden hat sich dem Verf. eine Untersuchungsweise bewährt, die darin besteht, daß man das betreffende Bein mit Hilfe von zwei Handtüchern suspendiert, das eine um den Unterschenkel, das andere um den Oberschenkel dicht oberhalb des Knies gelegt, letzteres stumpfwinklig gebeugt. Mit dieser Suspensionsmethode wird fast ausnahmslos eine vollständige Entspannung des Beines erzielt, zumal, wenn man Ober- und Unterschenkel mittels der beiden Handtücher einigemale schlenkernd auf- und abwärts bewegt.

Lessing (Hamburg).

---

18) **Brissaud, Sicard, Tanon.** Essai de traitement de certains cas de contractures, spasmes et tremblements des membres par l'alcoolisation locale des tronc nerveux.

(Revue de neurol. 1906. Juli 30.)

Die Verff. haben, fußend auf den Erfolgen örtlicher Alkoholinjektionen bei Neuralgien und Krämpfen im Gesicht, versucht, auch an den Gliedmaßen Kontrakturen, Spasmen und Tremor auf gleiche Weise zu beeinflussen. Injiziert wurden gewöhnlich 2 ccm Alkohol mit Zusatz von 0,02 Stovain (von 80° C). Die Einspritzungen schmerzen nicht. Bei Injektion in den Nervus ischiadicus folgt unmittelbar darauf ein Gefühl von Wärme und Geschwollensein am Fuß, die Haut des Fußes rötet sich, wird unempfindlich, die Anästhesie geht auf einen Teil des Unterschenkels über, Parese der Zehen, der Strecker des Fußes, völliges Erlöschen des Achillessehnenreflexes sind die weiteren Folgen; etwa bestehende Kontrakturen, Fußklonus, Babinski'sches Phänomen, Tremor, Spasmen, Athetose am Fuß verschwinden. 4—6 Tage später tritt Ameisenkriechen, Stechen und Brennen am Fuße auf; diese oft lästigen Erscheinungen schwinden nach 4—6 Wochen. Über die Dauerresultate vermögen die Verff. noch nichts Sicheres zu sagen. Erfolge sind nach den bisherigen Erfahrungen zu erwarten bei Hemiplegie und Paraplegie mit Kontrakturen, bei Athetose, bei einzelnen Fällen von Little'scher Krankheit und Schreibkrampf.

Mohr (Bielefeld).

---

19) **Reines.** Über die kombinierte Resorcin- und Röntgenbehandlung des Lupus vulgaris nach Ehrmann.

(Berliner klin. Wochenschrift 1906. Nr. 35.)

Durch eine 33%ige Resorcinpaste wird eine Abstoßung der oberflächlichen Knötchen- und Epidermisschichten bewirkt. Nach dieser 4—5tägigen Schälkur wird die erkrankte Hautpartie wöchentlich einmal 10 Minuten lang den Röntgenstrahlen ausgesetzt, während die Resorcinkur gleichzeitig solange als möglich ihren Fortgang nimmt. Der Vorzug dieser kombinierten Methode, bei der zwei Komponenten in Aktion treten, soll vor allem in Abkürzung des Heilungsprozesses bestehen. Durch den Fortfall der die Strahlen absorbierenden Epidermis wird die Wirkung der Röntgentherapie eine größere, die Dauer derselben eingeschränkt.

Eine Anzahl von Krankengeschichten illustrieren den guten Erfolg der Methode.

Langemak (Erfurt.

---

20) **v. Bramann.** Über die Behandlung der angeborenen retroglenoidalen Schulterluxationen.

(v. Langenbeck's Archiv Bd. LXXXI. Hft. 2.)

Viele Fälle, die als angeborene Schulterverrenkung gelten, sind es nicht, sondern sind in der Geburt durch irgendeine Verletzung entstanden, oder es handelt sich um paralytische Verrenkungen in-

folge von Kinderlähmung. Auch bei der angeborenen Schulterverrenkung besteht eine Parese des Armes, aber sie ist erst sekundär veranlaßt durch die Inaktivität des Armes. Die letztere hat ihren Grund in der eigenartigen Verrenkungsstellung des Gelenkes, die die Bewegungen hemmt und dadurch die Muskeln zur Atrophie bringt. Im Verlaufe des Wachstums krümmt sich auch noch das Akromion nach vorn und unten, so daß die Schulter schräg abfällt und verkürzt erscheint. Der Arm bleibt kürzer, und zwar mehr oder weniger, je nachdem das Leiden von Anfang an behandelt wird oder nicht. Therapeutisch soll man vor allem versuchen, wie bei den angeborenen Hüftverrenkungen, eine unblutige Reposition zu erzielen. So hat v. B. selbst einen Erfolg bei einem 5 Wochen alten Kinde erlangt, bei dem er nach der Einrenkung noch mehrere Wochen den Kopf in der Pfanne fixierte. Andererseits aber gibt es Fälle, bei welchen ein unblutiges Verfahren aussichtslos ist. Bei einem solchen Pat. im Alter von 13 Jahren half sich Verf. durch eine Osteotomie unterhalb des Deltoidesansatzes am Oberarm, da an die Erhaltung eines beweglichen Gelenkes nicht zu denken war. Nach der Durchtrennung des Knochens wurde eine Drehung des unteren Humerusfragmentes um 90° ausgeführt und eine Knochennaht angelegt. Dadurch wurde die Pronationsstellung des Vorderarmes und der Hand beseitigt und normale Bewegung im Ellbogen- und Handgelenk erzielt, so daß die Hand auch zu feineren Arbeiten gebrauchsfähig wurde.

E. Siegel (Frankfurt a. M.).

---

21) **R. Graessner.** Die Brüche des großen Oberarmhöckers.

(Veröffentlichungen aus dem Gebiete des Militär-Sanitätswesens Hft. 35. [v. Bergmann-Festschrift.])

Eine Durchsicht der Röntgenogramme des Bürgerhospitals in Köln aus den Jahren 1903—1906 ergab, daß die genannten Brüche nicht so selten sind als man bisher annahm: es fanden sich 23 isolierte Frakturen und 24 bei gleichzeitiger Schulterverrenkung (1,09% aller Frakturen). Auf Grund dieses Materials gibt Verf. eine eingehende Schilderung der Bruchlinien, der Symptomatologie und Therapie, Extension des außen rotierten Armes nach hinten oben und etwas nach außen, mit sehr gutem bei den nicht komplizierten, mit befriedigendem Erfolg bei den komplizierten Fällen. **Lessing** (Hamburg).

---

22) **W. B. Warrington** and **R. Jones.** Some observations on paralysis of the brachial plexus.

(Lancet 1906. Dezember 15.)

Verff. besprechen zunächst die Einteilung der Lähmungen des Brachialplexus, in 1) Lähmungen durch indirekte Gewalt in Form der Erb'schen und Klumpke'schen Lähmung; 2) Lähmungen die während der Geburt entstehen (Duchenne'scher Typ); 3) die selteneren Lähmungen infolge von Neuritis.

Verff. kommen auf Grund ihrer Untersuchungen für Lähmungen, bei denen chirurgisch nicht eingegriffen wird, zu folgender Prognosenstellung:

1) Die Erkrankungen sind ernster Natur, nur 30—40% gehen in Genesung aus. Die Duchenne'sche Lähmung gibt seltener günstige Resultate, als die gleiche Lähmung bei Erwachsenen; die Fälle von örtlicher Neuritis sind im allgemeinen günstiger, als die traumatischen.

2) Die pathologische Erfahrung zeigt, daß die Nervenschädigungen, die zu Paralyse führen, im allgemeinen schwererer Natur sind, indem sie in Quetschung, Zerreißung oder Spannung von Nervengewebe bestehen; eine einfache Drucklähmung ist seltener.

3) Eine völlige Blockierung der Nervenleitung mit einer entsprechenden ernsteren Prognose kann aus folgenden Symptomen diagnostiziert werden: a. aus der Art der anästhetischen Zone (Head und Sherren); b. aus dem Studium der elektrischen Erregbarkeit, speziell durch den konstanten Strom, wobei jedoch zu bedenken ist, daß volle Entartungsreaktion mit voller Wiederherstellungsmöglichkeit vereinbar ist; c. aus der Ausdehnung und Verteilung der paralytischen Zone. Die Reihenfolge in der Ungünstigkeit bei Nervenschädigungen ist folgende: Rückenmark, Wurzeln, eigentlicher Plexus und peripheres Nervengebiet.

4) Falls spontane Wiederherstellung eintritt, zeigen sich bei der Lähmung der Erwachsenen Symptome dafür innerhalb von 7 Monaten, bei Geburtslähmungen innerhalb eines Jahres. Bei der Geburtslähmung ist partielle Wiederherstellung häufig, und es bleibt dann der restierende Teil noch der chirurgischen Behandlung.

Was die Behandlung angeht, so wird auf die chirurgische (Nervennaht und Nervenpfropfung) in einem besonderen Kapitel eingegangen; im übrigen wird auf die absolute Notwendigkeit hingewiesen, die gelähmten Muskeln monatelang in einer Stellung zu halten, in der keine Spannung besteht; die Degeneration des Muskelgewebes tritt in kurzer Zeit auf, wenn durch die Lagerung stets eine Dehnung desselben stattfindet. Verff. sind durchaus der Meinung, daß bei Lähmungen, die einige Wochen gedauert haben, wenig Hoffnung auf völlige Wiederherstellung besteht, wenn nicht sofort und energisch die Therapie der Entspannungslagerung eingeleitet wird.

H. Ebbinghaus (Dortmund).

---

23) **A. v. Bergmann.** Erfahrungen über Beckenosteomyelitis.

(v. Langenbeck's Archiv Bd. LXXXI. Hft. 1.)

Die Mortalität der Beckenosteomyelitis ist in der Literatur stets als eine hohe bezeichnet worden. Doch ist die Prognose nur insofern besonders ungünstig, als man sich nicht zu radikaler Entfernung des erkrankten Gebietes entschließt. Einschnitte bis auf den Knochen, Ausschabung haben nur da Aussicht auf Erfolg, wo das ergriffene

Gebiet durch einen Epiphysenknorpel derart abgegrenzt ist, das ein Weiterschreiten des Krankheitsprozesses bis an das Gelenk — Hüftgelenk oder Sacroiliacalverbindung — und eine Infektion desselben erschwert ist, wie an der Randepiphyse der Crista ossis ilei und der Sitzbeinknorren. Die Erkrankung der flachen Knochen kann einen ebenso rapiden Verlauf nehmen, wie die Extremitätenosteomyelitis. Man findet bei den schnellst verlaufenden Formen entweder hämorrhagische Rarefizierung oder diffus eitrige Infiltration der Spongiosa. Aber auch bei weniger akut verlaufenden Fällen findet man nicht stets miliare Abszesse im Knochen, sondern man trifft einen typischen Abszeß an der Außen- oder Innenfläche am Knochen und findet denselben nur erweicht, hyperämisch, rarefiziert. Der zurückgelassene erweichte Knochen ist immer wieder eine Quelle neuer Eiterherde, auch wenn man in ihm keine Kokken findet. Sequester werden selten angetroffen. Die differentielle Diagnose zwischen infektiöser und tuberkulöser Osteomyelitis kann sehr zweifelhaft sein. Überhaupt ist die Diagnose des Leidens im Anfang häufig sehr schwierig. Geklagt wird meist über Schmerzen im Kreuz, im Verlaufe des N. ischiadicus, in der Hüfte, der Seite, der Leistenbeuge und dem Oberschenkel. Die Bewegungen sind meist nicht gestört. Bei den ganz akut verlaufenden Fällen ist die rasche Entfernung des befallenen Knochens notwendig, aber auch bei den subakuten Fällen das Abwarten zu vermeiden. Die Schambeinosteomyelitis zeichnet sich durch Schwellung der Leistengegend aus. Die Gefäße scheinen mehr nach vorn gerückt.

Verf. gibt die ausführlichen Krankengeschichten von 71 Fällen, bei denen zum Teil partielle, zum Teil totale Resektionen ausgeführt worden sind. **E. Siegel** (Frankfurt a. M.).

---

24) **R. Grashey.** Beitrag zur Coxa vara.

(v. Langenbeck's Archiv Bd. LXXXI. Hft. 2.)

Verf. bespricht den Wert der Röntgenaufnahme für die Klarlegung der anatomischen Verhältnisse bei der Coxa vara und gibt eine Reihe Bestimmungen, welche die Genauigkeit der Aufnahme fördern und Irrtümer vermeiden lassen. Die Bestimmung der Neigungswinkel hält er für weit weniger wichtig als die viel leichtere Feststellung, in welchen Formveränderungen die klinisch schon nachgewiesene Bewegungsbehinderung begründet ist. Er hat versucht, auf orthodiagraphischem Weg exaktere Messungen zu erhalten, und obschon dies Verfahren etwas umständlich ist, muß man sich doch nach seiner Ansicht zur Gewinnung genauerer Längen- und Winkelmaße mit ihm befreunden. Besprochen werden genauer mit Anführung einzelner Fälle die verschiedenen Gruppen der Coxa vara, die Coxa vara infantum rachitica, die Coxa vara adolescentium und die traumatische Ätiologie des Leidens. Als sicher muß nach der Literatur anerkannt werden, daß Schenkelhalsverbiegungen auch ohne Trauma, infolge fortgesetzter Überlastung zustande kommen. Als Regel wird man aber annehmen dürfen, daß ein bei Muskelarbeit sich verbiegender

Knochen nicht gesund ist, sondern eine verminderte Widerstandsfähigkeit besitzt. Erwähnt und beschrieben werden weiterhin Fälle von Coxa vara bei Osteoarthritis deformans, bei jugendlichem pertrochanterem frischem Schenkelhalsbruch und bei Osteomalakie. Anhangsweise wird dann noch ein Fall von in Entwicklung begriffener traumatischer Arthritis deformans bei einem 19jährigen Arbeiter angeführt, dessen andere Hüfte Zeichen alter rachitischer Coxa vara bietet. Eine strenge Gliederung der Fälle nach ätiologischen Gesichtspunkten ist zurzeit noch nicht möglich.

E. Siegel (Frankfurt a. M.).

---

25) **B. Bosse.** Über Coxa vara adnata chondrodystrophica.

(v. Langenbeck's Archiv Bd. LXXXI. Hft. 1.)

Den Formen der Coxa vara traumatica und adolescentium steht eine angeborene Art gegenüber, die durch eine fötale Knochenerkrankung, die sog. fötale Rachitis, bedingt ist, die Kaufmann gegen den Willen ihres Entdeckers Virchow Chondrodystrophia foetalis genannt hat. Indessen hat sie den Namen Rachitis nur infolge der rein äußerlichen Ähnlichkeit bekommen. Das Hervorstechendste des Prozesses ist die Tatsache, daß der Knorpel mangelhaft wuchert und die endochondrale Ossifikation frühzeitig aufhört. Die Krankheit kann in verschiedenen Zeiten des intra-uterinen Lebens auftreten. Ganz besonders ist an ihr das obere Femurende beteiligt, im Sinne der Entstehung einer Coxa vara. Der Grad der Verbiegung der Diaphyse ist ein wechselnder, ebenso der Grad der Verkürzung. Außerdem treten Unterschiede in der Härte und Dichtigkeit auf, so daß eine Markhöhle ganz fehlen oder auch vorhanden sein kann. Der Schaft kann eine Drehung besitzen, daß der Condylus internus mehr nach vorn zu liegen kommt. Sonst sind noch zu erwähnen die Kürze des Schenkelhalses, die breiten Epiphysen, die Plumpheit der Trochanteren, die Anomalien der Ossifikationsgrenze, die Dicke des Periosts neben anderen nicht weniger auffälligen grobanatomischen Veränderungen, die an den Abbildungen des Originals gut ersichtlich sind. Verf. glaubt, daß die Coxa vara, welche Hoffa bei ganz kleinen Kindern als eine typische Varietät beschrieb, auch zur Kategorie dieser Chondrodystrophie gehört und hält dessen Meinung, daß seine (Hoffa's) mikroskopischen Präparate sich in keines der bekannten Krankheitsbilder einreihen ließen, für nicht zu Recht bestehend.

Als einen neuen Fall von chondrodystrophischem Zwergwachstum fügt B. die Schilderung des 30jährigen italienischen Clown Francois bei. An den beigegebenen Röntgenbildern der Extremitätenknochen sieht man die Kürze und Plumpheit der Knochen, das Überwiegen der unförmlichen Apo- und Epiphysen über den Schaft. Am Oberschenkel fanden sich sowohl in dem Radiogramm wie bei der sonst üblichen Untersuchung die typischen Merkmale der Coxa vara.

E. Siegel (Frankfurt a. M.).

---

26) **E. Schultze.** Über den Mechanismus der Meniscusluxationen nach Versuchen an der Leiche.

(v. Langenbeck's Archiv Bd. LXXXI. Hft. 2.)

Verf. unterscheidet mit anderen direkte und indirekte Meniscusverletzungen. Angriffspunkte für die ersteren sind nur die vorderen Insertionen und vor allem die mediale Anheftung bei gebeugtem Knie. Bei forcierter Beugung besonders wird der Meniscus in den klaffenden Gelenkspalt hineingeschoben und kann leicht durch Schlag oder Stoß beschädigt werden. Das Trauma braucht dabei kein schweres zu sein. Fall auf eine Kante oder einen Vorsprung, der nicht zu groß ist, um gerade noch in den klaffenden Spalt hineingedrückt werden zu können, kann die Abreißung des Meniscus zur Folge haben. Am äußeren Meniscus sind die Möglichkeiten der direkten Verletzung geringer. Indessen sind direkte Meniscusschädigungen überhaupt selten. Von den indirekten ist die Zerquetschung der Knorpel zu nennen, wie sie bei Aufspringen auf beide krampfhaft im Knie durchgedrückte Füße oder beim Übergang von extremer Flexion in stärkste Streckung vorkommt. Am häufigsten sind aber die Rotationsluxationen. Sie können durch Quetschung und Zerrung wirken. Da der laterale Meniscus vorn und seitlich weniger feste Anheftungen hat als der mediale, so kann er auch viel leichter nach der Seite ausweichen. Seine Verletzung ist deswegen so gut wie auszuschließen bei stark flektiertem Knie, während der innere Meniscus dabei an seiner hinteren Insertion leicht nach hinten aus dem Gelenkspalt herausgedrückt und vom Condylus femoris an der hinteren Tibiakante direkt abgequetscht wird. Bei geringer Beugung ist der Mechanismus ein anderer. Für den lateralen Meniscus ist auch in dieser Stellung das Verhältnis günstiger. Doch bedeutet für ihn die forcierte Innenrotation eine Gefahr, die weniger für den inneren in Betracht kommt. In gleicher Weise ist seine vordere wie hintere Anheftung bedroht. Die jeweils schwächere Insertion wird durch Spannung zum Ausreißen gebracht. Verf. glaubt indessen nicht, daß die forcierte Rotation allein die Verletzung der Knorpel herbeiführt; er ist der Ansicht, daß die instinktiven Widerstandsbewegungen, die das Gelenk in die normale Lage zurückbringen wollen, also meist eine krampfhafte Streckbewegung, eine Rolle mitspielt. Diese sind es, die den Meniscus festklemmen, zersprengen oder losreißen.

E. Siegel (Frankfurt a. M.).

Kleinere Mitteilungen.

(Aus der Grazer chirurgischen Klinik. Vorstand: Prof. v. Hacker.)

Gedecktes Transplantationsmesser.

Von

Privatdozent Dr. **Max Hofmann,**
Assistent der Klinik.

Bei der Hauttransplantation nach Thiersch hat sich in einer Reihe von Fällen eine kleine am Transplantationsmesser angebrachte Vorrichtung bewährt, die das Schneiden der Lappen außerordentlich vereinfacht und vor allem eine vollständig gleichmäßige Dicke derselben garantiert.

Fig. 1.


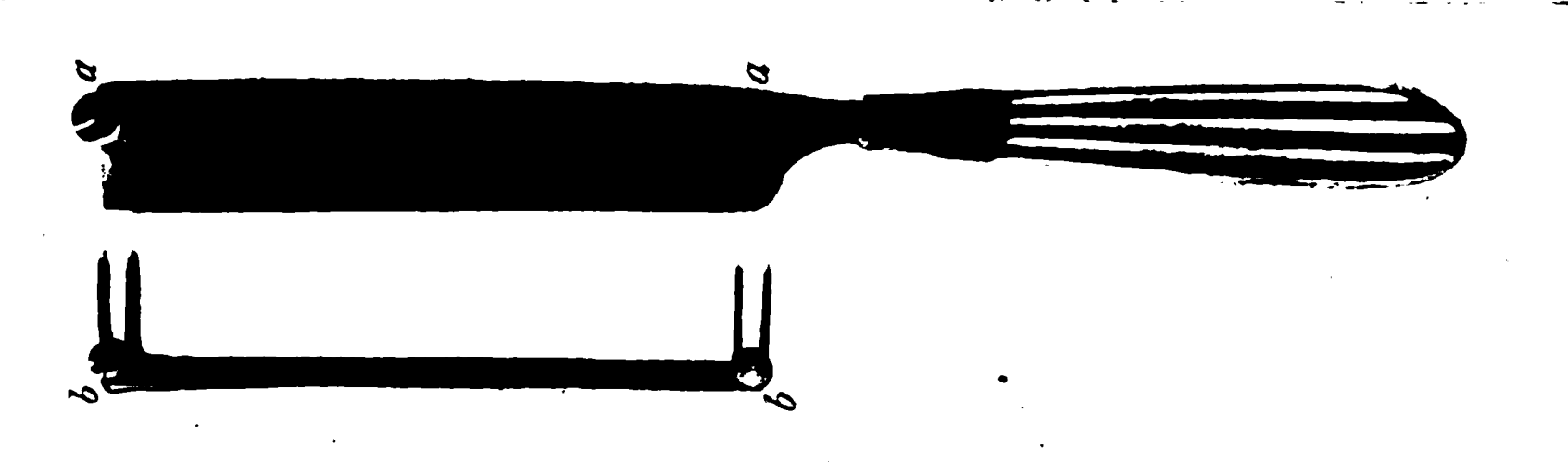


Fig. 2.



ca. 2/3 natürl. Größe.

Diese Vorrichtung besteht aus einem zweimal rechtwinklig gebogenen Metallsteg (Fig. 1), dessen mittlerer Anteil an Länge der Schneide des Transplantationsmessers entspricht, vollständig gerade, glatt und gut abgerundet sein muß. Die beiden seitlichen Anteile des Metallsteges dienen dazu, diesen mittels zweier am Messer selbst angebrachter Schrauben *a* an diesem zu befestigen. Die Befestigung muß so geschehen, daß die Längsseite des Steges unmittelbar über und etwas vor die Schneide des Transplantationsmessers zu liegen kommt. Es bleibt dann zwischen Schneide und Steg ein kleiner Spalt, dessen Höhe durch die beiden an den Winkeln des Steges angebrachten Schrauben *b* nach Bedarf vergrößert oder verkleinert werden kann.

Mit dem so armierten Messer[1] (Fig. 2) werden die Transplantationslappen in gewöhnlicher Weise, d. h. in sägenden Zügen, senkrecht auf die Längsachse des Gliedes geschnitten, wobei vorher Haut und Messer mit physiologischer Kochsalzlösung gut befeuchtet und die Haut zweckmäßig leicht angespannt wird.

[1] Verfertigt von A. Broč, Instrumentenmacher, Graz.

Der unmittelbar vor der Schneide des Messers gleitende Steg bewirkt einerseits, daß die Haut hier vollkommen eben und gleichmäßig gespannt der Schneide des Messers zugeführt wird, andererseits hindert er, daß die Schneide des Messers tiefer in die Haut eindringt, als es der Abstand zwischen Schneide und Steg gestattet. Selbst bei kräftigem Druck gegen die Unterlage wird die Schneide nicht tiefer dringen können, der Lappen wird nur breiter werden. Dadurch wird vor allem das Haupterfordernis Thiersch'scher Transplantationslappen, ihre gleichmäßige Dicke, in vollkommener Weise erreicht. Die vollständig ebene Wundfläche der Lappen bewirkt ein sicheres Haften derselben auf der Unterlage. Ohne besondere Vorsicht lassen sich so Transplantationslappen fast von der Breite der Messerschneide und beliebiger Länge herstellen. Vergrößert man die Entfernung des Steges von der Schneide durch Anziehen der Schrauben *b*, so kann man die Dicke der Lappen beliebig, selbst bis zur Dicke der ganzen Haut, variieren. Nimmt die Breite des Messers durch öfteres Schleifen ab, so braucht der Metallsteg nur in entsprechender Weise verschoben und fixiert zu werden.

Föderl[2] hat 1905 einen offenbar den gleichen Zweck verfolgenden abnehmbaren Rahmen für Transplantationsmesser angegeben. Von diesem unterscheidet sich das von mir angegebene nach dem Prinzip der sog. Selbstrasierapparate konstruierte gedeckte Messer vor allem durch größere Einfachheit.

---

27) **P. Ewald.** Lungentuberkulose und periphere Unfallverletzung (Aus der orthopäd.-chirurg. Klinik von Prof. Vulpius-Heidelberg).

(Münchener med. Wochenschrift 1906. Nr. 46.)

Ein völlig erwerbsfähiger, anscheinend gesunder Mann erleidet an der Hand eine schwere Verletzung und wird 6 Wochen lang im Krankenhause behandelt. Gleichzeitig tritt eine Lungentuberkulose in Erscheinung, die sich von Monat zu Monat verschlimmert und in ca. 2½ Jahren zur völligen Erwerbsunfähigkeit und bald darauf zum Tode führt. Der Verletzte, der in kümmerlichen häuslichen Verhältnissen gelebt, behauptete einen Zusammenhang zwischen der Lungenerkrankung und der Verletzung, indem durch die lange Wundeiterung, das Fieber, den Blutverlust, die mangelhafte Ernährung für den Ausbruch der Lungentuberkulose im Krankenhause Bedingungen geschaffen worden seien. Das Reichsversicherungsamt hat diese Auffassung anerkannt und der Berufsgenossenschaft die Entscheidung zudiktiert!

E. wendet sich sehr entschieden gegen eine Verallgemeinerung dieser Entscheidung, die für die Berufsgenossenschaften von weittragendster Bedeutung sein würde.

Kramer (Glogau).

28) **Bartel** und **Spieler.** Der Gang der natürlichen Tuberkuloseinfektion beim jungen Meerschweinchen.

(Wiener klin. Wochenschrift 1906. Nr. 2.)

Die Verff. bemühten sich, die »Schmutz- und Schmierinfektion« der Kinder möglichst genau nachzuahmen. In einer Familie mit mehreren hustenden Phthisikern wurden eine große Anzahl gesunder Meerschweinchen untergebracht; sie dienten den Kindern als Spielzeug und wurden mit den Abfällen gefüttert. Sie wurden dann später getötet und eingehend untersucht.

Das Ergebnis dieser sehr ausführlich publizierten Untersuchungen ist, daß die Verff. als wichtigste Eintrittspforte, wenigstens bei Kindern, den Verdauungskanal ansehen; indes kann auch auf dem Luftwege die Infektion zustande kommen.

W. v. Brunn (Rostock).

---

[2] Föderl, Wiener klin. Wochenschrift 1905. Nr. 25. p. 677.



29) **Gottschalk.** Zur Bedeutung der Röntgenstrahlen für die Frühdiagnose der Tuberkulose und andere Krankheiten des Knochensystems. (Zwei kasuistische Beiträge.)

(Fortschritte auf dem Gebiete der Röntgenstrahlen Bd. X. Hft. 4.)

Verf. schildert zwei Fälle, die er auch im Stuttgarter ärztlichen Verein vorgestellt und deren Erklärung durch ihn heftigen Widerspruch hervorgerufen hat. Der erste Pat. hatte eine Distorsion des Fußes erlitten. Nach eingetretener Besserung wurde der Fuß massiert, was Pat. jedoch sehr schlecht ertrug. Das Röntgenbild zeigte eine rarefizierende Ostitis des Talus und des Os naviculare, die Verf. als Tuberkulose deutet, während sie von v. Burkhardt als Exostosenbildung erklärt wurde.

Im zweiten Falle zeigte das Röntgenbild nach vorausgegangener Distorsion des Handgelenkes eine traumatische Periostitis und rarefizierende Ostitis des rechten Radius, die v. Burkhardt als Callusbildung erklärte.

In beiden Fällen glaubt Ref. dem Verf. nach den vorliegenden kleinen Röntgenabzügen Recht geben zu müssen. Speziell hält er die Veränderung des Radius, die deutlich destruktiven Charakter trägt, sicher nicht für Callusbildung. Die Veränderungen an den Fußwurzelknochen sind auf dem Bilde nicht so deutlich, daß man mit Sicherheit nach dem vorliegenden Abzug ein Urteil fällen könnte.

Gaugele (Zwickau).

30) **Ullmann.** Über meine Erfolge mit Dr. Marmorek's Antituberkuloseserum.

(Wiener klin. Wochenschrift 1906. Nr. 22.)

U. hat an seinem Krankenhaus in Znaim eine große Anzahl Kranker mit innerer sowohl als auch mit äußerer Tuberkulose besonders an Knochen und Gelenken behandelt. Er verwendet das Serum stets rektal und hat davon unangenehme Nebenwirkungen nicht gesehen.

Die von ihm erzielten Erfolge haben ihn zum überzeugten Anhänger der Marmorek'schen Serumtherapie gemacht. Außer dem Serum verwendet er bei äußerer Tuberkulose noch Guajakolemulsion in lokaler Applikation, die ihm aber ohne das Serum in früheren Jahren nicht so gute und schnelle Erfolge brachte.

Die abweichenden Resultate anderer Autoren führt er darauf zurück, daß man nur Moribunde mit dem Serum behandelte.

W. v. Brunn (Rostock).

31) **Hoffa.** Über das Marmorek-Serum in der Therapie der chirurgischen Tuberkulose.

(Berliner klin. Wochenschrift 1906. Nr. 44.)

Verf. ergänzt seine früheren Mitteilungen über die mit dem Marmorekschen Serum gemachten Erfahrungen. Bei 40 Kranken, die damit behandelt wurden, konnte kein irgendwie ernstlich nachteiliger Einfluß festgestellt werden, namentlich nach Einführung der rektalen Anwendung. Das Serum wurde stets mit Leichtigkeit behalten und resorbiert. Die rektale Methode wird voraussichtlich in Zukunft die vorherrschende sein, weil sie höchst einfach ist und ohne Mühe und Zeitverlust ermöglicht, das Serum in relativ großen Dosen ohne Schaden zu reichen, in viel größeren, als bei subkutaner Anwendung. Die Pat. erhielten im Anfang auf diesem Wege täglich 5 ccm, später 10 ccm Serum Monate hindurch, doch wurde meist nach 3—4 Wochen eine Pause von 5—8 Tagen eingeschoben.

Bei der Beurteilung der bisherigen Resultate wurden nur 22 genügend lange behandelte und beobachtete Fälle in Betracht gezogen. Darunter waren 18% einwandsfreie und schnelle Heilungen, 18% auffällig günstige Beeinflussungen und nur wenige Fälle der Serumtherapie unzugänglich. Bei den Fällen, die nur rektal, also ohne Injektionen behandelt waren, zeigte sich ein noch günstigeres Resultat: 18% Heilungen, 27% wesentliche Besserung, 36% günstige Einwirkung, 18% ohne Beeinflussung.

Nach H.'s Ansicht wohnt dem Antituberkuloseserum Marmorek in einer Reihe von Fällen eine spezifisch zu nennende heilende Einwirkung auf den Tuberkuloseprozeß inne, und darf ihm der ihm gebührende Platz im Kampfe gegen die Tuberkulose nicht länger vorenthalten werden. **Langemak** (Erfurt).

32) **F. Montigel.** Vioform bei Knochen- und Gelenktuberkulose.
(Arch. intern. de chir. Vol. III. Fasc. 3.)

Auf Grund der Beobachtungen an 25 Pat. kommt M. zu dem Schluß, daß Vioform das Jodoform in der Nachbehandlung operierter Knochen- und Gelenktuberkulosen nicht ersetzen kann, weil es die Eiterbildung nicht hemmt, nur träge Granulationsbildung anregt und die Heilungsdauer verlängert. Die Anwendung als 3—$2^1/_2$%ige Vioformemulsion kann eine langsame Besserung der Gelenkerkrankungen herbeiführen. **Revenstorf** (Hamburg).

33) **Schmolck.** Mehrfacher Zwergwuchs in verwandten Familien eines Hochgebirgstales.
(Virchow's Archiv Bd. CLXXXVII. p. 105.)

Verf. gibt in seiner kurzen Mitteilung die Abbildung und den Stammbaum von sieben Zwergen, die er unter der sonst gesunden, wenige hundert Köpfe zählenden Einwohnerschaft des abgelegenen Samnanntales, eines Nebentales des Inntales, fand. Eine genaue körperliche Untersuchung, namentlich der Knochen, war nicht möglich. Bei oberflächlicher Betrachtung konnte jedoch keine Anomalie der Schilddrüse konstatiert werden; ebensowenig wiesen die, abgesehen von ihrer Kleinheit, durchaus wohlgebauten Zwerge Intelligenzdefekte auf.
Doering (Göttingen).

34) **König.** Über Knochencysten.
(Deutsche med. Wochenschrift 1906. Nr. 43.)

Ein 28jähriger Mann hatte viermal in 5 Jahren den linken Oberarm gebrochen. Der Knochen erweist sich aufgetrieben mit Unregelmäßigkeiten an der Oberfläche. Das Röntgenbild zeigt eine dünne Corticalis und im Innern helle, rundliche Felder. K. hält einen tranmatischen Ursprung der Knochencyste für möglich, sonst glaubt er, daß Knorpelinseln die Ursache abgeben.
Borchard (Posen).

35) **P. Bockenheimer.** Die Cysten der langen Röhrenknochen und die Ostitis (Osteomyelitis) fibrosa in ihren ätiologischen Beziehungen.
(v. Langenbeck's Archiv Bd. LXXXI. Hft. 2.)

B. veröffentlicht die ausführliche Krankengeschichte und das Sektionsprotokoll eines Falles von Knochencyste. Bei dem quantitativ wie qualitativ wenig ausreichenden Beweismateriale für die Frage, ob es solitäre Cysten gibt, die auf eine lokale, deformierende Ostitis zurückzuführen sind, füllt die vorliegende Beschreibung eine Lücke aus, insofern es noch nötig war, über einen Fall zu verfügen, der eine unzweifelhafte Knochencyste von beträchtlicherem Volumen zeigt, der daneben eine unzweifelhafte Ostitis deformans (fibrosa) aufweist, und bei dem alle Knochen untersucht werden konnten, damit der Nachweis der wirklich lokalisierten Ostitis fibrosa zu erbringen war. Diesen Bedingungen glaubt Verf. mit seiner Veröffentlichung genügen zu können. Bezüglich der Entstehung der Ostitis fibrosa nimmt er nicht, wie v. Recklinghausen, an, daß eine Osteomelakie vorausgehen muß, sondern er ist der Anschauung, daß sie auch in völlig normalem Knochen entstehen kann. Für Rachitis fehlten im beschriebenen Falle alle Zeichen. Nach dem makro- wie mikroskopischen Bilde kann kein Zweifel bestehen, daß er zur Ostitis fibrosa zu rechnen ist. Auch zeigte es sich klar, daß die Cyste aus erweichtem, neugebildeten, fibrösen Gewebe entstanden war. Oberhalb wie unterhalb derselben fand sich deutlich als Fasergewebe der Ostitis gekennzeichnete Substanz. Für das Weiterwachsen der Cyste mag wohl nach primärer Einschmelzung des Fasergewebes noch ein Trauma in Betracht kommen. Zu bemerken ist, daß die Ostitis defor-

mans nicht die alleinige, resp. einzige Ursache derartiger Knochencysten ist. Zu betonen ist ferner noch besonders, daß bei der lokalen Ostitis fibrosa gelegentlich auch Knorpelneubildungen im Fasermark eine Rolle spielen können, wie im Falle B.'s und wie dies für die allgemeine Ostitis fibrosa von Virchow beschrieben ist.

Was die Therapie der Ostitis fibrosa mit Cystenbildung anlangt, so wird bei sehr großen Cysten mit Spontanfrakturen kaum etwas anderes als eine verstümmelnde Operation in Betracht kommen. Bei kleineren Cysten oder bei Ostitis ohne Cystenbildung wird man mit Auskratzung, event. mit Kontinuitätsresektionen auskommen. Bezüglich der Ätiologie spielen Veränderungen im Gehirn und Rückenmarke, die man dafür angesprochen hat, keine Rolle. Auch die Lues, welche ähnliche Knochenveränderungen setzen kann, hat nichts mit der Ostitis fibrosa zu tun.

E. Siegel (Frankfurt a. M.).

36) **Schlange.** Die operative Behandlung frischer irreponibler Luxationen und Frakturen.

(v. Langenbeck's Archiv Bd. LXXXI. Hft. 2.)

S. hatte zweimal Gelegenheit einen frisch verrenkten Oberarm blutig zu reponieren. Das Hindernis für die Einrichtung war eine gleichzeitige Fraktur im anatomischen, resp. chirurgischen Halse. Die Erfolge waren gut. Es ist prinzipiell ratsam, von der Achselhöhle her operativ einzugehen, weil man hier leicht die Gefäße und Nerven schonen und gut auf den Oberarmkopf einwirken kann. Bei Verrenkungen im Ellbogengelenke, die nicht reponierbar waren, hat sich die osteoplastische Aufklappung des Gelenkes nach schräger Durchsägung der Ulna in vielen Fällen als sehr brauchbar erprobt. Sie verschafft einen guten Einblick in das Gelenk und gestattet rasche Durchführung der Operation. Bei der Verrenkung des Daumens fand Verf. als Hindernis der Reposition nur die am Metakarpalansatz abgerissene und über die Gelenkfläche der Phalanx geschlagene Kapsel. Die Sesambeine und Sehne spielen nur eine untergeordnete Rolle. Die Operation ist sehr einfach. Längsschnitt an der Volarseite, starke Dorsalflexion der Phalanx, Inzision der straff gespannten Kapsel in der Längsrichtung und Reposition. Nach 8 Tagen beginnt man mit Bewegungen. Sonst wurde noch je einmal eine frische Verrenkung des Knie- und Fußgelenkes blutig eingerichtet.

Bei Brüchen hält Verf. die Operation für angezeigt, wenn es mit den gewöhnlichen Verbänden, vor allem mit Extension, nicht gelingt, beträchtlichere Verschiebungen, besonders ad longitudinem, auszugleichen, namentlich wenn es auch nach weiteren Bemühungen in Narkose nicht geglückt ist. Bei offenem Bruche werden die Wundverhältnisse nach S.'s Meinung durch die Operation kaum komplizierter. Wichtig ist tadellose Aseptik. Der eigentliche Akt der Reposition soll sich möglichst einfach gestalten. Bei Querbrüchen ist eine Knochennaht nicht erforderlich, ebenso ist Extension zu vermeiden. Bei Schrägbrüchen finden die Knochenenden, wie natürlich, nicht den nötigen Halt aneinander, verschieben sich also leicht wieder und erfordern deshalb die Naht. Von den einzelnen Frakturen, die operativ in Angriff genommen wurden, sei erwähnt, daß selbst bei Oberschenkelbrüchen das Verfahren sehr einfach war und ideale Erfolge erzielt wurden. Dasselbe gilt von den Querbrüchen der Tibia. Bei den Schrägbrüchen tritt öfters auch bei Anlegung einer Knochennaht leichte Verschiebung ein. Am besten wird hier das Resultat, wenn man die Bruchenden kreisförmig umfaßt, nachdem man den Draht zuvor durch ein die aufeinander gepreßten Bruchenden senkrecht durchsetzendes Bohrloch geführt hat. Von 30 Kniescheibenbrüchen wurden 18 mit Naht behandelt, meist mit sehr gutem Resultate. Zur Anwendung kam stets ein Längsschnitt. Bei den Olecranonbrüchen fand sich Interposition von Weichteilen und Verziehung des oberen Fragmentes mit Kantung nach oben, so daß ohne Operation eine gute Heilung unmöglich gewesen wäre. Schlüsselbeinbrüche wurden nur in Angriff genommen, wenn bei schlechter Heilung Druck auf den Plexus starke Beschwerden verursachte.

Schaden wurde bei all diesen Operationen nicht verursacht, meist aber ein offensichtlicher Erfolg erzielt. S. glaubt, daß wir in der Frakturbehandlung in

Zukunft aktiver verfahren müssen, wenngleich er selbst derartige Eingriffe den Pat. nicht leichthin zumutet, sondern nur nach bestimmten Indikationen handelt. Man soll jedenfalls nicht ohne weiteres stärkere Dislokationen als unvermeidlich hinnehmen, sondern langwierige Nachbehandlungen und unbefriedigende Resultate durch die Operation zu vermeiden suchen. **E. Siegel** (Frankfurt a. M.).

37) **Malafosse.** Morsures par vipères à cornes. Deux amputations pour gangrène consecutive à la ligature d'un membre.

(Arch. de méd. et de pharm. militaires 1906. November.)

Der Überschrift ist noch hinzuzufügen, daß die von Eingeborenen ausgeführte und gegen den Schlangenbiß gerichtete Umschnürung einmal des Beines und bei einem zweiten Pat. des Armes 2—3 Tage liegen geblieben war und auf diese Weise die Gangrän hervorgerufen hatte. Nach M. soll diese Umschnürung nach Schlangenbissen nur kurze Zeit liegen bleiben und abgenommen werden, sobald eine aktive Behandlung der Wunde und des Körpers (Serum) stattgefunden hat.

Herhold (Brandenburg).

38) **Gersuny.** Eine Operation bei motorischen Lähmungen.

(Wiener klin. Wochenschrift 1906. Nr. 10.)

Der Anschluß eines Muskels, dessen Verbindung mit seinem motorischen Nerv unterbrochen wird, an einen normal innervierten Muskel oder Muskelteil bewirkt, daß er nicht gelähmt wird oder doch nicht gelähmt bleibt.

Zu dieser Erkenntnis kam G. auf Grund der Endresultate bei zahlreichen Gesichtsplastiken. Er hält die Möglichkeit für gegeben, daß eine Durchbrechung der Grenzen zwischen den Innervationsgebieten zweier motorischer Nervenstämme oder Äste stattfindet, und daß sie z. B. durch die Vereinigung zweier angefrischter Muskeln die Entstehung eines einheitlichen Gebietes anbahnt, so daß die Funktion des einen der beiden zugehörigen Nerven von dem anderen übernommen werden könnte.

Der eine Fall, den er auf Grund dieser Erkenntnis erfolgreich operiert hat, betrifft eine seit 3 Monaten bestehende Facialislähmung nach Mittelohroperation; G. hat hier den M. orbicularis oris freigelegt, an Ober- und Unterlippe in der Mittellinie durchtrennt und die gesunde Hälfte jederseits in der Nähe des Mundwinkels der gelähmten Seite mit der kranken Muskelpartie vernäht. Allerdings hat der Fall wegen der Kürze der Lähmungsdauer nicht volle Beweiskraft.

Diese ist aber dem anderen Fall in vollem Umfange zuzusprechen. Es handelte sich um totale Lähmung des rechten M. deltoides nach peripherer Neuritis des N. axillaris. Die Insertionen des M. trapezius und M. deltoides am Schultergürtel wurden abgelöst, der letztere Muskel weit unter den ersteren verschoben und mit ihm vernäht. 8 Monate später ist bei guter Funktion eine starke aktive Kontraktion des M. deltoides vorhanden, aber vom N. axillaris aus ist keinerlei Reaktion auszulösen, ebensowenig vom N. accessorius aus, wobei nur der Trapezius sich kontrahiert.

Nervenuntersuchung durch Prof. v. Frankl-Hochwart.

W. v. Brunn (Rostock).

39) **Kren.** Ein Beitrag zur Neurofibromatosis Recklinghausen.

(Wiener klin. Wochenschrift 1906. Nr. 41.)

K. gibt die sehr ausführliche Krankengeschichte eines 24jährigen Pat. mit zahlreichen Pigmentflecken der Haut und einer Geschwulst der rechten Gesichtshälfte, deren genauere, auch röntgenologische Untersuchung zu folgender Diagnose führte: Neurofibromatosis Recklinghausen. Fehlen des hintersten Alveolarfortsatzes des rechten Oberkiefers, Fehlen des Knorpels im Tragus und Gehörgange; partieller Defekt des Os sphenoidale, Hämangiom und dadurch bedingte Usur des Jochbeines und Atrophie des M. temporalis; Neurofibrom mit Usur des Unterkiefers, Skelettasymmetrie des Schädels.

Es handelte sich also im Skelett des Schädels zum Teil um angeborene, zum Teil um erworbene Mißbildungen. Bei der zwecks Plastik vorgenommenen Keilexzision der Wangengeschwulst fand sich in der Tiefe das bereits klinisch konstatierte weiche Gewebe mit Strängen und Knoten, die mit dem N. facialis in inniger Beziehung standen. Mikroskopisch handelte es sich um ein Neurofibrom.

K. macht sodann auf die nur teilweise entwickelten Formen der Recklinghausen'schen Krankheit aufmerksam, welche zeigen, daß dieselbe als Mißbildung aufzufassen ist. Bei angeborenen Knochendefekten sollte stets nach einer gleichzeitig bestehenden Neurofibromatosis, event. in »forme fruste« gesucht werden.

Mohr (Bielefeld).

40) **Flinker.** Mißbildung einer Thoraxhälfte und der entsprechenden oberen Gliedmaße.

(Wiener klin. Wochenschrift 1906. Nr. 10.)

So häufig Brustmuskeldefekte an sich sind, so selten sind sie in Kombination mit Mißbildungen der gleichnamigen oberen Extremität.

In dem mitgeteilten Falle besteht bei einem 50jährigen Mann ein totaler Mangel des großen und kleinen Brustmuskels mit erheblicher Abflachung der Brustwölbung selbst. Die Haut ist in dieser ganzen Partie rudimentär, dünn, gespannt, fettlos, wie verkümmert, arm an Pigment. Außerdem besteht eine winklige Knickung der 2.—5. Rippe nach vorn, dicht neben dem sternalen Ansatz, so daß das Brustbein muldenförmig eingesunken erscheint. Ober- und Unterarm sind normal, der 2.—5. Finger aber durch abnorme Kleinheit der End- und Mittelphalanx stark verkürzt und bis zum Endgliede häutig verwachsen.

Verf. nimmt Bildungshemmung durch Raumbeengung an.

W. v. Brunn (Rostock).

41) **Muscatello.** Per la cura operativa nella manconza congenita del radio.

(Arch. di ortopedia 1906. Nr. 5 u. 6.)

Doppelseitiger Defekt des Radius bei 1jährigem Kinde mit teilweiser Spaltung der Ulna nach Bardenheuer operiert. Die Hand wird in redressierter Stellung mit Silkfäden in die geschaffene Gabel eingefügt. Die Vorderarmfascie (Lig. carpi) wird von einer kleinen radialen Inzision aus durchschnitten. Photographien zeigen die Stellung vor- und nachher, sowie das Röntgenbild.

E. Pagenstecher (Wiesbaden).

42) **H. Riedl.** Zur Kenntnis der isolierten Luxation des Kahnbeines der Hand. (Aus dem allgemeinen Krankenhause zu Linz a. D.)

(Wiener klin. Wochenschrift 1906. Nr. 50.)

Die nach Angabe des Verf.s ohne Nebenverletzung noch nicht beschriebene Verrenkung kam in seinem Falle dadurch zustande, daß Pat. beim Turnen mit ausgestrecktem linken Arme so auf die Seite stürzte, daß der Unterarm noch auf der Sprungmatratze lag, die Hand aber über deren Bank hinweg auf den Boden schlug. Das Handgelenk war am nächsten Tage geschwollen, in leichter Dorsal- und Ulnarflexion fixiert, aktive Beweglichkeit aufgehoben, Versuche passiver sehr schmerzhaft. Auf der Volarseite wurde fingerbreit nach innen von der Sehne des Flexor carpi radialis ein länglichrunder, harter Vorsprung getastet. Die auf Verrenkung eines Karpalknochens gestellte Diagnose wurde durch das Röntgenbild als eine solche des Naviculare spezialisiert. Die Reposition gelang in Narkose durch Druck und Gegendruck. Die durch 4wöchige Immobilisierung anfangs eingeschränkte Beweglichkeit besserte sich bald, so daß Pat. schon nach 3 Monaten den Handstand ausführen konnte. An der Hand von Bänderpräparaten studierte R. den Mechanismus dieser Verletzung. Er entspricht dem von Hirsch für den Biegungsbruch des Kahnbeines beschriebenen.

Renner (Breslau).

43) **F. Kraft.** Über Ersatz von Fingern durch Zehentransplantation (Daktyloplastik). (Aus der Klinik v. Eiselsberg in Wien.)

(Wiener klin. Wochenschrift 1906. Nr. 48.)

Nach einem kurzen, geschichtlichen Rückblick bringt K. zwei weitere einschlägige Fälle. Im ersten wurde die zweite Zehe auf den Stumpf der ersten Phalanx des Mittelfingers überpflanzt, im zweiten Falle der Zeigefinger durch die zweite Zehe ersetzt. Der Erfolg war im ersten Falle ein recht guter, in den Interphalangealgelenken war passive Beweglichkeit möglich; später knickte die Knochennahtstelle infolge Hebens eines schweren Gegenstandes ein.

Im zweiten Falle mußte wegen Aufregungszuständen der zweite Teil der Operation, Durchtrennung der plantaren Hautbrücke, vorzeitig gemacht werden; infolgedessen stieß sich die Endphalanx des neuen Fingers ab. Zum Schluß stellt Verf. gewissermaßen Grundsätze auf: Vornahme einer Probefesselung, da nicht alle Pat. einen solchen Verband dauernd ertragen. Gründliche Hand- und Fußpflege. Operation selbst zweizeitig, wobei die Durchtrennung der plantaren Ernährungsbrücke nicht vor 2 Wochen erfolgen soll.

Die ganze Operation soll in Narkose und unter Blutleere erfolgen, Am besten wird die zweite Zehe benützt, weil sie die längste und fingerähnlichste ist. Bei noch wachsenden Individuen soll ein größeres Stück Zehe genommen werden als dem Defekt entspricht. Die Zirkulation muß in der Zehe durch öfteres Ansetzen von Blutegeln angeregt werden. **Renner** (Breslau).

44) **F. Krause.** Ersatz des Daumens aus der großen Zehe.

(Berliner klin. Wochenschrift 1906. Nr. 48.)

Bei dem 21jährigen Pat., dem im 5. Lebensjahre die Grundphalanx des rechten Daumens durch Häckselmaschine etwa zur Hälfte abgeschnitten war, hat K. zunächst die Hautnarbe am Daumenende exzidiert und den Knochenstumpf freigelegt. Auf dem Rücken der großen Zehe wurde dann zentralwärts vom Interphalangealgelenk ein Querschnitt ausgeführt, in dieser Richtung Haut, Strecksehne und obere Fläche der Gelenkkapsel durchschnitten und, um Platz zu gewinnen, das periphere Ende des basalen Großzehgliedes reseziert. In die so geschaffene Weichteil- und Knochenmulde wurde der angefrischte Daumenstumpf hineingelegt und in dieser Stellung die obere Extremität an die untere durch einen großen Gipsverband unverrückbar fixiert. Vereinigt wurden durch versenkte Nähte die Strecksehne des distalen Endes der großen Zehe mit der Strecksehne des Daumenstumpfes, dann die Fascie und die Haut.

Nach 17 Tagen Lösung des Gipsverbandes und Exartikulation des Endgliedes der großen Zehe; Durchschneidung des plantaren Teiles der Gelenkkapsel, der Beugesehnen und der Haut an der Planta in querer Richtung. Vereinigung der Volar- und Plantarsehnen und der Haut durch Naht.

Durch eine Hautnekrose an der einen Seite ist die Größe des neugebildeten Daumens der des gesunden linken Daumens fast gleich geworden. Der Daumen ist passiv im Basal- und Interphalangealgelenke beweglich, aktiv noch nicht, weil Pat. noch nicht geübt hat. Die Gebrauchsfähigkeit des transplantierten Gliedes reicht aber schon jetzt für alle Funktionen aus. Die Sensibilität ist erst in einem kleinen Bezirke vorhanden, aber Farbe und Ernährung des Daumens sind normal. (Röntgenbild.) **Langemak** (Erfurt).

45) **Alegiani.** Congenito difetto del femore.

(Policlinico 1906. Ser. chir. Nr. 9.)

A. beschreibt einen Fall von angeborenem Defekt des Oberschenkels. Derselbe ist nur in seinem distalen Teile vorhanden, läuft nach oben spitz zu, wo sich im Röntgenbild auch ein Schatten präsentiert, der das Rudiment eines Kopfes darstellt. Kniescheibe und Fibula fehlen. Unterschenkel in Beugekontraktur, Spitzfuß. Die Beugesehnen und Muskeln des Knies werden ausgiebig durchschnitten. Redressement, Gipsverband, später Prothese.

E. Pagenstecher (Wiesbaden).

46) **Swiatecki.** Ein Fall von Naht der A. femoralis.

(Medycyna 1906. Nr. 44.)

Ein über 20 Jahre alter Mann erhielt einen Messerstich in den linken Oberschenkel, machte noch mehrere Schritte und sank dann zusammen. Die Wunde wurde tamponiert und am 3. Tage genäht. Am 7. Tage diagnostizierte Verf. ein traumatisches Aneurysma, öffnete die Wunde und legte auf die verletzte A. femoralis ($^3/_4$ cm) eine fortlaufende Naht mit Seide an. Heilung. Es verblieb aber eine Schwellung der ganzen unteren Extremität, wahrscheinlich infolge Thrombose der V. femoralis. Ein historischer Überblick über Gefäßnähte schließt die Arbeit.

Bogdanik (Krakau).

47) **Gaskell, Mackewen, Crosbie.** Rupture of the adductor longus.

(Brit. med. journ. 1906. November 24.)

Verff., Ärzte der englischen Marine, berichten über drei Fälle von Zerreißung des M. adductor longus. Der erste betraf einen Offizier, der auf der Brücke eines Torpedobootzerstörers bei schwerer See ausrutschte und die Beine sehr stark zu spreizen gezwungen war. Bei dem Bestreben, dieser Spreizung durch Muskelanstrengung entgegen zu wirken, war der Riß im Adductor longus erfolgt. Die Geschwulst lag im oberen Drittel des Muskels und sprang bei Zusammenziehung desselben stark hervor. — Im zweiten Falle bemerkte Pat. nach dem Fußballspiel, ohne sich einer besonders starken oder plötzlichen Anstrengung bewußt zu sein, eine längliche, harte, schmerzhafte, flache, 4 : 5 Zoll lange Geschwulst mit senkrechtem Verlauf in der oberen Muskelhälfte. Auch dieser Pat. vermochte durch Muskelspiel den aus der Fascie ausgetretenen Muskelbauch härter, kürzer, vorspringender zu machen. — Der dritte Pat. bemerkte nach einem Stoß gegen die Innenseite des Oberschenkels eine schmerzlose Geschwulst im oberen Drittel des Muskels, die er willkürlich kleiner und größer, härter und weicher machen konnte.

Alle drei Fälle heilten unter einfacher Bettruhe aus, d. h. die Beschwerden verschwanden, die Geschwulst blieb. **Weber** (Dresden).

48) **Halsted Myers.** Congenital absence of tibia.

(Amer. journ. of the med. sciences Vol. III. Nr. 1.)

Verf. hat die rechte Fibula bei angeborenem Schienbeinmangel bei einem 2jährigen Knaben zwischen die Oberschenkelkondylen eingepflanzt und die Arthrodese des Sprunggelenkes vorgenommen. Der Erfolg war ein guter. Verf. stellt 43 Fälle von angeborenem Schienbeinmangel zusammen bei 34 Individuen. Partieller Defekt: 22 Fälle. **A. Hofmann** (Karlsruhe).

49) **Morian.** Zur Behandlung der Unterschenkelbrüche.

(v. Langenbeck's Archiv Bd. LXXXI. Hft. 2.)

M. hat in den letzten $3^1/_2$ Jahren 161 Unterschenkelbrüche nach einheitlicher Behandlungsart versorgt. Der Knochenbruch wird eingerichtet, bei empfindlichen Personen in Narkose, und in richtiger Stellung durch eine V-förmige oder scherenartige Gipsschiene gehalten. Am 2. oder 3. Tage verläßt der Kranke das Bett. Zeigt die Röntgenaufnahme, daß die Einrichtung nicht völlig gelungen war, so werden aufs neue Repositionsmanöver angestellt. Nach Ablauf einer Woche wird alle 2—3 Tage massiert und passiv wie aktiv bewegt. Bei komplizierten Brüchen wird natürlich dem Verlaufe der Wundheilung Rechnung getragen. Die U-förmige Gipsschiene wird aus mehrfachen Lagen von Gipsbinde hergestellt. Sie umfaßt den Unterschenkel bis über das Knie auf beiden Seiten. Die einzelnen Bruchformen sind je nach Lokalisation und Komplikationen natürlich verschieden zu bewerten, und infolgedessen bieten sie auch verschiedenartigste Prognose bezüglich der Erwerbsfähigkeit. Von dem Gesamtmateriale beziehen zurzeit noch 71% eine Rente, dauernd 31%, darunter 18 komplizierte Frakturen und Amputierte. Zieht man die schweren Kompressionsbrüche und die komplizierten Frakturen ab, so bleiben noch 10,7% Dauerrentner. Die Knochennaht hält Verf. für entbehrlich

Er hat sie einigemal angewendet und nur eine vergrößerte Konsolidation davon gesehen. Die wesentlichsten Gründe für die Erwerbsbeschränkung bei den Dauerrentnern waren anhaltende Schmerzen und die durch Knochenverschiebung hervorgerufenen statischen Veränderungen, die entweder das Knie- oder Sprunggelenk in abnormer Weise belasten und dadurch Schmerzen und Gehstörunngen veranlassen.

E. Siegel (Frankfurt a. M.).

50) **Mencière.** Recherches experimentales sur la création de tendous artificiels.

(Province méd. 1906. Nr. 47.)

M. hat zunächst an Hunden die Achillessehne vollständig reseziert bis auf einen kleinen Stumpf am Fersenbeine. Dann hat er den Muskel mit diesem Stumpfe durch einen Seidenfaden vereinigt. Nach 6 Monaten war die ganze Achillessehne wieder neugebildet, und zwar viel stärker als die der anderen Extremität. M. berichtet ferner über fünf Fälle von Sehnenersatz durch Seide bei Kranken. Nur einmal wurde der Faden ausgestoßen, und selbst in diesem Falle trat Heilung mit Wiederherstellung der Funktion ein. Die Fälle betrafen vier Fälle von Kinderlähmung und einen Fall von alter Sehnendurchtrennung.

A. Hofmann (Karlsruhe).

51) **P. Haglund.** Über Fraktur des Tuberculum ossis navicularis in den Wachstumsjahren und ihre Bedeutung als Ursache einer typischen Form des Pes valgus.

(Upsala Läkareförenings Förhandlingar N. F. Bd. XI. p. 203.)

Verf. beschreibt und illustriert mit Röntgenogrammen einen Bruch des Kahnbeines, den er bei jugendlichen Individuen beobachtet hat und der eine aller Wahrscheinlichkeit nach typische Form darstellt, der beim Tanzen — und zwar besonders bei den schwedischen Nationaltänzen — zustande kommt. Er stellt die Krankheit in Parallele mit den von Schlatter u. a. beschriebenen analogen Schäden der wachsenden Tuberositas tibiae, welche eine fast typische Gymnastikverletzung darstellen.

Nicht nur theoretisch als ein Beispiel einer Fraktur der Jugendjahre einzelner noch nicht vollentwickelter Knochen, sondern auch praktisch als Ursache gewisser Formen schnell einsetzender Valgusbeschwerden ist die Krankheit der Aufmerksamkeit der Chirurgen und besonders der Orthopäden wert.

Verf. verspricht die Veröffentlichung der Arbeit in deutscher Sprache.

Hansson (Cimbrishamn).

52) **P. Reynier** et **Brumpt.** Observation parisienne de pied de madura.

(Bull. de l'acad. de méd. 1906. Nr. 25.)

Diese Krankheit der Tropen, durch das Barfußgehen erzeugt, wurde 1888 in Europa zum erstenmal von Bassini beobachtet. Die Beobachtung der Verff. ist die zweite am Kontinente gemachte und betraf einen 51jähr. Mann, der Paris nie verlassen hatte. Die Krankheit, die er 13 Jahre trug, begann mit der Bildung eines furunkelartigen Knötchens auf der Fußsohle. Die letzte Beobachtung zeigte den ganzen Fuß stark verdickt, die Haut der Sohle geschwollen und gefältelt, die Haut im übrigen blaurot, von erweiterten Venen durchzogen und mit zahlreichen Knoten bedeckt, von denen oft feine, sehr wenig sezernierende, untereinander anastomosierende Fistelgänge in die Tiefe ziehen. Im Bereiche der Erkrankung ist das Bindegewebe sklerosiert. Erkrankt ist nur die Haut und das Unterhautzellgewebe, dessen Fett geschwunden ist. Die Knochen, Muskeln und Nerven sind intakt.

Das Leiden trotzte in seinem langen Verlaufe den verschiedensten Behandlungsmethoden, weshalb die Unterschenkelamputation zur Ausführung kam.

Die isolierten Knötchen haben einen Durchmesser von 3—4 mm, in ihrem Zentrum findet sich das von einem Fadenpilze (Mycetom) gebildete Korn.

Die bakteriologischen Einzelheiten müssen im Originale nachgesehen werden.

Neugebauer (Mährisch-Ostrau).

53) **A. Schanz.** Technische Kleinigkeiten.

(Zeitschrift für orthopäd. Chirurgie Bd. XV. Hft. 2—4.)

1) Eine federnde Hüftkrücke. Beschreibung eines Stützapparates, in dessen Schienen Spiralfedern eingeschaltet sind, um den Grad der Entlastung zu variieren.

2) Ein Extensionsstuhl. Ein Stuhl mit beweglicher Rückenlehne und mit Extensionsvorrichtung, sowie mit beweglicher Fußstütze zur Behandlung von Verkrümmungen und entzündlichen Affektionen der Wirbelsäule.

3) Der Modellierstuhl. Verf. hat seit längerer Zeit Modelle für Gehapparate so angefertigt, daß er den Pat. auf einen auf den Operationstisch gestellten Stuhl setzte, das abzumodellierende Bein seitlich herunterhängen und auf die Platte des Operationstisches oder auf einen Schemel o. dgl. fest auftreten ließ. (Ref. hat dieses Verfahren schon im Jahre 1902 in Nr. 9 des II. Bandes der »Würzburger Abhandlungen« in der Arbeit: »Die ambulatorische Behandlung der Beinbrüche« erwähnt. Die Methode eignet sich zuweilen in der Kinderpraxis sehr gut zur Anlegung von Gipsverbänden bei Oberschenkelbrüchen.)

Verf. hat nun behufs bequemer Anlegung der Gipsbinden bei dieser Methode einen eigenen Stuhl anfertigen lassen, auf dem Pat. in entsprechender Höhe während des Verbindens sitzt. (Einen ähnlichen Stuhl in Gestalt einer gestumpften Pyramide mit Vorrichtungen zur Fixierung des Pat. und zur Ruhigstellung des betreffenden Beines hat sich Ref. vor Jahren ebenfalls herstellen lassen. Er benutzt diesen Stuhl nur noch ausnahmsweise, da er es für zweckmäßiger hält, die Gipsbinden am stehenden Pat. anzulegen.) **J. Riedinger** (Würzburg).

54) **K. Vogel.** Eine einfache Vorrichtung zur Unterstützung der Bardenheuer'schen Extensionsbehandlung der Frakturen.

(Deutsche med. Wochenschrift 1906. Nr. 52.)

Der Apparat dient zur leichteren Herstellung der Abduktion bei Brüchen der oberen und unteren Extremität und ist für beide Körperseiten zu verwenden. Er besteht aus einem kreisausschnittförmigen Eisenrahmen mit Drahtgeflecht und zwei Füßen. Mit einem Zapfen wird der Rahmen am Rahmen des Bettes befestigt, so daß er sich in der Horizontale drehen läßt.

Man kann so leicht eine Abduktion in jeder gewünschten Ausdehnung erreichen.

Wenn die Füße des Rahmens sich durch ausziehbare Eisenstäbe erhöhen ließen, könnte man auch gleichzeitig eine Hochlagerung des unteren Fragmentes damit kombinieren; gewöhnlich ist ja das obere Bruchstück bei Oberschenkel- und Oberarmbrüchen nicht nur nach außen, sondern auch nach oben abgewichen (Ref.).

Glimm (Magdeburg).

Originalmitteilungen, Monographien und Sonderdrucke wolle man an *Prof. E. Richter* in Breslau (Kaiser Wilhelmstraße 115), oder an die Verlagshandlung *Breitkopf & Härtel*, einsenden.

Druck und Verlag von Breitkopf & Härtel in Leipzig, Nürnbergerstraße 36/38.



Zentralblatt
für
CHIRURGIE

herausgegeben
von

E. von Bergmann, in Berlin, **F. König,** in Berlin, **E. Richter,** in Breslau.

Vierunddreißigster Jahrgang.

Wöchentlich eine Nummer. Preis des Jahrganges 20 Mark, bei halbjähriger Vorauszahlung. Zu beziehen durch alle Buchhandlungen und Postanstalten.

Nr. 12. **Sonnabend, den 23. März.** **1907.**

XXXVI. Chirurgenkongreß.

Um möglichst rasch im Zentralblatt einen sachlich richtigen Bericht über die Ergebnisse des Kongresses bringen zu können, bitte ich die Herren, welche auf demselben Vorträge halten werden, mir recht bald nach der Sitzung einen Selbstbericht über solche nach Breslau XIII, Kaiser Wilhelmstraße 115, einzusenden. ***Richter.***

Zur Schnittführung bei der Resektion des Wurmfortsatzes und bei seitlichen Köliotomien.

Von

Prof. Dr. **R. v. Barącz** in Lemberg.

Den meisten zur Resektion des Wurmfortsatzes angegebenen Schnitten haftet bekanntlich der Übelstand an, daß sich in der Folge derselben Bauchbrüche bilden. Weder die am meisten geübten Schrägschnitte nach Sonnenburg und Roux, noch die von Kammerer[1], Jalaguier[2] und Lennander[3] ersonnenen Längsschnitte — bei welchen erstrebt wird, durch Unversehrung des Bauches des geraden Bauchmuskels der Bauchpresse gegenüber feste Stütze zu gewährleisten — beugen den Bauchbrüchen vor, bei den letzteren namentlich deshalb, weil durch sie die in den M. rectus abdominis tretenden Nerven oft verletzt werden, wodurch Schwund des Rectus erfolgt.

Auf Grund dessen, was ich bei meiner Amerikareise[4] im Jahre 1902 gesehen habe, auf Grund meiner reichlichen Leichenuntersuchungen, und teilweise auf Grund meiner persönlichen Erfahrung verdient der von McBurney[5] im Jahre 1894 vorgeschlagene, von den Amerikanern Bratrostschnitt (gridiron incision, intermuscular operation) genannte Schnitt den Vorzug vor allen anderen, weil keiner die anatomischen Verhältnisse wie vor der Operation so sicher herzustellen imstande ist, wie dieser.

Der 8—10 cm lange Schrägschnitt wird $2^1/_2$—$3^1/_2$ cm medianwärts von der Spina anter. super. ossis ilei in der Richtung des Faserverlaufes des M. obliquus abdom. ext. geführt, dringt aber nur bis zur Aponeurose dieses Bauchmuskels in die Tiefe. Er soll die von der Spina anter. super. zum Nabel geführte Linie fast rechtwinklig kreuzen; das obere Drittel des Schnittes darf oberhalb dieser Linie liegen. Nun werden der M. obliquus ext. und seine Aponeurose in ihrer Faserrichtung stumpf durchtrennt. Darauf folgt rechtwinklig gegen diese die stumpfe Auseinandertrennung der Fasern des schiefen inneren und des M. transversus, entsprechend ihrer Verlaufsrichtung. Endlich werden, auch in derselben Richtung, Fascia transversa und Peritoneum durchschnitten. Der Schnitt im Peritoneum wird gewöhnlich nur 1 Zoll ($2^1/_2$ cm) lang geführt. Mit dem in der Richtung des Blinddarmes eingeführten Finger wird nun der Processus vermiformis auf-

---

[1] Medical record 11. Dezember 1897 und 11. Juni 1899.

[2] Presse médicale 1897. Nr. 10.

[3] Zentralblatt für Chirurgie 1898. Nr. 4.

[4] Wiener med. Wochenschrift 1904. Nr. 13 u. ff.

[5] Charles McBurney, The incision made in the abdominal wall in cases of appendicitis, with a description of a new method of operating. Annals of surgery Vol. XX. 1894. Juli. p. 38.

gesucht und reseziert. Bei Schwierigkeiten seiner Aufsuchung oder bei Verwachsungen desselben kann der Schnitt im Peritoneum verlängert werden, gleichzeitig mit weiterem Auseinanderdrängen der Fasern der tiefen Bauchmuskeln und Durchtrennung ihrer vereinigten Aponeurose. Es wird nun das Colon ascendens aufgesucht und längs seiner vorderen Tänie nach unten verfolgt, wo sich am Blinddarm der Processus vermiformis anheftet. Nach der Exstirpation des Wurmfortsatzes werden das Peritoneum, die Fascia transversa und die tiefen Bauchmuskeln für sich mittels einiger Catgutknopfnähte genäht, darüber der äußere schiefe Bauchmuskel fortlaufend mit Catgut, die Haut endlich mit starkem Silkworm oder Seide. So ist die rostartige Konfiguration der Muskel- und Aponeurosenfasern wieder hergestellt, welcher die Bauchwände ihre Kraft verdanken. Da Nerven nicht verletzt werden, bleiben im weiteren Verlauf Schmerzen und Lähmungen der Muskeln aus.

Bei bedeutenden Schwierigkeiten in der Aufsuchung des Wurmfortsatzes (starke Verwachsungen, abgesackter Abszeß) wird nach Robert F. Weir[6] nach Ausführung des McBurney'schen Schnittes die freigelegte Fascie des M. obliquus ext. wie die des M. rectus bis gegen die Linea alba hin durchtrennt, der gerade Bauchmuskel einschließlich den in ihm verlaufenden epigastrischen Gefäßen medianwärts gezogen, die hintere Rectusscheide und das ihm anliegende Bauchfell auch durchschnitten und damit ein guter Zugang zur Bauchhöhle und zum Wurmfortsatze gewonnen, der sich nun unter genauer Kontrolle des Auges aufsuchen läßt. Nach Beendigung der Operation zunächst fortlaufende Naht des Peritoneums und der hinteren Aponeurose des geraden Bauchmuskels und der Fascia transversa, Reposition des Muskels, Naht der vorderen Aponeurose und der einzelnen Schichten des McBurney'schen Schnittes. Bei Eiterung wird das Peritoneum drainiert.

Ich habe weder in den zahlreichen in Neuyork und Chicago untersuchten Fällen, in welchen der Bratrostschnitt vor Jahren ausgeführt war, noch in meinen fünf im freien Intervall operierten Fällen, von denen drei vor 2 resp. vor 1 Jahre operiert wurden, noch in einem im vorigen Jahre im akuten Stadium operierten, mit Abszeßbildung komplizierten Fall je einen Bauchbruch als Folge dieser Operation beobachtet. Übrigens habe ich den Rostschnitt auch bei der Operation einer inkarzerierten, vor der Operation nicht diagnostizierten Hernia properitonealis angewandt, wobei er mir ebenfalls vorzüglichen Dienst leistete. Ich bin überzeugt, daß er aus den oben angegebenen Gründen auch bei seitlichen Köliotomien zur Resektion

---

[6] Robert F. Weir, An improved operation for acute appendicitis or for quiescent cases with complications. Medical news 1900. Nr. 7.

Derselbe, Another modification of the operation of acute or chronic appendicitis with preservation of the integrity of the abdominal wall. Comptes rendus de la section chirurgicale du XIII. Congrès internationale de médécine. Paris 1900. p. 801 u. ff.

des Ileocoecum, des S romanum bei Neubildungen (event. in zwei Zeiten nach v. Mikulicz) und bei der Anlegung eines Anus praeternaturalis mit großem Nutzen anwendbar sein wird; hier könnten die sich eng an den Darm anschließenden Muskeln gewissermaßen die Funktion eines Sphincters verrichten.

Der Bratrostschnitt, besonders mit der Weir'schen Modifikation, dürfte auch bei abszedierenden und mit fortschreitender Peritonitis komplizierten Formen von Appendicitis angewandt werden; dafür sprechen gute Erfolge, die Weir damit erreicht hat. L. W. Hotchkiss[7] und J. A. Blake[8] in Neuyork haben ihn auch bei diffuser eitriger appendikulärer Peritonitis meist mit gutem Erfolg angewandt.

Ähnlich dem Bratrostschnitt ist der unabhängig von McBurney von Riedel[9] ersonnene Zickzackschnitt, der ihm in einer großen Anzahl von Fällen gute Resultate gegeben hat.

---

1) **Bouchut** et **Desprès.** Dictionnaire de médecine et de thérapeutique médicale et chirurgicale. 7. Auflage von Marion und Bouchut.

Paris, **F. Alcan,** 1907.

Das vorliegende Lexikon soll in erster Linie ein Berater jener praktischen Ärzte sein, die auf sich selbst angewiesen sind, und denen so in schwierigen Fällen die Gelegenheit, sich anderswo Rat zu holen, erschwert ist. Von diesem Gesichtspunkt aus ist die gesamte praktische Medizin nach Stichworten lexikographisch geordnet, und es sind die einzelnen Erkrankungen von der Ätiologie bis zur Therapie kurz besprochen. Naturgemäß wollen die Verff. besonders bei letzterer nicht nur die einzelnen Heilmethoden schematisch besprechen, sondern zugleich eine kurze Kritik geben. Demgemäß haben sie den best zu empfehlenden Mitteln ++, weniger zu empfehlende + und schließlich den wenig zu empfehlenden ein — beigefügt. Wie schwer es ist, die gestellte Aufgabe übersichtlich, erschöpfend und allen modernen Anforderungen entsprechend zu lösen, zeigt die neue Auflage dieses Dictionnairs. Um Beispiele anzuführen, fehlt in dem Kapitel über Pankreas, das im ganzen etwas mehr wie eine Seite einnimmt, jeder Hinweis auf den Zusammenhang zwischen Entzündungen und Gallensteinerkrankungen. Über Apoplexie, Nekrose und vor allem die klinischen Erscheinungen dieser Krankheiten ist nichts gesagt. Die Anwendung der Cystoskopie, die technisch beschrieben, ist mit den Worten abgetan, sie dient zur Sicherung der Diagnose aller Blasenkrankheiten und der Prüfung aller Flüssigkeiten die aus den Harnleitern kommen. Über Harnleiterkatheterismus fand ich nichts. Die

---

[7] Annals of surgery Vol. XLIV. 1906. August. p. 197 u. ff.

[8] Ibid. p. 298 u. ff.

[9] Riedel, Über den Zickzackschnitt bei der Appendicitisoperation. Deutsche med. Wochenschrift 1905. Nr. 37 u. 38.

Technik der Röntgenoskopie ist unter dem Kapitel Elektrizität erörtert. Unter den zahlreichen Abbildungen findet sich indes kein einziges Röntgenbild, wohl aber dafür bei den Knochenbrüchen und Verrenkungen die bekannten Abbildungen nach Ambroise Paré, die doch heute lediglich historischen Wert haben. Am meisten fällt es auf, wie wenig die Differentialdiagnose berücksichtigt ist, wiewohl doch ihre Besprechung gerade für den Praktiker in schwieriger Lage am wertvollsten sein dürfte. Es ließen sich noch mehr Beispiele anführen. Alles in allem erscheint es dem Ref. zweifelhaft, ob die vorliegende Auflage wirklich der gute Ratgeber sein kann, der niemals im Stich läßt.

Coste (Breslau).

---

2) **A. v. Lichtenberg.** Experimenteller Beitrag zur Frage der Entstehung der Pneumonie nach Narkosen. (Aus der chirurg. Universitätsklinik in Heidelberg, Exz. v. Czerny).

(Münchener med. Wochenschrift 1906. Nr. 47.

Verf.s an Kaninchen ausgeführte Versuche betrafen nur die Wirkung des Chloroforms auf die Lungen, das entweder mit Sauerstoff oder mit Luft gemischt durch den Roth-Dräger'schen Apparat dosiert und in einer Menge von durchschnittlich 7—$7^1/_2$ g für die Stunde verwendet wurde; die Narkosedauer übertraf um ein Beträchtliches die bei Operationen am Menschen übliche. Die Experimente ergaben, daß bei Kaninchen nach Chloroforminhalation tiefgehende Lungenveränderungen, die innerhalb 48 Stunden zu einer typischen lobulären Pneumonie führen können, als Folge der direkten schädigenden Wirkung der Chloroformdämpfe auf die Alveolarepithelien sich entwickeln, Quellung und Abstoßung der Epithelien, Blutungen in die Alveolen, Verstopfung der Bronchiolen, kleine atelektatische Herde, auf der ganzen Lunge verstreut, teils infolge dieser Verstopfungen und vermehrter Sekretabsonderung, teils infolge von Aspiration entstehen. Eine Mischung der eingeatmeten Chloroformdämpfe mit Sauerstoff verhinderte das Auftreten dieser Lungenveränderungen nicht; im Gegenteil wirkt das Oberflächlicherwerden der Atmung während solcher Narkose eher ungünstig. — Bei kürzerer Dauer der Narkose gingen die regenerativen Vorgänge schneller vonstatten.

Kramer (Glogau).

---

3) **Fichera.** L'iperemia da stasi nelle infezione acute.

(Policlinico 1906. Ser.-chir. Nr. 11 u. 12; 1907. Nr. 1.)

Die verschiedenen zur Erklärung der Heilwirkung der Stauungshyperämie aufgestellten Theorien genügen nicht oder widersprechen sich. F. unternahm selbst Versuche an Hunden und Meerschweinen mit Milzbrand-, Tetanus- und Staphylokokkeninfektion. Er glaubt, daß die Stauung Hyperämie, begleitet von Ödem, durch die Verlangsamung des Kreislaufes, der Transsudation und Diapedese die allgemeine Invasion des Organismus von Seiten der Bakterien erschwert; zugleich

macht sie einen Nährboden ungünstiger, vor allem durch die Tätigkeit ausgewanderter Leukocyten, die eine Phagocytose entfalten. Er zitiert Bier's Erklärung des Ödems bei Schlangenbiß.

E. Pagenstecher (Wiesbaden).

4) **K. Borszéky.** Über das chirurgische Nahtmaterial.

(Magyar Orvosi Archivum Bd. VII. [Ungarisch.])

Verf. stellte im Laboratorium der chirurgischen Klinik Reczey's Versuche über die physikalischen Eigenschaften, die ursprüngliche Infektiosität, sowie über die allgemein benutzten Methoden der Desinfektion an. Gegenstand der Untersuchung bildeten: Seide, Zwirn, Draht, Silkworm und Catgut. Sowohl am Rohmaterial, wie nach Anwendung der verschiedenen Methoden wurden all diese Stoffe untersucht, wie es sich mit ihrer Brüchigkeit, Stärke und hygroskopischen Eigenschaft verhalte, inwiefern sie einander gleichen und inwiefern die einzelnen Methoden die vorteilhaften physischen Eigenschaften des Fadens abändern. Ferner wurden bakteriologische Untersuchungen angestellt, und zwar bei der Originalverpackung der erwähnten Stoffe und nach Berührung derselben mit der Hand, um auf diese Weise zu vergleichen, ob zwischen der Infektiosität der Stoffe mit glatter Oberfläche (Draht, Silkworm) und denjenigen mit rauher Oberfläche (Catgut, Seide, Zwirn) ein auffallender Unterschied nachgewiesen werden könne. Die Untersuchungen zeigten, daß ursprüglich Catgut am meisten infiziert sei. Die nach Berührung des Fadens mit nicht aseptischer Hand vollführten Untersuchungen zeigten, daß ohne Ausnahme in allen Fällen von der Hand Mikroorganismen auf dem Faden zurückbleiben. Bei glatten Nähstoffen beobachtete Verf. dies in geringerem Maße als bei solchen mit rauher Oberfläche; der Unterschied ist jedoch unbedeutend. Gewöhnlich sind sie mit Bacillus mesentericus infiziert, mit pathogenen Mikroorganismen nur sehr selten. Das Verhalten der infizierten Catgutfäden untersuchend, gelangt Verf. zu der Schlußfolgerung, daß Catgut als organischer Stoff unter der peptonisierenden Einwirkung der Bakterien sich gerade so zerbröckelt, wie ein abgestorbenes Gewebe im Verlauf einer Eiterung; die Peptonisierung ist nicht Eigenschaft eines gewissen Bakteriums, sondern eine allgemeine Bakterienwirkung. Bezüglich der Sterilisierung des Catguts wiesen B.'s Untersuchungen nach, daß die Frage eines absolut sicher keimfreien und mit dem erforderlichen physischen Eigenschaften verfügenden Catguts als gelöst betrachtet werden kann, so daß wir Catgut ganz ruhig überall dort benutzen können, wo wir die Anwendung nicht resorbierbarer Fäden aus irgend einem Grunde nicht für zweckmäßig halten. Das Verfahren Bergmann's und Claudius' hält er infolge Einfachheit und absoluter Sicherheit für das allerbeste und zieht es allen anderen neuesten empfohlenen Methoden vor.

P. Steiner (Budapest).



5) **W. F. J. Milatz** (Rotterdam). Zur Messung mittels Photographie.

(Zeitschrift für orthopäd. Chirurgie Bd. XV. Hft. 2—4.)

Verf. bespricht kurz die mathematischen Hauptprinzipien der photographischen Messung für technische, medizinische und anthropologische Zwecke. **J. Riedinger** (Würzburg).

---

6) **C. M. Williams.** The contagiousness of gumma.

(New York med. record 1906. Juli 14.)

W. hält es für wahrscheinlich, daß beim Gumma die Randzone immer infektiös sei. Er erklärt die Seltenheit festgestellter Infektiosität in der kleinen Anzahl von Spirillen. So lange jemand noch irgendein Zeichen von Syphilis habe, müsse er als eine Quelle der Gefahr betrachtet werden. **Loewenhardt** (Breslau).

---

7) **M. Zorn.** Kasuistische Beiträge zur Arhovinbehandlung gonorrhoischer Affektionen.

(Fortschritte der Medizin 1906. Nr. 34.)

An der Hand eigener Erfahrungen erblickt Verf. in dem Arhovin ein wertvolles Mittel zur Behandlung der Gonorrhöe und vor allem auch der Cystitis; es erhöht die Azidität des Urins oder gestaltet den früher alkalischen Urin bald sauer, so daß die ammoniakalische Gärung des letzteren in der Blase nicht so leicht eintreten kann.

Das Mittel wird innerlich in Kapseln à 0,25 bis zu 6 Rationen täglich genommen; es kann ohne toxische Nebenwirkung eine Zeitlang gegeben werden; äußerlich wird es in Stäbchen- oder Kugelform — 0,05—0,1 pro dosis — eingeführt. **Kronacher** (München).

---

8) **N. N. Petzow.** Zur Frage von den Verwundungen der Milz.

(Russki Wratsch 1906. Nr. 48 u. 49.)

Auf Grund der Literatur und zweier eigener Fälle kommt P. zu folgenden Schlußsätzen:

1) Die Milzwunden sind nicht so selten, wie man nach den Lehrbüchern der Chirurgie meinen könnte. Verf. bringt eine Kasuistik von 45 Schuß- und 31 Stich-Schnittwunden. 2) Die Milzwunden sind fast immer von Wunden der Nachbarorgane begleitet, die Stich-Schnittwunden gehen meist mit Verletzungen der Pleura und des Zwerchfells, die Schußwunden mit solchen des Magen-Darmkanals einher. 3) Ausgeprägter Kollaps und großer Blutverlust begleiten bei weitem nicht immer die Milzwunden. Sogar bei totalen Zerreißungen der Milz bei Schußverletzungen kann zufriedenstellendes Allgemeinbefinden und guter Puls erhalten sein. Bei Stich-Schnittwunden entwickelt sich die Anämie gewöhnlich rascher. 4) Die Milzwunden lassen sich oft nicht diagnostizieren; doch schon der Verdacht

auf solche Verletzung, wie auch auf penetrierende Bauchwandwunde überhaupt, erfordert eine Laparotomie zu diagnostischen Zwecken. Das konstanteste Symptom einer Milzwunde scheint eine lokale Rigidität der Bauchmuskeln im linken Hypochondrium zu sein. 5) Die Normalmethode zum Bloßlegen der verwundeten Milz ist eine Laparotomie mit Schnitt unter dem Rippenrande, nötigenfalls mit Durchschneidung oder Resektion der Rippenknorpel. Falls notwendig, kann man zum Anlegen von Nähten auf die Zwerchfellwunde eine transpleurale Operation anschließen. 6) Die Normalmethode zur Behandlung von Milzwunden ist die Naht derselben, bei größeren Verletzungen die Splenektomie. Die übrigen Methoden der Blutstillung bei Milzwunden sind weniger verläßlich. **E. Gückel** (Wel. Bubny, Poltawa).

---

9) **C. H. Chetwood.** Some remarks on prostatic hypertrophy.
(Therapeut. gazette 1906. Nr. 12.)

Die palliative Behandlung der Prostatahypertrophie sollte dann aufgegeben werden, wenn sie innerhalb einer gewissen Zeit keine Besserung hervorbringt. Eine erstmalige Blaseninfektion ist noch kein Grund zur Operation; erst bei wiederholten Infektionen, oder wenn die Infektion bis zu den Nieren emporsteigt, muß operiert werden. Die besten und dauernden Resultate werden bei zeitiger Operation erreicht. In der größeren Zahl der Fälle kann die perineale Prostatektomie vorgenommen werden, die eine kürzere Rekonvaleszenz aufweist als die suprapubische Prostatektomie. In gewissen Fällen von Blasenretention ist auch die galvanokaustische Inzision wirksam; am sichersten ist ihre Wirkung von einem Dammschnitt aus. In schweren Fällen kann die Operationsgefahr durch eine präliminare perineale Drainage vermindert werden. **Paul Wagner** (Leipzig).

---

10) **Sellei.** Die Behandlung der Cystitis mit Alkohol.
(Berliner klin. Wochenschrift 1906. Nr. 45.)

S. hatte bei der Behandlung der Cystitis mit Alkohol so günstige Erfolge, daß er den verdünnten Alkohol nicht nur als vorzügliches Harnantiseptikum, sondern als direktes Heilmittel bei den Cystitiden, welche sich zu Prostatahypertrophien und zu gonorrhoischen Urethritiden gesellen, empfehlen kann.

Zur Blasenspülung gebraucht er 5—10—15%ige Lösungen, die er aus 96%igem Alkohol herstellt. Mit den 5%igen Lösungen wird begonnen, täglich oder alle 2—3 Tage eine Spülung, bei der die Flüssigkeit sofort wieder abgelassen wird, während später die Lösung 10—30 Minuten in der Blase bleibt.

Die irritative Wirkung des Alkohols soll nicht größer sein, als die der sonst gebräuchlichen Mittel, dagegen ist die zusammenziehende Wirkung, seine Fähigkeit, Schleim-, Eiter- und Bakterienauflagerungen zu lösen, und die antikatarrhale Wirkung des Alkohols die Ursache des Heilerfolges. **Langemak** (Erfurt).

---

11) **Kümmell.** Über moderne Nierenchirurgie, ihre Diagnose und Resultate.

(Berliner klin. Wochenschrift 1906. Nr. 27—29.)

Die moderne Nierenchirurgie steht unter dem Zeichen der Röntgenröhre, des Cystoskops und des Harnleiterkatheters, sowie der funktionellen Untersuchungsmethoden. Jeder Nierenstein wird auf einer guten Röntgenplatte bei Beobachtung der erforderlichen technischen Maßnahmen sichtbar; beim Fehlen eines Nierensteinschattens ist kein Konkrement vorhanden. Notwendig zu einer sicheren Diagnose wird es stets sein, mehrere Aufnahmen zu machen. — Das sicherste und einwandsfreieste Mittel, sich den Nierenharn zu verschaffen, besteht in dem Katheterismus der Harnleiter, der bei aseptischem Vorgehen als gefahrlos zu bezeichnen ist. Von den Methoden zur Bestimmung der Nierenfunktion bevorzugt K. die Gefrierpunktsbestimmung des Harns und vor allem des Blutes, unterläßt aber in keinem Falle die Bestimmungen der Harnstoffmengen, weil die vergleichende Gegenüberstellung der Harnstoffausscheidung jeder einzelnen Niere von nicht zu unterschätzendem Werte ist. Unter den chemischen Methoden ist die Phloridzinprobe als am meisten brauchbar anzusehen, da sie sich mit dem Harnleiterkatheterismus leicht vereinigen läßt; doch gibt es Fälle und Verhältnisse, in denen sie sich nicht als absolut zuverlässig erwiesen hat. Das Indigokarmin hat zweifellos Vorzüge vor dem Methylenblau, weil seine Farbe durch den Urin weniger verändert wird. Die Methode erleichtert den Harnleiterkatheterismus, macht denselben aber keineswegs entbehrlich. — In der Bestimmung der elektrischen Leitungsfähigkeit besitzen wir eine brauchbare Untersuchungsmethode, die uns in Fällen, wo nur geringe Mengen von Urin, 1—2 ccm, zur Verfügung stehen, Aufschluß gibt über die Funktion beider Nieren. Man erhält durch sie Vergleichungswerte für den Gehalt des Urins an anorganischen Bestandteilen.

Die Kryoskopie, in zweckmäßiger Weise mit anderen Untersuchungsmethoden kombiniert, hat den Verf. bei einem Untersuchungsmaterial von weit über 1000 Fällen niemals im Stiche gelassen; er schließt aus dieser Tatsache, daß die von den seinen abweichenden Resultate anderer Untersucher durch die verschiedene Technik bedingt sind.

Die molekulare Konzentration des Blutes bei ungestörter Nierenfunktion ist eine sehr konstante und gelangt im Mittel durch eine Gefrierpunktserniedrigung von 0,56° C zum Ausdruck. Bei bestehender doppelseitiger Nierenerkrankung zeigt sie sich erhöht, der Gefrierpunkt tritt also tiefer, unter 0,58. Die Harnkonzentration kann allein niemals ausschlaggebend sein, sie besitzt vielmehr hauptsächlich relativen Wert. Bei einer Gefrierpunktserniedrigung unter 0,6 nephrektomiert K. nicht, weil er den Nierentod auf Grund seiner Erfahrungen zu fürchten berechtigt ist.

Der Kryoskopie des Gesamturins kommt keine Bedeutung zu. Bei Cystitis der Prostatiker ist die Kryoskopie diagnostisch bzw.

prognostisch zu verwerten. Zur Sicherung der Diagnose von Nierengeschwülsten kann die funktionelle Untersuchung mit Vorteil herangezogen werden. In denjenigen Fällen, in welchen die weitgehende Zerstörung einer Niere festgestellt wurde, die andere Niere nicht völlig gesund gefunden wurde, gab die Kryoskopie des Blutes den Ausschlag bei der Entscheidung, ob operiert werden soll oder nicht. Bei normalem Blutgefrierpunkt konnte die zurückgelassene Niere stets die Arbeit für die entfernte mit übernehmen. Glänzend bewährt hat sich die Kryoskopie des Blutes in allen den Fällen, in denen bei aller Übung der Harnleiterkatheterismus überhaupt nicht möglich ist.

Um irrtümlichen Auffassungen vorzubeugen, betont K. ausdrücklich, daß ihn eine Gefrierpunktserniedrigung unter 0,6 nicht vom Operieren, sondern nur vom Nephrektomieren abgehalten hat; von der Nephrotomie, auch der doppelseitigen, wurde in geeigneten Fällen mit gutem Erfolge Gebrauch gemacht. **Langemak** (Erfurt).

12) **Lichtenstern.** Über Funktionsprüfungen der nach der Nephrektomie restierenden Niere.

(Wiener klin. Wochenschrift 1906. Nr. 44.)

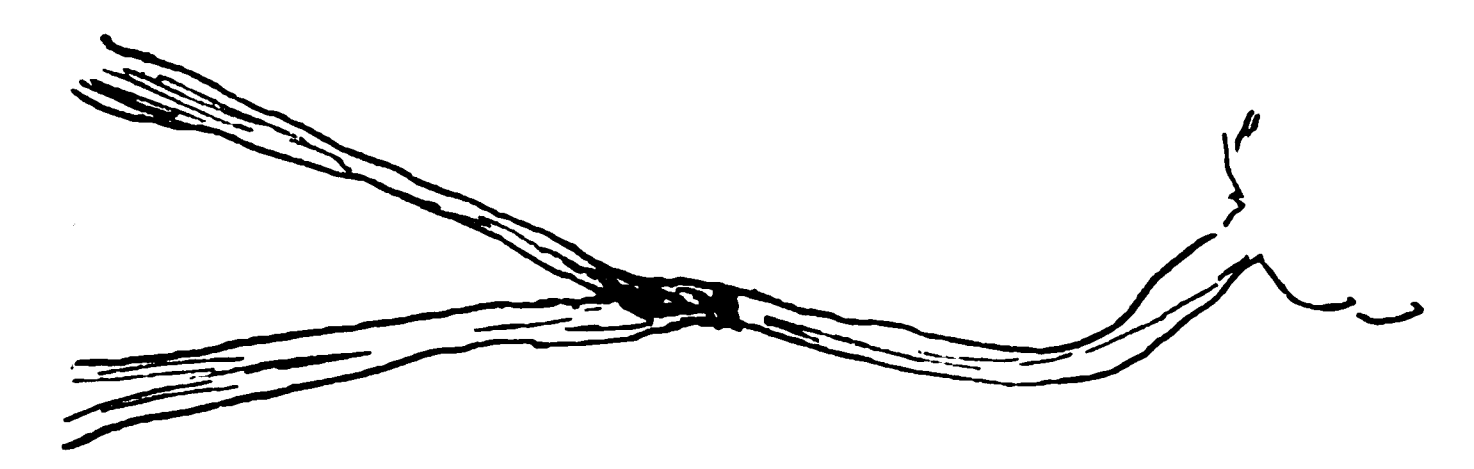
L. hat im Anschluß an frühere Versuche, welche die Unzuverlässigkeit der Phloridzinprobe für die Prüfung der Nierenfunktion bewiesen, nochmals bei einer Anzahl nephrektomierter Pat., deren Operation teils Jahre zurücklag, teils sofort nach der Operation die Phloridzinmethode angewendet. Es wurde bei sämtlichen Kranken eine tadellose Funktion der vorhandenen Niere bei bestem körperlichen Wohlbefinden erwiesen. Auch aus diesen Versuchen ergab sich, daß bei Menschen, die nur eine arbeitende Niere besitzen, die die Funktion für den Gesamtorganismus in einwandsfreier Weise übernommen hat und, wie die jahrelange Beobachtung zeigt, dieser Arbeit auch vollständig gewachsen ist, daß ein solches Organ Atypien in der zeitlichen Zuckerauscheidung zeigen kann. Es sind diese Beobachtungen den bei gesunden Menschen von Verf. ausgeführten Versuchen gleichzustellen, bei denen ebenfalls Verspätungen des Phloridzindiabetes zu beobachten waren. Das zeitliche Auftreten des Phloridzindiabetes ist also kein sicheres Reagens für Nierenarbeit. **Mohr** (Bielefeld).

13) **Sharpe.** Trans-uretero-ureteral anastomosis.

(Annals of surgery 1906. Dezember.)

Verf. bespricht die bisher gebräuchlichen Methoden zur Vereinigung eines durchschnittenen Harnleiters sowie die Anatomie des letzteren. Die Länge des Kanales beträgt beim Erwachsenen 25—40 cm, der Durchmesser 3—4 mm; die Harnleiter sind, während sie die Arteria iliaca kreuzen, 5,7—7 cm voneinander entfernt, beim Einmünden in die Blase 2,7—3,5 cm. Bei durchschnittenem Harnleiter sind als Methoden zur Vereinigung bis jetzt gebräuchlich 1) die End-zu-End-

vereinigung, 2) die direkte Invaginationsmethode, 3) die seitliche Invaginationsmethode. Verf. hat im Jahre 1900 an Hunden versucht, das proximale Ende eines durchschnittenen Harnleiters in einen Längsschnitt des anderen Harnleiters einzupflanzen. Die Autopsie der nach einigen Tagen eingegangene Hunde zeigte, daß die Nahtstelle keine Flüssigkeit hindurchgelassen hatte. Diese Operation hatte intraperitoneal stattgefunden, während Verf. jetzt die hintere Bauchfellwand an zwei Leichen nur in einer Ausdehnung von etwa 15—20 cm ein-



geschnitten, sich die Harnleiter retroperitoneal aufgesucht und die Vereinigung unter temporärem Abstreifen des hinteren Blattes des Bauchfelles im retroperitonealen Raume ausgeführt hat. Das durchschnittene Bauchfell wurde wieder vernäht. Verf. glaubt, daß hierdurch das periureterale Gefäßnetz weniger verletzt würde. Die Operation selbst bezeichnet er als anatomisch möglich; am Lebenden ist sie noch nicht ausgeführt. **Herhold** (Brandenburg).

---

14) **H. Coenen.** Über Nebennierenverpflanzung.

(v. Langenbeck's Archiv Bd. LXXXI. Hft. 2.)

Bei seinen Nebennierenüberpflanzungen verfuhr Verf. so, daß er die Nebenniere exstirpierte, sie vor Abkühlung dadurch schützte, daß er sie vorläufig in einen Tupfer eingehüllt in die Bauchhöhle brachte, und dann in eine durch Auskratzung hergestellte Höhle der Milz einlagerte, derart, daß über ihr die Kapsel mit einem Stück Pulpa vernäht wurde. Die Versuche ergaben, daß die Nebenniere durch die Überpflanzung ihre Funktionsfähigkeit verliert. Der Verlust einer Nebenniere machte für die Hunde, an denen experimentiert wurde, nichts aus. Nach Exstirpation beider Organe starben dagegen die Tiere. Schon nach 24 Stunden zeigten sich an dem verpflanzten Organe die Zeichen der Nekrobiose, der zuerst die Rindenzellen und das Zentrum verfallen. Am längsten bleiben die Säulenreihen der Zonula fasciculata sichtbar. Nach 8 Wochen war nichts mehr von der Nebennierensubstanz erkennbar. Mehrfach bildet sich eine Cyste. Auch bei der Überpflanzung der Nebenniere eines Hundes in die Milz eines anderen bestand dasselbe Verhältnis. Die Einpflanzung einer Nebenniere bei einem an Addison'scher Krankheit leidenden Pat. blieb erfolglos. **E. Siegel** (Frankfurt a. M.).

15) **R. A. Barr.** Undescended testicle.

(Amer. journ. of surg. 1907. Januar.)

Verf. beschreibt die Veränderungen, die der nicht herabgestiegene Hoden erleidet oder mit sich bringt, in einer anschaulichen Weise. Spontaner Descensus ist ungewöhnlich nach dem ersten Lebensjahre, kann aber doch gelegentlich bis zur Pubertät erfolgen. Während der Pubertät erfolgt er dann wieder öfter. Trotzdem ist Verf. für Orchidopexie, und zwar am besten zwischen 10—12 Jahren, da dies Alter noch früh genug für die Entwicklung des Hodens ist. Bei gelungener Orchidopexie bis zum 15. Jahre soll sich der Hoden noch gut entwickeln. Gelingt diese Operation nicht, so ist Verf. für abdominale Versenkung, die er auch bei Erwachsenen vorzieht, wenn der Hoden nicht Veränderungen halber besser ganz entfernt werden sollte. Von der Fixation des heruntergeholten Hodens am Oberschenkel hält B. nichts.

Goebel (Breslau).

---

16) **Profanter.** Vorläufige Mitteilung über eine neue Methode bimanueller gynäkologischer Untersuchung.

(Wiener klin. Wochenschrift 1906. Nr. 6.)

Die Methode ist in erster Linie dafür bestimmt, die Narkose in solchen Fällen zu umgehen, wo man sonst zu ihrer Anwendung gezungen war, also bei besonders fettreichen Bauchdecken, besonders bei Nulliparen, bei besonders enger oder besonders langer Scheide, bei Frauen vorgerückten Alters, bei solchen, die sofort ihre Bauchmuskeln bretthart anspannen; ferner bei besonders empfindlichen Frauen, Hysterischen, bei Vaginismus. Man untersuche in solchen Fällen die Kranken im warmen Vollbad und lagere den Steiß auf ein Kissen. Auch Wandernieren lassen sich sehr bequem in dieser Lage tasten, Mastdarmuntersuchungen besonders gut ausführen.

W. v. Brunn (Rostock).

---

17) **Riedel.** Die Peritonitis der kleinen Mädchen infolge von akuter Salpingitis.

(v. Langenbeck's Archiv Bd. LXXXI. Hft. 1.)

Verf. stellt eine Reihe von Fällen zusammen, in denen eine Peritonitis bei kleinen Mädchen durch Infektion von der Scheide aus stattfand. Dabei blieb der Genitalschlauch selbst wiederholt frei von der Entzündung. Daß diese Fälle klinisch wichtig sind, beweist der Umstand, daß unter dem Material der Jenenser Klinik sich in den letzten 5 Jahren acht derartige Fälle fanden gegenüber 48 Appendicitisperitonitiden desselben Alters. Jungfrauen und Kinder speziell sind nach R.'s Ansicht viel empfindlicher gegen Infektion auf dem genannten Wege als Frauen, die geboren haben. Die Diagnose ist meist nicht bestimmt zu stellen. Man wird meist an Blinddarmentzündung denken. Die Erfolge waren bisher mit der Operation ungünstig.

E. Siegel (Frankfurt a. M.).

Kleinere Mitteilungen.

18) **Wederhake.** Theoretisches und Praktisches über unser Fadenmaterial. (Aus der chirurg. Abteilung des Friedrich Wilhelm-Hospitals zu Bonn. Prof. O. Witzel.)

(Münchener med. Wochenschrift 1906. Nr. 49 u. 50.)

In der Witzel'schen Klinik kommt außer der von W. in diesem Blatte (s. 1906 Nr. 35) bereits beschriebenen Silberseide und der Silber-Kautschukseide noch die sog. Pergamentseide zur Verwendung, die von tierischen Geweben je nach der Stärke des Fadens und seiner vorherigen Behandlung mit Schwefelsäure in 3 Wochen bis 3 Monaten aufgelöst und resorbiert wird. Ihre Herstellung geschieht so, daß man Nähseide 20 Sekunden bis 4 Minuten (je nach ihrer Stärke) in kalte konzentrierte Schwefelsäure legt, dann schnell mit dem Wasserstrahl oder unter Zusatz von Ammoniak auswäscht, sofort in absolutem Alkohol entwässert, in Tanninalkohol mehrere Stunden nachhärtet und schließlich einige Tage in absolutem Alkohol aufbewahrt. Nach dieser Zeit ist die Pergamentseide so fest und starr wie dünner Silberdraht, kann aber durch Einlegen in Glyzerin für eine Stunde geschmeidig gemacht werden; die früheren feinsten Fasern des Fadens sind wie zu einem einzigen Strange verschmolzen, der nicht mehr imbibitionsfähig ist, keine Binnenräume mehr aufweist. Die sterilisierte Pergamentseide kann in 1‰iger Sublimatlösung steril aufbewahrt werden. **Kramer** (Glogau).

19) **Fürth.** Die Sterilisation der Laminaria und ihre praktische Bedeutung.

(Wiener klin. Wochenschrift 1906. Nr. 20.)

F. bringt die Stifte in dekalziniertes Wasser und läßt sie darin eine Stunde kochen; da sie jetzt stark gequollen sind, kommen sie auf $^1/_2$ Stunde in absoluten Alkohol und darauf noch $^1/_4$ Stunde in frischen absoluten Alkohol. Im Trockenschrank werden sie dann 10 Minuten lang auf 160—170° erhitzt und sind danach fast dünner als zu Anfang. Doch ist ihre Quellfähigkeit jetzt nicht im mindesten geschädigt. Die Sterilität ist eine absolute, wie die praktische Erfahrung und Laboratoriumsversuche dem Verf. ergeben haben. **W. v. Brunn** (Rostock).

20) **Nešpor.** Beitrag zur Behandlung akuter Eiterungen und Verletzungen mit Phenolkampfer (Chlumský).

(Wiener klin. Wochenschrift 1906. Nr. 25.)

An 92 Pat. hat Verf. die Behandlung mit Phenolkampfer schätzen gelernt. Panaritien und Abszesse verschiedenster Art und Entstehung reinigten sich in weniger als der halben Zeit gegenüber dem früheren Verfahren (Inzision mit Vioformgazetampon). Die Eröffnung der Eiterherde konnte zwar fast nie vermieden werden, aber in 3—4 Tagen war fast stets jede Eitersekretion vorüber und Panaritien durchschnittlich nach 7—8 Tagen geheilt. Auch ging die Heilung frischer Wunden sehr gut bei Verwendung von Phenolkampfer von statten. Ekzem trat nur in drei Fällen auf.

Die Pat. entstammen ausnahmslos dem Verletzungen stark ausgesetzten Personale der Schulschiffe in Fisella. **W. v. Brunn** (Rostock).

21) **R. Onorato** (Genua). Contributo alla conoscenza delle paralisi tossiche di natura carbonchiosa.

(Clinica chirurgica 1905. Nr. 5.)

Sclavo hat 1902 die erste Beobachtung einer postkarbunkulösen (Milzbrand-Paralyse am Versuchstiere beschrieben. O. kann — wahrscheinlich auch als erster

— eine Beobachtung am Menschen bringen. Frau von 32 Jahren, sonst gesund, erkrankt an einer Pustel am linken Oberschenkel, welche klinisch und bakteriologisch als Milzbrand erwiesen wird. Es werden 10 ccm Serum in eine Vene, 20 ccm subkutan injiziert, ebenso nach Eintritt mäßiger Besserung weitere 20 ccm subkutan am nächsten Morgen. Nach etwa 14 Tagen — die Pat. hatte schon das Bett verlassen — konnte sie sich eines Tages nicht erheben, ließ Urin und Stuhl unter sich, hatte Anästhesie der unteren Extremitäten. Aderlaß von 480 ccm und Einfuhr von 820 ccm physiologischen Serums. Erst als nach weiteren 36 Stunden 15 ccm Antitoxin injiziert worden waren, begann die Frau 16 Stunden später Harndrang und Parästhesien an beiden Füßen zu spüren.

Im Laufe der nächsten 3 Tage kehrte die aktive Beweglichkeit der Beine wieder, blieb aber mehr als einen Monat lang wesentlich herabgesetzt. Von der Blasen- und Mastdarmlähmung blieb überhaupt nichts zurück.

O. will den Schluß ableiten, daß man bei der Injektion des Antitoxins freigebig sein muß, um auch die langsam und spät auf das Nervensystem wirkenden Komponenten zu paralysieren. **J. Sternberg** (Wien).

22) **K. Lengfellner.** Die Behandlung bei äußerem Milzbrand.

(Münchener med. Wochenschrift 1906. Nr. 49.)

L. berichtet kurz über die in der v. Bergmann'schen Klinik zur Beobachtung gelangten und sämtlich konservativ behandelten Fälle von äußerem Milzbrand, deren Diagnose durch mikroskopische und bakteriologische Untersuchung festgestellt war. Die 15 Fälle wurden ohne Ausnahme unter einem reizlosen Salbenverband und Ruhigstellung des suspendierten Teiles geheilt; die Pustel war stets absolut unberührt gelassen worden, um den Übertritt virulenter Keime in die Blutbahn zu verhüten. **Kramer** (Glogau).

23) **M. Dietze.** Zur Technik der Lokalanästhesie mit besonderer Berücksichtigung des Novokain-Suprarenins. (Aus der chir. Station des Garnisonlazaretts Wurzen.)

(Münchener med. Wochenschrift 1906. Nr. 50.)

Zur Anwendung kam das Braun'sche Verfahren und das Novokain-Suprarenin Höchst A, das sich sehr gut bewährte. Die Anästhesie war vollständig und trat rasch ein; der Wundschmerz machte sich längstens 3 Stunden nach der Einspritzung bemerkbar, Reizerscheinungen oder Infiltration an der Injektionsstelle blieben stets aus. Nähere Einzelheiten, besonders über die Einspritzungen bei Zahnextraktionen mit Novokain-Suprarenin Höchst B, siehe im Originale.

Kramer (Glogau).

24) **O. Stein.** Unsere Erfahrungen mit Novokain. (Aus der chirurg.-gynäkol. Abteilung des St. Bernwards-Krankenhauses in Hildesheim. Dr. Hölscher.)

(Münchener med. Wochenschrift 1906. Nr. 50.)

59 Fälle von Novokain-Lumbalanästhesie mit Beckenhochlagerung: 53mal vollkommen, 4mal unzureichend, 2mal ganz ausbleibend. Leichte Nachwirkungen nur in wenigen Fällen; sonst sehr befriedigende Resultate bei Dauer der Anästhesie von durchschnittlich 3 Stunden. Die Lumbalanästhesie wurde nicht angewandt bei Personen unter 15 Jahren, bei hysterischen und sehr aufgeregten und ängstlichen Leuten, bei solchen, die eine Allgemeinnarkose vorzogen, bei ausgedehnteren septischen Prozessen, bei eingreifenden Operationen der Bauchhöhle.

Kramer (Glogau).

25) **R. Henking.** Erfahrungen über Lumbalanästhesie mit Novokain. (Aus der chirurg. Universitätsklinik in Marburg.)

(Münchener med. Wochenschrift 1906. Nr. 50.)

Die Novokain-Lumbalanästhesie, mit 0,75—1,5—2,25 ccm der 5%igen Lösung nach Bier's Methode ausgeführt, hat in Küster's Klinik sehr befriedigende Re-

sultate ergeben, wenn auch die Anästhesie in manchen Fällen nicht ganz vollständig war und eine leichte Äthernarkose zu Hilfe genommen werden mußte; unter 160 Fällen gab es nur einen vollständigen Versager. Auffallend gut wurde die Anästhesie, die durchschnittlich $2^1/_2$ Stunden anhielt, von alten Leuten, Kindern und elenden und schwächlichen Personen vertragen. Die meisten Nachwirkungen und eine weit weniger sichere und nicht so schnell eintretende Anästhesie waren bei jungen und kräftigen Leuten zu beobachten. Die Lumbalanästhesie wurde grundsätzlich bei allen Operationen an den Extremitäten und an der After- und Leistengegend angewandt. Bei Bauchoperationen wurde sie auf die Probelaparotomie, die Appendektomie und die transperitoneale Nephrektomie beschränkt, bei Operationen am Brustkorb bisher noch nicht benutzt. Bei septischen und ängstlichen Personen wurde sie unterlassen. Nachwirkungen sind nur in geringer Zahl eingetreten; meist bestanden sie in Kopfschmerzen, gegen die in zwei Fällen eine nochmalige Punktion des Duralsackes mit bestem Erfolg ausgeführt wurde. Einmal entstand eine 4 Tage lang anhaltende aseptische Meningitis, einmal eine 3 Wochen dauernde rechtsseitige Abducenslähmung, zweimal Inkontinenz von Blase und Mastdarm von 8—10tägiger Dauer, einmal für 5 Tage eine leichte Parese im linken Bein. Eine postoperative Pneumonie wurde nie gesehen.

Kramer (Glogau).

26) **C. Hofmann.** Über die Dosierung und Darreichungsform der analgesierenden Mittel bei der Lumbalanästhesie. (Aus der chirurg. Abteilung des neuen Krankenhauses zu Kalk-Köln.)

(Münchener med. Wochenschrift 1906. Nr. 52.)

H. weist nach, daß mit viel geringeren Dosen der Anästhetika als bisher, aber in dünner Lösung verabreicht, die für eine Operation nötige Schmerzlosigkeit erzielt und damit die sonst vorhandene Vergiftungsgefahr wesentlich herabgesetzt werden kann. Vom Novokain genügte eine 1%ige Lösung (mit Suprareninzusatz), von der 5—7 ccm eingespritzt wurden; die Beckenhochlagerung wurde unterlassen, um die anästhesierende Flüssigkeit möglichst im Lumbalsack auf die Nervenstämme einwirken zu lassen. Trotz der geringeren Dosis reichte die Anästhesie unverhältnismäßig hoch; es kam aber nicht zur Aufhebung jeglicher Beweglichkeit der unteren Gliedmaßen, in denen nur eine gewisse Schwere sich bemerkbar machte. Die Empfindlichkeit des parietalen Bauchfells war nicht völlig aufgehoben; indes schien die Schmerzlosigkeit beim Operieren in der Bauchhöhle größer zu sein, als bei stärkeren Lösungen.

Kramer (Glogau).

27) **R. W. Taylor.** Evolution of the syphilitic lesion or lesions in successive crops (chancres syphiltiques successifs).

(Journ. of cutan. diseases incl. syphilis 1905. Dezember.)

T. bespricht die Tatsache des zeitlich getrennten Auftretens mehrerer syphilitischer Primäraffekte bei ein und demselben Individuum. Die Zeit, die zwischen dem Auftreten des ersten und zweiten Primäraffektes lag, belief sich auf 5 bis 42 Tage. Es handelt sich dabei entweder um Autoinfektion, z. B. Abklatsch eines an einer Lippe sitzenden Primäraffektes auf die andere Lippe, oder um Heteroinfektion, Koitus mit einer anderen syphilitischen Person. Aus seiner eigenen Praxis führt er vier derartige Fälle an. Teilweise waren die Primäraffekte räumlich weit voneinander getrennt, z. B. Genitalien und Gesicht. In einem von Queyrat beobachteten Falle bekam Pat. nicht weniger als 11 Primäraffekte.

O. Urban (Breslau).

28) **D. N. Carpenter.** Fever in tertiary syphilis.

(New York med. record 1906. März 17.)

C. lenkt die Aufmerksamkeit auf die diagnostischen Schwierigkeiten bei Fieberzuständen (Malaria usw.) in Fällen von tertiärer Syphilis und bringt zwei Krankengeschichten dazu.

In dem einen Falle (ohne Plasmodienbefund) handelt es sich um eine vergebliche Chinin- und Arsenikbehandlung. Schließlich trat am Brustbein ein vereitertes Gumma und eine Ulzeration am Gaumensegel auf, wodurch die Diagnose klar wurde.

Verf. warnt bei kachektischen Zuständen vor großen Quecksilberdosen, weil er jedesmal eine Verschlimmerung der Ulzeration in diesen Fällen bemerkt haben will. Es ist selbstverständlich, daß auch bei der Quecksilberbehandlung individualisiert werden muß. Die Fälle wurden später nur mit Jodkali behandelt, während die Syphilidologen besonders die Notwendigkeit einer gründlichen Hg-Kur außerdem für erwiesen halten werden. **Loewenhardt** (Breslau).

29) **Schmidt.** Über das Vorkommen von metallischem Quecksilber im menschlichen Körper.

(Deutsche med. Wochenschrift 1906. Nr. 38.)

Dem 22jährigen Pat. war vor ca. 3 Jahren der linke Oberschenkel wegen einer Verletzung amputiert. Es fand sich bei der zweiten Aufnahme am rechten Oberschenkel eine drei Finger breite, daumenlange Infiltration der Haut und der darunterliegenden Schichten, der sich nach der Exzision durchsetzt erwies mit zahllosen kleinsten, silberglänzenden Kügelchen (Quecksilber). Woher das Quecksilber stammt, war nicht zu ermitteln. **Borchard** (Posen).

30) **G. M. MacKee** (New York). The treatment of chancroidal herpetic and varicose ulcerations by the high-frequency spark.

(Journ. of cutan. diseases, incl. syphilis 1905. Dezember.)

Verf. hat die verschiedenen Geschwürsformen, wie Schanker, herpetische und variköse Geschwüre mit hochfrequenten Strömen behandelt und damit gute Erfolge erzielt. Die Wirkung bestand immer in einer schnellen Reinigung des Geschwürsgrundes und Bildung von gesunden Granulationen. Als das wirksame Agens glaubt R. das Ozon ansehen zu müssen, das durch die Ströme erzeugt wird und dem er in Verbindung mit violetten und ultravioletten Strahlen eine stark bakterizide Wirkung zuschreibt. **O. Urban** (Breslau).

31) **Ganz.** Die externe Behandlung der Gonorrhöe mit Arhovin.

(Berliner klin. Wochenschrift 1906. Nr. 38.)

G. sieht das Arhovin als das Ideal eines Trippermittels an, da seine Wirkung prompt und reizlos ist und keine unangenehmen Nebenwirkungen veranlaßt hat. Die Anwendung geschieht in 1—5%igen Lösungen in Oleum olivarum. Auch werden Bacilli Arhovini (0,05 Arhovin auf 1,0 Oleum Cacao) und Globuli Arhovini mit gutem Erfolge verwendet. Wo Injektionen oder Spülungen kontraindiziert waren, sah Verf. auch von der inneren Behandlung dieselben günstigen Wirkungen wie andere Autoren (Arhovin 0,25 in caps. gelat., 1—2 Kapseln 3—6mal täglich). Nierenreizung oder Belästigung des Magens wurde nie bemerkt.

Langemak (Erfurt).

32) **Exner.** Zur Behandlung der flachen Teleangiektasien mit Radium.

(Wiener klin. Wochenschrift 1906. Nr. 23.)

Verf. hat bisher an sechs Pat. Gelegenheit gehabt, die Wirkung des Radiums auf ausgedehnte Teleangiektasien zu prüfen. Wenn er sich auf Reaktionen zweiten Grades beschränkte, die er durch Sitzungen von 5 bis 10 Minuten Dauer erhielt, so kam es nie zu Narbenbildungen. Er ist mit den Resultaten sehr zufrieden und bildet einen jungen Mann mit großem Feuermal des Gesichtes vor und nach der Behandlung ab. Danach scheint hier allerdings ein sehr schönes Resultat erzielt worden zu sein. **W. v. Brunn** (Rostock).

33) **Muscatello.** Micosi fungoide e linfosarcoma.
(Comunicata alla soc. med.-chir. di Pavia 1906.)

Der interessante Fall des Verf. war folgender: Ein 70jähriger Mann litt seit 3 Jahren an einer psoriasiformen Hautaffektion. Am rechten Arme schwollen alsdann die Kubitaldrüsen an, welche in letzter Zeit stark zu wachsen begannen. Sie wurden exstirpiert. Es handelte sich um Lymphosarkom. Sofort stellte sich ein Rezidiv ein, welches am 9. Tage nach der Operation die Exartikulation des Armes in der Schulter erforderte. Einen Monat später begannen die Plaques in der Haut in Form von Geschwülsten zu wachsen, deren mikroskopische Diagnose eine Mycosis fungoides ergab. Hämatologisch waren keine Anzeichen von Leukämie zu finden. Nach einem weiteren Monate zeigt sich ein rasch wachsendes Rezidiv im Exartikulationsstumpfe des Armes. Wenige Monate später starb der Kranke. Bei der Autopsie fanden sich keinerlei innere Metastasen. — Ein Analogon des beschriebenen Falles, der eine ähnliche Kombination eines malignen Lymphdrüsentumors mit einer Mykosis gezeigt hätte, fand M. in der Literatur nicht.

A. Most (Breslau).

34) **Bloch.** Über einen Fall von Lepra tuberoso-maculo-anaesthetica.
(Wiener klin. Wochenschrift 1906. Nr. 11.)

Der in der Riehl'schen Klinik in Wien in Behandlung befindliche Fall, über dessen Diagnose kein Zweifel möglich war, ist deshalb von Interesse, weil weder in den Se- und Exkreten, noch auch in den exzidierten Infiltratstücken Leprabazillen anfangs nachzuweisen waren.

Derartige Fälle sind erst in sehr geringer Anzahl bekannt geworden, in einem derselben wurden die Bazillen nach häufigen vergeblichen Untersuchungen später plötzlich reichlich gefunden.

In dem mitgeteilten Falle wurden die zahlreichen Versuche, mit verschiedenen Methoden zum Ziele zu kommen, auf einmal unnötig, als eine Nasenmuschel entfernt wurde und in ihr massenhafte Leprabazillen sich fanden.

W. v. Brunn (Rostock).

35) **Flammer.** Beiträge zur Milzchirurgie.
(Beiträge zur klin. Chirurgie Bd. L. Hft. 3.)

Von den fünf Splenektomien wurden drei wegen traumatischer Milzzerreißung ausgeführt mit einer Heilung und zwei Todesfällen.

Während in dem einen Falle sofort schwerster Chok und Symptome einer intraabdominellen Verletzung nachweisbar waren, entwickelten sich in den beiden anderen Fällen die schweren Erscheinungen einer inneren Blutung erst nach 30 Stunden resp. 5 Tagen. Letztere Fälle beweisen die Richtigkeit der Annahme, daß die primäre Blutung bei Milzrissen häufig durch Selbsttamponade zum Stehen kommt, und eine gefahrvolle zweite Blutung nach Lösung der Thromben oder Berstung der Kapsel erst verschieden lange Zeit nach der Verletzung eintreten kann.

Eigene und fremde Erfahrungen rechtfertigen den Standpunkt, sofort zu operieren, wenn Verdacht auf Milzverletzung besteht, anstatt erst alarmierende Symptome abzuwarten.

Die souveräne Behandlung der Milzverletzungen ist die Splenektomie, zu der man sich bei der unsicheren Diagnosenstellung meist durch einen medianen Explorativschnitt mit nachfolgendem querem oder schrägem Erweiterungsschnitte Zugang verschafft.

Die weiter mitgeteilte Beobachtung bezieht sich auf einen Fall von günstig verlaufener Splenektomie, ausgeführt wegen chronischer Milzschwellung infolge von Staphylokokkeninfektion, nachdem die Röntgenbestrahlung erfolglos versucht worden war.

Ein fünfter Fall von Milzexstirpation endlich betraf einen Pat., dessen Krankheitsbild durch hochgradige Anämie, Milzschwellung, diffuse Fettleber und hämor-

rhagische Diathese charakterisiert und nach Senator's Auffassung als Morbus Banti zu bezeichnen war. Nachdem Röntgenbestrahlung und innere Behandlung eine Verkleinerung der Milzgeschwulst und Hebung des Kräftezustandes erzielt hatten, wurde die Splenektomie bei dem sonst aussichtslosen Falle versucht, aber mit dem Erfolge, daß Pat. einer profusen Magen-Darmblutung erlag. Trotz günstiger Berichte läßt sich daher ein endgültiges Urteil über den therapeutischen Wert der Splenektomie bei diesem Leiden noch nicht abgeben. Vorausgegangene Magen-Darmblutungen mahnen zu besonderer Vorsicht.

In zwei anderen Fällen von Morbus Banti berichtet Verf. über schöne unmittelbare Erfolge von Röntgenbehandlung. Auch wenn sich diese nicht als dauernd erweisen sollten, so ist die Röntgenbehandlung immerhin ein wertvolles Unterstützungsmittel und ist zweckmäßigerweise einer beabsichtigten Splenektomie vorauszuschicken. **Reich** (Tübingen).

36) **Dege.** Über Tumoren der Milzgegend.

(Veröffentlichungen aus dem Gebiete des Militär-Sanitätswesens Hft. 35 [v. Bergmann-Festschrift].)

Verf. bespricht an der Hand eines Falles von Echinokokkus des linken Leberlappens, der klinisch als verlagerte, fixierte Milz anzusehen war, die Schwierigkeiten der Diagnose, sowie die Kennzeichen der Wandermilz und erörtert kurz die Grundsätze, die bei der operativen Behandlung der Bauchhöhlenechinokokken zu befolgen sind. Im Anschluß an die Krankengeschichte eines posttraumatischen Milzabszesses wird das Krankheitsbild und die Behandlung auseinandergesetzt. Differentialdiagnostisch kommen Geschwülste anderer Organe der Bauchhöhle, andererseits zur Vergrößerung der Milz führende Krankheitsprozesse, wie echte Geschwülste, Tuberkulose, Infektionskrankheiten u. a. in Betracht; die differentialdiagnostisch wichtigen Merkmale werden angeführt und zum Teil an Krankengeschichten erläutert. **Lessing** (Hamburg).

37) **O. Pasteau** et **A. Iselin.** La résection de l'urèthre périnéal dans les traumatismes graves du périnée, dans les rétrécissements à lésions complexes consécutifs aux traumatismes et dans certains cas de rétrécissements blennorhagiques considérés comme incurables.

(Ann. des malad. des org. génito-urin. 1906. Nr. 21—24.)

Diese sehr eingehende, mit zahlreichen Abbildungen versehene Arbeit eignet sich nicht zu einem kurzen Referate. Verff. stehen auf dem Standpunkte, daß es bei den schweren Kontusionsverletzungen des perinealen Teiles der Harnröhre nicht nötig ist, den Versuch einer primären Vereinigung des Kanales zu unternehmen. Denn bei den gequetschten und in ihrer Ernährung beeinträchtigten Geweben kann die Vereinigung nur unregelmäßig und unvollkommen sein, so daß eine traumatische Struktur niemals zu vermeiden ist. Man läßt die Wunde zunächst weit offen und vermeidet jeden stärkeren Zug an den durchtrennten Wandungen. Die Vernarbung geht dann regelmäßig vonstatten; sie erstreckt sich bis zur Bildung eines kutanen, mit Schleimhaut ausgekleideten Ganges, dessen Wandungen weich und nicht retraktil sind. Verschließt sich die Fistelöffnung nicht von selbst, so wird sie mittels Autoplastik geschlossen.

Bei den traumatischen Strikturen und auch bei gewissen Tripperstrikturen ist eine Wiederherstellung der Harnröhrenlichtung angezeigt. Alles narbige Gewebe muß so vollkommen wie möglich exstirpiert werden. Die dadurch resultierende Öffnung wird nicht durch Naht geschlossen; die Seidenwände werden unmittelbar mit Haut aus der Nachbarschaft bekleidet; zuletzt wird die untere Wand durch einen doppelten autoplastischen Lappen neugebildet. Wegen aller Einzelheiten muß auf die interessante Originalarbeit verwiesen werden.

Paul Wagner (Leipzig).

38) **Littlewood.** A case of suprapubic lithotomy with enucleation of the prostate in an aged patient; recovery.

(Brit. med. journ. 1906. November 17.)

Der Fall ist dadurch bemerkenswert, daß der Pat., an dem die suprapubische Entfernung der Prostata gelang, 90 Jahre alt war und noch über 2 Jahre beschwerdefrei und ohne Katheter lebte. **Weber** (Dresden).

39) **A. Tansard et G. Fleig.** Le traitement radiothérapeutique de l'hypertrophie de la prostate.

(Ann. des malad. des org. génito-urin. 1906. Nr. 24.)

Verff. haben zwei Kranke mit Prostatahypertrophie mittels Röntgentherapie behandelt; bei dem einen, den sie über 1 Jahr verfolgen können, haben sie ein günstiges Resultat erzielt; auch bei dem anderen Kranken ist nach erst vier Bestrahlungen eine zweifellose Besserung eingetreten. Die Einwirkung der Röntgenstrahlen, die zu einer Atrophie der Drüse führen, geschieht vom Damm aus. Das Verfahren scheint besonders indiziert: 1) bei Prostatikern, die noch keine Retention haben; 2) bei jungen Prostatikern; 3) bei Prostatikern mit Retention, die nur mittels Katheters urinieren können und die durch ihre soziale Stellung nicht zu einer sehr rasch wirkenden Therapie gezwungen sind; 4) bei Prostatikern mit infizierter Blase; 5) bei sehr alten Prostatikern; 6) bei Prostatikern mit Nierenaffektionen.

Paul Wagner (Leipzig).

40) **M. Margolin.** Über extraperitoneale Schußverletzungen der Harnblase.

(Russki Wratsch 1906. Nr. 48.)

Drei Fälle aus den Kämpfen in der Mandschurei. 1) Vor 3 Tagen erhielt Pat. zwei Schrapnellwunden in den Unterleib mit Ausschußöffnungen am Rücken. Phlegmonös-jauchige Harninfiltration vor der Blase. Keine Peritonitis, Erweiterung der Wunden, Drainage, Tamponade, Verweilkatheter. Tod nach 6 Tagen. — 2) Vor 2 Tagen erhielt Pat. eine Schrapnellwunde in der Blasengegend. Harn fließt aus der Wunde, keine Ausschußöffnung, keine Peritonitis. Behandlung wie bei 1. Nach 5 Monaten mit feiner Fistel entlassen; Absonderung ohne Harngeruch. Später wurde das Geschoß in der Harnblase nachgewiesen und entfernt. Heilung. — 3) Verwundung vor 3 Tagen durch Gewehrgeschoß, Einschuß rechts über dem After, Ausschuß in der Mittellinie zwischen Nabel und Symphyse, ziemlich hoch. Die äußeren Wunden verklebten bald. Keine Peritonitis, geringe Blasensymptome, Behandlung abwartend. Links über der Blase ein Infiltrat, das sich nach 10 Tagen in die Blase entleerte (Eiter mit Blut im Harn, Temperaturabfall). Nach weiteren 18 Tagen Eiterherd an der hinteren Öffnung; Inzision, etwas Flüssigkeit, dann Eiter, kein Gang in die Tiefe. 3 Tage darauf stieg die Temperatur, das Exsudat vorn vergrößerte sich rasch; Dämpfung nicht konstant, zuweilen durch Trommelschall ersetzt; beim Schütteln Plätschergeräusch (Lufteintritt durch den Katheter in die Harnansammlung). 5 Wochen nach der Verletzung Inzision. Subperitoneal viel Harn mit Eiter. Am Blasengrund eine Öffnung, die den Finger durchläßt. Schambein rechts kariös — Verletzung durch das Geschoß? Tamponade. Der Verweilkatheter muß nach 10 Tagen wegen Absetzung von Harnsalzen entfernt werden. Blasenspülungen. Langsame Heilung. Nach 8 Monaten vollständig gesund.

M. spricht sich gegen die abwartende Behandlung (Küttner, Tauber, Lühe) aus. Der Verweilkatheter soll höchstens einige Tage liegen bleiben, besonders bei drohender Cystitis. Endlich betont M. den schlechten Verwundetentransport auf russischer Seite: alle drei Pat. — zwei Kapitäne und ein Oberstleutnant — kamen erst am 3 resp. gar 4. Tag ins Hospital. Mit den Gemeinen stand es natürlich noch viel schlechter. Dadurch war wohl auch in nicht geringem Maße der schlechte Ausgang von Fall 1 bedingt. **E. Gückel** (Wel. Bubny, Poltawa).

41) Rothschild. Über einen Blasenstein mit Wachskern. Krankengeschichte und Beitrag zur Frage der diagnostischen Verwendung der Röntgenstrahlen bei Harnkonkrementen.

(Berliner klin. Wochenschrift 1906. Nr. 50.)

Die 21jährige Pat. hatte sich masturbatorisch Wachs in die Blase gebracht, das zur Bildung eines 44 g schweren Blasensteines Anlaß gegeben hatte. Der ausführlichen Krankengeschichte sind gute Röntgenbilder des Steines vor und nach der Operation, die zur Heilung führte, beigegeben. Der bekannten Tatsache, daß Blasensteine durch Röntgenstrahlen schön dargestellt werden können, wird die Erkenntnis hinzugefügt, daß Schattenflecke im Bilde sein können, die leicht zu Irrtümern Anlaß geben. Diese Schatten können durch Kotsteine bedingt sein. Wiederholte Aufnahmen sind unter Umständen nötig, um sichere diagnostische Schlüsse aus derartigen Röntgenbildern zu entnehmen. **Langemak** (Erfurt).

42) Kroner. Ein Beitrag zur Frage der traumatischen Hydronephrose.

(Veröffentlichungen aus dem Gebiete des Militär-Sanitätswesens Hft. 35. [v. Bergmann-Festschrift.])

Verf. berichtet über einen durch Operation sicher bewiesenen und geheilten Fall obigen Leidens. Ein Ulan erhielt einen Lanzenstich in die rechte Niere, der eine mehrtägige Hämaturie verursachte; während die Stichöffnung reaktionslos vernarbte, entwickelte sich innerhalb 6 Wochen eine kindskopfgroße Hydronephrose. Nach einer Punktion von nur vorübergehendem Erfolg Eröffnung des enorm ererweiterten Nierenbeckens und Entfernung von mehreren alten Blutgerinnseln aus dem Anfangsteile des Harnleiters; die diesen verlegten. Schluß der Nierenwunde bis auf die Durchtrittsstelle eines Drains; Nierenfistel schließt sich in 9 Wochen. Durch weiteren Verlauf und Cystoskopie wird bewiesen, daß der rechte Harnleiter wieder durchgängig ist. **Lessing** (Hamburg).

43) H. Schloffer. Hydronephrocystanastomose bei Hydronephrose einer Solitärniere. (Aus der chirurgischen Klinik zu Innsbruck.)

(Wiener klin. Wochenschrift 1906. Nr. 50.)

In einem Falle von so abnorm großer Hydronephrose (wie sich erst nach der ersten Operation herausstellte), einer Solitärniere, wie er bisher in der Literatur kaum beschrieben ist, war S. nach dem Mißlingen einer Ureteropyeloplastik genötigt, eine weite Anastomose zwischen Blase und Sackwand anzulegen. Trotz des guten Erfolges will er diese Operation nur als Notbehelf empfehlen und macht auf die Möglichkeit des Eintretens verschiedener Mißstände aufmerksam.

Renner (Breslau).

44) Betagh. Colesterinuria per idro-pionefrosi calcolosa con pieloureterite iperplastica. Nefrectomia. Guarigione.

(Policlinico 1906. Ser. chir. Nr. 12.)

Pyonephrose einer beweglichen linksseitigen Nephritis; der Urin wurde ausschließlich von der rechten Niere geliefert. Links war das Parenchym total zerstört. Intermittierende Cholestearinurie war ein Zeichen eines fortgeschrittenen Prozesses in der Niere. Neben einem kleinen Stein fand sich chronische Ureteritis im oberen Teil und polypöse Wucherungen daselbst und im Nierenbecken; dieselben enthielten Granulationsgewebe mit cholestearinhaltenden Fremdkörperriesenzellen. Im Harnleiter und Becken war es zur Entwicklung von adenoidem Gewebe mit Lymphfollikeln gekommen. **E. Pagenstecher** (Wiesbaden).

45) O. Rumpel. Beiträge zur Nierenchirurgie.

(v. Langenbeck's Archiv Bd. LXXXI. Hft. 2.)

Verf., der schon in zahlreichen Arbeiten für den Wert der funktionellen Nierenprüfung eingetreten ist, verficht die Bedeutung des Verfahrens auch im vorliegenden

Aufsatz gegen alle Anfechtungen. Er publiziert ausführlich eine Reihe interessanter Krankengeschichten von angeborener und erworbener Hydro- und Pyonephrosen, von Tuberkulose, Steinbildung, Geschwülsten der Niere und paranephritischen Abszessen, an Hand deren er den ausschlaggebenden Wert jedesmal genau wiedergibt. Besonders lehrreich erscheint der Abschnitt, in dem R. zeigt, daß bei schwierigen differentiellen Diagnosen zwischen Nieren-, Gallenstein- und gynäkologischen Erkrankungen die Nierenprüfung die Gesundheit des Harnapparates klarstellte und der Behandlung, resp. der Art des therapeutischen Eingriffes die rechten Bahnen wies. Verf. ist auf Grund des sich immer mehrenden Materiales der Ansicht, daß die in der Zeiteinheit mittels des Harnleiterkatheterismus getrennt aufgefangenen Urine ein genügend zuverlässiges Bild der jeweiligen Funktion geben, und daß Konzentrationsgleichheit annähernd gleiche Funktion, einseitige Konzentrationsverminderung eine schlechtere Funktion der zugehörigen Niere bedeutet. Aus einem einfachen Zahlenwerte darf man nicht ohne weiteres die Gesundheit einer Niere schließen, aber der Unterschied des Gefrierpunktes beider gesondert aufgefangener Urine ist von größter und vielsagender Bedeutung. Geringe Unterschiede sind natürlich manchmal recht schwer zu beurteilen. Auch ein normaler Blutgefrierpunkt beweist nicht, ob die eine oder beide Nieren gesund sind; er beweist aber, daß soviel sezernierendes Nierenparenchym vorhanden ist, daß keine stickstoffhaltigen Moleküle im Blute zurückgehalten werden, die eine Konzentrationserhöhung bedingen. Senkung des Blutgefrierpunktes kann auch bei Atmungs- und Herzinsuffizienz und bei großen Geschwülsten auftreten. Trotzdem behält die Methode ihren Wert; denn sie weist immer auf die Qualität der Nierenfunktion hin, und es ist klar, daß eine Nephrektomie, für welche ja vor allem der Wert der Kryoskopie geltend gemacht wird, schwerer vertragen werden muß, wenn die gesamte Nierenfunktion daniederliegt. Natürlich ist es auch denkbar, daß einmal eine in ihrer Funktion geschwächte Niere sich nach Entfernung der anderen erholt und für diese eintritt. Dies zu leugnen, ist R. weit entfernt. Ebensowenig bestreitet er, daß bei bestehender Cystitis durch Harnleiterkatheterismus eine Infektion der Harnleiter denkbar ist. Aber er selbst hat sie noch nie bei reichlicher Anwendung erlebt, und diese praktische Erfahrung muß die theoretischen Bedenken verstummen machen. **E. Siegel** (Frankfurt a. M.).

46) **D. Taddei.** Sur une affection rénale hématurique rare.

(Ann. des malad. des org. génito-urin. 1907. Nr. 1.)

Diese sehr interessante Beobachtung von anscheinend essentieller Hämaturie betraf eine sonst gesunde 23jährige Frau. Die Blutung hatte sich zum erstenmal vor fast 2 Jahren gezeigt und war dann verschiedene Male in außerordentlicher Reichlichkeit wiedergekehrt. Eine genaue Untersuchung ergab, daß das Blut nur aus der rechten Niere stammte; diese selbst war nicht zu tasten. Eine starke bimanuelle Tastung der rechten Nierengegend rief einen leichten Schmerz hervor. Da die Blutungen in unverminderter Stärke anhielten, die Kranke dabei immer mehr herunterkam, und da eine pathologisch-anatomische Diagnose nicht gestellt werden konnte, wurde die rechte Niere auf lumbalem Wege freigelegt; der äußere Anblick und die Tastung ergaben nichts Abnormes. Bei der explorativen Nephrotomie zeigte die Schleimhaut des Nierenbeckens eigentümliche durchscheinende, graue Knötchen, die miliaren Tuberkelknötchen des Peritoneums im Anfangsstadium ähnelten. Es wurde eine primäre miliare Tuberkulose des Nierenbeckens angenommen und deshalb die Nephrektomie ausgeführt. Heilung; vollkommenes Verschwinden der Hämaturie. Die genaue makroskopische und mikroskopische Untersuchung der Nieren ergab, daß die Hämorrhagie aus submukösen Lymphfollikeln der Nierenbeckenschleimhaut erfolgt war. — Ein ganz ähnlicher Fall ist früher von Solieri und Zanellini beschrieben worden. Ob es sich in diesen Fällen um einen entzündlichen oder um einen lymphadenitischen Prozeß handelt, ist nicht sicher. Jedenfalls beweist auch diese seltene Beobachtung, wie vorsichtig man mit der Diagnose einer »essentiellen« renalen Hämaturie sein muß.

Paul Wagner (Leipzig).

47) **v. Angerer.** Einseitige chronische interstitielle und hämorrhagische Nephritis. Exstirpation der kranken Niere. Heilung.
(v. Langenbeck's Archiv Bd. LXXXI. Hft. 2.)

v. A. ist der Ansicht, daß ein Trauma eine einseitige interstitielle Nephritis hervorrufen könne. Er hat schon früher einen derartigen Fall gesehen und operiert, der aber, da die mikroskopischen Aufzeichnungen nicht mehr vorhanden sind, nicht mit Bestimmtheit zu verwerten ist. Ausführlicher wird eine zweite Krankengeschichte mitgeteilt. Ein 52jähriger Herr hatte im Verlaufe mehrerer Jahre ein zweimaliges Trauma der Nierengegend erlitten. Pathologische Vergrößerung der rechten Niere und Bluthamen waren die hervorstechendsten Symptome des Krankheitsbildes. Die Diagnose lautete auf Nierengeschwulst, doch ergab die mikroskopische Untersuchung des exstirpierten Organes eine chronische und rekurrierende interstitielle und hämorrhagische Nephritis. Es handelte sich um eine seltene Form von entzündlicher, pseudohypertrophischer Induration der Niere, die man der hypertrophischen Lebercirrhose an die Seite stellen kann. Der Erfolg der Operation war ein guter. Der Urin war später ohne pathologischen Befund. Pat. selbst erholte sich ausgezeichnet. v. A. hält es für sicher, daß es sich um einen einseitigen Prozeß gehandelt hat. **E. Siegel** (Frankfurt a. M.).

48) **Ohse.** Das retroperitoneale Ganglienzellenneurom: Neuroma gangliocellulare amyelinicum.
(Beiträge zur klin. Chirurgie Bd. L. Hft. 3.)

Verf. beschreibt einen Fall von einem kindskopfgroßen retroperitonealen Ganglienzellenneurom bei einem 5jährigen Knaben, der kurz nach der Operation (extraperitoneale Exstirpation von einem Flankenschnitt aus) starb.

Aus dieser und acht weiteren in der Literatur gesammelten Beobachtungen geht hervor, daß die Geschwulst, deren Diagnose erst der Pathologe stellen kann, von einem beliebigen Abschnitt des Sympathicus und seiner Ganglien ausgeht. Klinisch unterscheidet sich die Geschwulst in nichts von anderen des Retroperitonealraumes (unter Ausschluß von Nieren- und Nebennierengeschwülsten); sie hat meist derbe Konsistenz, glatte Oberfläche, geringe Verschieblichkeit, nur selten Neigung zu bösartiger Umwandlung. Unter den Symptomen steht die Raumbeschränkung und Kompression von Nachbarorganen (Nierenbecken und Harnleiter) obenan. Bei schwieriger Stielentwicklung scheint eine partielle Exstirpation rationell zu sein, da spontane Rückbildung nicht ausgeschlossen ist. **Reich** (Tübingen).

49) **Berard et Cavaillon.** Enorme tumeur à tissus multiples sous-mésentériques.
(Prov. méd. 1906. Nr. 52.)

Beschreibung eines Falles von Gekrösgeschwulst, die unterhalb des Duodenum und auf der Aorta gelagert war. Bei der Exstirpation wurde eine seitliche Wunde der Aorta gesetzt, die nach temporärer Ligatur ober- und unterhalb der Verletzungsstelle mittels Tabaksbeutelnaht der Adventitia erfolgreich verschlossen werden konnte. Pat. wurde geheilt. **A. Hofmann** (Karlsruhe).

50) **Kraft.** Beitrag zur Operabilität des Lymphosarkoms.
(Wiener klin. Wochenschrift 1906. Nr. 18.)

Ausführliche Krankengeschichte von zwei mit Erfolg operierten Fällen von Lymphosarkom des Mesenteriums.

Im ersten Falle war die Geschwulst primär im Gekröse entstanden. Es mußten bei der 11 Jahre alten Pat. zugleich mit der zweimannsfaustgroßen Geschwulst noch 180 cm Dünndarm entfernt werden, auch wurde der besonders lange Wurmfortsatz abgetragen. Durch mikroskopische Untersuchung wurde die Diagnose gesichert. Pat. war noch nach 1 Jahr 7 Monaten gesund und rezidivfrei.

Bei der zweiten Kranken handelte es sich um ein Mädchen von 16 Jahren; hier hatte ein Lymphosarkom des Ileum, ca. 20 cm oberhalb der Bauhin'schen

Klappe, den Darm verlegt und war ins Mesenterium eingewachsen. Die Resektion des Darmes und des erkrankten Gekröses führte auch hier zu völliger Heilung, die noch nach über 7 Monaten anhielt. Auch hier wurde die Diagnose durch histologische Untersuchung sichergestellt.

Die Beschwerden hatten im ersten Falle nur wenige Monate, im zweiten Falle aber bereits 2 Jahre vor der Operation begonnen; in beiden Fällen waren die Beschwerden derartige gewesen, daß man lange Zeit an das Bestehen einer Infektionskrankheit gedacht hatte, Fieber, Mattigkeit, Übelkeit, Appetitmangel; erst nach Wochen oder Monaten traten Leibschmerzen schneidenden Charakters, diffus über den ganzen Bauch verbreitet, Diarrhöe, Verstopfung und schließlich mehr lokalisierte Symptome auf, die zur Diagnose führten.

Die Fälle stammen aus v. Eiselberg's Klinik.

W. v. Brunn (Rostock).

51) **Heinzelmann.** Ein Fall von Lymphangioma des großen Netzes, kombiniert mit Ovarialkystom.

(Deutsche med. Wochenschrift 1906. Nr. 49.)

Die bei einer 39jährigen Frau durch Laparotomie entfernte Geschwulst war kindskopfgroß. Sie hatte sich im großen Netze zwischen dessen äußerem Rand und Colon ascendens entwickelt, war mit dem Peritoneum parietale sowie Kolon zum Teil verwachsen. Am Übergang in das gesunde Netz war sie von ziemlich derber Beschaffenheit. Auf dem Durchschnitt erscheinen neben einem kavernösen Bau bis hühnereigroße mit hellem bernsteingelben Inhalte gefüllte Cysten. Der linke Eierstock war in eine apfelgroße Cyste verwandelt, wurde entfernt. Mikroskopisch erwies sich die exstirpierte Netzgeschwulst als ein Lymphangioma cavernosum et cysticum. **Borchard** (Posen).

52) **Rosenbach.** Foetus in foetu.

(v. Langenbeck's Archiv Bd. LXXXI. Hft. 1.)

R. veröffentlicht einen Fall von wirklichem abdominalem fötalem Einschluß. Es handelte sich um einen 3jährigen Knaben, der wegen einer Unterleibsgeschwulst zur Operation kam. Bei dieser zeigte es sich, daß die Geschwulst zwischen den Blättern des Mesocolon descendens lag, oben retroperitoneal dem Pankreas auflagernd und mit seinem Überzuge mit der großen Kurvatur des Magens fest verwachsen. 24 Stunden nach dem Eingriffe starb der Junge im Kollaps. Die Geschwulst bestand aus mehreren Cysten. In der größten lag frei beweglich eine Fötalanlage von 13 cm Länge. Sie ließ eine äußerlich sehr gut ausgebildete Kopfpartie und einen eben solchen unteren Rumpfteil erkennen. Außerdem waren eine Reihe fötaler Organe vorhanden, Gehirn, Darmschlingen, Extremitätenanlagen usw. Im ganzen handelte es sich um einen gut ausgebildeten, retroperitoneal liegenden Fötus mit amnionartiger Hülle, aus deren Öffnung der Darm wie aus dem Ductus omphalomeseraicus heraushing. Mit letzterem stand der Fötus gewissermaßen mit der Bauchhöhle des Autositen in Verbindung. Herzanlage und Coelomhöhle fehlten. Die Durchsicht der einschlägigen Literatur ergab, daß sich fast alle derartigen Einschlüsse auf der linken Seite entwickeln, was wahrscheinlich von der Fötalleberentwicklung des Autositen abhängt. **E. Siegel** (Frankfurt a. M.).

53) **Friedjung.** Das chronische »idiopathische« Genitalödem junger Säuglinge.

(Wiener klin. Wochenschrift 1906. Nr. 24.)

Verf. hat bisher an zwei wenige Monate alten Säuglingen männlichen Geschlechtes ein äußerst chronisch verlaufendes torpides Ödem der Genitalien konstatiert, für welches auch von anderer Seite eine Erklärung gesucht worden ist.

Verf. ist der Ansicht, daß es sich hier um eine besonders milde Infektion vom Nabel aus handle; es sei dabei gar nicht erst zu Erysipel gekommen, sondern nur

die — nach abgeheiltem Erysipel junger Kinder regelmäßig vorkommende — ödematöse Schwellung der Genitalien und des Mons veneris zur Ausbildung gelangt.

W. v. Brunn (Rostock).

54) **Speck.** Über einen Fall durch den Bacillus pneumoniae Friedlaender hervorgerufener abszedierender Orchitis und Epididymitis.

(Zentralblatt f. Bakteriologie u. Parasitenkunde I. Abt. Bd. XLII. Hft. 7.)

Völlig gesunder 22jähriger Mensch erkrankte plötzlich mit Schmerzen im linken Hoden, Fieber und Frösten. Der Hode war faustgroß angeschwollen, die Haut gerötet und gespannt; bemerkenswerterweise bestand keine Druckempfindlichkeit. Estirpation des von kleineren und größeren Abszessen durchsetzten Hodens samt dem fast völlig eitrig zerfallenen Nebenhoden und dem infizierten und verdickten Samenstrange. Mikroskopisch fanden sich in dem grünlichgelben Abszeßeiter und in den nekrotischen Stellen des Hodengewebes Anhäufungen zum Teil intrazellulär gelegener, kleiner, Gram-negativer Bazillen, die Verf. nach ihrem Aussehen und ihrem kulturellen und biochemischen Verhalten als Friedländer's Bacillus pneumoniae (oder wenigstens als zur Friedländergruppe gehörige Kapselbazillen) anspricht. — Unter Hinweis auf die Beziehungen zwischen Parotis- und Hodenerkrankungen und auf das Vorkommen von Friedländer's Pneumoniebazillen im Munde Gesunder deutet Verf. die Möglichkeit einer Verschleppung des Keimes auf dem Blutweg aus der primären, aber symptomlos verlaufenen Infektion der Parotis (?) an.

W. Goebel (Köln).

55) **Bushnell.** The nature of malignant newgrowths of the testis.

(Practitioner 1906. November.)

Auf Grund der mikroskopischen Untersuchung einer von einem 19jährigen Manne stammenden bösartigen Hodengeschwulst, die teils endotheliomatösen, teils karzinomatösen, teils sarkomatösen Bau zeigte, bespricht Verf. an der Hand der Literatur die verschiedenen bösartigen Geschwülste und ihre Genese. Für seine Geschwulst will er das Mesothelium (Mesoblast) des Rete testis als Ausgangspunkt angesehen wissen.

Jenckel (Göttingen).

56) **v. Braun-Fernwald.** Ein seltener Fall von Uterustuberkulose.

(Wiener klin. Wochenschrift 1906. Nr. 1.)

Eine 35 Jahre alte Frau, seit 9 Jahren verheiratet, kam zum Verf. wegen Sterilität ihrer Ehe, zugleich wegen Menstruationsbeschwerden und Mattigkeitsgefühl.

Die Gebärmutter wurde ausgeschabt, die Untersuchung der entfernten Massen ergab den überraschenden Befund einer miliaren Tuberkulose der Uterusschleimhaut.

Da andere Herde tuberkulöser Art bei der Pat. nicht nachzuweisen waren, diese selbst nach dem Eingriffe schnell an Gewicht zunahm und sich noch nach 3 Monaten des besten Befindens erfreute, hält Verf. hier das Bestehen einer primären und isolierten Uterustuberkulose für wahrscheinlich. In ähnlichen Fällen dürfte die konservative Therapie — Ausschabung — vor der Totalexstirpation stets indiziert sein.

W. v. Brunn (Rostock).

Originalmitteilungen, Monographien und Sonderdrucke wolle man an *Prof. E. Richter* in Breslau (Kaiser Wilhelmstraße 115), oder an die Verlagshandlung *Breitkopf & Härtel*, einsenden.

Druck und Verlag von Breitkopf & Härtel in Leipzig, Nürnbergerstraße 36/38.

Zentralblatt
für
CHIRURGIE

herausgegeben
von

E. von Bergmann, in Berlin, **F. König,** in Berlin, **E. Richter,** in Breslau.

Vierunddreißigster Jahrgang.

Wöchentlich eine Nummer. Preis des Jahrganges 20 Mark, bei halbjähriger Vorauszahlung. Zu beziehen durch alle Buchhandlungen und Postanstalten.

Nr. 13. **Sonnabend, den 30. März.** **1907.**

I.

(Aus der chirurgischen Abteilung des städtischen Krankenhauses Moabit-Berlin. Direktor: Geh. Med.-Rat Prof. Dr. Sonnenburg).

Über Urinbefunde nach Lumbalanästhesie mit Stovain.

Von

Dr. A. Schwarz,

Assistenzarzt.

Untersuchungen darüber, ob ähnlich wie nach Chloroform- und Äthernarkosen auch nach Anwendung der Lumbalanästhesie Nierenaffektionen manchmal beobachtet werden, sind meines Wissens noch nicht veröffentlicht.

Zur Beantwortung dieser Frage haben wir bisher in ca. 50 Fällen vor und nach der Lumbalanästhesie mit Stovain genaue Urinuntersuchungen angestellt. Um ein einheitliches Material zu haben, wurde die Rückenmarksanästhesie stets mit 0,04 Stovain ausgeführt. Zur Untersuchung gelangten vorläufig nur solche Fälle, die vor der Operation vollständig normalen Urinbefund aufwiesen und nur solche, bei denen die Lumbalanästhesie allein — ohne ein anderes Narkotikum — zur Anwendung kam.

Dabei fand sich, daß in fast allen bisher untersuchten Fällen nach der Lumbalanästhesie der Urin die für Nephritis charakteristischen Bestandteile aufwies. In den meisten Fällen konnte bereits 4—5 Stunden post injectionem, in anderen dagegen erst nach 2 bis 3 Tagen der pathologische Urinbefund festgestellt werden. Die Dauer der Nephritis wurde bisher verschieden lang beobachtet; in den leichteren Fällen war nach 2—4 Tagen der Urin wieder vollständig normal; in schwereren Fällen konnten noch nach 8 Tagen und später Zylinder usw. im Sediment nachgewiesen werden. Zur Beobachtung gelangte auch ein Fall, der beinahe 3 Wochen hindurch pathologischen Urin zeigte und tagelang einen Eiweißgehalt von $7^0/_{00}$ aufwies. Bleibende Nierenschädigungen sind bis jetzt nicht beobachtet worden.

Die Urinuntersuchungen zunächst nur nach Stovaininjektion sind noch nicht abgeschlossen. Diese Mitteilung hat den Zweck zu gleichartigen Untersuchungen Anregung zu geben, besonders auch, um festzustellen, ob auch nach Anwendung anderer Kokainderivate ähnliche Beobachtungen gemacht werden.

II.

(Aus dem Krankenhause der Barmh. Brüder zu Dortmund.)

Zur Technik der Thiersch'schen Transplantation.

Von

Dr. K. Vogel,

Privatdozent für Chirurgie, dirig. Arzt.

Die Vorschläge, die in den letzten Jahren zur Verbesserung der Resultate der Thiersch'schen Transplantation gemacht worden sind, beziehen sich fast ausschließlich auf die Nachbehandlung. Insbesondere hat der Vorschlag, auf jeden Verband zu verzichten und die aufgelegten Läppchen an der Luft antrocknen zu lassen (Wagner, Brüning, Goldmann), teils Anhänger, teils Gegner (Weischer u. a.) gefunden. Ich habe die Methode in vielen Fällen erprobt und sowohl ihre zweifellosen Vorteile (festes Ankleben der Läppchen) als ihre Nachteile empfunden. Zu letzteren rechne ich in erster Linie mit Weischer das Eintrocknen des Wundsekretes an den Rändern der einzelnen Läppchen und damit die Verlegung der Austrittspforte für das hinterher noch sich bildende Sekret. Die Läppchen heben sich dann teilweise blasig ab, wodurch ihre Vitalität sicher oft so geschädigt wird, daß auch ein Skarifizieren der Bläschen mit folgendem Wiederanlegen des Häutchens einen Teil des letzteren nicht vor Nekrose schützen kann.

Die Sekretion ist ja qualitativ und quantitativ sehr verschieden. Ein Abwarten, bis sie auf ein Minimum beschränkt und die Wunde aseptisch ist, wird wohl nicht immer möglich sein. Aus diesem Grunde geben eine Anzahl Autoren dem Verbande, vor allem dem feuchten Verbande den Vorzug, der das Sekret, sowie er zwischen den Läppchen vorquillt, absaugt. Weischer geht darin wohl am weitesten, der in den ersten Tagen den Verband durch Aufgießen von Kochsalzlösung naß erhält.

Die Verbände ihrerseits haben den Nachteil, daß sie entweder sich schnell mit Sekret imprägnieren und dieses dann die zarten Läppchen mazeriert, oder, wenn man sie öfter wechselt, diese Manipulation die noch wenig adhärenten Häutchen schädigt. Die Bedeckung mit undurchlässigem Stoff schafft leicht eine feuchte Kammer, wodurch ebenfalls die Vitalität herabgesetzt wird.

Das Ideal wäre also eine Methode, die erstens das Häutchen in den ersten Tagen ganz in Ruhe läßt, zweitens aber das sich unter jenes ergießende Wundsekret vollkommen ableitet und so die blasige Abhebung verhindert.

Beiden Bedingungen glaube ich durch folgendes Vorgehen zu genügen, das ich nach verschiedenen nach dieser Richtung hin an-

gestellten Versuchen als das Beste erkannt zu haben glaube: Nach Auflegen der Hautläppchen auf die Wundfläche so, daß die Ränder einander berühren, schneide ich mit einer kleinen, möglichst stark gebogenen, scharfen Cowper'schen Schere eine Anzahl kleine Fenster in die Läppchen, so ungefähr, daß auf 1 qcm etwa zwei Fenster, jedes etwa 2 qmm groß, kommen. Drückt man die wenig geöffnete Schere flach gegen die Läppchen an, so wölbt sich eine kleine Falte zwischen die Branchen, die exzidiert wird, wodurch mit einem Schnitt ein solches Fenster, natürlich in elliptischer Form, hergestellt wird. Das Läppchen wird dadurch in keiner Weise irritiert. Ist damit die Operation beendet, so habe ich in den letzten Fällen einen Verband mit bestem Erfolge so gemacht, daß ich eine Kompresse von nur vier Lagen steriler Gaze, mit physiologischer Kochsalzlösung befeuchtet, aufgelegt und mit wenigen Bindentouren, event. mit schmalen Pflasterstreifen befestigt habe. Darüber kam ein gewöhnlicher, ziemlich dicker feuchter Verband. Dieser äußere Verband wurde täglich gewechselt, am 4. Tag der untere Verband mit entfernt und von da ab mit Salbe verbunden.

Auf diese Weise erzielte ich stets glatte Heilung, ohne jede blasige Abhebung oder Nekrose. Sogar in zwei Fällen, die vom 2. Tage ab mit Pyocyaneus kompliziert waren, heilten die Läppchen in ganzer Ausdehnung prompt an. In diesen Fällen hatte ich den äußeren Verband für einmal 24 Stunden mit Salizyl-Alkohol getränkt. Auch dies vertrugen die Häutchen ohne jede Reaktion. Allerdings saß die Infektion wohl nicht in der Wundfläche, sondern kam von außen her. Beide Pat. wurden an demselben Tage nacheinander operiert.

Die Fenster werden sehr bald durch Epithelisierung geschlossen.

Ich habe die Fensterung der Läppchen auch in einer Anzahl von Fällen mit offener Nachbehandlung angewandt; dabei verstopften sich aber auch die Fenster bald mit eintrocknendem Sekret, und ihre Wirkung wurde illusorisch.

Ich glaube, daß die Fensterung den Vorteil hat, das sich wohl stets bildende Sekret an die Oberfläche treten zu lassen, von wo es dann durch den Verband abgesogen wird. Die Zweiteilung des feuchten Verbandes habe ich angewandt, um die auf den Läppchen direkt aufliegenden Gazelagen unberührt lassen und doch das Wundsekret täglich wegschaffen zu können. Das geringe Sekret, das in jenen Lagen sich ansammelt, ist nach meiner Erfahrung nicht schädlich, wenn es nicht stagniert. Dies aber verhindert der dicke, feuchte, äußere Verband, der das Sekret aufsaugt und so für weiter noch austretendes Platz schafft. So wird das Eintrocknen und Stagnieren und auch die Bildung der feuchten Kammer verhindert.

Ich habe die verschiedensten Wunden mit gefensterten Läppchen gedeckt, sowohl von vornherein sterile (nach Lappenverschiebung der Haut zu plastischen Zwecken oder durch Verletzung entstanden), als infizierte (Defekte nach Karbunkel und Phlegmonen), endlich Ulcera cruris. Ich habe meist auf die intakte Granulationsfläche transplantiert

ohne Abkratzung. Nach Abtragung der Granulationen ist die Fensterung noch besonders wertvoll, weil sie etwa noch austretendes Blut ableitet.

Über den Tüll Kuhn's habe ich keine Erfahrung. Die Empfehlung der Methode leuchtet mir ein aus ähnlichen Gründen, wie ich sie oben für meine Verbandmethode zur Wegschaffung des Sekretes ohne vollständigen Verbandwechsel anführte. Die Fensterung würde sich wohl auch bei der Kuhn'schen Methode empfehlen, da bei stärkerer Sekretion eine Abhebung des Häutchens trotz des gleichmäßigen Druckes möglich ist.

Bei Knochenhöhlen dürfte die Fensterung, wenigstens mit der Cowper'schen Schere, technisch schwierig sein.

Gerade bei stärkerer Sekretion, also großen Wundflächen, oder auch, wenn man nicht zu lange warten kann, möchte ich die Fensterung besonders empfehlen, da sie infolge der prompten Abführung des Sekretes schon relativ früh die Deckung ermöglicht.

---

1) Deutsche Zeitschrift für Chirurgie Bd. LXXXV.

Der LXXXV. Band der deutschen Zeitschrift für Chirurgie ist als »Festschrift Sr. Exzellenz Herrn Geh.-Rat Ernst v. Bergmann zur Feier seines 70. Geburtstages gewidmet« erschienen. Er ist mit dem Bildnis des Jubilars geschmückt und bringt 35 Arbeiten verschiedener Autoren, die sämtlich interessant und teilweise von hervorragendem Werte von uns einzeln besprochen werden sollen.

Meinhard Schmidt (Cuxhaven).

---

2) **E. Schwalbe.** Die Morphologie der Mißbildungen des Menschen und der Tiere. II. Teil: Die Doppelbildungen. Mit 2 Taf. und zum Teil farb. 394 Abbildgn. im Text.

Jena, **Gustav Fischer,** 1907.

Auch dieser Teil zeugt von dem großen Fleiß und der Geschicklichkeit, mit der Verf. an seine Arbeit gegangen ist. Die fast nicht zu bewältigende Literatur bringt er, soweit es möglich, ausführlich, der ganze Umfang läßt sich aber nicht bewältigen, und so hat S. durch geschickte und sehr genaue Angabe von Werk und Seite sich die längere und ausführlichere Angabe der Quelle erspart. Ein Arbeiter auf einem speziellen Gebiete findet sich leicht darin zurecht. Wertvoll ist ferner das genaue Register und die vergleichende Übersicht der Nomenklatur.

Noch mehr als im I. Teile stützt sich die Darstellung auf eigene Untersuchungen. Nicht alle je beobachteten Doppelbildungen konnten beschrieben werden, nur das Wichtige und Typische wird hervorgehoben. Der oft gelesenen Versicherung gegenüber, »einen gleichen Fall wie der beschriebene gebe es in der Literatur nicht«, hebt Verf. mit Recht

hervor, daß es hierbei nicht auf Besonderheiten ankomme, sondern auf das Gemeinsame einer Mißbildungsgruppe.

Die Abbildungen sind ganz ausgezeichnet. **Grosse** (Kassel).

---

3) **F. Kuhn** (Kassel). Tüll bei der Transplantation.

(Münchener med. Wochenschrift 1906. Nr. 51.)

K. ist mit der Benutzung des Tülls in der Nachbehandlung der Transplantationen (s. dieses Blatt 1901 Nr. 24) weiter zufrieden gewesen und rühmt ihm die gleichmäßige und doch luftige Kompression und Anpressung der Läppchen, die Isolierung und Trockenlegung derselben und die Einfachheit und Annehmlichkeit der Methode nach. Der Tüll bleibt bis zur Festheilung der Läppchen, also ca. 10 Tage lang, liegen; bei stärkerer Sekretion läuft das Sekret durch die Tüllmaschen, wird durch dieselben hindurch abgetupft, die Wunde mit Jodoform bestreut und mit Kompressen wieder verbunden.

Kramer (Glogau).

---

4) **A. Stieda.** Zur Ätiologie der Belastungsdeformitäten und über verwandte Gelenkerkrankungen.

(Deutsche Zeitschrift für Chirurgie Bd. LXXXV. p. 452.)

S. weist auf gewisse Allgemeinstörungen hin, die bei Pat. mit Skelettdeformitäten so häufig sind, daß ursächliche Zusammenhänge zwischen beiden unzweifelhaft annehmbar scheinen. Man findet bei in späteren Wachstumsperioden eintretenden Belastungsdeformitäten sehr häufig einen lymphatisch-chlorotischen Gesamtzustand, insbesondere verbunden mit Hyperplasie der Gaumen- und Rachenmandeln nebst verlegter Nasenatmung. Wie bei der Leukämie deuten dann die sich einstellenden Entwicklungsfehler, namentlich Skoliosen, auch die Trichterbrust, auf eine gleichzeitige Erkrankung der Knochen und des lymphatischen Apparates, wie denn auch die bekannte fehlerhafte Formentwicklung des harten Gaumens bei Individuen mit adenoiden Vegetationen auf abnorme Knochenweichheit hinweist. Die von v. Mikulicz bei Genu valgum-Patienten beschriebene Cyanose der Extremitäten, die Steigerung der Sehnenreflexe, Schilddrüsenschwellungen bei Pat. mit Belastungsdeformitäten sind weitere Anzeichen für Zusammengehörigkeit zwischen diesen und Allgemeinerkrankungen. Das Caput obstipum kann nach S. hier und da sekundär infolge primärer Halswirbelskoliose entstehen. An den oberen Extremitäten stellen die Madelung'sche Handgelenksdeformität und gewisse Fingerverbiegungen zwar keine Belastungs-, aber eine funktionelle Deformität dar, entstanden durch Verbiegung der unteren Radiusepiphyse bzw. von Fingerphalangen durch Zug der Beugemuskeln. Ihre Entstehung setzt abnorme Knochenweichheit voraus, die ihrerseits wieder als allgemeine Ernährungsstörung anzusprechen ist. Gleiches gilt von manchen chronischen Gelenksveränderungen, die gleichzeitig neben Belastungsdeformitäten, aber auch selbständig für sich bei jugendlichen Individuen auf-

treten. Hierher rechnet S. auch die juvenile Coxitis deformans, die nach ihm eine der Coxa vara analoge Affektion ist, und von ihm bei halbwüchsigen Personen wiederholt beobachtete Ellbogenaffektionen. Die fraglichen Gelenkveränderungen sind leicht mit Tuberkulosen zu verwechseln, bedürfen aber im Gegensatze zu diesen einer vorsichtig gymnastischen Behandlung. Weiter ist das nicht seltene Auftreten von Exostosen bei Belastungsdeformitäten ein Zeichen einer allgemeinen Wachstumsstörung.

Selbst für angeborene Mißbildungen führt S. die erörterte Theorie durch. Für die angeborene Hüftverrenkung, für die Klumpfußentwicklung scheint ihm eine möglicherweise ererbte abnorme Knorpelweichheit bei dem heranwachsenden Fötus voraussetzbar. Beim Auftreten von Deformitäten in der Pubertät ist an den bekannten Zusammenhang zwischen wachsendem Knochen und Keimdrüsen zu erinnern.

Meinhard Schmidt (Cuxhaven).

---

5) **M. Herz** (Auckland). Die chirurgische Behandlung paralytischer Schlottergelenke. Seidenligamente oder Arthrodese?

(Münchener med. Wochenschrift 1906. Nr. 51.)

H. hat an einem großen Materiale Versuche vorgenommen, mittels seidener Ligamente (Lange, Reiner) vollständig gelähmten Gelenken eine für den Gebrauch gute Stellung zu geben, indem nach einer modifizierten Kocher'schen Methode sterilisierte Seidenfäden, durch Bohrlöcher im Knochen hindurch- und subkutan weitergeführt, in der richtigen Lage der betreffenden Gliedteile verknotet wurden. Die Wundheilung erfolgte unter dem für viele Wochen liegen gelassenen Gipsverbande ohne jegliche Störung. Das anfängliche Resultat war ein gutes; 4—6 Wochen aber nach Entfernung des Verbandes und nach Beginn der Gehversuche wurde es allmählich schlechter, indem die Seidenfäden relativ und indirekt zu lang, wie auch direkt gedehnt wurden. Etwas besser waren die Resultate, wenn die Sehnen als Angriffspunkte für die Seidenligamente benutzt wurden; aber auch hier blieb die direkte und indirekte Verlängerung der letzteren nicht aus. So ist denn auch H. wieder zu dem Verfahren der Arthrodese zurückgekehrt (Anfrischung der Knorpelflächen und Verklammerung in korrigierter Stellung), das, für das Kniegelenk nach besonderer Methode geübt, ihm sehr gute Resultate ergeben hat.

Kramer (Glogau).

---

6) **G. Frey.** Die Verwendung von Sublimatseide bei Sehnenplastiken. Eine experimentelle Untersuchung.

(Zeitschrift für orthopäd. Chirurgie Bd. XVI. Hft. 3 u. 4.)

Lange (München) machte die Beobachtung, daß bei der Verwendung reiner, nur in Dampf sterilisierter Seide ungleich mehr Fadenabszesse entstehen als bei der Verwendung von Sublimatseide. Er nimmt an, daß im Blute kreisende Bakterien in der Seide eine

günstige Stätte für ihre Weiterentwicklung finden und will durch Verwendung von antiseptischer Seide, speziell Sublimatseide, diesen Nachteil aufheben. In einer Reihe sehr interessanter chemischer und bakteriologischer Untersuchungen, sowie von Tierversuchen weist nun Verf. nach, daß das Quecksilber mit der Seide chemisch sich verbindet und, solange es an die Seide gebunden ist, keine antibakterielle Wirkung hat. Im Körper wird aber das Quecksilber von der Seide langsam wieder abgespalten, und es findet dadurch wahrscheinlich eine antiseptische Wirkung statt.

Die Untersuchungen über die Einheilung von Sublimatseide haben ergeben, daß diese Einheilung wesentlich anders stattfindet als die der reinen Seide. Einfache, gekochte Seide heilt nämlich ohne Sekretbildung ein, indem sie sich mit einer dünnen, durchscheinenden, bindegewebigen Kapsel überzieht. Bei der Einheilung von Sublimatseide dagegen findet eine ziemlich starke Sekretbildung um die Seide statt infolge des durch das Sublimat bedingten chemischen Reizes. Derselbe chemische Reiz führt aber auch zu einer viel ausgiebigeren Bindegewebsproliferation um die Seide, und damit ist die Anlage zu einer kräftigeren späteren Sehne gegeben. **J. Riedinger** (Würzburg).

---

7) **F. Lange** (München). Eine Verbesserung der künstlichen Sehnen.

(Zeitschrift für orthopäd. Chirurgie Bd. XVII.

Das Bestreben, eine reaktionslos einheilende Seide ausfindig zu machen, führte L. zur Verwendung der Sublimatparaffinseide. Die Turnerseide wird zunächst in Sublimat 1 : 1000 $^1/_4$ Stunde lang ausgekocht, und dann 48 Stunden lang an einem warmen staubfreien Ort zum Trocknen aufgehängt. Auf diese Weise erhält die Seide den Sublimatgehalt, dessen sie zur Verhütung von Fadenabszessen bedarf. Um nun die Reizung der Wunde durch das Sublimat zu vermeiden und damit die Sekretbildung zu verhindern, wird die getrocknete Sublimatseide vor der Operation 1 Stunde lang in Paraffin (Schmelzpunkt 55°) im Wasserbade gekocht. Aus dem flüssigen Paraffin wird sie während der Operation herausgenommen und sofort, solange sie noch warm und geschmeidig ist, verwendet. Seitdem L. die Sublimat-Paraffinseide verwendet (seit $1^1/_2$ Jahren), hat er Sekretbildung und Fadenabszesse fast nicht mehr erlebt. **J. Riedinger** (Würzburg).

---

8) **G. Noccioli.** Il nuovo metodo di cura alla Bier come mezzo diagnostico nelle affezioni articolari da infortunio sul lavoro.

(Rivista di diritto e giurisprudenza sugli infortuni del lavoro 1906. Vol. III. Fasc. 5.)

N. macht den sehr beachtenswerten Vorschlag, die Anlegung der Bier'schen Stauungsbinde diagnostisch zur Erkennung versteckter

Gelenkaffektionen zu verwerten. Am besten eignet sich zum Studium dieser Methode, die dem Unfallgutachter wertvolle Fingerzeige für die Unterscheidung wirklich bestehender alter Unfallschäden von vorgeblichen Bewegungsstörungen gibt, das Kniegelenk. Es ist vorteilhaft, den Kranken in dem Glauben zu lassen, daß therapeutische Handlungen an ihm vorgenommen werden. Beachtet werden Grad und Ausdehnung der in dem abgeschnürten Gliede auftretenden Veränderungen, sowie die Schnelligkeit des Eintritts derselben: venöse Hyperämie, Hydrarthros. Wichtige Schlußfolgerungen über die Beschaffenheit des Gelenkes lassen sich auch aus der Zeitdauer entnehmen, die ein Gelenk braucht, um nach Abnahme der Umschnürung in den normalen Zustand zurückzukehren. Nebenher gewinnt der Untersucher ein Urteil über die Zuverlässigkeit mancher Angaben des Verletzten. Latente Schäden des Venensystems, die der objektiven Feststellung schwer zugänglich sind, werden offenbar. Verf. erwähnt einen Fall von chronischer Arthritis des Kniegelenkes bei einem Urämiker. Die Anlegung der Binde rief ein Ödem des ganzen Beines hervor, das erst nach mehreren Tagen wieder verschwand.

Ein wichtiges Zeichen der Gelenkerkrankung ist die Ausschwitzung von Synovialflüssigkeit. Sie pflegt sich nach Umschnürung einzustellen, wenn nach Resorption früherer Ergüsse (Gelenktuberkulose, Hämarthros) noch Gelenkveränderungen bestehen. N. führt drei Beispiele an, in welchen zu Beginn der Erkrankung mehrere Wochen Hydrarthros bestanden hatte. Bei der Nachuntersuchung stellte sich auf Anlegen der Binde Erguß ein, verschwand aber mit überraschender Schnelligkeit wieder nach Lösung der Umschnürung. Die Heilung war demnach unvollständig. Die Pat. erhielten eine elastische Kniebandage. Bei Gelenken, die in Ausheilung mit Ankylosenbildung begriffen waren, fehlte das Auftreten des Hydrarthros. Gelenke, deren Versteifung in narbiger Schrumpfung der Kapsel ihren Grund hatte, füllten sich leicht mit Flüssigkeit.

Durch die umgelegte Binde wird etwa vorhandener flüssiger Inhalt der Gelenkhöhle aus dem oberen Recessus verdrängt und unter der Kniescheibe gesammelt, ferner eine Erschlaffung des Quadriceps hervorgerufen. Noch eine andere verwandte Methode erzeugt Erschlaffung der Muskulatur: die künstliche Blutleere durch Anwendung des Esmarch'schen Schlauches. Aber das Verfahren ist wenig gebräuchlich, da es dem Kranken große Schmerzen verursacht. Man kann gelegentlich auf dieses Mittel zurückgreifen zwecks Unterscheidung hysterischer und simulierter Gelenkkontrakturen von organischen Gelenkaffektionen. Eine Untersuchung in Chloroformnarkose pflegen die betreffenden Unfallpatienten abzulehnen. Doch versuche man mit der schonenden Bier'schen Binde auszukommen.

Die Bier'sche Stauung verändert auch das Krankheitssymptom, dessen Beurteilung dem Sachverständigen vielfach große Schwierigkeiten bereitet: die Schmerzempfindung. Die Angaben des Pat.

gewinnen an Glaubwürdigkeit, wenn die schmerzlindernde Wirkung der Stauung angegeben wird.

Läßt sich in Intensität und Lokalisation der Hyperämie und des Ödems eine Abweichung vom normalen Verhalten des Gelenkes nicht feststellen, so darf man annehmen, daß eine organische Störung der Lymph- und Blutversorgung nicht vorliegt. **Revenstorf** (Hamburg).

---

9) **V. Chlumský** (Krakau). Über die funktionellen Resultate bei der Behandlung der tuberkulösen Knochen- und Gelenkerkrankungen.

(Zeitschrift für orthopäd. Chirurgie Bd. XVII.)

Unter Berufung auf einige nachher geschilderte Krankheitsfälle empfiehlt Verf., bei der Tuberkulose der Knochen und der Gelenke den Gipsverband nicht zu lange und zu oft zur Anwendung zu bringen, da übermäßig lange Festlegung ungünstig in funktioneller Hinsicht wirkt. Dieselbe läßt sich meist ersetzen durch Extension und portative Apparate mit beweglichen Gelenken. Auf Bäder- und Luftbehandlung soll man mehr Gewicht legen, als es bis jetzt geschah.

J. Riedinger (Würzburg).

---

10) **L. Heusner.** Über verschiedene Anwendungsweisen des Harzklebeverbandes.

(Zeitschrift für orthopäd. Chirurgie Bd. XVII.)

An die Mitteilung über Verbesserung seiner Klebemasse, die jetzt aus einer Lösung von venetianischem Terpin 50,0, Spiritus oder Benzin 100,0 besteht, knüpft Verf. sehr interessante und beachtenswerte Bemerkungen über die Anlegung von Extensionsverbänden auf dem Heusner'schen Extensionstisch, und zwar sowohl an den Extremitäten als am Rumpfe, z. B. bei Brüchen der Wirbelsäule. Von Wichtigkeit sind auch die Angaben, wie sich Stützkorsette und zirkuläre Verbände zur Behandlung von tuberkulösen Hüft- und Kniegelenksentzündungen und zur ambulanten Behandlung von Oberschenkelbrüchen mit Hilfe der Klebemasse, von Filz, Stahlstäben und gestärkten Gazebinden herstellen lassen. Der feste Sitz der zirkulären Klebeverbände ermöglicht es, dieselben zu verschiedenen orthopädischen Redressionsvorrichtungen an den Extremitäten zu benutzen, deren Fixation vermittels Heftpflaster nicht gelingt. Gute Dienste leisten die Filzklebeverbände auch bei der Behandlung von Brüchen und Kontusionen der Rippen und Beckenknochen und bei der ambulanten Behandlung von Erkrankungen und Verletzungen des Kniegelenkes und anderer Gelenke. Das Klebeverfahren läßt sich ferner verwenden zur Herstellung nicht abrutschender Leibbinden usw.

Den Schluß der Arbeit bilden einige Bemerkungen über die Verwendbarkeit des Harzsprays in der Wundbehandlung. Hierüber wird Verf. gelegentlich weiter berichten. **J. Riedinger** (Würzburg).

---

11) Bardenheuer. Zur Frage der radikalen Frühresektion des tuberkulösen Ellbogengelenkes überhaupt, sowie besonders im kindlichen Alter.

(Deutsche Zeitschrift für Chirurgie Bd. LXXXV. p. 1.)

In ausführlicher Abhandlung tritt B. energisch für die frühzeitige radikale Resektion des Ellbogengelenkes, auch bei Kindern, ein. Die konservative Behandlung der tuberkulösen Gelenkleiden hat ihm keine zuverlässigen Resultate gegeben, im Gegenteil nimmt die Tuberkulose während der konservativen Behandlungsperioden oft bedenklich zu, weshalb mit dieser nur 1—2, höchstens 3 Monate lang Versuche gemacht werden sollen. Bei der Operation sind zwei Ziele im Auge zu halten, die vollständige Ausrottung alles erkrankten Gewebes, genau wie bei Geschwulstexstirpationen, zweitens glatte, aseptische und fistelfreie Heilung. Hierzu bedarf es breiter Eröffnung des Operationsfeldes, aber womöglich unter Vermeidung der Öffnung der Gelenkhöhle; darum ist für B. die Totalexzision des uneröffneten Gelenksackes nebst den beteiligten knöchernen Gelenkenden (extrakapsuläre Resektion) das erstrebenswerteste Verfahren. Während nach einer früheren Arbeit aus B.'s Schule von Wolf (cf. d. Bl. 1897 p. 1286) das B.'sche Ellbogenresektionsverfahren als meist mit Längsschnitt ausgeführt beschrieben ist, gibt B. jetzt als seine Operationsmethode einen breiten Querschnitt an, flachbogenförmig, gegen den Oberarm konvex, der das Olecranon umgreift und als Basis die Entfernung der Spitzen der Epikondylen voneinander hat. Der nach oben konvexe Hautlappen wird von der Unterlage gelöst und nach abwärts geschlagen, der Ansatz der Tricepssehne am Olecranon abgetrennt, die Tricepssehne nach oben geschlagen und danach der obere hintere Recessus der Gelenkkapsel entblößt. Es folgt die Entblößung der beiden Humerusepikondylen, wobei die Stämme und Teilungen des N. ulnaris und radialis freigelegt und geschont werden. Bei flektiertem Ellbogen wird Biceps und Brachialis int. mittels eines Tampon von der Vorderfläche des Armes, bzw. dem Vorderteile der Gelenkkapsel abgeschoben, und nunmehr kann die »extrakapsuläre Resektion« erst durch Absägung des Humerus- dann des Olecranonendes vor sich gehen, dabei bleibt der uneröffnete Gelenksack an den Knochen hängen. Am Humerus ist nach Bedarf die Knochenabsägung ohne Schonung der Epiphysenlinie zu machen, gewöhnlich ist deren Opferung aber nicht erforderlich. Jedenfalls hält B. die Schonung der Epiphysenlinie für unwichtig; denn tatsächlich kommen kaum Armverkürzungen nach der Operation vor, und außerdem ist eine Verkürzung des Armes funktionell unwichtig. Aus diesen Gründen eignet sich die Operation auch für Kinder vor vollendetem Wachstum. Die Anfügung der Knochenenden geschieht mittels Verkeilung: Aus dem Humerusstumpf wird ein Dreieck herausgesägt und in dieses das dreiseitig prismatisch zugestutzte Ulnastück bei rechtwinkliger Armbeugung eingelagert und mittels eines durchgetriebenen Nagels befestigt

(drei Abbildungen). Hautnaht ohne Drain, darüber ein Gipsverband, der den ganzen Arm nebst Brustkorb einschließt. Nach 8 Tagen wird der Nagel zur Erhaltung der Beweglickeit entfernt.

Was seine Resultate betrifft, so zitiert B. meist die Zählungen aus der früher von uns referierten Wolf'schen Arbeit von 1897. Über die Ergebnisse der nach dieser Zeit vorgefallenen Operationen ist eine statistische Zusammenstellung durch Lossen in Arbeit, von der auch einiges im Voraus mitgeteilt wird. Von 74 Pat. starben im Anschluß an die Operation 4. Von 43 wurde das Spätresultat ermittelt: es starben an allgemeiner Tuberkulose 5, an interkurrenten Krankheiten 2, an unbekannter Ursache 2. Bei der Entlassung hatten 31 Kranke eine gut brauchbare Ankylose (9mal mit Erhaltung der Rotation), 25 hatten ein festes, bewegliches Gelenk, 5 ein aktives Schlottergelenk, ein (alter) Pat. ein passives Schlottergelenk.

Die Resultate anderer Statistiken über Ellbogentuberkulosebehandlung neueren Datums sind zum Vergleiche herangezogen. Übrigens wird in der Abhandlung auch mehrfach die Chirurgie anderweitiger Gelenktuberkulosen (z. B. Pfannenresektion bei Koxitis) gestreift.

Meinhard Schmidt (Cuxhaven).

12) **Lilienfeld.** Über den klassischen Radiusbruch.

(v. Langenbeck's Archiv Bd. LXXXII. Hft. 1.)

Verf. hat Leichenversuche über den Radiusbruch gemacht und glaubt, daß die richtige Methode hierfür sei, den Arm aus der Schulter zu lösen und ihn dann bei verschiedener Neigung des Vorderarmes und verschiedener Stellung der Hand auffallen zu lassen. Dieser Methodik hat er es nach seiner Ansicht zu verdanken, daß er unter anderem auch die Verrenkung des Os lunatum und den Bruch des Kahnbeines erzeugen konnte. Er konstatiert, daß bei spitzwinklig zum Erdboden gehaltenem Vorderarm durch Fall auf die dorsalflektierte Hand der Radiusbruch ohne größeren Kraftaufwand entsteht, daß dagegen bei lotrechtem Vorderarm und radial abduzierter Hand zuerst der Kahnbeinbruch und erst bei Steigerung der Gewaltwirkung auch noch der Radiusbruch eintritt. Bei allen schweren Radiusbrüchen ist eine Einkeilung des zentralen Teiles in das periphere Bruchstück vorhanden, die unbedingt gelöst werden muß, wenn man eine ideale Heilung erzielen will. Oft ist dazu ein beträchtlicher Zug erforderlich. Die Fixation soll 10—14 Tage dauern. Frühere Massage ist nicht angebracht. Für ausgiebige Fingerbewegung ist von vornherein zu sorgen. Vielfach ist auch die Fingersteifigkeit durch die Brucheinkeilung verursacht und kommt dann bei Leuten vor, die von Anfang an Fingerbewegungen ausführten. Die häufigste Komplikation des typischen Radiusbruches ist die Fraktur des Kahnbeines. Sie ist meist nur durch das Röntgenbild mit Bestimmtheit zu erkennen. In 38% war der Processus styloideus ulnae mit gebrochen, der sich bei der Nachuntersuchung nie verheilt fand. Doch hat diese Tatsache keine praktische Bedeutung. Ferner ist eine fast typische Kom-

plikation die Lostrennung der Ulna von der abgebrochenen Radiusepiphyse, vielfach gefolgt von exzessivem Längenwachstum der Ulna. Die reine Epiphysenlösung des distalen Radiusendes ist selten. Sie wird im Alter von 16—18 Jahren mehrfach, einmal auch bei einem 40jährigen Manne beobachtet, und zwar doppelseitig. Für die Diagnosenstellung des Radiusbruches ist zu betonen, daß hauptsächlich die typische Deformität in Betracht kommt, daß hingegen Krepitation und abnorme Beweglichkeit häufig fehlen. Ferner wird man, um ein genaues Bild von der Verschiebung der Bruchenden zu bekommen, stets eine seitliche Röntgenaufnahme machen müssen.

E. Siegel (Frankfurt a. M.).

---

13) **Couteaud.** Des luxations du poignet compliquées d'issue des os de l'avantbras et du carpe.

(Bull. et mém. de la soc. de chir. de Paris T. XXXII. p. 468.)

C. berichtet über zwei Fälle von komplizierten Verrenkungen des Handgelenkes, die mit gutem kosmetischen und funktionellen Resultate zur Heilung kamen. Auf Grund weiterer statistischer Erhebungen spricht er sich durchaus für die konservative Behandlung genannter Verletzungen aus nach gründlicher Desinfektion der Wunden und prophylaktischer Injektion von Tetanusserum. Wenn einzelne Mittelhandknochen aus ihren Gelenkverbindungen herausgerissen sind, so hält er deren Resektion für unerläßlich; die Amputation verwirft er vollkommen; nach eingetretener Infektion versteht er sich nur zur Resektion des Gelenkes. Bei der Nachbehandlung legt er den größten Wert auf baldmöglichste Mobilisierung der Gelenke und verzichtet von Anfang an auf die Verwendung von Gipsverbänden.

Zu den Ausführungen C.'s gibt Delbet beachtenswerte Ergänzungen an der Hand umfassender Studien, die er bei Bearbeitung des gleichen Themas angestellt hat. Er berichtet, daß bei heftigem Sturz auf die Handfläche außer dem klassischen Radiusbruch typische Verletzungen des Handgelenkes vorkommen, von denen je nach der Stärke der Gewalteinwirkung drei Grade zu unterscheiden sind. Der erste Grad bestehe nur in einem Riß- (nicht Kompressions-) Bruch des Naviculare. Bei dem zweiten Grade handle es sich um eine teilweise Verrenkung der Handwurzelknochen; verrenkt sei, und zwar nach hinten, das Os capitatum, mit ihm die ganze distale Reihe der Handwurzelknochen und außerdem ganz oder nur mit abgesprengten Teilen, das Nerviculare und das Triquetrum; das Lunatum bleibe, infolge seiner überaus festen Bandverbindungen, in Zusammenhang mit dem Radius, und gewöhnlich auch noch die anliegende Hälfte des bei der genannten Verletzung sehr häufig gebrochenen Naviculare. Bei dem dritten Grade endlich wurde überdies noch das Lunatum aus seinen dorsalen Bandverbindungen gelöst und um das Ligam. radiolunatum wie an einem Scharnier palmarwärts durch den Druck des dorsal verrenkten Capitatum umgekippt. Die nach den Verletzungen lange fortbestehenden Schmerzen erklärt D. aus der ent-

stehenden starken Zerrung des N. medianus, seltener des N. ulnaris. Bezüglich der häufig vorgekommenen Verwechslung mit Radiusbrüchen macht er genaue differentialdiagnostische Angaben. Nach seinen Erfahrungen bietet unblutige Reposition nur wenig Aussicht auf Erfolg, während das operative Verfahren (Schnitt an der Beugeseite!), event. mit Entfernung des die Reposition hindernden Lunatum und Naviculare, funktionell sehr günstige Resultate schaffe.

Nélaton's Bericht über einen einschlägigen, nur mit Massage behandelten Fall findet wegen seines recht unbefriedigenden Resultates durchaus abfällige Kritik. **Thümer** (Chemnitz).

---

14) **Castruccio.** La frattura dello scafoide del carpo.

(Arch. di ortopedia 1906. Nr. 5 u. 6.)

Sorgfältige Bearbeitung der Anatomie und Pathologie des Gegenstandes. Bei eigenen Leichenexperimenten erzeugte C. einen Bruch des Kahnbeines, wenn er den Vorderarm am Olecranon amputierte, die Hand in stärkster Dorsalflexion aufstützte und bei leichter radialer Abduktion mäßige Schläge auf den Arm ausführte. Ohne radiale Abduktion entstanden eingekeilte Radiusfrakturen, bei mäßiger Dorsalflexion typische. Die Kahnbeinfraktur entsteht so, daß das proximale Ende durch Semilunare und Capitatum, das distale durch den Proc. styloid. radii fixiert wird und seine Mitte, der Hals, einbricht. Man muß dabei die Stellungsveränderungen beachten, welche der Knochen bei den Handbewegungen macht, und die das Röntgenbild lehrt.

C. beobachtet vier Fälle von Pseudarthrose nach Kahnbeinbruch. Die Bruchlinie verlief entweder an der typischen Stelle quer durch den mittleren Teil (Hals) des Knochens, teils mehr schräg, einmal fast in der Längsrichtung des Vorderarmes; es bestand zugleich Triquetrumbruch. Kein Fall wurde operiert.

E. Pagenstecher (Wiesbaden).

---

15) **F. Voigt.** Die Roser-Nélaton'sche Linie.

(Zeitschrift für orthopäd. Chirurgie Bd. XVI. Hft. 3 u. 4.)

Verf. hat auf Veranlassung von Lange (München) durch Messungen an Lebenden und an Leichen festgestellt, daß sich für die Bestimmung des Trochanterstandes an der Roser-Nélaton'schen Linie die von Roser vorgeschriebene Beugestellung des Oberschenkels, in der die Femurachse senkrecht auf der Sitzdarmbeinlinie steht (135°), am besten eignet. Auch bei dieser Stellung besteht noch eine Fehlerquelle von 1 cm, die sich bei keiner Schätzung vermeiden läßt.

Bei der Betrachtung eines Pat. von rückwärts kann man nach Lange den Trochanterstand gut dadurch veranschaulichen, daß man die Darmbeinkämme und die Ränder der Trochanteren mit farbiger Kreide anzeichnet. **J. Riedinger** (Würzburg).

---

16) **A. Saxl.** Das Verhältnis des Trochanters zur Roser-Nélaton'schen Linie.

(Zeitschrift für orthopäd. Chirurgie Bd. XVII.)

Auf Grund seiner anatomischen Untersuchungen an 52 Hüftgelenken kommt Verf. zu folgenden Schlußfolgerungen: 1) Die Messung des Trochanterstandes in bezug auf die Roser-Nélaton'sche Linie muß, so weit es möglich ist, in der Weise vorgenommen werden, daß der Oberschenkel rechtwinklich zu dieser Linie — also nicht in absoluter rechtwinkliger Beugung — eingestellt wird, und zwar ohne Ab- oder Adduktion, ohne Innen- oder Außenrotation. 2) Unter normalen Verhältnissen fällt bei der genannten Einstellung der obere Trochanterrand mit der Roser-Nélaton'schen Linie in der Regel zusammen. 3) Es gibt auch Fälle mit normalem Schenkelhalsneigungs- und Richtungswinkel, bei denen ein mäßiger Trochanterhochstand vorhanden ist, und zwar findet sich dieses Vorkommnis bei verhältnismäßiger Kürze des Schenkelhalses oder massiger Entwicklung des Trochanter major insbesondere nach der Höhendimension oder einer Kombination beider Faktoren. **J. Riedinger** (Würzburg).

17) **H. Spitzy** und **H. Reiner.** Die Sakrokoxitis des Kindesalters.

(Zeitschrift für orthopäd. Chirurgie Bd. XVII.)

Nach einer genauen Beschreibung von drei Fällen der bis jetzt selten beobachteten tuberkulösen Sakrokoxitis im Kindesalter entwerfen Verff. ein möglichst umgrenztes Bild der Erkrankung. Die Symptome bestehen außer in allgemeinen Erscheinungen hauptsächlich in Störung der Lokomotion (Hinken, Trendelenburg'schem Phänomen usw.), lokaler Schmerzhaftigkeit, Schwellung, Abszedierung in Zwerchsackform. Der Verlauf ist chronisch, subakut oder akut. Die Diagnose ist leicht, die Prognose zweifelhaft. Die Behandlung soll möglichst konservativ sein, da die Kinder eingreifende Operationen nicht ertragen. In manchen Fällen sind aber günstigere Verhältnisse nur dadurch zu schaffen, daß der Knochenherd freigelegt und nach außen drainiert wird, da sonst die zwerchsakartige Form der Abszesse den Abfluß des Eiters verhindert. **J. Riedinger** (Würzburg).

18) **Ludloff.** Die Röntgendiagnostik der Kreuzbeinverletzungen.

(Fortschritte auf dem Gebiete der Röntgenstrahlen Bd. X. Hft. 5.)

Verf. weist in seinem Breslauer Vortrag erneut auf die Schwierigkeiten der Röntgenuntersuchung des Kreuzbeines hin, warnt vor allem davor, bei anscheinend negativem Befund eine Fraktur auszuschließen; nur der positive Befund gilt. Nie kann eine Aufnahme genügen, es müssen stets Übersichtsaufnahmen in verschiedenen Lagen gemacht werden. Eines der wichtigsten Symptome bei Kreuzbeinbrüchen bildet häufig die event. Asymmetrie des Beckens.

Die Röntgendiagnostik muß stets unterstützt werden durch die Auskultation und event. Untersuchung in Narkose.

Gaugele (Zwickau).

---

19) Hoeftmann. 1) Das Verhältnis der Orthopädie zur Chirurgie. 2) Methode zur Reposition kongenitaler Hüftgelenksluxationen mit sofortiger Herabführung in volle Extensionsstellung.

(Zeitschrift für orthopäd. Chirurgie Bd. XVII.)

Verf., bekanntlich der erste in der Reihe der Vorsitzenden der Deutschen Gesellschaft für orthopädische Chirurgie, erörtert in der vorliegenden Festschrift für v. Bergmann kurz noch einmal die Gründe, die zur Selbständigmachung der Gesellschaft geführt haben, und erinnert daran, daß das Aufstreben der Orthopädie nach der Gründung der Gesellschaft der beste Beweis für die Notwendigkeit der Trennung war. Die Orthopädie sei gewissermaßen ein Bindeglied zwischen Chirurgie und interner Medizin, speziell Nervenheilkunde. Sie wirke eher vereinend als zersplitternd.

Im zweiten Teile berichtet H. zunächst über anatomische Untersuchungen an 30 Verrenkungspräparaten und an 100 mazerierten Oberschenkeln. Er fand, daß Anteversion des Schenkelkopfes sich in der größten Anzahl der untersuchten Oberschenkel wiederfand, und daß bei den Verrenkungspräparaten der Anteversionswinkel nie größer ist, als er sich durch die Messung nachweisen läßt. Praktisch wichtig ist es, daß man die Drehung des Schenkelhalses bei dem Repositionsmanöver nicht unbeachtet läßt, weil sonst leicht eine Reposition nicht gelingt, die bei gehöriger Beachtung der Sachlage ganz leicht ist. Zur Illustration führt H. ein Beispiel eines 10 Wochen alten Verrenkungsbruches bei einem 54 Jahre alten Mann an. Es lagen hier ähnliche Verhältnisse vor, wie bei einer angeborenen Verrenkung mit Drehung des Schenkelhalses nach hinten (Retroversion). Der Kopf war bei normaler Stellung des Beines steil nach hinten gerichtet und angeheilt. Die Reposition gelang nur bei Anwendung starker Rotation nach außen. Da nach der Reposition der Fuß direkt nach hinten sah, so wurde durch Osteotomia subtrochanterica die natürliche Stellung wieder hergestellt. Hieran knüpft Verf. einige Bemerkungen über die Entstehung der Anteversion bei der angeborenen Verrenkung. Manchmal scheint es, als ob eine primäre Anteversion des Schenkelhalses die Schuld an der Verrenkung trägt.

In der Behandlung weicht Verf. von der allgemeinen Ansicht ab. Er bringt nach der Reposition das Bein in Streckstellung. Um die Gefahr der Reluxation durch Gegenstemmen des Trochanter beim Herunterholen aus der horizontalem Abduktionsstellung zu vermeiden, hebelt man nach der Vorschrift von H. den oberen Teil des hyperextendierten und abduzierten Oberschenkels stark nach vorn, während man das Knie nach hinten drückt. Nun kann man ohne Gefahr den

Oberschenkel nach innen drehen und, ohne daß der Trochanter gegen das Becken stößt, das Bein in Streckstellung überführen. Während man immer noch mit der Hebelbewegung nach vorn fortfährt und zu gleicher Zeit kräftig nach unten zieht, rotiert man das Bein wieder nach außen. Dann wird durch Spannung das Ligamentum Bertini und Vorziehen des Kopfes dessen Hinausschlüpfen über den hinteren Pfannenrand verhindert. Die Feststellung geschieht durch einen von H. früher schon beschriebenen Apparat. An einem anatomischen Modell setzt Verf. seine Methode näher auseinander. Meistenteils können die Kinder am 2. oder 3. Tag umhergehen. Bei doppelseitigen Verrenkungen reponiert Verf. das zweite Bein etwa 8—14 Tage später. Er läßt aber jetzt in allen Fällen in der ersten Zeit Gewichtsextension anwenden, wenn die Kinder nicht umhergehen. Zugleich sucht er durch eine zirkuläre Gummibinde die Gelenkköpfe noch mehr in die Pfanne zu pressen. Die Behandlung dauert bis zu einem Jahr und darüber. Bei Koxitis extendiert Verf. den Oberschenkel zuerst in gebeugter, dann in gestreckter Stellung, worauf ein entlastender Apparat, von H. früher beschrieben, angelegt wird.

In der Schlußfassung verweist Verf. auf die Arbeiten von Busch und Bigelow, die auch heute noch Beachtung verdienen, und auf die er schon im Jahre 1904 hingewiesen habe. Es ist leicht, den Oberschenkelkopf bei angeborener Verrenkung vor die Pfanne zu führen, wenn man deren Angaben befolgt: Hyperflexion des Beines bei Adduktion und Rotation nach innen, so daß das Knie in die Nabelgegend gedrückt wird: der Kopf wird dadurch in die Pfannengegend gehebelt. Nun erfolgt eine Zirkumduktion bis zur üblichen Abduktionsstellung und Hyperextension. Das Verfahren geht dann in der Weise, wie es oben angedeutet wurde, weiter. Verf. empfiehlt das später auch von Schanz empfohlene Verfahren dringend, da es nicht nur sehr viel bequemer für die Kinder, sondern auch wirksamer als die anderen Methoden ist. Jedenfalls verdient die Arbeit die Beachtung aller orthopädischen Chirurgen.

J. Riedinger (Würzburg).

---

20) **K. Gaugele.** Über die Kombination der angeborenen Hüftgelenksverrenkung mit der Little'schen Krankheit.

(Zeitschrift für orthopäd. Chirurgie Bd. XVII.)

Unter neun Fällen von Little'scher Krankheit bei Kindern fand Verf. die Kombination mit Hüftverrenkung 5mal. Auf Grund seiner klinischen und röntgenologischen Untersuchungen unterscheidet er drei Typen: 1) Der von Ludloff beschriebene zeigt eine totale Verrenkung des Schenkelkopfes mit fast normaler Pfanne. Ursache der Verrenkung ist Muskelspasmus. 2) Beim zweiten kommt es infolge des großen Widerstandes seitens des Bandapparates nur zur Subluxation durch den Muskelspasmus. 3) Das Zusammentreffen beider Krankheiten ist ein zufälliges.

Nicht luxierte Becken zeigen infolge der Muskelspasmenwirkung Aushöhlung und Verdickung des Pfannendaches. Aus prophylaktischen Gründen soll möglichst frühzeitig tenotomiert werden.

J. Riedinger (Würzburg).

---

21) **Springer.** Beiträge zur unblutigen Operation der angeborenen Hüftgelenksverrenkung.

(Archiv für Orthopädie, Mechanotherapie und Unfallchirurgie Bd. V. Hft. 1.)

Nach einer tabellarischen Zusammenstellung der verschiedenen Heilungen der ein- und doppelseitigen Hüftverrenkungen macht uns Verf. im ersten allgemeinen Teile seiner Arbeit an der Hand der ihm zu Gebote stehenden Röntgenbilder mit anatomischen Beobachtungen der angeborenen Hüftverrenkung bekannt, die auch für praktische Fragen der unblutigen Reposition von Wichtigkeit sind. Daß durch diese Reposition des Kopfes wirklich eine Umformung des Hüftgelenkes zur Norm erzielt werden kann, wurde lange Zeit nicht für möglich gehalten. Jetzt aber weiß man aus dem Studium der Röntgenogramme, daß, sobald nur der Kopf richtig in die Pfanne eingestellt ist, sich in 3—10 Monaten ein Ausbau des Pfannenloches nachweisen läßt, wenn schon eine durch das Röntgenbild nachweisbare Veränderung des Pfannenbodens nicht stattgefunden hat. Auch vollzieht sich innerhalb dieser Zeit eine Umgestaltung des Kopfes, und zwar der Art, daß sich der Knochen der Epiphyse außerordentlich erweitert, meistens zwar wenig oder gar nicht in die Höhe wächst, dagegen sich pilzförmig transversal vergrößert, was begreiflicherweise bei einer Transposition oder Reluxation nicht beobachtet wird.

Was nunmehr die Technik der Reposition anbetrifft, so arbeitet Verf. in letzter Zeit aus freier Hand, ohne Maschinen (Schraube), die er nur auf ganz hartnäckige Fälle angewendet wissen will. Ohne vorher die Weichteile zu bearbeiten, wie es einige Autoren empfohlen haben, im Gegenteil mit systematischer Schonung der Weichteile, als einem die Reposition erhaltenden Momente, läßt er z. B. bei linksseitiger Verrenkung, um jederzeit über den Stand des Kopfes im klaren zu sein, die linke Hand das Hüftgelenk von außen her umgreifen, den Daumen in der Leistenbeuge, die anderen Finger auf der Außenseite, faßt mit der rechten Hand das Bein am Knie an, rotiert es in der Flexionsstellung nach auswärts und führt es allmählich in die Abduktionsstellung. Die Feststellung des Beckens besorgt außerdem ein Assistent durch maximale Beugung des anderen Hüftgelenkes. Schnappt bei diesen Handgriffen der Kopf mit fühl- und hörbarem Ruck ein, so bietet die Reposition die beste Aussicht auf ein gutes Resultat.

Nach gelungener Einrenkung wird für gewöhnlich um krankes Bein und Hüfte in Außenrotation und in Abduktion von 90—100° ein nur im Gebiete der Cristae und Spinae stärker unterfütterter Gipsverband angelegt, der ganz besonders oben und hinten in der Trochantergegend durch Druck des Daumens in der exaktesten Weise anmodelliert wird, um Bewegungen des Kopfes in dieser schädlichen

Richtung nach oben und hinten zu verhüten. Diesen Verband läßt Verf. am liebsten 6 Monate liegen und behält in der ganzen Behandlungszeit denselben Abduktionsgrad bei, da er jede Feststellung des Beines in verminderter Abduktionsstellung für einen Widerspruch mit dem Prinzipe, die Abduktion als heilendes Moment anzusehen, hält und weiter der Ansicht ist, daß dieses Vorgehen direkt das Eintreten von Transposition nach oben bewirkt.

Um auch in der Nachbehandlungszeit möglichst ausgiebige Abduktionsstellung zu erhalten, läßt S. nach Fortlassen der Verbände einfach den bisher auf der kranken Seite getragenen, bedeutend erhöhten Schuh (15—20 cm) unter dem gesunden Fuße tragen. Weitere Nachbehandlung, die in gymnastischen Übungen usw. zu bestehen pflegt, hält er für das Gros der Fälle für überflüssig.

41 lesenswerte Krankengeschichten, 10 Röntgenogramme sind am Schluß der Arbeit beigefügt.

Hartmann (Kassel).

---

22) **A. Lorenz.** Über die Endziele der Koxitisbehandlung und ihre einfachsten Mittel.

(Zeitschrift für orthopäd. Chirurgie Bd. XVII.)

23) **M. Reiner.** Indikationen zur Resektion bei tuberkulöser Koxitis.

(Ibid.)

Nachdem L. die Wandlung seiner Anschauungen über die Behandlung der Koxitis und die Vereinfachung seiner Methoden seit 25 Jahren geschildert hat (näheres s. Zentralblatt für Chirurgie 1906 p. 802), stellt R. für die Resektion bei Koxitis folgende Indikationen auf. Man operiere: 1) Bei jeder Form der Hüftgelenkstuberkulose im Stadium des intraartikulären Abszesses, wenn akute Erscheinungen der Eiterretention bzw. der Kapselspannung (selbst bei Anwendung bester mechanischer Hilfsmittel unstillbare Schmerzen, Fieber, Prostration usw.) vorhanden sind. 2) Bei weichen Formen a. an Kindern, wenn die Schwellung Neigung zu rapidem Wachstum und zu rascher Einschmelzung zeigt und das Allgemeinbefinden leidet, und zwar womöglich vor der Entstehung von Fisteln; b. an halbwüchsigen und jüngeren Erwachsenen unter allen Umständen, und zwar so bald als möglich. 3) Bei Vorhandensein von Herden, und zwar a. bei als solche erkannten keilförmigen Infarkten, wenn die anderweitigen tuberkulösen Erkrankungen geringfügig sind; b. bei Herden anderer Kategorien nur dann, wenn sie groß sind und Neigung zu rapidem Wachstum aufweisen. 4) Bei drohender oder erfolgter Pfannenperforation. 5) Große Sequester. 6) Wenn bei infizierter fistulöser Koxitis oder bei ausgedehnter Caries mit reicher Eiterung das Leben des Pat. auf dem Spiele steht, vorausgesetzt, daß der Allgemeinzustand noch nicht zu sehr reduziert ist.

J. Riedinger (Würzburg).

---

24) **A. Schanz.** Zur Nachbehandlung der tuberkulösen Koxitis.

(Zeitschrift für orthopäd. Chirurgie Bd. XV. Hft. 2—4.)

Verf. empfiehlt, nach Heilung der Koxitis den orthopädischen Apparat nicht sofort zu entfernen, sondern, um Deformitäten durch Belastung zu verhüten, die Entlastung allmählich aufhören zu lassen. Vom Apparat wird zunächst der Beckenteil weggenommen. An der so entstandenen »Hüftbrücke« wird dann eine Vorrichtung angebracht, bestehend in einer in die Schienen eingeschalteten Feder, die im Moment der Belastung zusammengedrückt wird und im Moment der Entlastung sich wieder ausdehnt. Je nach der Stärke der Feder wird die Belastung zum Teil auf das Hüftgelenk übertragen. Mit dieser Behandlung verbindet Verf. eine mäßige Extension für die Nacht.

Dem Redressement zieht Verf. die intra- oder subtrochantere Osteotomie vor. Er operiert auf dem Heusner'schen Extensionstisch und durchschneidet nicht die Adduktoren, sondern legt nach der Operation einen Extensionsverband und darüber einen Fixationsverband an. Eine Woche lang wird kräftig extendiert, dann wird der Verband gewechselt und auf dem Heusner'schen Tische die volle Korrektur hergestellt. Später läßt Verf. seine federnde Hüftkrücke tragen. Letztere wird auch zur Nachbehandlung bei Schenkelhalsfrakturen empfohlen. **J. Riedinger** (Würzburg).

---

25) **H. Gocht.** Die Tenotomie der Kniebeugesehne bei elektrischer Reizung der Muskeln.

(Zeitschrift für orthopäd. Chirurgie Bd. XVII.)

Verf. hat zahlreiche anatomische Untersuchungen vorgenommen, aus denen hervorgeht, daß bei starker Spannung des Musculus biceps femoris besonders in der Beugestellung des Unterschenkels der Muskel sich vom benachbarten Nervus peroneus abhebt, so daß sich die Tenotomie ohne Gefahr für den Nerven ausführen läßt. Verf. verwertet diese Erfahrung seit längerer Zeit in der Weise, daß er bei der subkutanen Tenotomie der Bicepssehne den Muskel möglichst bei rechtwinklig gebeugtem Unterschenkel durch einen kräftigen faradischen Strom anspannen läßt. Die Verletzung des Nerven ließ sich auch am Lebenden stets vermeiden. **J. Riedinger** (Würzburg).

---

26) **A. Meyer.** Beitrag zur Kenntnis der Längsfrakturen der Patella.

(Deutsche Zeitschrift für Chirurgie Bd. LXXXV. p. 657.)

Im Röntgenlaboratorium von Dr. G. Baer in Zürich sind binnen 3 Jahren sieben Fälle von Längsbrüchen der Kniescheibe mittels Röntgen als solche diagnostiziert. An die Veröffentlichung von deren Krankengeschichten schließt M. eine sehr umfassende, wohl erschöpfende Übersicht über die Literatur dieser bisher für sehr selten gehaltenen Bruchart, die indes häufig genug vorkommen mag, freilich bislang der Diagnose schlecht zugänglich war. Von M.'s Fällen waren

zwei wahrscheinlich, einer fraglich direkt entstanden, vier sicher indirekt. Den letzteren wendet sich das Hauptinteresse der Arbeit zu, sie werden durch Muskelzug erklärt.

An die Außenkante der Patella setzen sich starke Fasermassen des Vastus lateralis und die oben vom Glutaeus und Tensor fasciae bewegte Fascia lata, deren beider Faserungsverlauf teils longitudinal, teils transversal ist. Wie dieses Verhältnis die Kniescheibenverrenkungen nach außen begünstigt, kann es auch zu einem Knochenriß durch sie führen. Bei nach Außenziehung der Kniescheibe ist ihr Flächenkontakt auf dem latenten Condylus unvollkommen, er gleicht mehr einem Reiten auf diesem. Bei einem Sturze und gleichzeitiger Kniebeugung ist annehmbar, daß die Muskelwirkung von Vastus und Fascia lata die Kniescheibe durch Biegung in der horizontalen Querachse abbricht, wodurch also ein Biegungsriß und Bruch in Vertikalrichtung entsteht. Auch die feinere Knochenstruktur der Kniescheibe und der beiden Oberschenkelkondylen, die M. an aufeinander folgenden Durchschnitten derselben studierte, paßt zu dieser Auffassung. Die an Spongiosa reichsten Partien der Kniescheibe befinden sich im lateralen unteren Drittel derselben, scheinen demgemäß eher zu Einbrüchen geeignet. Von den Oberschenkelkondylen aber ist ersichtlich, daß seitliche Verschiebungen der Kniescheibe am ersten lateralwärts möglich sind, und die Facettierung der Kniescheibe erleichtert die Wirkung der seitlichen Zugkräfte. In allen Fällen M.'s saß der Längsbruch auf dem lateralen Drittel der Kniescheibe. Zur Röntgenographierung dieser Brüche ist die Kniedurchstrahlung im sagittalen und transversalen Durchmesser unbrauchbar, man muß das Knie strecken, die Kniescheibe soviel wie möglich nach außen verschieben und nun eine Aufnahme im schrägen Durchmesser von hinten außen nach vorn innen machen.

Klinisch verhalten sich die patellaren Längsbrüche ungleich günstiger als die queren. Es kann schon nach 4—6 Wochen Konsolidation stattfinden. Bei Wiederbeginn des Gehaktes kehrt leicht ein mäßiger Gelenkerguß wieder, eine Folge des Callus, der sich durch die Kniebewegung abschleift. Auch kann eine Refraktur eintreten, so daß unter Umständen der Heilungsverlauf sich bis 6 Monate und mehr hinziehen kann. Therapeutisch empfiehlt sich Ruhelage in Streckstellung während kürzerer Zeit, früh aufgenommene Massage, nicht zu kurze Schonung vor starker Beugung und Überanstrengung. Knochennaht wird nur ausnahmsweise in Frage kommen.

Die der Arbeit beigegebenen Röntgenogramme in verkleinertem Maßstabe geben nur teilweise anschauliche Bilder, auch fehlt ihnen die Bezifferung, auf die im Texte Bezug genommen wird. Für die ebenfalls beigefügten Photogramme, welche Knochendurchschnitte durch Kniescheibe und durch die Femurkondylen darstellen, wäre zum besseren Verständnis eine etwas eingehendere Erläuterung nicht überflüssig gewesen.

Zum Schluß steht ein 24 Nummern zählendes Literaturverzeichnis.

Meinhard Schmidt (Cuxhaven).

27) **Wedensky.** Über die Bedeutung des Hilfsapparates bei Verletzungen des Streckapparates des Kniegelenkes.

(v. Langenbeck's Archiv Bd. LXXXII. Hft. 1.)

Verf. beschreibt einen Fall von Zerreißung des Lig. patellae proprium, den er durch Operation geheilt hat. Auf Grund dieses Falles unternahm er genauere anatomische Studien über den Hilfsstreckapparat, deren interessante sich auf die Literatur wie auf Leichenuntersuchung stützende Details im Original nachgelesen werden müssen. Der hauptsächlichste Hilfsapparat wird gebildet von den Endsehnen der Mm. vastus medialis, vastus lateralis und des Tensor fasciae latae, einschließlich dieser Muskeln selbst. Derselbe hat eine wesentliche chirurgische Bedeutung, insofern er bei Verletzungen des Streckmuskels vikariierend eintritt und die Heilung resp. Wiederherstellung der normalen Funktion beschleunigt, wenn ein operativer Eingriff nicht vorgenommen wird. Für die Behandlung von Verletzungen sowohl der Sehne des Quadriceps wie des Lig. patellae sollte in unserer Zeit ausschließlich die chirurgische Inangriffnahme in Betracht kommen. Die konservative Therapie hat bisher in 30% der Fälle ungünstige Heilresultate ergeben, während die Naht des zerrissenen Apparates ausgezeichnete Erfolge mit kürzerer Heilungsdauer gibt. Zur Aufsuchung des Lig. patellae empfiehlt sich ein unten abgerundeter Längsschnitt etwa zwei Querfinger breit vom äußeren Kniescheibenrand entfernt. Zur Naht eignet sich am besten Silkworm, das sehr fest ist und allmählich resorbiert wird. Die hauptsächlichste Indikation für den chirurgischen Eingriff wird durch Umschlagen des Rißendes des Bandes unter die Kniescheibe gegeben, welches Ereignis dadurch zustande kommt, daß infolge der Elastizität des Fettpolsters das Band nach oben verschoben wird und das Fettpolster dessen Stelle beim Beugen und Strecken des Knies einnimmt. Langes Liegenbleiben des Beines im Gipsverband ist zu widerraten. Frühzeitige Massage, Faradisation und passive Bewegungen sind schon vom 11. Tage an anzuwenden.

E. Siegel (Frankfurt a. M.).

---

28) **F. Franke.** Das Influenzaknie.

(Deutsche Zeitschrift für Chirurgie Bd. LXXXV. p. 335.)

Vielfach zurückgreifend auf ältere wiederholte Mitteilungen über die chronische, d. h. nicht gänzlich ausgeheilte Influenza und mannigfache für diese charakteristische Krankheitserscheinungen und Komplikationen führt F. hier aus, welche Gelenkerkrankungen — speziell das Knie betreffend — er auf Grund seiner Erfahrungen der Influenza zuschreibt. Der Zusammenhang der fraglichen Gelenkerkrankungen (außer dem Knie werden auch die Fingergelenke von ihnen bevorzugt) mit der Influenza ist nicht leicht und ohne weiteres ersichtlich; denn zwischen ihnen und dem akuten Krankheitsstadium der Influenza können lange Zwischenräume, Monate und Jahre lang, liegen. Indessen hat sich F. bei seinen Beobachtungen eben der Diagnose »chronische

Influenza« überzeugend versichert, und bei der klinischen Gleichartigkeit der Gelenkaffektionen nimmt er für seine Influenzaarthritiden dieselbe Spezifizität in Anspruch wie für die gonorrhoischen, gichtischen, skarlatinösen usw. Die von F. geschilderte, bei Praktikern, wie er selbst erfahren hat, im ganzen wohl noch wenig populär gewordene chronische Influenza äußert sich im Weiterbestehen gewisser subjektiver Influenzafolgen, so besonders neurasthenischer Art, ausgeprägter Neigung zu Erkältungen, zum Frieren und Schwitzen. Hierzu kommt oft eine typische Influenzaangina, charakterisiert durch Schwellung und Rötung einiger Zungenpapillen, die häufig zur sog. Himbeerzunge führen, Rötung der Ränder der vorderen Gaumenbögen. Dazu findet sich oft Druckempfindlichkeit von Nervenstämmen, namentlich der Interkostalnerven, auch der Cruralnerven usw., ferner der unteren Hälften der Schienbeine. Außerdem besteht häufig ganz ausgeprägte Milzschwellung. Die spezifischen Influenzagelenkerkrankungen setzen in der Regel subakut oder chronisch ein und werden meist chronisch. Im ganzen sind sie gutartig und scheinen der Hauptsache nach auf einer Affektion der Knochen zu beruhen. Am Knie ist ihr Sitz vorwiegend der mediale Condylus, in dem F. eine Epiphysenosteomyelitis annimmt, die aber nach ihrer Ausheilung oft noch lange eine schmerzhafte Schwäche des Knies und Druckempfindlichkeit des Condylus zurückläßt. Zu der Ansicht, daß es sich um ein Knochenleiden handelt, ist F. übrigens erst in den letzten Jahren gelangt; früher hielt er die fragliche Knochenschmerzhaftigkeit für rein nervös. Schwere Fälle mit hohem Fieber und sehr heftigen Schmerzen bilden seltene Ausnahmen, nehmen aber auch, wenn richtig mit Ruhigstellung behandelt, so gut wie nie Ausgang in Eiterung. Nur einmal wurde eine Resektion erforderlich, die fünf braun erweichte Herde der Oberschenkelepiphyse ergab. Der Eiter eines beschränkten intraartikulären Herdes war braunrötlich und dick. Bakterien wurden nicht gefunden.

Zur Behandlung des Influenzaknies eignet sich völlige Schonung und Ruhe des Gliedes, womöglich Bettruhe, Dinge, die bei chronischen Fällen kaum durchsetzbar sind. Intern gibt F. stets Natr. salicyl. mit Antipyrin, und zwar auch bei älteren Fällen mit Erfolg; bei vorhandener Milzschwellung Chinin. Prießnitz, Heißluftbäder, Bier'sche Stauung, Regenduschen, Thermen in Wildbad und Baden-Baden sind mit Nutzen zu verwenden, Einpinselungen, Salben und sonstige Gicht- und Rheumatismusmittel haben nichts genützt. Wichtig ist unter allen Umständen, daß die Pat. Erkältungen sorgsam meiden.

Wir verweisen betreffs der Krankengeschichten, ebenso wie betreffs der mehr beiläufigen Schilderung der Influenzahanderkrankung auf das Original.

Zum Schluß steht ein Literaturverzeichnis von 25 Nummern, deren vier auf frühere Arbeiten des Verf.s entfallen.

Meinhard Schmidt (Cuxhaven).



29) **A. Anzoletti.** La frattura indiretta dei condili tibiali ed il suo meccanismo.

(Arch. internat. de chir. Vol. III. Fasc. 3.)

A. nimmt an, daß der Condylus ext. tib. auf Druck und Zugfestigkeit besonders in Anspruch genommen wird, wenn das Körpergewicht auf einem Beine ruht. Durch die Adduktionsstellung des Hüftgelenkes wird auf den ilio-tibialen Teil der Fascia lata ein Zug, durch Pronation des Fußes auf das Wadenbein ein Druck ausgeübt. Bei dieser asymmetrischen Haltung des Beines kann ein Stoß gegen den Calcaneus indirekt einen isolierten Bruch des äußeren Condylus hervorrufen, da Zug und Druck zu gleicher Zeit und in gleichem Sinne auf diesen Knochenteil einwirken.

Bei der Behandlung ist die Stellung des Hüft- und Fußgelenkes zu beachten. Das Hüftgelenk wird mit abduziertem Oberschenkel verbunden, um das Lig. ilio-tibiale zu entspannen, das Fußgelenk in maximaler Supination fixiert, um das mit der Fibula artikulierende Fragment der Tibia nach Möglichkeit zu reponieren.

Revenstorf (Hamburg).

---

30) **C. Hübscher.** Die Atrophie des Flexor hallucis longus beim Plattfuß. Anatomische Untersuchungen.

(Zeitschrift für orthopäd. Chirurgie Bd. XVII.)

In einer früheren Arbeit machte Verf. auf die Insuffizienz des Großzehenbeugers beim Pes valgus aufmerksam. Er hat nun an neun Unterschenkeln plattfüßiger Individuen anatomische Untersuchungen und Messungen vorgenommen, aus denen hervorgeht, daß der genannte Muskel von allen Supinatoren der einzige ist, der beim Plattfuß klinisch insuffizient, anatomisch schwer geschädigt und oft bis auf die Hälfte abgemagert ist. **J. Riedinger** (Würzburg).

Kleinere Mitteilungen.

Zur Frage von der osteoplastischen Amputation modo Sabaneieff.

Von

Dr. Z. Radlinski, Spezialarzt für Chirurgie,
in Warschau.

Durch das Referat über die Arbeit von L. Chevrier: »Amputation ostéoplastique femoro-tibiale (dite de Sabaneieff); étude cadaverique« (Zentralblatt für Chirurgie 1907 Nr. 7), worin es heißt, es sollte das Verfahren bislang nur an der Leiche ausprobiert sein, angeregt, teile ich mit, daß ich schon im Jahre 1900 Gelegenheit hatte, die Operation am Lebenden mit gutem Erfolg auszuführen. Es handelte sich um eine traumatische Verstümmelung in der Mitte des linken Unterschenkels nebst einer subkutanen Fractura femoris supracondyloidea, dicht oberhalb der Condyli, mit vollständiger Dislokation des unteren Fragmentes nach hinten (an demselben Beine). Die Verletzung entstand dadurch, daß ein 20jähriger

Bauernjunge durch den Flügel einer Windmühle ergriffen und in die Höhe geschleudert wurde. Pat. kam in Behandlung ca. 6 Wochen nach dem Unfalle. Pseudarthrose an der Bruchstelle, obenerwähnte stabil gewordene Dislokation, Streckstellung des ödematösen Gliedes, schmutzig granulierender konischer Stumpf des Unterschenkels mit herausragenden Knochen stellten mir den Gedanken nahe, die Sabaneieff'sche Operation auszuführen, und sie ist mir, damals Anfänger, ohne größere Schwierigkeit gelungen. Die unwesentliche Abweichung vom Sabaneieff'schen Operationsmodus bestand in hoher Durchsägung des Femur, dicht über der Frakturstelle und der Benutzung fast der Hälfte der Dicke des Schienbeines zur Osteoplastik. Nach ungestörtem (allerdings unter Drainage) Wundverlaufe wurde Pat. mit einem gebrauchsfähigen, an die einfachste Prothese gut passenden Stumpfe entlassen.

Das einzige, was ich gegen die Operation einwenden möchte, ist nicht ihre Schwierigkeit, sondern die Seltenheit der Fälle, wo sie bei präziser Indikationsstellung und rationeller Ausnutzung der gesunden Teile ihre Anwendung finden kann. Denn eigentlich konkurriert sie nicht mit der Gritti'schen Operation, sondern mit der hohen Amputation des Unterschenkels, mit der sie jedoch wegen der bewährten Einfachheit der letzteren und den beinahe sich deckenden Endresultaten nicht ohne weiteres konkurrieren sollte.

---

31) **M. Brandes.** Über primär chronische Arthritis mit Beginn im Kindesalter.

(Zeitschrift für orthopäd. Chirurgie Bd. XVII.)

Bei drei Pat. im Alter von 12—31 Jahren, die mit chronischem Gelenkrheumatismus behaftet waren, ließ sich die Entstehung des Leidens in die ersten Kinderjahre zurückführen. In längerer Ausführung, unter Berücksichtigung der Literatur, betont Verf. die Schwierigkeit einer richtigen Klassifikation aller Typen des chronischen Gelenkrheumatismus. Den Krankheitsprozeß in seinen Fällen bezeichnet er als primär chronischen Gelenkrheumatismus. Er bespricht ausführlich die klinischen Erscheinungen an den Gelenken, die Differentialdiagnose und die pathologische Anatomie, so weit sie bis jetzt aufgeklärt ist. In ätiologischer Hinsicht ergab sich kein neuer Anhaltspunkt. Die Prognose ist quoad sanationem schlecht, dagegen nicht unbedingt auch quoad vitam.

J. Riedinger (Würzburg).

32) **G. A. Wollenberg.** Über die Entstehung von Reiskörpern in der Synovialmembran.

(Zeitschrift für orthopäd. Chirurgie Bd. XVII.)

Verf. fand an einem durch Operation gewonnenen Präparate von chronischer Kniegelenksentzündung ziemlich dunkler Ätiologie hyaline Degeneration mit Bildung von kleinen runden Körperchen, die er als sehr kleine Reiskörperchen ansprechen muß. Am ausgeprägtesten fand sich der Degenerationsprozeß bei der mikroskopischen Untersuchung in dem Bindegewebe der Synovialis, und zwar in erster Linie in der Adventitia der Gefäße. Es fanden sich Übergänge des hyalin degenerierten adventitiellen und periadventitiellen Bindegewebes bis zur echten Reiskörperbildung. Diese Übergänge lassen die nahen Beziehungen der letzteren zum Gefäßsystem mit großer Deutlichkeit erkennen. Die Möglichkeit einer Entstehung der Reiskörper aus niedergeschlagenem Faserstoff ist auszuschließen. Anzeichen einer tuberkulösen Entzündung waren nicht vorhanden.

J. Riedinger (Würzburg).

33) **A. Hoffa.** Die Mobilisierung knöchern verwachsener Gelenke.

(Zeitschrift für orthopäd. Chirurgie Bd. XVII.)

Die Arbeit eröffnet den 17. Band der Zeitschrift für orthopädische Chirurgie, der als Festschrift für Exzellenz v. Bergmann herausgegeben wurde. Neben H. ist nun auch Joachimsthal an der Redaktion der Zeitschrift beteiligt.

Den Hauptinhalt der Arbeit bildet die Wiedergabe von 23 Krankengeschichten, in denen hauptsächlich über die günstigen Resultate berichtet wird, die mit der Trennung knöcherner Ankylosen und der Interposition gestielter Lappen, um eine Wiederverwachsung der Knochen zu verhindern, erzielt wurden. Die Lappen sollen möglichst viel Fett enthalten. Mit der Fettlappenplastik, die zuerst von Murphy in Chicago experimentell begründet und dann klinisch verwertet worden ist, wurde die gewünschte Mobilisierung erreicht an den Kiefergelenken, am Schultergelenk, an den Ellbogengelenken, am Handgelenk, in befriedigender Weise auch am Hüftgelenk, schließlich im Gelenk zwischen Kniescheibe und Oberschenkel. Nicht befriedigend dagegen waren die am Kniegelenk erzielten Resultate.

J. Riedinger (Würzburg).

34) **W. A. Tscherniawski** (St. Petersburg). Über einen Fall von Osteochondritis und Dactylitis luetica hereditaria.

(Zeitschrift für orthopäd. Chirurgie Bd. XVI. Hft. 3 u. 4.)

Der 15 Jahre alte Pat. zeigte hochgradige, charakteristische, an den Röntgenbildern deutlich erkennbare Veränderungen der Knochen der rechten oberen und unteren Extremität. Die Extremitäten der linken Seite sind gesund. Die Veränderungen bestehen in Gestaltsveränderung und Verdickung der Gelenkenden, in Verkrümmung und Verkürzung der Diaphysen. An Substanzverlusten sind abgeheilte destruierende Prozesse zu erkennen. Das Leiden bestand schon zur Zeit der Geburt. Wegen starker Kontraktur des Kniegelenkes wurde die Osteotomie der Tibia und eine partielle Resektion der Fibula vorgenommen.

J. Riedinger (Würzburg).

35) **S. Peltesohn.** Über Cubitus valgus mit sekundären Störungen im Gebiete des N. ulnaris.

(Zeitschrift für orthopäd. Chirurgie Bd. XVII.)

Bei zwei Pat., einem 42 Jahre alten Mann und einem 18 Jahre alten Mädchen, war der Cubitus valgus auf einen in der Kindheit erlittenen Bruch des Condylus externus zurückzuführen. Bemerkenswert ist, daß wohl eine Dislokation des Condylus, aber keine Wachstumsstörung erfolgte.

Da in der Literatur Wachstumsstörungen bei den gleichen Brüchen beschrieben sind, so schließt Verf., daß unter anscheinend gleichen lokalen Bedingungen Epiphysenfrakturen Wachstumsstörungen ein Mal herbeiführen, das andere Mal dagegen nicht.

Bei beiden Pat. waren sekundäre Nervenstörungen nachzuweisen.

J. Riedinger (Würzburg).

36) **A. Dreifuss.** Über die isolierte Luxation des Capitulum radii nach vorn.

(Zeitschrift für orthopäd. Chirurgie Bd. XVII.)

Verf. beschreibt einen Fall von traumatischer Verrenkung des rechten Capitulum radii nach vorn bei einem 20 Jahre alten Mann, und einen Fall von angeborener Verrenkung nach vorn bei einem 18 Jahre alten Mädchen. Die traumatische Verrenkung entstand durch Sturz nach rückwärts auf die pronierte Hand. Die Reposition war auf unblutigem Wege nicht zu erreichen, weil, wie sich bei der Operation (Alsberg in Hamburg) zeigte, die Sehne des M. biceps um das Radiusköpfchen geschlungen hatte. Nach Durchtrennung der Sehne gelang die Ropesition leicht. Auch ohne Naht der Sehne trat völlige Wiederherstellung der Funktion ein.

J. Riedinger (Würzburg).

37) **A. Stoffel.** Die Pseudarthrose des Processus styloides ulnae. (Aus der Prof. Dr. Vulpius'schen orthopädisch-chirurgischen Klinik zu Heidelberg.)

(Münchener med. Wochenschrift 1906. Nr. 52.)

Unter Bericht über zwei Fälle von Pseudarthrosenbildung bei Bruch des Proc. styloides ulnae bespricht S. die Ursachen derselben; er führt das Ausbleiben der

Konsolidation auf die mangelhafte Gefäßernährung des abgesprengten Fortsatzes, auf die Interposition zerrissener Bindegewebsteile und auf die dislozierende Wirkung der starken Ligamentverbindungen und die Abschleifung der Bruchflächen durch die Rotationsbewegungen in der Articulatio radio-ulnaris bei nicht festgestelltem Gelenke zurück. Auch bei Kahnbeinbruch hat S. in einem Falle Pseudarthrosenbildung beobachtet. **Kramer** (Glogau).

38) **O. Vulpius.** Knochenplastik zur Beseitigung der Manus vara.

(Zeitschrift für orthopäd. Chirurgie Bd. XVII.)

In einem Falle von Manus vara infolge von Wachstumsverkürzung der Ulna bei einem 17 Jahre alten Mädchen hat Verf. den Versuch gemacht, diesen Knochen osteoplastisch zu verlängern. Aus der oberen inneren Fläche der Ulna wurde ein Periost-Knochenlappen mit peripherer Basis mit einem feinen Meißel herausgeschlagen und nach der Peripherie gegen die Handwurzel zu umgeklappt. Der Versuch gelang mit teilweise gutem funktionellen Resultat. Wahrscheinlich wäre letzteres nach Ansicht des Verf.s besser gewesen, wenn man den Lappen mehr von der Dorsalseite entnommen und breiter und länger angelegt hätte.

J. Riedinger (Würzburg).

39) **Fisher.** Recurrent swelling of the dorsum of the hand associated with the appearance of bruising following a blow.

(Practitioner 1906. Oktober.)

Ein 13jähriges Mädchen war in der Schule vom Lehrer mit einem Stock auf den linken Handrücken geschlagen worden. Am selben Nachmittage zeigte sich eine umschriebene Stelle stark geschwollen und blaurot verfärbt. Diese Schwellung und Verfärbung blieb 8 Wochen bestehen und verschwand dann, um später wiederholt ohne nachweisbare Ursache wieder aufzutreten. Jedesmal war bei solchen Zuständen die Stelle geschwollen und verfärbt, auch stellten sich dann Schmerzen genau im Bereiche der Schwellung ein; Pat. klagte dann über ein eigenartiges kaltes und totes Gefühl. Anästhesie war jedoch nie nachweisbar. Später stellten sich diese Zufälle etwa 3mal im Jahr ein und waren noch vorhanden, als Pat. das 20. Lebensjahr erreicht hatte. Die Schmerzen waren aber zuletzt nicht nur auf die Stelle am Handrücken beschränkt, sondern erstreckten sich an der Innenseite des Armes aufwärts bis zum Schlüsselbein. Bisweilen konnte Pat. bemerken, daß während des Anfalles der Zeige- und Mittelfinger der linken Hand halb gebeugt standen und eine Hyperästhesie im Bereiche des Scheitels sich einstellte. Verf. hält die Pat. für eine Hysterika und erwähnt noch mehrere ähnliche Beobachtungen teils aus der Literatur, teils aus eigener Praxis; nur war in keinem Fall eine derartige Hämorrhagie in der Haut nachweisbar, wie in dem oben erwähnten. **Jenckel** (Göttingen).

40) **Jellinek.** Zur kausalen Thiosinaminbehandlung des Malum Dupuytren.

(Wiener klin. Wochenschrift 1906. Nr. 28.)

Erfolgreiche Behandlung eines 64 Jahre alten Mannes mit Atheromatose der Gefäße, ohne sonstige nervöse oder konstitutionelle Erscheinungen, durch Injektion von 15%iger alkoholischer Thiosinaminlösung in die Knoten und Stränge der kranken Palmarfascie. In der Zwischenzeit war die kranke Hand mit Thiosinaminpflastermull beklebt, sonst wurde gar nichts therapeutisch vorgenommen. Beide Hände waren befallen; die behandelte wurde ganz geheilt, die unbehandelte blieb unbeeinflußt. **W. v. Brunn** (Rostock).

41) **Haudek.** Zur Ätiologie der angeborenen Klumphand ohne Defektbildung.

(Zeitschrift für orthopäd. Chirurgie Bd. XVI. Hft. 3 u. 4.)

Bei einem 2½ Jahre alten Mädchen fanden sich neben der angeborenen Kontraktur der Hand- und Fingergelenke und dem beiderseitigen Klumpfuß noch Er-

scheinungen seitens des Zentralnervensystems, weshalb Verf. die Deformitäten als angeborene Belastungsdeformitäten, beruhend auf neurogener Basis, auffaßt.

J. Riedinger (Würzburg).

42) **G. Joachimsthal.** Weitere Mitteilungen über Hyperphalangie.

(Zeitschrift für orthopäd. Chirurgie Bd. XVII.)

Seinen früheren Mitteilungen über diesen Gegenstand fügt Verf. den Bericht über drei weitere Fälle hinzu. An der Hand von Röntgenbildern werden die Befunde genau geschildert. Die zwei ersten Fälle stammen aus einer Familie. Im dritten Falle war bei einem Knaben bis zum 14. Lebensjahre eine langjährige Beobachtung, die eine Abweichung der Ossifikationsvorgänge erkennen ließ, möglich gewesen. Es waren in diesem Falle zu konstatieren zwei Epiphysenkerne am Daumenmetacarpale, ein proximaler Kern am zweiten Mittelhandknochen, eine auffallende Größe der proximalen Epiphyse der Grundphalanx des Mittelfingers und distale Knochenkerne an den Grundphalangen. **J. Riedinger** (Würzburg).

43) **Bergmann** (Wolfhagen). Mißbildungen an einem Kinde, mit besonderer Berücksichtigung der Polydaktylie.

(Zeitschrift für orthopäd. Chirurgie Bd. XVII.)

Verf. gelangte in den Besitz eines Präparates von einem Kinde, dessen Geburt erst nach Perforation des Hydrocephalus möglich war. Zu den vielen Mißbildungen, die die Frucht aufwies, gehörte eine siebenfingerige Hand rechts und eine achtfingerige Hand links. Verf. hat sich nun der Mühe unterzogen, die Muskeln an den Vorderarmen und Händen zu präparieren und berichtet ausführlich über seine Befunde an den Weichteilen und den Knochen. Er erklärt das Zustandekommen der Mißbildungen auf mechanischem Wege unter Annahme einer Amnionanomalie im Sinne von Ahlfeld und E. Schwalbe. **J. Riedinger** (Würzburg).

44) **Ottendorf.** Zur Frage des dreigliedrigen Daumens.

(Zeitschrift für orthopäd. Chirurgie Bd. XVII.)

Ein 5 Monate altes Mädchen und dessen Vater zeigten außer Verdoppelung der Großzehen anscheinend dreigliedrige Daumen. Ein ähnlicher Befund an den Händen fand sich bei einer erwachsenen Pat. Bei dem Kind ergab jedoch die nähere Untersuchung eine Verdoppelung der Zeigefinger. In den anderen Fällen waren dreigliedrige Daumen in der Tat anzunehmen. Der nähere Befund wird unter Berücksichtigung der Literatur geschildert. Die Therapie bestand bei dem Kind in der von Vulpius vorgenommenen Abtragung der tibialen Hälften der Großzehen. **J. Riedinger** (Würzburg).

45) **J. Laméris.** Über angeborene Ankylose der Fingergelenke. (Aus der chirurg. Klinik in Utrecht.)

(Münchener med. Wochenschrift 1906. Nr. 47.)

Fall von doppelseitiger knöcherner Ankylose der Gelenke zwischen Mittel- und Endphalange des 4. und 5. Fingers. **Kramer** (Glogau).

46) **Goldflam** (Warschau). Ein Fall von kongenitaler, familiärer Ankylose der Fingergelenke.

(Münchener med. Wochenschrift 1906. Nr. 47.)

Von 46 Mitgliedern der drei Generationen einer Familie hatten 26 dieselbe Mißbildung, eine doppelseitige und symmetrische Ankylose der distalen Fingergelenke und Verkümmerung der bogenförmig volarwärts gekrümmten Nagelphalangen (s. Original). **Kramer** (Glogau).

47) **F. Lange** (München). Der plastische Ersatz des Glutaeus medius und minimus.

(Zeitschrift für orthopäd. Chirurgie Bd. XVII.)

Bei poliomyelitischer Lähmung des Glutaeus medius und minimus löste Verf. die Insertion des Vastus externus vom Trochanter major ab und verlängerte den

Muskel durch acht bis zehn kräftige Seidenfäden, die er am Darmbeinkamme strahlenförmig festnähte. Bis jetzt operierte er vier Mädchen. Als Material benutzte er Sublimat-Paraffinseide. Bei einer Pat. kam es, wahrscheinlich infolge eines Fehlers beim Präparieren der Seide, zum Abstoßen der Fäden. Bei den anderen drei sind die Seidenfäden eingeheilt und funktionieren seit 10—15 Monaten. Die Pat. zeigen sehr wesentliche Besserungen, ohne daß schon von einem Endresultate gesprochen werden kann. **J. Riedinger** (Würzburg).

48) **M. Strauss.** Zur Kenntnis der multiplen, kongenitalen Gelenkdeformitäten. (Luxatio coxae sin., Luxatio genu, Pes equino-varus utriusque lateris.)

(Zeitschrift für orthopäd. Chirurgie Bd. XVI. Hft. 3 u. 4.)

Bei einem 10 Monate alten Mädchen fanden sich die in der Überschrift angegebenen Mißbildungen, für deren Entstehung Verf. ein Vitium primae formationis annehmen zu müssen glaubt. **J. Riedinger** (Würzburg).

49) **S. Kerner.** Über die Form des Beckens bei Luxatio coxae congenita bilateralis.

(Zeitschrift für orthopäd. Chirurgie Bd. XVII.)

Verf. beschreibt eingehend die Knochenformen eines von einer 70 Jahre alten Frau herstammenden Beckens, das durch angeborene beidseitige Hüftverrenkung Veränderungen aufwies, die sonst hierbei nicht vorzukommen pflegen. Auch Oberschenkel und Wirbel wurden untersucht, soweit dies möglich war. Die Muskulatur des Präparates ist früher schon von Hinsberg beschrieben worden.

J. Riedinger (Würzburg).

50) **J. G. Chrysospathes** (Athen). Hüftgelenksluxation nach Gelenkentzündung im frühesten Säuglingsalter.

(Zeitschrift für orthopäd. Chirurgie Bd. XVI. Hft. 3 u. 4.)

Bei einem 6 Jahre alten Mädchen ergab sich aus der Untersuchung und der Anamnese als Ursache der rechtsseitigen Hüftverrenkung eine eitrige Synovitis des Hüftgelenkes, die zu einer Distensionsluxation ohne Deformation des Schenkelkopfes geführt hatte. Die Erkrankung reichte in die ersten Tage nach der Geburt zurück und heilte langsam ab mit Hinterlassung der Verrenkung und Verschiebung des Schenkelkopfes unter die Spina ant. sup. Die Therapie bestand in der Reposition über den hinteren Pfannenrand. **J. Riedinger** (Würzburg).

51) **G. Drehmann.** Beiträge zur Lehre der Coxa valga.

(Zeitschrift für orthopäd. Chirurgie Bd. XVII.)

Auf Grund einiger anatomischer Betrachtungen muß Verf. annehmen, daß es sich bei der angeborenen Coxa valga um ein Weiterbestehen eines sehr frühen Stadiums handelt. Verf. beschreibt alsdann kurz einige Fälle von erworbener Coxa valga. In zwei Fällen handelte es sich um Rachitis, in einem um Fraktur des Schenkelhalses (Fractura subcapitalis). **J. Riedinger** (Würzburg).

52) **E. Gergö.** Über den angeborenen Mangel des Oberschenkelknochens.

(Orvosi hetilap 1906. Nr. 13—15. [Ungarisch.])

Der mitgeteilte Fall bezieht sich auf einen 2jährigen Knaben, welcher in der orthopädischen Ambulanz der I. chirurgischen Universitätsklinik des Prof. Dollinger zu Budapest in Behandlung steht. Wie auch das Röntgenbild zeigt, ist vom rechten Femur nur der distalste Teil der Diaphyse und der unteren Epiphyse — im ganzen ein 4 cm langer Stumpf — vorhanden. Der Neigungswinkel des linken Schenkels beträgt ca. 150°, was bei dem kindlichen Alter einer Deformität im Sinne der Coxa vara entspricht. Anderweitige Defekte sind nicht nachweisbar.

Der Knabe erhielt einen Sehnenhülsenapparat, mittels dessen er auch läuft und springt.

Anschließend folgt eine kritische Besprechung der gesamten Literatur über Phokomelie und der verschiedenen Hypothesen zur Klärung ihrer Ursachen.

P. Steiner (Budapest).

53) **H. Bogen.** Über familiäre Luxation und Kleinheit der Patella.

(Zeitschrift für orthopäd. Chirurgie Bd. XVI. Hft. 3 u. 4.)

Verf. beschreibt zunächst einen Fall von angeborener Verrenkung der rudimentär entwickelten Kniescheibe nach außen bei einer 51 Jahre alten Frau aus der Beobachtung der medizinischen Klinik zu Bonn (von Wolf im Jahre 1900 in kürzerer Form schon beschrieben). Die gleiche Mißbildung konnte auch bei Kindern und Enkeln der Pat. nachgewiesen werden.

Alsdann bespricht Verf. ausführlich die Theorien, die sich mit der Ätiologie des Leidens befassen, das Verf. auf Grund klinischer und entwicklungsgeschichtlicher Erwägungen als primären Bildungsfehler auffaßt. In bezug auf das familiäre Vorkommen hat Verf. noch neun ähnliche Fälle in der Literatur gefunden. Ferner werden besprochen Symptomatologie und Mechanismus der Entstehung der Verrenkung. Außerdem werden alle bis jetzt bekannt gewordenen Fälle von angeborener Kniescheibenverrenkung tabellarisch zusammengestellt, woran sich das Literaturverzeichnis anschließt. **J. Riedinger** (Würzburg).

54) **Mac Lennan.** Congenital dislocation of the patella.

(Glasgow med. journ. 1907. Januar.)

Angeborene Verrenkung der rechten Kniescheibe nach der lateralen Seite bei einem Mädchen von 14 Jahren. Die Verrenkungsstellung kam nur bei voller Beugestellung zur Ausbildung.

Ablösung des Semitendinosus an seiner distalen Insertionsstelle und Anheftung am medialen Rande der Kniescheibe. Heilung per primam mit vollem Erfolge. Der Ausfall des Semitendinosus hat im übrigen gar keine Folgen gehabt.

W. v. Brunn (Rostock).

55) **M. Haudek.** Zur Behandlung der habituellen Luxation der Patella.

(Zeitschrift für orthopäd. Chirurgie Bd. XVII.)

Verf. beschreibt eine bei drei Pat. erprobte Bandage für das Kniegelenk, um die seitliche Verschiebung der Kniescheibe zu verhindern. Sie besteht aus einem halbmondförmigen, gepolsterten Bügel, der von außen her durch Riemen und elastische Züge gegen die Kniescheibe fixiert wird.

J. Riedinger (Würzburg).

56) **A. Wittek.** Die operative Behandlung des partiellen Tibiadefektes.

(Zeitschrift für orthopäd. Chirurgie Bd. XVII.)

Bei einem 4 Jahre alten Mädchen mit partiellem Mangel des rechten Schienbeines hat Verf. zuerst eine osteoplastische Vereinigung des Fibulaköpfchens mit dem proximalen Rest der Tibia vorgenommen, alsdann nach einigen Wochen eine Vereinigung des distalen Fibulaendes mit der Fußwurzel (Talus und Calcaneus). Die Epiphysenlinien wurden bei den Operationen geschont. Die Befestigung erfolgte in Spitzfußstellung, welche später erhalten blieb. Das Endresultat war auch in funktioneller Hinsicht ein zufriedenstellendes. **J. Riedinger** (Würzburg).

57) **F. Franke.** Zur Behandlung des angeborenen Fibuladefektes.

(Zeitschrift für orthopäd. Chirurgie Bd. XVI. Hft. 1 u. 2.)

Verf. hat bei einem 14 Jahre alten Mädchen die starke Valgusstellung des rechten Fußes bei Fibuladefekt, Defekt von Fußwurzelknochen und der 2. und 3. Zehe die Arthrodese so vorgenommen, daß er das hintere Ende des Fersenbeines mit der unteren Fläche des Schienbeines bei starker Equinusstellung des Fußes vereinigte.

Dadurch wurde eine bessere Unterstützungsfläche, als sie die deforme Fußsohle geboten hätte, geschaffen und zugleich die Verkürzung des Unterschenkels ausge-

glichen. Das Resultat der Operation war und blieb ein sehr zufriedenstellendes, weshalb Verf. die Operationsmethode für ähnliche Fälle warm empfiehlt.

J. Riedinger (Würzburg).

58) **A. Stoffel.** Eine seltene Indikation zur Sehnenüberpflanzung.

(Zeitschrift für orthopäd. Chirurgie Bd. XVII.)

Die Equinusstellung des rechten Fußes bei einem 8 Jahre alten Mädchen ließ sich auf eine Myositis interstitialis ossificans der Wadenmuskulatur zurückführen. Diese Diagnose wurde auch durch die mikroskopische Untersuchung bestätigt. An einer Stelle war aber auch Neigung zu teleangiektatischer Gefäßentwicklung zu erkennen. Vielleicht kommt Syphilis in Betracht.

Die Muskelgeschwulst wurde von Vulpius exstirpiert. Dabei ging der Triceps surae fast völlig zu Verlust, weshalb sich eine plastische Operation anschloß. Die Sehne des Peroneus longus wird unter dem Malleolus externus durchtrennt, der periphere Sehnenstumpf wird mit dem Peroneus brevis vereinigt, der zentrale am Ansatz der Achillessehne angenäht. Das Endresultat nach 2 Jahren war vollständige Bewegungsfähigkeit des Fußes. **J. Riedinger** (Würzburg).

59) **E. Gergö.** Zwei Fälle von Tendinitis achillea traumatica.

(Orvosi hetilap 1906. Nr. 20. [Ungarisch.])

Bei beiden Kranken entstand nach Sprung in der oberen Hälfte der Achillessehne, oberhalb der Gegend der Bursa subachillea, eine schmerzhafte Anschwellung, die in ihren Symptomen ganz der durch Schanz mitgeteilten Erkrankung (s. Zentralblatt für Chirurgie 1905 Nr. 48) entsprach. Die Therapie bestand anfangs in Fixation des Fußes in leichter Equinusstellung mittels Heftpflasters; später wurde der Fersenteil des Schuhes innen erhöht und so die Equinusstellung erreicht.

Die Schmerzen und Beschwerden wurden auf diese Weise sofort behoben; nach ungefähr 3 Monaten war auch die Schwellung in einem Falle beinahe vollkommen, im anderen ganz verschwunden. **P. Steiner** (Budapest).

60) **A. Dreifuss.** Ein Fall von Volkmann'scher Sprunggelenksmißbildung.

(Zeitschrift für orthopäd. Chirurgie Bd. XVI. Hft. 3 u. 4.)

Ein 2 Jahre alter Knabe zeigte am linken Beine die charakteristische, zuerst von Volkmann beschriebene Schiefsfellung des Fußgelenkes mit starker Pronationsstellung des Fußes. Die Untersuchung mit Röntgenstrahlen ergab vollständiges Erhaltensein der Fibula, Hochstand des äußeren Knöchels und Verschiebung desselben nach hinten, sowie Stellungsveränderungen des Talus und Calcaneus bei sonst normal gebildetem Fuß. Die Therapie bestand in der von Alsberg (Hamburg) ausgeführten Arthrodese des Sprunggelenkes. Die Untersuchung nach 5 Jahren zeigte eine feste (nicht knöcherne) Vereinigung im Talocruralgelenke, wesentliche Besserung der Stellung und der Funktion des Fußes.

Am Schluß der Arbeit berichtet Verf. über die bis jetzt in der Literatur bekannt gewordenen Fälle. **J. Riedinger** (Würzburg).

61) **Konik.** Zur Behandlung von Varicen und Ulcera cruris durch Zirkelschnitt.

(Chirurgia 1906. Nr. 111. [Russisch.])

In 28 Fällen wurde mit Zirkelschnitt nach Schede-Moreschi operiert, 19mal wegen Unterschenkelgeschwüren und Varicen, 9mal nur wegen Varicen. Eine nach 3 Jahren vorgenommene Nachuntersuchung führte zu durchaus unbefriedigendem Resultat. Über die Hälfte der Fälle zeigte Rezidive, in manchen waren sehr schmerzhafte Ödeme aufgetreten. Die anfangs geheilten Geschwüre traten wieder auf.

Verf. läßt nach seinen Erfahrungen nur die Operation nach Trendelenburg gelten, in schweren Fällen die Exstirpation. Vom Zirkelschnitt und seinen Modifikationen wird dringend abgeraten. **Oettingen** (Berlin).

62) **Betagh.** Sull' esito tardivo dello stiramento del nervo per male perforante del piede.

(Policlinico 1906. Ser. chir. Nr. 8.)

Mann von 56 Jahren, Lues, Arteriosklerose. Typisches Mal perforant am linken Großzehenballen mit ausgebreiteten Sensibilitätsstörungen. Exstirpation des Ulcus und Dehnung des Nervus tibialis posticus. Derselbe ist weicher als normal, einzelne Bündel deutlich grau. Rezidiv nach 3 Monaten, abermalige Operation, wieder Rezidiv nach 4 Monaten; später auch Geschwür rechts. Bei der ersten Operation konnten zwei Fasern des Nerven zur histologischen Untersuchung entfernt werden. Es findet sich in ihnen typische Degeneration. In der das Geschwür umgebenden Gewebspartie chronische Entzündung des Bindegewebes mit mäßigem Kerninfiltrat, zahlreichen Mastzellen; im Fettgewebe Degeneration, Russel'sche Körperchen, degenerierte Nervenfasern. **E. Pagenstecher** (Wiesbaden).

63) **P. Ewald.** Über Hallux malleus und verwandte anormale Stellungen der Großzehe.

(Zeitschrift für orthopäd. Chirurgie Bd. XVII.)

Verf. berichtet über fünf einschlägige Fälle aus der Vulpius'schen Klinik in Heidelberg und stellt die bisher erschienenen Beobachtungen zusammen. Es ergibt sich, daß die Ätiologie keine einheitliche ist, daß somit die Therapie verschiedene Wege einschlagen muß. In einem Fall, in dem das Hindernis der Streckung im Gelenke lag, hat Vulpius die Resektion des Capitulum metatarsi I vorgenommen, in einem weiteren Fall eine keilförmige Osteotomie am distalen Ende des Metacarpus. **J. Riedinger** (Würzburg).

64) **Külbs.** Ein Fall von Aktinomykose der großen Zehe. (Aus dem pathol.-anat. Institut in Wien.)

(Wiener klin. Wochenschrift 1907. Nr. 2.)

Einige Monate nach vollständigem Ablauf einer Entzündung der großen Zehe und Nagelbetteiterung glaubte Pat. ein erneutes Dickerwerden der Zehe zu bemerken, hatte aber keine Beschwerden. 2 Jahre nach Abstoßung des Nagels begann sich die Zehe rasch bis auf den dreifachen Umfang der anderen zu vergrößern, und es bildeten sich Bläschen auf der Haut, die dann eiterten. Es wurde die Amputation der Zehe vorgenommen, und die Untersuchung ergab Aktinomykose. Verf. nimmt an, daß während der ersten Nagelbettentzündung die Infektion mit Aktinomyces erfolgt ist, vielleicht durch Stroh oder Einlegesohlen von Stroh, konnte aber anamnestische Angaben nicht erhalten. Auffallend ist die lange Latenzzeit. Verf. macht auf die Ähnlichkeit des Krankheits- und mikroskopischen Bildes mit dem Madurafuß aufmerksam. **Renner** (Breslau).

Berichtigungen. Pag. 107 d. Bl. Referat 24 lies Sarzyn statt Sazzyn. — p. 299 Zl. 20 v. o. lies »keinem Chirurgen« statt allen Chirurgen; p. 299 Zl. 2 u. 3 v. u. muß es heißen: Abhandlung über die Ätiologie der Tuberkulose.

Originalmitteilungen, Monographien und Sonderdrucke wolle man an *Prof. E. Richter* in Breslau (Kaiser Wilhelmstraße 115), oder an die Verlagshandlung *Breitkopf & Härtel*, einsenden.

Druck und Verlag von Breitkopf & Härtel in Leipzig, Nürnbergerstraße 36/38.

Zentralblatt
für
CHIRURGIE

herausgegeben

von

E. von Bergmann, in Berlin, **F. König,** in Berlin, **E. Richter,** in Breslau.

Vierunddreißigster Jahrgang.

Wöchentlich eine Nummer. Preis des Jahrganges 20 Mark, bei halbjähriger Vorauszahlung. Zu beziehen durch alle Buchhandlungen und Postanstalten.

Nr. 14. **Sonnabend, den 6. April.** **1907.**

(Aus dem k. k. Sophienspitale in Wien.)

Ein Vorschlag zur Nachbehandlung der wegen Carcinoma mammae Operierten.

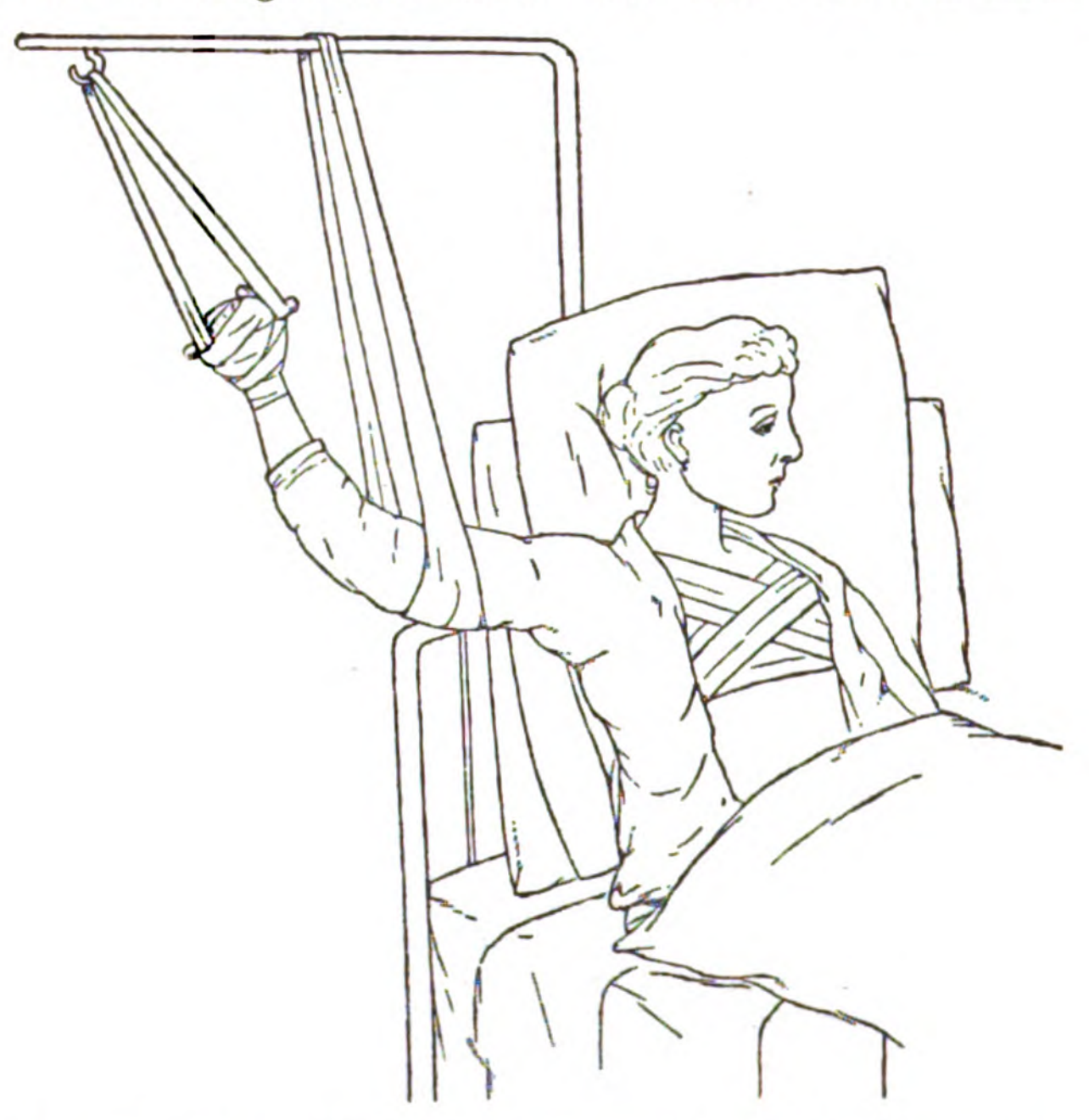
Von

Dr. Carl Ewald.

Es ist wohl schon jedem Chirurgen einmal die lange dauernde Einschränkung der Beweglichkeit in der Schulter der wegen Brust-

drüsenkrebs operierten Frauen lästig geworden. Nicht selten vermögen solche Frauen überhaupt nicht mehr die Hand auf den Kopf zu legen, regelmäßig müssen sie sich aber wochen- und monatelang beim Kämmen und Richten der Haare helfen lassen.

Um diesem Übelstande vorzubeugen, verfahre ich seit 2 Jahren mit gutem Erfolge folgendermaßen. Ich lege dem Arme der operierten Seite einen Zugverband aus Heftpflaster an oder halte ihn in der nebenan gezeichneten Weite hoch. Bei diesem Vorgehen wird in die Hand ein Holzstab gelegt und durch Einwicklung der Faust verhindert, daß er ausgelassen wird. Ob man nun den Arm in dieser



Weise oder mit dem Heftpflasterzugverbande hebt, immer braucht man noch einen Bindenzügel der über dem Ellbogen angreift. So wird die Operierte gleich nach der Operation im Bette gelagert und bleibt in dieser Lage 3—4 Tage. Von da an läßt man den Arm von Zeit zu Zeit herunter, legt ihn, wenn die Frau das Bett verläßt, in die Mittella, hebt ihn aber wieder hoch, wenn die Frau das Bett aufsucht.

Das Verfahren erzielt, wenn es sich nicht um überaus fette Frauen handelt, den Vorteil, daß die Hand 2 Wochen nach der Operation ohne Mühe aus eigener Kraft auf den Kopf gelegt werden kann. Die Höhlen, die sich nach Ausräumung der Achselhöhle leicht mit Blut oder Lymphe füllen, werden verhütet, weil sich die Haut der Achselhöhle spannt und dem Brustkorbe fest anlegt.

Die Operierten haben über diese Behandlung nur selten und wenig geklagt; nie war ich genötigt, das Verfahren auszusetzen.

---

1) **J. Sobotta.** Atlas der deskriptiven Anatomie des Menschen. III. Abt. 2. Lfg.

München, **J. F. Lehmann,** 1907.

2) Derselbe. Grundriß des deskriptiven Anatomie des Menschen. III. Abt.

München, **J. F. Lehmann,** 1907.

Der vorliegende Atlas, als letzter Teil des Werkes, vollendet die Lehre von den Sinnesorganen und bringt die Abbildung und kurze Beschreibung des Sehorganes, des Gehörorganes, der Gebilde der äußeren Haut und des Lymphsystems. Auch in diesem Atlas erfreut wieder die Fülle der gegebenen Durchschnitte, die Klarheit der Abbildungen, die unmittelbar instruktive Form.

Der letzte Teil des Grundrisses bildet den begleitenden Text zu Lieferung 1 und 2 der III. Abteilung des Atlas und enthält am Schluß ein alphabetisches Namen- und Sachregister, das sehr ausführlich ist, sowie ein kurzes Register der deutschen Bezeichnungen.

Das prächtige Werk, eine Riesenarbeit des Verf.s und des Künstlers, Herrn Hajek, liegt somit vollendet vor uns; auch die letzten Lieferungen sind recht schnell fertig geworden. Wie schon in den früheren Referaten des Ref. (ds. Zentralbl. 1905 Nr. 8 und 1906 Nr. 32) ausgesprochen ist, verdient es die wärmste Empfehlung und wird sich hoffentlich einen dauernden Platz sichern.

Schmieden (Bonn).

---

3) **L. Burkhardt.** Zur Ätiologie aseptischer Eiterungen.

(Deutsche Zeitschrift für Chirurgie Bd. LXXXV. p. 309.)

Die von B. zur Sache im Laboratorium der Würzburger Klinik angestellten Tierexperimente benutzten die von Buchner bei seinen Untersuchungen über Chemotaxis angewandte Technik. Die auf ihre Eitererregungsfähigkeit zu prüfenden Substanzen wurden streng aseptisch in schmale Glasröhrchen gefüllt und diese, nachdem sie zugeschmolzen, dem Versuchstier in die Subcutis gebracht und hier zerbrochen. Nach einigen Tagen Untersuchung des erzielten Resultates. In dieser Weise wurde zunächst zermalmtes Muskelgewebe mit positivem Resultate geprüft: man fand in den damit beschickten Röhrchen 1—3 mm lange Eiterpfröpfe. (Technische Details betreffs Präparation der zermalmten Muskelsubstanz s. Original.) Noch kräftigere chemotaktische Wirkung entfaltete verbrannte bzw. oberflächlich verkohlte Muskelsubstanz. Diese Resultate lassen schließen, daß auch beim Menschen klinisch Muskelquetschungen bzw. Gewebszertrümmerungen, sowie Verbrennungen Anlaß zu aseptischer Eiterung geben können, und mit Wahrscheinlichkeit ist vorauszusetzen, daß als eigentliche Eitererreger hier die eiweißartigen Substanzen anzusprechen sind, die beim Zerfall der Zellen bzw. Kerne frei werden. Zur Klärung darüber, welche chemische Körper hierbei wesentlich in Frage kommen, untersuchte B. ebenfalls mit der Buchner'schen Glasröhrenmethode die in chemisch

reinem Zustande verwandten Präparate von Myosin, Blutalbumin, Nuklein bzw. Nukleohistin, Fibrinferment und Fibrinogen. Die stärksten Eiterpfröpfe zeigten die mit Fibrinogen gefüllten Röhrchen, fast ebenso starke die mit Fibrinferment und den Nukleinkörpern, aber auch das Myosin zeigte sich stets positiv wirksam, während Blutalbumin keine Leukocytenanlockung entfaltete. Mithin entwickeln nicht nur Umwandlungsprodukte tierischer Gewebe (Buchner), sondern auch einzelne unveränderte im Organismus vorkommende Stoffe chemotaktische Kraft, wenn auch nicht in gleichem Grade. Wichtig ist, daß in beiden Fällen es sich um eiweißartige Körper handelt, die die Eiterung hervorrufen. Außer den Eiweißkörpern besitzen nur wenige chemische Mittel, am bekanntesten davon das Terpentin, chemotaktische Wirkung. Auch hierüber experimentierte B., und zwar mit Terpentin, Ammoniak, Höllenstein und Kalilauge. Letztere und Ammoniak gaben gar kein positives Resultat, Höllenstein ein nur geringes; der chemotaktische Erfolg des Terpentins war bei Hunden sehr stark, bei Kaninchen nicht so prompt. Zum Schluß wird mit Bezug auf das sog. »aseptische Fieber« noch mitgeteilt, daß bei mit Einspritzungen des aus zermalmten Muskeln gewonnenen Gewebssaftes behandelten Kaninchen leichte Temperatursteigerungen beobachtet wurden.

Meinhard Schmidt (Cuxhaven).

---

4) **O. Witzel.** Die postoperative Thromboembolie.

(Deutsche Zeitschrift für Chirurgie Bd. LXXXV. p. 228.)

In eindringlichster Weise hebt W. die Gefahren der postoperativen Thrombenbildung sowie der thrombotischen Embolie und die Notwendigkeit, denselben auf jede Weise methodisch vorzubeugen, hervor. Beschränkte Thrombenbildungen müssen naturgemäß bei der Wundheilung vor sich gehen — daß von ihnen aus nicht regelmäßig weiter fortschreitende Gerinnungen erfolgen, daß der Thrombus »kurz gehalten wird«, scheint die Natur dadurch zu besorgen, daß der zirkulierende Blutstrom die Thrombuskuppe ständig abscheert und in den Kreislauf schwemmt (»Embolia insensibilis«). Als drohendes Anzeichen für fortschreitende Thrombenbildung, namentlich in den Beckenvenen, scheint nach Mahler ein staffelförmiges Ansteigen des Pulses bei normaler Temperatur charakteristisch zu sein.

Die von W. eingehend besprochene Prophylaxe hat mit allen Mitteln auf Kräftigung der Zirkulation und der Herztätigkeit hinzuwirken. Dahin gehören kräftigende Vorbereitung zu der nicht zu früh vorzunehmenden Operation. Gymnastische Maßnahmen, namentlich kräftigende Atembewegungen, Darreichung von Digitalis und Strophantus. Bei der Operation Narkose mit Äther statt mit dem herzschwächenden Chloroform, Vermeidung unnützer Entblößungen und Körperabkühlungen, zarte Behandlung der Gewebe, namentlich von Venenwandungen, Blutsparung. »Als Hauptpunkt für die Nachbehandlung« aber ist es erforderlich, mit dem alten Satz: Optimum

remedium quies est, zu brechen. Fort mit der erzwungenen Ruhe des Körpers und möglichst fort mit der künstlichen Ruhigstellung der verletzten Teile nach Operationen«! Demgemäß läßt W. seine Operierten so früh als möglich das Bett verlassen. Ferner wird dann wieder Atmungsgymnastik zur Anwendung gebracht. Frühzeitige Darreichung von Getränken, Kaffee und Wein, Vermeidung jeder künstlichen Darmruhigstellung, statt dessen lieber frühzeitige Gabe milder Abführmittel, Anwendung warmer Bauchumschläge, von rektalen Glyzerininjektionen! Zeigt sich das Mahler'sche Symptom der Pulsfrequenzsteigerung, so ist Bettruhe allerdings notwendig, dazu aber auch methodische tiefe Einatmungen und Anwendung kleiner Dosen von Strophantus.

Meinhard Schmidt (Cuxhaven).

---

5) **Lotheissen.** Über prophylaktische Injektionen von Tetanusantitoxin.

(Wiener klin. Wochenschrift 1906. Nr. 24.)

Bei ausgebrochenem Tetanus ist es heute noch so wie vor Anwendung der Sera, das Gros der Pat. mit exquisitem Tetanus stirbt trotz Anwendung des Serums, mag es nun subkutan, intrazerebral, intradural oder endoneural appliziert werden.

Der Wert des Serums liegt in der Prophylaxe. Eine ganze Reihe von Chirurgen haben seit Jahren nur dann einmal Tetanus zu sehen bekommen, wenn die sonst bei ihnen übliche prophylaktische Seruminjektion ausnahmsweise unterlassen worden war, oder wenn der Kranke schon mit den Symptomen eingeliefert wurde, oder endlich dann, wenn die Menge des Toxins bereits zu groß bzw. die Menge des Antitoxins zu klein gewählt worden war.

Von Fällen letzterer Art, wo es trotz Antitoxinanwendung zum Ausbruch des Tetanus gekommen ist, sind in der Literatur 20 bekannt, die der Verf. ausführlich referiert; ihnen fügt er zwei Fälle eigener Beobachtung hinzu.

Im ersten Falle — 46 Jahre alter Kutscher — kam es trotz Aufklappung der Fußwunde und prophylaktischer Injektion von 100 Antitoxineinheiten am 2. Tage nach der Verletzung doch am 6. Tage nach derselben zu Zuckungen im linken Arm und Trismus. Nach Applikation von weiteren 100 Antitoxineinheiten Heilung. Tetanusbazillen wurden nicht gefunden. Der zweite Fall — 60jähriger Rohgerber — ist dadurch bemerkenswert, daß trotz bakteriologisch sichergestellten Vorhandenseins von Tetanusbazillen in der Wunde keine Symptome von Starrkrampf sich einstellten. Hier waren am 7. Tage nach der Verletzung 100 Antitoxineinheiten injiziert worden.

Verf. ist in allen verdächtigen Fällen, besonders wenn Verschmutzung der Wunde vorliegt oder sich gelbe Körnchen in ihr zeigen, für prophylaktische Seruminjektion, und zwar sollen sofort 100 Antitoxineinheiten verwendet werden. Verf. benutzt Höchster Serum, von welchem 100 Antitoxineinheiten ihm mit 7 K. 70 Heller

berechnet werden. Das italienische Serum hat einen beinahe zehnfachen, das französische Serum einen mehr als zwölffachen Preis wie das Höchster Serum. **W. v. Brunn** (Rostock).

---

6) **M. Nicloux.** Sur l'élimination de l'éther.
(Soc. de biol. Paris 1907. Januar 12.)

Verf. hat Untersuchungen über die Eliminierung des Äthers nach der Narkose angestellt und gefunden, daß, während unmittelbar nach Aufhören der Einatmung des Mittels die Äthermenge beiläufig 150 mg per 100 ccm Blut beträgt, dieselbe dann rasch abfällt, und daß nach 5 Minuten bereits die Hälfte dieser Quantität zu finden ist. Nach 2 Stunden sind nur noch Spuren nachweisbar und nach 4 Stunden ist überhaupt nichts mehr zu finden. Im Verhältnis zur Eliminierung des Chloroforms muß also jene des Äthers als eine sehr rasche bezeichnet werden. **E. Toff** (Braila).

---

7) **L. P. Wolf.** Das Thiosinamin als Heilmittel.
(v. Langenbeck's Archiv Bd. LXXXII. Hft. 1.)

W. veröffentlicht einen Fall von gutartiger Pylorusnarbenstenose, bei der man vergeblich Thiosinamin injiziert hatte, und bei der erst die Operation, eine Gastroenterostomie mit Enteroanastomose, Heilung brachte. Weiterhin stellt er alle Arbeiten zusammen, die er in der Literatur über das Mittel publiziert fand. Sie zeigen, daß dasselbe bei den verschiedenartigsten Leiden und in fast allen Spezialfächern angewendet worden ist, und daß die Ansichten über den Erfolg weit auseinander gehen, insofern einige Autoren gar keinen Erfolg von demselben fanden, andere wieder sehr zufrieden waren. Jedenfalls ist es ein sehr energisches Lymphagogon, wirkt chemotaktisch und erzeugt eine lokale Hyperämie. Das geht sowohl aus den Experimenten wie aus der therapeutischen Verwendung hervor. Diese Tatsachen erklären es, daß das Thiosinamin die Narben, in deren Umgebung es eingespritzt wird, weicher und dehnbarer macht. Die Wirkung wird aber eine vorübergehende sein, wenn nicht noch andere Maßnahmen zur Verwendung kommen, wie Massage, Bewegungstherapie usw. Nicht zu erklären ist die Fernwirkung des Medikamentes bei Narben, z. B. in inneren Organen. Die guten Resultate hierbei sind skeptisch aufzunehmen. Manchmal handelt es sich da wohl um einen Scheinerfolg oder gar um eine falsche Diagnose. Verf. hält es hier für absolut wirkungslos. Wäre es wirklich imstande, Narben in entferntliegenden Organen zu erweichen, so müßte es bei Bauchnarben, unbekannten Herzschwielen sehr unangenehm wirken. Die Verwendung des Thiosinamins kann nur in Frage kommen — und zum Teil mit gewissen Beschränkungen — bei Keloiden, störenden Hautnarben, Sklerodermie, Dupuytren'scher Kontraktur. Bei Gebrauch desselben muß man sicher sein, daß keine latenten Entzündungen im Körper sind, da dieselben bei Injektion derselben aufflackern können.

E. Siegel (Frankfurt a. M.).



8) **T. v. Verebély.** Über die chirurgischen Nähte.

(Magyar Orvosi Archivum Bd. VII. Hft. 5 u. 6. [Ungarisch.])

Die teils historisch-kritische, teils klinisch-experimentelle Arbeit zerfällt in drei Abteilungen. In der ersten werden die histologischen Vorgänge bei der Einheilung der verschiedenen Nahtmateriale im allgemeinen besprochen, wobei dieselben als nicht organisierbare und organisationsfähige, die letzteren weiter als resorbierbare und nicht resorbierbare unterschieden werden. Als Typen der erwähnten Klassen werden Silkworm und Silberdraht, Seide und Catgut in ihrem Verhalten geprüft. Im zweiten Teile werden die sterilen Nähte der einzelnen Organe und Gewebe besprochen; durch histologisch-klinische Untersuchungen wird für jedes einzelne Organ das Beste sowohl in bezug auf Nahtmaterial wie Nahtmethode gesucht: Haut, Muskel (einfache Muskel-, Hernien- und Bauchnaht). Gefäße, Schleimhäute (Darm, Harnwege, Gallenwege, Luftröhre, kleine Ausführungsgänge), Sehnen, Nerven, parenchymatöse Organe werden einzeln behandelt. Aus den verschiedenen Ergebnissen soll kurz hervorgehoben werden, daß für die Muskulatur die Catgutknopfnaht, für die Bauchwand die vierschichtige Catgutseidennaht, für den Darmkanal eine Modifikation der Wölfler'schen Naht mit Catgut und Seide, für die Harnwege die nicht perforierende mehrschichtige Catgutnaht empfohlen werden. Als Ligaturmaterial wird ebenfalls dem Catgut das Wort gesprochen. Der dritte Teil beschäftigt sich mit den infizierten Nähten. Nach Erörterung der Infektionsquellen werden die in sterile Wunden gebrachten infizierten Nähte, weiter die Naht der infizierten Wunden und endlich die Frage der späteren Nahteiterung besprochen.

P. Steiner (Budapest).

---

9) **Ehrlich.** Zur Frage der subkutanen Paraffinprothesen.

(Veröffentlichungen aus dem Gebiete des Militär-Sanitätswesens Hft. 35. [v. Bergmann-Festschrift.])

Ausführliche Geschichte und Kritik der Methode Gersuny's und Eckstein's. Verf. empfiehlt für die Fälle, bei denen die Haut mit dem Eckstein'schen Elevatorium abgelöst werden muß, mit der Paraffineinspritzung 2—3 Tage zu warten, bis die Gefäßlichtungen verklebt sind. Er steht im übrigen auf dem Standpunkte Pfannenstiel's, die Paraffineinspritzung nur bei Defektzuständen anzuwenden, bei denen ein anderes Verfahren entweder ausgeschlossen oder mit noch größeren Gefahren verbunden ist, als die Paraffineinspritzung mit sich bringt.

Vier Dauererfolge bei Sattelnase (Methode Pfannenstiel) und bei sieben nach Kastration ins Skrotum eingelegten, geschnitzten Hartparaffinhoden.

Lessing (Hamburg).

---

10) **R. Sondermann.** Nasentamponade bei Ozaena.

(Münchener med. Wochenschrift 1906. Nr. 49.)

S. verwendet zu der Tamponade Kondomgummihüllen, die in die Nasenhöhle eingeführt und durch einen mit ihnen verbundenen, absperrbaren Schlauch vom Pat. selbst kräftig aufgeblasen werden. Nach 5—10 Minuten wird der Hahn wieder geöffnet und die zusammengefallene Hülle entfernt, um nach sorgfältiger Reinigung immer wieder gebraucht zu werden. Die Borken lösen sich unter dieser Tamponade und haften dem Gummi an. Die Einführung erfolgt anfangs täglich zwei-, später einmal; daneben wird noch der Nasensauger mehrmals am Tage angelegt. S. beobachtete nach dieser Behandlung weitgehende Besserung und selbst Heilung.

Kramer (Glogau).

---

11) **W. Pincus.** Beitrag zur Klinik und Chirurgie des Nasen-Rachenraumes.

(v. Langenbeck's Archiv Bd. LXXXII. Hft. 1.)

Nach einer kurzen Beschreibung der anatomischen Verhältnisse des Nasen-Rachenraumes bespricht Verf. die verschiedenen Geschwülste dieser Gegend, die chirurgische Hilfe erheischen können. Es gibt angeborene Geschwülste, die eine beträchtliche Größe erreichen können. Bei einer Gruppe derselben ist man genötigt, die Anlage eines Fötus in foetu anzunehmen. Die Zahl der gutartigen Geschwülste ist nicht groß. Zu ihnen gehört die Ecchondrosis physalifora spheno-occipitalis, das Lipom und der Schleimpolyp, ferner das Fibrom. Eine besondere Stellung nehmen die sog. Fibroide ein, die, bald von weicher, bald von harter Konsistenz, einen ziemlich großen Umfang haben können und die durch ihre Blutfülle ausgezeichnet sind. Sie machen leicht Rezidive und wachsen unaufhörlich nach allen Richtungen fort, auch durch die Schädelbasis in die mittlere Schädelgrube hinein. Drüsenmetastasen machen sie nie. Mikroskopisch stellen sie sich meist als Fibrosarcoma cavernosum dar. Regelrechte Sarkome des Nasen-Rachenraumes sind seltener; ebenso wurden Karzinome nicht oft beobachtet. Ein solcher Fall von Karzinom wird beschrieben. Wegen des hohen Alters wurde von einer Operation abgesehen. Die Fibroide sind eine Krankheit des jugendlichen Alters. Die Symptome haben von vornherein nichts Charakteristisches; sie bestehen in behinderter Nasenatmung und in Abnahme der Hörfähigkeit. Pathognomonisch sind ferner mehr oder weniger häufig wiederkehrende Blutungen. Schwellungen des Gesichtes, Protrusio bulbi werden durch ausgedehntes Wachstum in späterem Stadium erzeugt; Gehirnsymptome weisen auf Durchbruch in die Schädelhöhle hin. Die Diagnose, in vielen Fällen ohne weiteres stellbar, ist öfters sehr schwierig, namentlich auch bei sehr großen Geschwülsten, bei denen die Frage zu beantworten ist, ob sie nicht erst sekundär in den Nasen-Rachenraum hineingewuchert sind.

Bezüglich der Therapie gehen die Meinungen sehr auseinander. Einige Autoren scheuen jeden größeren operativen Eingriff und emp-

fehlen Arsen, Elektrolyse, Galvanokaustik usw. Andere lehnen den negativen Standpunkt in solchem Umfang ab. Die Wahl der Operationsmethode muß von Fall zu Fall bestimmt werden. Entschließt man sich zu einem größeren Eingriff, so soll man den wählen, der durch ausgiebige Freilegung des Operationsgebietes eine vollständige Entfernung der Geschwulstmassen gewährleistet. An 18 Fällen aus der v. Bergmann'schen Klinik wird die Indikation und Ausführung der nasalen, buccalen und facialen Methoden eingehend erläutert. Einige Fälle zeigen, daß manchmal nur die kühnsten Eingriffe eine radikale Heilung ermöglichen. **E. Siegel** (Frankfurt a. M.).

12) **Beilby.** Affections of the thyroid gland.

(Albany med. annals 1907. Januar.)

B. faßt seine Erfahrungen folgendermaßen zusammen: 1) Die häufigste Erkrankung der Schilddrüse, die einfache, kolloide Hypertrophie, ist in einem großen Teil der Fälle vorübergehender Natur, indem sie offenbar einen physiologischen, im jugendlichen Alter auftretenden Prozeß darstellt, der später wieder in normale Beschaffenheit der Drüse übergehen kann. Diese Hypertrophie kann aber auch dauernd eintreten; gleichzeitig können die sekretorischen Tätigkeiten der Zellen wieder einsetzen, zusammen mit der Bildung neuen Schilddrüsengewebes. Letzterer Prozeß täuscht klinisch oft bösartige Umwandlung vor. 2) Adenom ist nicht selten, seine Unterscheidung von der einfachen kolloiden Hypertrophie ist klinisch und pathologisch-anatomisch leicht. Die verschiedenen Typen unterscheiden sich nur vom histologischen Standpunkt aus. Die Adenome kommen einzeln oder mehrfach, in einem oder beiden Lappen vor. Rezidive nach Entfernung beobachtet man gelegentlich bei Geschwülsten, die — wenigstens histologisch — reine Adenome sind. 3) Blutungen als ätiologigischer Faktor bei der Cystenbildung sind selten; meist entstehen die Cysten durch Degeneration von Adenomen, wie die histologische Beschaffenheit ihrer Wandungen beweist. 4) Es kommen Schilddrüsengeschwülste vor, die histologisch gutartig, klinisch bösartig sind, außerhalb der Schilddrüse gelegen und vermutlich metastatischen Ursprunges sind, meist den Knochen befallen, während die Schilddrüse selbst wenigstens klinisch keine Zeichen primärer Erkrankung darbietet. 5) Bei den Basedowkröpfen kommen außer den typischen auch unregelmäßige Formen vor, gleichzeitig mit oder sekundär nach anderen Erkrankungen der Schilddrüse, bei welchen der Symptomenkomplex der Basedow'schen Krankheit nicht vollständig und die Epithelhyperplasie nur herdweise und weniger ausgesprochen vorhanden ist. 6) Die seltene Tuberkulose der Schilddrüse tritt event. nur in einem Lappen auf, täuscht klinisch dann unter Umständen ein Adenom vor und zeigt selbst bei langer Dauer keine entzündlichen Erscheinungen. 7) Das Karzinom erscheint außerhalb der Kropfgegenden am häufigsten in Drüsen, welche anscheinend vorher normal waren. **Mohr** (Bielefeld).

13) **L. Burckhardt.** Über die Entstehung linksseitiger Symptome bei Perityphlitis. (Aus der chirurg. Universitätsklinik zu Würzburg.)

(Münchener med. Wochenschrift 1906. Nr. 50.)

Bei Appendicitis können die Symptome sich in der linken Seite des Leibes lokalisieren, wenn auch in solchen Fällen meist auch rechts Erscheinungen in geringem Grade bestehen oder allmählich hervortreten. Die Ursachen sind verschiedener Art: 1) sekundäre Verbreitung der anfänglich auf die rechte Seite beschränkten Symptome durch Wanderung der Eiterung oder Abkapselung von Abszessen nach diffuser Peritonitis oder auch auf dem Blut- und Lymphwege, bzw. durch Embolie, 2) primäre Erscheinungen auf der linken Seite infolge weiter Verlagerung des abnorm langen Wurmfortsatzes bis über die Mittellinie hinaus oder bei metastatischen Abszessen, 3) Situs inversus viscerum.

Kramer (Glogau).

---

14) **Barnabò.** Sulla eziologia delle stomaco a bisaccia.

(Policlinico 1906. Ser.-chir. Nr. 8—11.)

Von 235 Fällen, welche B. teils aus der Literatur, teils aus dem Materiale der chirurgischen Klinik zu Rom zusammengestellt hat, waren 61 = 27,11 angeboren. Der Sanduhrmagen ist häufiger bei Frauen als bei Männern (6 : 1). Wenn auch die erworbenen Formen die häufigeren sind, so kommt der Sanduhrmagen doch auch angeboren vor. Das beruht wahrscheinlich auf atavistischen Ursachen (Vorkommen bei niederen Säugetieren). Makroskopische und mikroskopische Veränderungen pathologischer Natur finden sich nicht.

E. Pagenstecher (Wiesbaden).

---

15) **P. Klemm.** Über die akute Darminvagination im Kindesalter.

(Deutsche Zeitschrift für Chirurgie Bd. LXXXV. p. 369.)

Auf Grund seiner eigenen (neun) Beobachtungen im städtischen Kinderkrankenhause in Riga bekennt Verf. sich zu einem unbedingten Anhänger einer ausschließlich chirurgischen, und zwar tunlichst früh vorzunehmenden Behandlung der akuten Darminvagination bei Kindern. Seine operativen Autopsien bei der Erkrankung zeigten ihm, daß bei ihr die Blutzirkulationsstörung im Mesenterium des Invaginatums das wesentlich gefährliche ist, und daß auf die frühzeitige Beseitigung dieser der Hauptnachdruck bei der Behandlung zu legen ist. Mit der bestehenden Zirkulationsstörung hängt es zusammen, daß schon sehr frühzeitig sich in der Bauchhöhle ein mehr oder weniger massenhaftes, seröses Exsudat bildet, und daß das Invaginatum hyperämisch-ödematös anschwillt. Diese Schwellung, nicht frühzeitige seröse Verklebung, bildet die Schwierigkeit, die Därme zu restaurieren und bedingt deren Fixierung. Die unter Umständen beträchtliche Schwierigkeit der Darmdesinvagination lassen die ernstesten Zweifel aufsteigen,

ob eine Desinvagination überhaupt auf nicht operativem Wege, durch Massage, Injektion von Luft oder Wasser usw. möglich und denkbar ist, und steht K. deshalb den von vielen positiven Erfolgen mit diesen Methoden meldenden Mitteilungen Hirschsprung's sehr skeptisch gegenüber. Die Diagnose des Leidens ist dank seinen charakteristischen Symptomen (akuter Beginn, Abgang von Schleim und Blut) leicht; den Ausschlag gibt die Tastung einer Geschwulst. Für diese hat man sich in allen zweifelhaften Fällen der Narkose zu bedienen. Die Desinvagination soll Zug am Invaginatum vermeiden. K. besorgte sie dadurch, daß er von der Spitze des Invaginatum her mit Daumen und Zeigefinger beider Hände das Invaginatum durch die ganze Einscheidung hindurchdrängte.

Von K.'s Pat. genasen drei, sechs starben. Weder die Zeitdauer der Invagination, noch die Länge des invaginierten Darmstückes sind entscheidend für die Gefahren des Zustandes, sondern lediglich der Grad der vorhandenen Zirkulationsstörung am Darmmesenterium, der sehr ungleich sein kann. Ein 5monatiges Kind starb, obgleich schon 10 Stunden nach Beginn der Invagination operiert; ein 8monatiges, 50 Tage nach der Invagination operiert, genas. Die desinvaginierten Därme zeigten zum Teil auch bei den Genesenen schon recht bedenkliche Zustände, blauschwarze Verfärbung mit ausgedehnten hämorrhagischen Infarkten. In einem Falle mißlang die Desinvagination. Die deshalb ausgeführte Darmresektion endete tödlich.

Meinhard Schmidt (Cuxhaven).

---

16) **Niederstein.** Die Zirkulationsstörungen im Mesenterialgebiet.

(Deutsche Zeitschrift für Chirurgie Bd. LXXXV. p. 710.)

Zur Prüfung der von Sprengel über die typischen Zirkulationsstörungen der Gekrösgefäße aufgestellten Theorien (cf. d. Bl. 1902, Bericht über den Chirurgenkongreß p. 97) hat sein Assistenzarzt N. eine große Anzahl Tierexperimente angestellt, die Sprengel's Ansichten teils bestätigten, teils hinfällig machten und sie berichtigten oder vervollständigten. N. stellt jetzt folgende typische Darmzirkulationsstörungen auf:

I. Den hämorrhagischen Infarkt, starke Verdickung der Darmwand mit dunkelroter Verfärbung und blutiger Imbibition aller Wandschichten. Reichlich dunkles Blut im Darme. Gewöhnlich sind größere Bezirke des Dünndarmes betroffen. Entstehen durch embolischen oder thrombotischen Verschluß des Hauptstammes im arteriellen oder venösen Gebiet.

II. Den anämischen Infarkt. Der Darm ist dick gequollen, ödematös, aber weniger hart und blaß gefärbt, seine Lichtung leer, nur auf der Schleimhaut Residuen eines leicht gefärbten minimalen Breies. Entstehung durch embolischen Verschluß des Hauptarterienstammes in beliebiger Höhe mit gleichzeitiger thrombotischer Verlegung

des zum Darme hinführenden Gefäßes, wodurch die Kollateralen abgeschlossen werden. Experimentelle Erzeugung: Unterbindung des arteriellen Hauptgefäßstammes mit Paraffininjektion peripherwärts von der Ligatur.

III. Die hämorrhagische Gangrän, eine nur mit Vorbehalt aufgestellte Form, da N. über ein einschlägiges Sektionspräparat nicht verfügt. Entstehungsursache: embolischer Verschluß des Hauptstammes oberhalb der Art. colica dextra und gleichzeitige Thrombose eines venösen Teilbezirkes. Dem entsprechend experimentell erzeugbar.

IV. Die anämische Gangrän. Darmwand blaß, dünn, leicht zerreißlich, schlotternd, im Innern ist der Darm leer, seine Struktur im histologischen Bilde völlig verloren gegangen. Entstehung durch vollständigen embolisch-thrombotischen Verschluß eines umschriebenen arteriellen Gefäßbezirkes bei gleichzeitiger Thrombosierung der entsprechenden venösen Zone oder durch Abtrennung des Mesenteriums auf weite Strecken. Auf letzte Weise auch experimentell sicher hervorbringbar.

Die klinische Verwertbarkeit der aufgestellten Krankheitstypen für Diagnose usw. am Krankenbett wird, wie Sprengel in einer der Arbeit beigefügten Nachschrift näher ausführt, wohl etwas problematisch bleiben, da die einzelnen Krankheitsformen ineinander übergehen und überdies diese Affektionen recht selten sind. Immerhin haben N.'s fleißige Untersuchungen die feineren Kenntnisse auf diesem pathologischen Gebiete vervollständigt.

Meinhard Schmidt (Cuxhaven).

---

17) **Wegener.** Über Mesenterialcysten.

(Veröffentlichungen aus dem Gebiete des Militär-Sanitätswesens Hft. 35. [v. Bergmann-Festschrift.])

Verf. operierte mit Erfolg eine zweifellos durch Abkapselung eines Hämatoms enstandene Gekröscyste durch Exstirpation bei einem Soldaten, der — wie sich später herausstellte — 4 Monate vorher beim Kopfsprung flach auf den Bauch aufgeschlagen war. Der Fall stellt gegenüber den bisher in der Literatur gesammelten Blutcysten ein Frühstadium dar und ist daher besonders für die traumatische Genese beweisend. Das sonst charakteristische Symptom der großen Beweglichkeit fehlte infolge des Sitzes der kleinapfelgroßen Geschwulst nahe der Anheftungsstelle an der hinteren Bauchwand. Einer sehr dankenswerten Zusammenstellung der bisher in der Literatur sehr zerstreuten Fälle, die als Lymph- und Chylangiome, Enterokystome sichergestellt sind, folgt ausführliche Beschreibung der Klinik, Ätiologie und Differentialdiagnose dieser interessanten Geschwülste.

Lessing (Hamburg).

---

18) **E. Payr.** Weitere experimentelle und klinische Beiträge zur Frage der Stieldrehung intraperitonealer Organe und Geschwülste.

(Deutsche Zeitschrift für Chirurgie Bd. LXXXV. p. 392.)

Frühere Studien und Experimente über den Entstehungsmechanismus der Stieldrehung an Bauchorganen wiederaufnehmend (vgl. d. Bl. 1902, Chirurgenkongreßreferat p. 87), hat P. jetzt durch neue ebenso einfache wie ingeniöse Versuchsanordnungen den exakten Beweis für die Möglichkeit von Stieldrehungen durch Druckwirkungen von den Gefäßen des Stieles aus, von wie er kurz sagt, »hämodynamischen Torsionen« erbracht. Das Wesentliche dieses Bewegungsvorganges besteht darin, daß in den Stielgefäßen unter gewissen Bedingungen die dünnwandigere und dehnbarere Vene durch den Druck des Blutes sich verlängert, bogenförmig oder schlangenförmig wird und sich auch um die kürzer bleibende Arterie spiralig schlängelt. Zunächst studiert P. diese Verhältnisse an einfachen mittels Gummischläuchen hergestellten Apparaten. Ein dickwandiges und ein dünnwandiges Gummirohr werden nebeneinander gebracht, an einem Ende mit einer Vorrichtung zum Injizieren von Wasser versehen, am anderen aber auf einer Pappscheibe befestigt, deren Drehung beobachtet werden kann. Der Versuch wird verschiedenartig angeordnet, die Röhren bald gleichkalibrig genommen, bald nicht, bald sind sie miteinander mit Fäden oder Bändern vereinigt oder nicht. Auch die Art der Wasserinjektion in die Röhren wurde verschiedentlich variiert — hierüber mag das Original nebst seinen Abbildungen weitere Auskunft geben —, genug: diese Versuche fallen positiv aus. Sie zugrunde legend suchte P. weiter an Leichenorganen durch hydrodynamische Druckwirkung von den Gefäßen aus Torsionen zu erzeugen und bediente sich hierzu mit bestem Erfolge der Milz. Zur Gewinnung eines Stieles an ihr werden Art. und V. lienalis ohne Zusammenhangstrennung tunlichst weit aus ihrem Bett im Pankreas herausgenommen, wobei kleine Seitenästchen gut unterbunden werden. Das fertige Versuchspräparat mit einem Stiel von 12—20 cm ist im wesentlichen ganz ähnlich dem Apparate, der aus den zwei Gummiröhren nebst Pappscheibe bestand, und ergibt bei bald so, bald so modifizierten Wasserinjektionen genau dieselben Erscheinungen; wie dort die Pappscheibe, macht jetzt hier die Milz Drehbewegungen unter spiraliger Drehung der Vene. Der dabei in den Versuchen verwendete hydrauliche Druck entsprach einem mäßig vermehrten menschlichen Venenblutdruck. Die Drehung erfolgt durch Drucksteigerung in der Vene, und da die ganze Versuchsordnung in ihren physikalischen Bedingungen den in den Gefäßen des lebenden Organismus herrschenden entspricht, »erscheint es berechtigt, von einer Stieltorsion durch Blutdifferenzen im Gefäßsystem des betreffenden Organstieles (hämodynamische Torsion) zu sprechen«.

Die experimentell erzielten Drehbewegungen der Milzen sind durch eine Reihe photographischer Momentaufnahmen sehr klar und augenfällig veranschaulicht. Ebenso gelungen wie die beschriebenen fielen weiter im lebenden Hunde zur Erzeugung von Netztorsionen gemachte Tierversuche aus. Um aus dem Netz ein gleichsam gestieltes Organ zu machen, wurden an seiner Wurzel die seitlichen Teile nach Anlegung von Unterbindungen quer durchschnitten, der erhaltene Mittelteil, ausreichend große Gefäße zurückbehaltend, bildete den Stiel. Die oben getrennten Seitenlappen wurden nach unten geschlagen und dort mit dem übrigen Netz zu einem organartigen Klumpen zusammengenäht, endlich wurden zur Herstellung venöser Blutdrucksteigerung einige Venen des gemachten Netzstieles unterbunden, das ganze reponiert und die Bauchwunde genäht. Von acht der Art angestellten Versuchen kam es in vier Fällen bei den Tieren in den nächsten Tagen unter an die klinischen Erscheinungen der menschlichen Netzdrehung erinnernden Krankheitszeichen zu deutlichen Drehungen des Netzes. Das in dem am besten gelungenen Versuche erzielte Präparat ist abgebildet. Die Sektionsbefunde, hämorrhagischer Bauchhöhlenerguß, Cyanose des Netzes, Fibrinbeschläge, Nekrosen, Venenthrombose usw. entsprechen alle dem, was beim Menschen klinisch ebenfalls wahrgenommen ist.

Der letzte Teil der Arbeit behandelt einen klinisch beobachteten Fall von Netztorsion nebst allgemeinen Bemerkungen. Der betreffende Fall erlaubte, die Diagnose Netztorsion mit leidlicher Wahrscheinlichkeit schon vor der Operation zu stellen.

Es handelt sich um einen 33jährigen Mann, Träger eines Netz enthaltenden mäßig großen Leistenbruches mit gleichzeitigem unvollständigem Descensus des Hodens. Derselbe machte eine 20 Tage dauernde »Bauchfellentzündung« mit unangenehmen Darmstörungen durch, nach deren Ablauf der Hoden gänzlich emporgerückt war, und eine geschwulstartige kindskopfgroße Resistenz in der Bauchhöhle zurückblieb. Seitdem dauernde Beschwerden, Koliken usw. veranlaßten die Spitalaufnahme. Die vermutungsweise Annahme einer Netzdrehung wurde durch Herniolaparotomie völlig bestätigt. Unterhalb des Colon transversum sitzt oben die schraubenförmige Verdrehungsstelle, darunter folgt die klumpig gewordene Netzmasse, unten sitzt der infolge der Drehung emporgehobene atrophische Hoden. der Dickdarm ist durch den Zug des zusammengedrehten Netzes in seinem Verlauf in einen M-förmigen Verlauf zusammengefaltet oder »gerafft«. Abtragung des ganzen Netzes nebst Hoden. Heilung.

Betreffs der anatomischen und klinischen Allgemeinbemerkungen zur Netzdrehung verweisen wir auf das Original, ebenso betreffs eines der Arbeit beigefügten Anhanges aus der Feder des Physikprofessors Pfaundler, in dem dieser die Torsionsvorgänge bei den mit Gummiröhren angestellten Experimenten durch mathematische Berechnung erläutert. Prof. Pfaundler hat sich von der Stichhaltigkeit der P.'schen Drehungstheorie so weit überzeugt erklärt, »als er als Nichtchirurg sein kann«.

Meinhard Schmidt (Cuxhaven).

19) **J. Hochenegg.** Winke für die Nachbehandlung der wegen Rektumkarzinom sakral Operierten.

(Deutsche Zeitschrift für Chirurgie Bd. LXXXV. p. 508.)

H., welcher jetzt über 257 Fälle von sakralen Mastdarmexstirpationen verfügt, gibt mehrere Vorschriften zur Nachbehandlung dieser Operationen, deren Vernachlässigung sehr üble Folgen haben kann. Einer seiner Pat., der in Rückenlage nachbehandelt wurde, bekam infolge von Darmnahtriß, an welchen sich starke Stuhl- und Gasabgänge geschlossen hatten, ein starkes Zellgewebsemphysem, besonders am Hodensack, das übrigens ohne üble Folgen verschwand. Außer einer den freien Gasabgang hindernden Tamponade war hieran die eingehaltene Rückenlage Schuld, woraus sich die Lehre ergibt, daß nicht Rücken- sondern Seitenlage vorzuschreiben ist. In zwei Fällen hatte Einnahme der Knie-Ellbogenlage durch die Pat. bei Wunduntersuchung plötzliche tödlich endende Zwischenfälle zur Folge, einmal, als sich ein zwischen Blase und Mastdarm platzender Abszeß zwischen die Därme in die Bauchhöhle ergoß, woran sich heftigste Peritonitis schloß, das andere Mal infolge von Luftembolie in eine klaffende Vene, die schnellen Tod bewirkte. Man soll deshalb stets dafür sorgen, daß das Becken tiefer steht als Bauch und Rumpf. Eine Ausnahme von dieser Regel ist nur bei venösen Nachblutungen, für die Schiefstellung des Bettes durch Erhöhung des Fußendes zweckmäßig ist, zu machen und bei Vorfall von Därmen gegen die Wundhöhle durch den gerissenen Peritonealschlitz entsprechend dem bei der Operation eröffneten Douglas. Übrigens genasen alle Pat. H.'s, denen dies Ereignis widerfuhr; nur ein von ihm nicht selbst nachbehandelter Pat. starb an Einklemmung der vorgefallenen Därme, deren Vorfall der Beobachtung entgangen war. Sehr üble Folgen hat eine nicht rechtzeitig beseitigte Urinretention, die sich wegen Nachhintensinkens der vollen Blase leicht übersehen läßt: schwere Cystitis in der nach einmal passierter Überdehung gelähmten Blase mit sich anschließender urinöser Sepsis. Man soll deshalb, falls binnen 12 Stunden nicht uriniert wurde, stets katheterisieren. Betreffs der Kotentleerung ist Hintanhaltung derselben nach der Operation mittels Opium (3mal täglich 8 Tropfen) ratsam. Wurde der Darm genäht, so sind Klistiere und vom 6. Tage milde Abführmittel zu geben. Namentlich vor dünnem Kote ist die Wunde zu schützen. Bei frühzeitiger Wundbeschmutzung durch Kot wird die Wunde weit geöffnet und mit Spülungen mit gewöhnlichem lauem Wasser weiter behandelt. Ist sie reizlos, Jodoformgazetamponade; zeigt sie entzündliche Erscheinungen: Umschläge mit essigsaurer Tonerde. Auch nach erfolgter Heilung ist regelmäßige und vollständige Darmentleerung von größter Wichtigkeit. **Meinhard Schmidt** (Cuxhaven).

20) **Consentino.** Le alterazioni del fegato in seguito all ischemia temporanea.

(Policlinico 1906. Ser. chir. Nr. 10.)

C. glaubt nicht, daß die präventive definitive Ligatur der Hepatica oder ihrer Äste eine chirurgische Zukunft hat. Daher untersuchte er die Folgen einer temporären Ligatur der Art. hepatica und Pfortader bei Kaninchen und Hunden. Dieselbe wird von den Tieren ohne dauernden Schaden ertragen und erlaubt ein blutloses Resezieren ausgedehnter Leberbezirke. Es treten zwar anatomische und funktionelle Veränderungen der Leber auf; dieselben werden ausführlich mitgeteilt und betreffen die Zellen, geringe Degeneration und Fettinfiltration, dann reichere Glykogenanhäufung. Sie sind jedoch nur geringfügig und vorübergehend. Die Kompression der Gefäße mit einer Klemme mit elastischen Branchen verursacht keine Schädigung der Gefäßwand oder Thrombose. **E. Pagenstecher** (Wiesbaden).

---

21) **Matthias** und **Fett.** Die Aussichten der Röntgenographie der Gallenkonkremente.

(Fortschritte auf dem Gebiete der Röntgenstrahlen Bd. X. Hft. 4.)

Während der Nachweis der Nierensteine mit Röntgenstrahlen heute zweifellos gelingt, ist ein positiver Befund bei Gallensteinen bis jetzt eigentlich nur von Karl Beck in Neuyork festgestellt worden. Verff. haben zwei Pat. untersucht, bei denen sich auf der Platte in der Gallenblasengegend ein birnförmiges marmoriertes Gebilde zeigte, das, wie in einem Falle die Operation belehrte, einer Gallenblase mit einer großen Zahl kalkhaltiger Steine entsprach.

Auf Grund weiterer Experimente kamen Verff. zu folgenden Ergebnissen:

Die Gallensteine setzen sich zusammen aus einem Gemisch von Cholestearin und Verbindungen von Bilirubin, Biliverdin usw. mit Erdsalzen. Bei der überwiegenden Mehrzahl der Gallensteine stellt das Cholestearin den bei weitem größten Bestandteil dar, gegenüber dem die Erdsalze fast ganz in den Hintergrund treten.

Die aus dem Körper entfernten Gallensteine lassen sich alle bei Anwendung weicher Röhren röntgenographieren, sowie Muskeln, Fett, Haut, kurz sämtliche Gewebe des Körpers.

Die Cholestearinsteine geben nur einen etwas undeutlichen Schatten, immerhin kann man in dem Schatten sogar ihre Struktur erkennen.

Je erdsalzhaltiger der Gallenstein ist, um so deutlicher wird sein Schatten, um so schöner erscheint seine Struktur auf dem Röntgenogramm; sein Absorptionskoeffizient steigt mit seinem Kalkgehalt.

Die Cholestearinsteine sind für Röntgenstrahlen kaum schwerer durchlässig als die Weichteile des Organismus. Die der Hauptsache nach aus Bilirubinkalk bestehenden Konkremente können den Röntgen-

strahlen unter Umständen den gleichen Widerstand bieten wie 0,5 mm dicke Bleistückchen, Knochen, Harnsteine usw.

Die menschliche Galle und das Lebergewebe sind für die Röntgenstrahlen in der Mehrzahl der Fälle weniger durchlässig als die Gallensteine. Die Gallensteine befinden sich in situ fast immer in einem Medium, das auf der Röntgenplatte mindestens den gleichen, wenn nicht einen intensiveren Schatten verursacht als sie selbst.

Der Nachweis von Gallensteinen ist nicht deshalb so schwierig, weil sie an und für sich für die Röntgenstrahlen leicht durchgängig sind, sondern weil sie von einem Medium dicht umgeben werden, das für Röntgenstrahlen mit ihnen etwa den gleichen Durchgängigkeitsindex hat.

Man erhält bei der Röntgenographie der Gallensteine keine so deutlichen Intensitätsdifferenzen in dem Schattenbilde der Leber- und Gallenblasengegend, daß man mit Sicherheit die Diagnose auf Gallensteine stellen könnte.

Die bisher veröffentlichten Versuche beim röntgenologischen Nachweis von Gallensteinen sind teils so unsicher und unbefriedigend, daß nicht einmal die betreffenden Autoren sie für absolut eindeutig erklären konnten, teils stellen sie außerordentlich seltene Vorkommnisse dar, die für den Wert des Verfahrens an und für sich nichts besagen.

Selbst die sehr seltenen stark kalkhaltigen Steine geben auf der Röntgenplatte keine derartig eindeutigen Bilder, daß sie die Diagnose begründen könnten. Außerdem muß eine mögliche Täuschung durch Skybala und andere Konkretionen absolut ausgeschlossen werden können.

Ein negativer Röntgenbefund besagt nichts gegen die Diagnose von Gallensteinen.

Das Versagen des Röntgenverfahrens für die Gallensteindiagnose in den allermeisten Fällen beruht nicht auf einem Mangel des Verfahrens, der sich mit der wachsenden Erfahrung und der fortschreitenden Technik beseitigen lassen könnte, sondern es ist durch die natürlichen physikalischen Verhältnisse begründet.

So lange wir darauf beschränkt sind, nur physikalische Differenzen der röntgenographierten Körper feststellen zu können, ist wenig Aussicht vorhanden, Gallensteine im Inneren des Organismus auf röntgenographischem Wege mit Sicherheit zu diagnostizieren oder ausschließen zu können.

(Im Gesensatze zu den Angaben Beck's klingen die Mitteilungen der Verff. sehr pessimistisch; trotz öfterer Versuche gelang es auch mir nicht, ein positives Resultat zu erreichen. Ref.).

Gaugele (Zwickau).

---

22) **v. Khautz.** Über Cholecystitis typhosa.

(Wiener klin. Wochenschrift 1906. Nr. 44.)

Die meisten operierten Fälle von Cholecystitis typhosa wurden längere Zeit nach überstandenem Typhus wegen Erscheinungen von

Cholelithiasis bzw. Cholecystitis operiert; nur selten ergab sich im Verlaufe des Typhus selbst die Notwendigkeit, operativ einzugreifen. Vom klinischen Standpunkt aus sind zwei Hautgruppen zu unterscheiden, erstens Fälle, welche bei noch bestehender Allgemeininfektion diagnostiziert wurden, zweitens solche, die längere Zeit nach Ablauf derselben zur Beobachtung kamen. Bei ersteren wurden in der Regel keine Steine, nur Empyem gefunden, bei letzteren fehlten Steine fast niemals. Die Typhusbazillen können sich Jahrzehnte lang im Gallenblaseninhalt kulturfähig erhalten. An Stelle der bisher am meisten ausgeführten Cholecystostomie sollte die Cystektomie treten. Die Anamnese vermag bisweilen über die Zeit und den Weg der Infektion gar keinen Aufschluß zu geben, so daß man zur Erklärung des späteren Befundes annehmen muß, ein Typhus ambulatorius sei vorausgegangen.

Durch den gleichen Mangel in der Anamnese und die besondere Schwere des Krankheitsbildes ist folgende Beobachtung des Verf. bemerkenswert:

Die 34jährige Pat. mit völlig negativer Typhusanamnese bot die Erscheinungen einer akuten eitrigen Cholecystitis. Bei der Operation fand sich eine prall gefüllte, entzündete Gallenblase mit bräunlicher, trüber, seröser, geruchloser Flüssigkeit und zahlreichen Steinen. Cystektomie. Tags darauf kritischer Temperaturabfall. Heilung. Die bakteriologische Untersuchung der aspirierten Gallenblasenflüssigkeit ergab Typhusbazillen in Reinkultur. Die 18 Tage nach der Operation vorgenommene Widal'sche Probe fiel positiv aus. **Mohr** (Bielefeld).

---

23) **A. v. Bardeleben.** Erfahrungen über Cholecystektomie und Cholecystenterostomie. Nach 286 Gallensteinlaparotomien. 131 S.

Jena, **Gustav Fischer,** 1907.

Verf. hat sich der großen Mühe unterzogen, eine möglichst vollständige literarische Zusammenstellung der Veröffentlichungen zu geben, welche seit Langenbuch über die Anatomie und Chirurgie der Gallenblase einschließlich der großen Gallenwege erschienen sind. Dabei hat er nicht einfach die Namen der Schriften zusammengetragen, sondern von besonders interessanten Veröffentlichungen gibt er eine ganze Reihe von, zuweilen recht ausführlichen, Auszügen. Insofern wird die Schrift jedem, der sich mit Gallensteinchirurgie beschäftigt, recht willkommen sein. Leider hat sich Verf. bei der Mitteilung seiner eigenen Erfahrungen eine große Reserve auferlegt, obgleich sich dieselben, wie schon im Titel der Schrift angedeutet, auf eine große Reihe von Beobachtungen stützen. Er operiert 1) bei ständig in kurzen Intervallen sich wiederholenden oder gar dauernden, wenn auch geringen Schmerzen im Bereich der Gallengänge, mit oder ohne Nachweis von Gallenblasen- oder Leberschwellung; 2) Kranke, die länger als 2 Monate gelb sind, bei welchen entweder chronischer Choledochusverschluß oder vielleicht nur eine Schwellung des Pankreas-

kopfes oder ein flottierender Choledochusstein zu vermuten ist; 3) wenn nachmittags Fröste auftreten und eine Gallenblasengeschwulst fühlbar ist, die den Verdacht auf Empyem oder eingekeilten Cysticusstein erweckt. Der Cholecystenterostomie räumt Verf. einen breiteren Platz ein als andere Autoren, indem er sie z. B. auch ausführt bei Choledochusstein, wenn die Choledochotomie mit großen Schwierigkeiten ausführbar sein würde. Seine Resultate waren gut; unter insgesamt 286 Operierten sind ihm 15 Pat. gestorben. **Tietze** (Breslau).

Kleinere Mitteilungen.

(Aus der chirurgischen Abteilung des städtischen Krankenhauses Moabit zu Berlin. Direktor: Geh.-Rat Prof. Dr. Sonnenburg.)

Anwesenheit des Wurmfortsatzes in einem Nabelbruche.

Von

Oberarzt Dr. **Richard Mühsam.**

In recht ausführlicher Weise behandelt v. Verebély im 48. Bande der Beiträge zur klin. Chirurgie die Komplikationen der Bruchoperation durch den Wurmfortsatz auf Grund des Materiales der Budapester chirurgischen Klinik. Bei 18 unter 1000 in den letzten 4 Jahren operierten Hernien fand sich die Appendix als Inhalt des Bruches. Unter diesen 18 Brüchen fand sich ein Nabelbruch.

Auch Sonnenburg erwähnt in der fünften Auflage seiner Pathologie und Therapie der Perityphlitis den Wurmfortsatz und das Coecum als Inhalt von Brüchen und fand den Wurmfortsatz nicht nur in rechtsseitigen, sondern auch in linksseitigen Hernien.

Dagegen fand sich unter den in diesem Buche besprochenen Erfahrungen an etwa 2000 Appendicitisoperationen kein Fall von Anwesenheit des Wurmfortsatzes in einem Nabelbruch.

Auch unter den ziemlich zahlreichen Operationen wegen Nabelhernie, welche im Krankenhause Moabit ausgeführt wurden, findet sich bisher kein derartiger Fall, so daß die Mitteilung einer solchen Beobachtung berechtigt erscheint.

Frau Q., 42 Jahre alt, wurde am 16. Oktober 1906 im Krankenhaus Moabit wegen Einklemmung einer Nabelhernie aufgenommen.

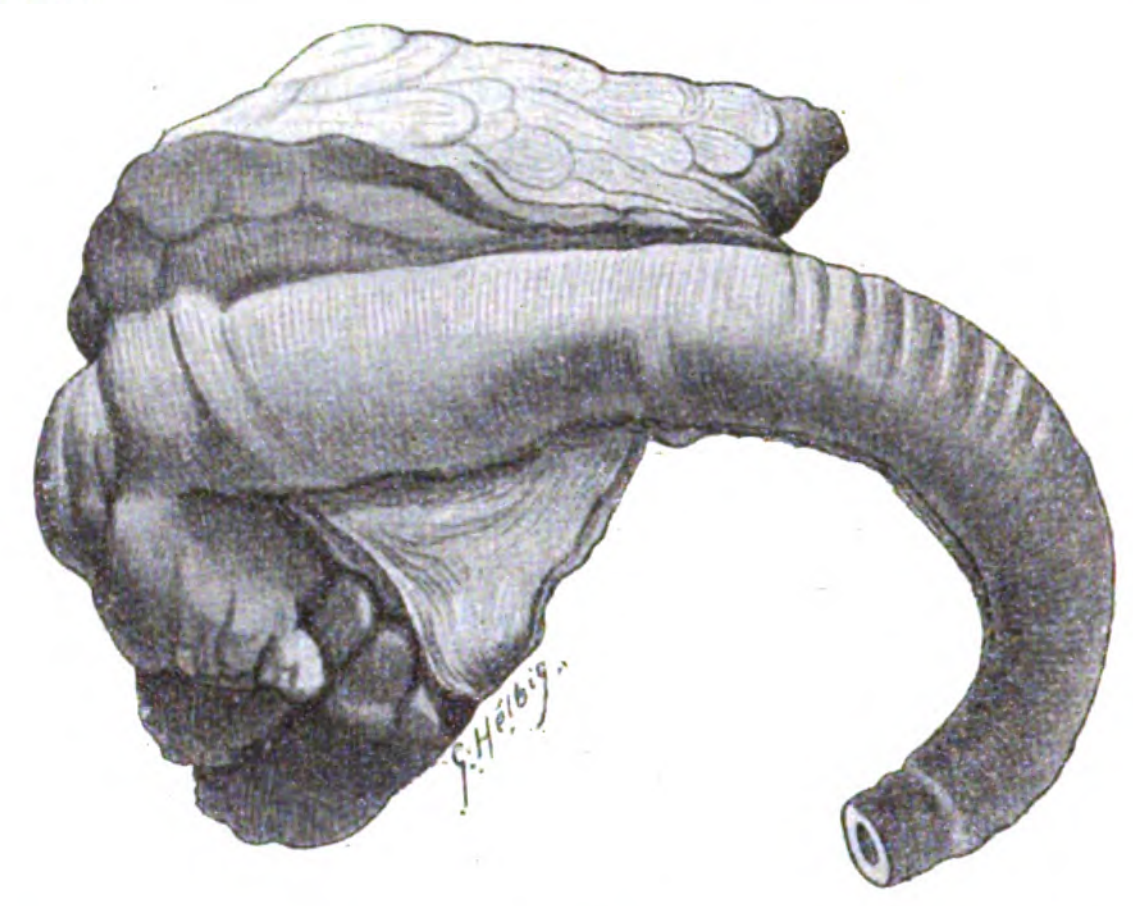
Sie hatte seit Jahren einen großen Nabelbruch, welcher sich reponieren ließ, seit dem 15. Oktober aber nicht mehr zurückging.

Außerdem hat sie 15mal an einem Gesichtserysipel gelitten, das öfter auch auf andere Körperteile übergegangen sein soll.

Es handelte sich um eine sehr korpulente Frau mit einem kleinkindskopfgroßen, irreponiblen Nabelbruch.

Bei der sofort nach der Aufnahme vorgenommenen Operation umschnitt ich den Nabel und durchtrennte dann den Fascienring. Jetzt wurde der Bruchinhalt frei. Es fanden sich, wie meist in alten Nabelbrüchen, sehr zahlreiche Verwachsungen zwischen den Darmschlingen, Netzpartien und der Wand des Bruches. Die Lösung dieser vielkammerigen Verwachsungen, welche durch balkenartige Leisten noch vermehrt waren, gestaltete sich recht schwierig, an einzelnen Stellen mußte ich aber die Darmschlingen im Zusammenhange mit der Innenwand des Bruches lassen, um eine Darmverletzung zu vermeiden. Gegen Schluß der Operation stieß ich auf einen kleinfingerdicken derben Strang, welcher in einem Konvolut von Netz und Fett mit der Darmwand verwachsen war, und über dessen Natur ich mir erst Klarheit verschaffen konnte, als ich ihn ventralwärts verfolgte und feststellte, daß er

in den Darm, und zwar in das Coecum überging. Es war also der der Bruchsackwand adhärente Wurmfortsatz. Ich resezierte ihn in üblicher Weise am Coecum und schnitt ihn dann, wie die Abbildung zeigt, mit den daran hängenden Netzklumpen und einem Teile der überschüssigen Haut heraus. Dann wurde der Fascienrand rings um den Bruch angefrischt und die Wunde schichtweise mit Zwirn geschlossen.



Der Verlauf war ein ungünstiger. Es entstand zunächst eine Bauchdeckenphlegmone, welche jedoch nach Entfernung der Nähte am 8. Tage nach der Operation rasch verschwand. Am 1. November aber trat eine Thrombose der linken Schenkelvene ein, und am 13. November stieg die Temperatur, welche bisher gegen 37,5° betragen hatte, auf 38,5° und am Tage darauf auf 39,5°, ohne daß eine Ursache wahrzunehmen war.

Da auch in den nächsten Tagen unregelmäßige hohe Temperaturen vorhanden waren, so wurde eine Retention in der inzwischen verheilten Wunde vermutet und diese am 22. November noch einmal geöffnet; es war aber keine Verhaltung nachzuweisen; auch eine Inzision durch eine nach rechts von der Narbe gelegene harte Stelle förderte keinen Eiter zutage. Dagegen zeigte sich am Tage darauf ein Erysipel am Rücken, das mit den Wunden in keinerlei Zusammenhang stand, sich in den nächsten Tagen rasch an den Beinen ausbreitete und am 5. Dezember den Exitus herbeiführte.

Der Befund bei der Operation mahnt uns, bei der Loslösung der Verwachsungen in diesen alten Hernien recht vorsichtig zu Werke zu gehen. Man soll verdächtige Stränge verfolgen und erst durchtrennen, wenn man ihre Natur genau erkannt hat. Bei den Ausdehnungen der Verwachsungen und bei den zottigen Verdickungen des Netzes in solchen Hernien kann dies unter Umständen schwierig sein, namentlich wenn der verdächtige Strang mit Darm selbst innig verwachsen ist. In unserem Falle war es zunächst, als der Strang gefunden war, auch nicht übersichtlich, um was es sich handelte, namentlich ob ein lang ausgezogenes Divertikel oder der Wurmfortsatz vorlag. Erst als der Übergang des rundlichen Gebildes in das hervorgeholte Coecum, das nicht dem Bruchinhalt angehörte, gefunden war, konnte die sichere Diagnose gestellt werden.

So selten also der Wurmfortsatz sich im Nabelbruche finden mag, so möge man doch, wenn man verdächtige Stränge antrifft, an ihn denken.

---

24) **Ravenna.** Sui cancri multipli primitivi.

(Policlinico 1906. Ser. chir. Nr. 11.)

Zu den sicheren Fällen primärer mehrfacher Karzinome soll man nur solche rechnen, bei welchen eine verschiedene Struktur der beiden Geschwülste und nach-

weisliche Entstehung aus verschiedenem Mutterboden vorhanden ist. R. beschreibt einen Fall von Plattenepithelkrebs der Speiseröhre und Adenokarzinom der Flexur bei einer Alkoholistin mit chronischem Katarrh der Schleimhäute. Er weist darauf hin, daß die meisten Fälle von mehrfachen Krebsen den Darmkanal oder den weiblichen Genitaltraktus betreffen, und daß als Disposition wahrscheinlich vorausgehende chronische Irritation anzusehen sei. **E. Pagenstecher** (Wiesbaden).

25) **Varvaro.** Contributo all' azione della »Stovaina«.

(Policlinico 1906. Ser. chir. Nr. 6—8.)

V. berichtet über 176 Operationen, die er unter Lumbalanästhesie vermittels Stovain ausgeführt hat, darunter auch Laparotomien und Herniotomien. Nebenerscheinungen wurden einmal von seiten des Magen-Darmkanales, nie von seiten der Harnorgane, niemals Fieber, Schwindel, Kollaps gesehen. Daß manchmal die Wirkung des Stovain verspätet eintritt, bezieht Verf. auf eine anfänglich ungenügende Mischung mit Liquor; er fand, daß Stovainlösung in schwacher Verdünnung mit Liquor cerebrospinalis Niederschläge gibt, die bei stärkerer sich lösen. Er zieht daher verdünntere Lösungen den konzentrierteren zum Zwecke der Lumbalinjektion vor. **E. Pagenstecher** (Wiesbaden).

26) **Schwarz** (Agram). 1000 medulläre Tropakokainanalgesien.

(Wiener klin. Wochenschrift 1906. Nr. 30.)

Verf., der das Tropakokain für die Medulläranalgesie eingeführt hat, berichtet hier zusammenfassend über seine Erfahrungen.

Unter den bis dahin bekannt gewordenen Analgesien mit Tropakokain war ein Todesfall noch nicht bekannt geworden. Der einzige Todesfall, den er erlebte, betraf einen 60jährigen Mann mit eingeklemmtem Bruch und ausgedehnter Gangrän des Darmes, der nach Eventration von 2 m Dünndarm auf dem Operationstische starb, wohl nicht an den Folgen des Tropakokains.

Den Einstich führt Verf. am sitzenden Pat. aus, und zwar stets unterhalb des 3. Lendenwirbels in einem der Interstitien zwischen diesem Wirbel und dem Kreuzbeine. Das im einzelnen näher beschriebene Instrumentarium wird in destilliertem Wasser ausgekocht. Der Einstich geschieht ohne Anästhesierung; es muß der Liquor im Strahl ablaufen. Er wird in einem Glasgefäß aufgefangen, und zwar für Laparotomien 10 ccm, sonst 5 ccm, und in ihm eine sterilisierte, von Merck bezogene Tropakokaintablette zerkleinert und gelöst. Diese Lösung wird mittels Spritze aufgesogen und in die inzwischen mit Metallstöpsel verschlossene Stichkanüle injiziert. Für Operationen am After, Damm, Vulva und Vagina werden 5 cg Tropakokain verwendet ohne Beckenhochlagerung, sonst 6 cg mit Beckenhochlagerung. Mehr Tropakokain zu geben hält Verf. für verboten.

Versager darf es bei richtiger Technik nicht geben.

Die Schmerzbetäubung dauert bei Operationen der Dammgegend gegen 2 Stunden, bei solchen an den unteren Extremitäten über eine Stunde, bei Laparotomien oft weniger als eine Stunde; deshalb ist hier möglichste Beschleunigung geboten.

Neben- und Nacherscheinungen (Frösteln, Blässe der Haut, leichte Cyanose der Schleimhäute, Pulsverlangsamung, Kreuzschmerzen, Temperatursteigerungen, Kopfschmerzen und Erbrechen) sind nicht ganz zu vermeiden, sind aber im ganzen in letzter Zeit selten geworden.

5mal hat Verf. Kollaps gesehen, davon 4mal bei Leuten, deren Puls auch schon vorher zu wünschen übrig ließ.

Bezüglich der Indikationsstellung befindet er sich im Gegensatz zu denen, die das Verfahren vor allem bei solchen Individuen angewendet wissen wollen, bei welchen wegen Schwäche oder Herzdegeneration eine Narkose verboten ist; in solchen Fällen ist nach Verf.s Meinung auch die Medullaranästhesie unangebracht.

Indiziert ist das Verfahren bei allen größeren Operationen der unteren Körperhälfte, soweit sie die Nabelhöhe nicht überschreiten und soweit sie nicht mit Lokalanästhesie oder ohne Anästhesie ausführbar sind.

Als strikte Kontraindikation betrachtet Verf. ein Lebensalter unter 14 Jahren und will es auch bei pathologisch ängstlichen Erwachsenen vermieden wissen. Eine obere Altersgrenze gibt es aber nicht.

Die Anästhesierung über Nabelhöhe hinaufzutreiben hält er für höchst bedenklich.

W. v. Brunn (Rostock).

27) H. Eckstein. Paraffininjektionen und Implantationen bei Nasen- und Gesichtsplastiken.

(Berliner klin. Wochenschrift 1906. Nr. 31 u. 32.)

Verf. gibt eine Zusammenstellung aller bei Paraffininjektionen gemachten Erfahrungen, namentlich der schädlichen Nachwirkungen, die freilich bei Anwendung von Hartparaffin von mindestens 50°, bei geeigneter Technik und guter Assistenz nach seiner Überzeugung sämtlich zu vermeiden sind. Seine Erfahrungen sind an ca. 2000 Einzelinjektionen gemacht und haben, da E. sich zum Spezialisten auf diesem Gebiet ausgebildet hat, wohl Anspruch auf Berücksichtigung, zumal man jetzt schon auf eine 5jährige Beobachtungsdauer einzelner Fälle zurückblicken kann.

Die Vorbedingung für den guten Erfolg einer Injektion ist die Ausdehnungsfähigkeit der betreffenden Hautpartie. Bei nur geschrumpfter, nicht verwachsener Haut läßt sich durch Injektionen mit Zwischenräumen das gewünschte Ziel erreichen, bei adhärenter Haut lassen sich die narbigen Partien häufig subkutan mit feinen Instrumenten ablösen. Wo auch das nicht möglich, tritt die Einpflanzung in ihr Recht. Die Technik dieser mit Paraffin von 75° Schmelzpunkt gemachten Einpflanzungen ist im Originale nachzulesen. Eine vom Verf. konstruierte Implantationspinzette mit Schieber ist abgebildet. Das Verfahren hat neben großen Vorzügen den Nachteil des etwas größeren Eingriffes, der größeren Reaktion und der Narbe. Infektionen haben sich beim Einlegen der Paraffinplatten nicht immer vermeiden lassen, doch wurde durch diese nicht immer das Herausnehmen der Prothese notwendig. Wenn die Naht hielt und das Sekret täglich ausgedrückt wurde, heilte das Paraffin trotzdem ein. Durch Kombination der Injektionsmethode mit der Implantation wurden die schönsten Resultate erzielt.

Mehrere der Arbeit eingefügte Abbildungen von Pat. vor und nach der Behandlung illustrieren die guten Erfolge des Verf.s, die er bei Nasendefekten, angeborenen Deformitäten, Narben, einseitigen Schwellungen, Falten, eingefallenen Wangen, halbseitiger Gesichtsatrophie, retroaurikulären postoperativen Defekten und anderen der Paraffinbehandlung zugänglichen Entstellungen erzielt hat.

Schädigungen der Pat. hat E. bei annähernd 400 eigenen Fällen niemals erlebt

Da die Resorption auch von Hartparaffin einwandsfrei von verschiedenen Autoren beschrieben wurde, so bleibt abzuwarten, ob eine solche bei strenger Befolgung der E.'schen Vorschriften und Vorsichtsmaßregeln mit Sicherheit zu vermeiden ist.

Langemak (Erfurt).

28) E. Baumgarten. Ein Zahnrhinolith in der Nase.

(Wiener med. Presse 1907. Nr. 1.)

Die Ätiologie der Konkrementbildungen in der Nasenhöhle ist bekannt, da allgemein angenommen wird, daß die Rhinolithen sich um einen Fremdkörper, event. um eine kleine Schleimflocke oder um eine Granulation bilden. Weit seltener als Rhinolithen sind Zähne in der Nasenhöhle, die nur Schneide- oder Eckzähne sind. Meist erfolgt ihr Wachstum in die Nasenhöhle durch Inversion des Zahnkeimes, seltener aus überzähligen Zahnkeimen. In sehr seltenen Fällen bildet sich um den in der Nasenhöhle befindlichen Anteil der Zahnwurzel ein Rhinolith. Einen solchen Fall operierte Verf. bei einem 16jährigen Mädchen. Der Zahnrhinolith war wahrscheinlich auch die Ursache der Obliteration der Highmorshöhle.

Paul Wagner (Leipzig).



29) **J. S. Fowler.** A case of infantile myxoedema: anomalous result of treatment.

(Edinb. med. journ. 1906. November.)

Beschreibung eines Falles von Myxödem bei einem 7jährigen Mädchen, das bis zum Alter von $2^1/_2$ Jahren vollkommen gesund war und dann erst die ausgeprägten Erscheinungen oben erwähnter Erkrankung zeigte. Abweichend von dem gewöhnlichen Verlaufe war der Fall insofern, als trotz längerer Behandlung mit Schilddrüsentabletten ein deutlicher Einfluß auf das Wachstum nicht erzielt wurde. Außerdem muß hervorgehoben werden, daß das Kind keinerlei Erscheinungen geistiger Schwäche bot. **Jenckel** (Göttingen).

30) **Cristiani und Kummer** (Genf). Über funktionelle Hypertrophie überpflanzter Schilddrüsenstückchen beim Menschen.

(Münchener med. Wochenschrift 1906. Nr. 48.)

Die von C. durch zahlreiche Tierversuche gefundenen Regeln für die erfolgreiche Transplantation kleiner Stückchen lebenden Schilddrüsengewebes sofort nach der Entnahme sind auch bei Operationen am Menschen befolgt worden und hatten das Ergebnis, daß die Stückchen nach 15 Monaten eine der normalen Schilddrüse vollkommen gleichartige Struktur zeigten, somit die Stückchenübertragung als eine erfolgreiche Behandlungsmethode bei schwerem Myxödem und Kretinismus anzusehen war. In einem ausführlich mitgeteilten weiteren Fall, in welchem bei einer Frau wegen Kropf fast die ganze Schilddrüse entfernt werden mußte und wegen Bedenken bezüglich der Funktion des erhaltenen Restes sofort zwei Stückchen normalen Gewebes der Drüse unter die Akromialhaut verpflanzt worden waren, ließ sich an einem dieser fest- und weiter gewachsenen Stückchen bei der späteren Exzision nachweisen, daß dasselbe das Mehrfache der ursprünglichen Größe erreicht hatte und ein mit der normalen Schilddrüse ganz übereinstimmendes Aussehen darbot, wie auch, daß die Pfröpflinge an der Gesamt-Schilddrüsenfunktion teilgenommen hatten. Dieselben waren somit zu Neu-Schilddrüsen ausgewachsen.

Kramer (Glogau).

31) **Holub.** Zur Thyreoidbehandlung des Morbus Basedowii und insbesondere seiner Kombination mit Myxödem.

(Wiener klin. Wochenschrift 1906. Nr. 19.)

Bericht über eine Strumafamilie, von welcher die zweitjüngste Tochter zugleich an Morbus Basedow und Myxödem litt, eine Schwester derselben an Basedow allein, die übrigen fünf Familienmitglieder — nur der Vater und eine 11 Jahre alte Tochter sind gesund — an Struma.

Thyreoidbehandlung hat in beiden Basedowfällen guten Erfolg gehabt, hat aber zugleich im ersten Falle die Gedunsenheit des Gesichtes beseitigt.

W. v. Brunn (Rostock).

32) **Koropowsky.** Zur Entfernung von Fremdkörpern aus der Speiseröhre durch Ösophagotomie.

(Chirurgia Bd. XX. Nr. 120. [Russisch.])

Ausführliche Zusammenstellung der Literatur. Der kasuistische Beitrag betrifft einen Fall von verschlucktem spitzen Knochen, der seit 3 Tagen hinter der Cartilago cricoidea in der Speiseröhre feststeckte. Ein Emphysem, das unter der Haut des Halses Krepitation hervorrief, ließ die Diagnose auf Anspießung der Speiseröhre stellen; da jede Sondierung kontraindiziert war, sofortige Ösophagotomie, die ohne Schwierigkeit die Entfernung eines mit zwei Spitzen in der Wand haftenden Gänsewirbelknochens gestattete. Die Speiseröhre wurde gleich in zwei Etagen vernäht, die übrige Wunde tamponiert. Beginn der Nahrungszufuhr nach 2 Tagen. Heilung in 21 Tagen. Verf. zieht folgende Schlüsse: 1) Die Indikation der Ösophagotomie ist bei Fremdkörpern viel weiter zu stellen; die Sondierung

verlangt die äußerste Vorsicht und ist in Fällen, wo harte und scharfe Dinge in der Speiseröhre stecken, ganz zu unterlassen. Wenn krepitierendes Emphysem für eine Verletzung der Ösophaguswand beweisend ist, so spricht Abwesenheit der Krepitation noch nicht gegen die Verletzung. 2) Der beste Zugang zum Ösophagus ist der vordere Rand des linken Sternocleidomastoideus. 3) Der Ösophagus sollte immer sofort in zwei Etagen vernäht werden. 4) Die übrige Wunde ist unbedingt zu tamponieren. 5) Während der Nachbehandlung darf weder durch die Sonde gefüttert, noch eine Dauersonde angelegt werden, dadurch wird die Heilung verzögert bzw. durch Aufreißen der Speiseröhrenwunde in Frage gestellt. Nach 2 Tagen rektaler Ernährung wird flüssige Diät durch den Mund gegeben.

Oettingen (Berlin).

33) **Beresnegoffsky.** Zur Ösophagotomie wegen Fremdkörperentfernung beim Kinde.

(Chirurgia Bd. XX. Nr. 120. [Russisch.])

Literaturangaben über 73 Arbeiten, die kurz zusammengefaßt sind. Der kasuistische Beitrag betrifft einen 2jährigen Knaben, der eine Kupfermünze verschluckt hatte. Keine Atembeschwerden, da »wie fast in allen Fällen, die Münze in frontaler Richtung und aufrecht stehend eingekeilt saß«. Extraktionsversuche vergeblich, die Münze, die zu Anfang noch in 14 cm Tiefe zu fühlen war, rückt bis hinter das Manubrium. Ösophagotomie links am vorderen Rande des Sternocleidomastoideus. Trotz großer Schwierigkeiten gelingt es, in der Tiefe die Speiseröhre zu finden und zu eröffnen. Auf Einführen einer Olive wurde wegen der Gefahr einer Asphyxie verzichtet. (In der v. Bergmann'schen Klinik ist in diesen Fällen immer mit gleichem Erfolge der bewährte »Ektropösophag« gebräuchlich. Ref.) Nach Extraktion der Münze Etagennaht des Ösophagus und Tamponade der äußeren Wunde. Vom 1. Tage ab wurde flüssige Kost gestattet. Heilung in 15 Tagen.

B. tritt lebhaft für die primäre Naht des Ösophagus ein. Die Prognose der Ösophagotomie beim Kinde ist nicht schlechter als beim Erwachsenen, die Technik der Operation wegen der kleinen Verhältnisse unbedingt schwieriger. Von 57 Fällen, die in der Literatur zu finden waren, sind von Kindern unter 5 Jahren 12 gestorben (21%).

Oettingen (Berlin).

34) **E. Franke.** Beitrag zur chirurgischen Behandlung der Perityphlitis und ihrer Folgezustände. (Aus der chirurg. Abt. des Altonaer Stadtkrankenhauses. Prof. Fritz König.)

(Münchener med. Wochenschrift 1906. Nr. 51.)

Die aus einem von 1901—1904 genau beobachteten Materiale (77 im akuten Anfall [29 †] und 57 im Intervall [3 †] ausgeführte Operationen) gezogenen Schlußfolgerungen F.'s lassen sich kurz folgendermaßen zusammenfassen: Die Appendicitis bedarf — von wenigen besonderen Ausnahmen abgesehen — in jedem Stadium chirurgischer Behandlung; die Frage der Notwendigkeit solcher darf nicht abhängig gemacht werden von der Zeit, die seit dem Auftreten der ersten Symptome verstrichen ist, da man bezüglich des Beginnes der Erkrankung häufig Irrtümern ausgesetzt ist. Der Wurmfortsatz ist, wenn irgend möglich, gleich beim ersten Eingriff mit zu entfernen, um erneuten Beschwerden und anhaltender Eiterung vorzubeugen. Deshalb wird in dem Altonaer Krankenhause bei Abszessen nicht extraperitoneal vorgegangen, sondern die freie Bauchhöhle eröffnet, werden die Därme rings um die Abszeßwand durch Tampons (in 0,9%iger Salzlösung getränkt) abgedeckt und nun die Höhle eröffnet und schließlich tamponiert.

Kramer (Glogau).

35) **M. Einhorn.** Radiumbehälter für den Magen, Ösophagus und das Rektum.

(Archiv f. physikal. Medizin u. med. Technik Bd. II. Hft. 1.)

Verf. hat sich zur leichteren therapeutischen Anwendung kleine Kapseln bzw. Oliven aus Glas, Aluminium oder Hartgummi konstruiert, die zusammenschraubbar

sind und das Radiumfläschchen in sich aufnehmen sollen. Der Deckel der für den Magen bestimmten Kapsel hat oben eine Öse, an der ein Seidenfaden befestigt wird. Dieser erhält an bestimmten Punkten Knoten, um die Entfernung messen zu können. Pat. schluckt die Kapsel, der Faden wird dann am Ohre befestigt. Für Speiseröhre und Mastdarm wird die Olive an ein Bougie oder einen mit Führungsstab versehenen Schlauch geschraubt. Größere Erfahrungen hat Verf. damit noch nicht, glaubt aber, bei einer Magengeschwulst ein Kleinerwerden konstatiert zu haben. **Renner** (Breslau).

36) **Sinjuschin.** Zur Pathologie und Therapie des Magenvolvulus.

(Chirurgia 1906. Nr. 120. [Russisch.])

Bei der außerordentlichen Seltenheit der Fälle — in der russischen Literatur ist kein Fall beschrieben, in der übrigen fand Verf. nur fünf — muß der Fall in Kürze wiedergegeben werden:

Der 55jährige Aufseher N. S. erkrankte in der Nacht unter heftigen Schmerzen in der Magengrube mit einmaligem Erbrechen. Anamnestisch fehlen jede Anhaltspunkte, weder Trauma noch Exzesse waren vorhergegangen. Nach einem Clysma erfolgten einige Durchfälle.

Um 9 Uhr früh Aufnahme in die therapeutische Abteilung. Das Epigastrium, besonders auf der linken Seite, ist stark aufgetrieben, sehr schmerzhaft. Der ganze Leib tympanitisch, die untere Lebergrenze einen Querfinger über dem rechten Rippenbogen. Es sind Brechbewegungen vorhanden, aber Erbrechen erfolgt nicht. Der Puls schwach, beschleunigt. Temperatnr 36,5°. Extremitäten kühl, livide; lehr leidender Gesichtsausdruck.

Um 12 Uhr Überführung nach der chirurgischen Abteilung. Diagnose: Volvulus. Es blieb unverständlich, warum Erbrechen fehlte. Der Puls wurde immer schlechter, irregulär, fadenförmig. Sofortige Operation unter Kokain.

Schnitt vom Processus xyphoides bis 5 cm unter dem Nabel in der Mittellinie. Die stark geblähten, livide aussehenden Därme drängen sich vor. In der Bauchhöhle wenige Tropfen eines serösen Transsudates. Zur besseren Übersicht muß der Schnitt horizontal nach dem linken Rippenbogen erweitert werden. Nun bot sich ein origineller Anblick: Es lag eine Geschwulst vor, die vom mächtig ausgedehnten Netz bedeckt war. Zuerst wurde angenommen, daß es sich um einen Volvulus des Kolons handelte, doch zeigte sich bei vorsichtiger Entwicklung der Därme, daß es sich um den Magen handelte, der um 180° gedreht war, wobei der Pylorus nach links und oben ragte. Der Magen wurde in seine richtige Lage gebracht, wobei das Colon transversum, das sich über dem Magen befunden hatte, ebenfalls an seine normale Stelle gelangte. Länge und Höhe des Magens betrugen 40 und 20 cm.

An der kleinen Kurvatur, beim Übergang in die Cardia, befand sich ein umfangreicher subseröser Blutaustritt. Durch Druck auf den Magen ließen Gase und Flüssigkeit sich nicht nach dem Duodenum entfernen. Da der Zustand des Pat. zur Beendigung der Operation drängte, wurde durch einen Einschnitt in den Magen dieser vom Inhalt entlastet, der zum Teil aus blutiger Flüssigkeit bestand. Nach der Naht der kleinen Wunde konnte der kollabierte Magen genau in die ursprüngliche Lage gebracht werden. Etagennaht der Bauchwunde. Der Puls verschlechterte sich von Stunde zu Stunde, und abends erfolgte der Tod.

Sektion: Ulcus rotundum an der kleinen Kurvatur beim Eingang in den Ösophagus, bedeutende Blutmassen im Magen. Dilatatio ventriculi.

Vom Beginne der Erkrankung bis zum Tode waren 20 Stunden vergangen.

Verf. bringt ausführliche Referate über die fünf bisher beobachteten Fälle. (Wiesinger, Zentralbl. f. Chir. 1901 p. 605; Dujon, Zentralbl. f. Chir. 1903 p. 496; Borchardt, Zentralbl. f. Chir. 1904 p. 85 und Archiv f. klin. Chirurgie Bd. LXXIV. Hft. 2, dort angeführt Berg und Pendl.) Er stellt aus den sechs Krankengeschichten folgendes Krankheitsbild zusammen: Beginn der Erkrankung ohne Vorboten, bei bestem Wohlbefinden, oft nach reichlicher Mahlzeit unter Schmerzen in der Magengrube, mit initialem, bald aufhörendem Erbrechen. Stuhl

und Gase können angehalten sein. Verschlimmerung der Symptome mit außerordentlicher Schnelligkeit und Heftigkeit. Ergebnislose Brechbewegungen, lokaler Meteorismus im linken Hypogastrium. Speisen- und Magensonde gelangen nicht in den Magen — auf durchschnittlich 47 cm besteht ein Hindernis.

Die Pathogenese des Magenvolvulus ist dem Verf. noch nicht klar und die scharfsinnige Erklärung Borchardt's ihm zur Entstehung des Volvulus nicht genügend. Prädisponierend sind in erster Linie eine Dilatatio ventriculi und eine Erschlaffung der suspendierenden Bänder. Mit dem Anwachsen der Literatur wird auch die Sicherheit der Diagnose Fortschritte machen und die Prognose, die bei sofort ausgeführter Reduktion des Magens nicht schlecht war, wohl noch erheblich besser werden. **Oettingen** (Berlin).

37) **A. W. Mayo Robson.** Remarks on the operative treatment of ulcer of the stomach and its chief complications.

(Brit. med. journ. 1906. November 17.)

Die Arbeit gründet sich auf des Verf.s Erfahrungen bei 600 Magenoperationen. Mindestens ein Drittel aller innerlich behandelten Fälle unterliegt schließlich der Krankheit oder einer ihrer vielen Komplikationen, während die Hälfte bis zwei Drittel aller geheilten Fälle einen Rückfall erleiden. Diesem schlechten Ergebnis der inneren Behandlung stellt Verf. seine eigenen chirurgischen Erfolge gegenüber: Er hatte bei 400 Operationen der verschiedensten Art, die wegen Magengeschwüres oder seiner Folgen mit Ausnahme der perforativen Peritonitis ausgeführt wurden, nur wenig über 3% Sterblichkeit — insbesondere bei der hinteren Gastroenterostomie in seiner Privatpraxis nur 1,7% —, während von den am Leben Gebliebenen über 90% dauernd und völlig geheilt blieben. Es ist also heute gerechtfertigt, das chronische Magengeschwür chirurgisch anzugreifen, wenn es nach angemessener Zeit innerer Behandlung nicht heilt oder einen Rückfall erleidet. Man muß sich hüten vor Operationen bei rein funktionellen Fällen: sie sind erfolglos und dienen nur dazu, den Eingriff bei Arzt und Publikum in Verruf zu bringen.

Die sog. »direkte Operation« (9 Fälle) hatte einen Dauererfolg 6mal, einen Rückfall 2mal. Späterhin hat Verf. stets an diese Ausschneidung des Geschwüres die hintere Gastroenterostomie angeschlossen, um durch Ruhigstellung des Magens den möglicherweise noch vorhandenen Geschwüren Gelegenheit zur Ausheilung zu geben. Diese Ausschneidung mit Gastroenterostomie wird vermutlich eine in Zukunft oft ausgeführte Operation werden; denn 59,3% der vom Verf. operierten Magenkrebsfälle wiesen in ihrer Vorgeschichte Anzeichen chronischer Geschwüre auf.

Die Pyloroplastik führte er 28mal aus: mit einer Ausnahme stets mit unmittelbarem, aber nur in 16 Fällen mit dauerndem Erfolge, so daß bei 8 eine zweite Operation nötig wurde. Die von Finney vorgeschlagene Abänderung der Pyloroplastik verwirft er als zu gefährlich: sie ergab in der Hand anderer Operateure 7—9% Sterblichkeit.

R. zieht die hintere Gastroenterostomie »ohne« Schlinge vor und erlebte nie einen Rückfluß in den Magen, nie einen Wiederverschluß der Öffnung oder irgendeine Art innerer Einklemmung. Auch hat er bei über 200 hinteren Gastroenterostomien nie ein Ulcus pepticum gesehen. Die allermeisten von den verschiedenen Chirurgen als notwendig für den Erfolg angesehenen Kleinigkeiten der Technik hält Verf. für unnötig: wesentlich erscheint ihm nur eine genügend lange — nicht unter 2 Zoll — Inzision am unteren Magenrande.

Die Sterblichkeit bei Verf.s 210 Fällen von hinterer Gastroenterostomie — einfache und bösartige Fälle — betrug 3,8%, bei 112 Fällen von Geschwür oder Geschwürsfolgen aus der Privatpraxis nur 1,7%; von den 110 Geheilten zeigte sich bei 101 ein Dauererfolg.

In Fällen von Perforation übernäht er die Durchbruchstelle, wäscht die Bauchhöhle mit Kochsalzlösung aus und leitet die Absonderung aus einer besonderen Öffnung oberhalb der Symphyse, wobei er den Pat. halb aufrecht im Bette sitzen läßt. Wenn irgend der Zustand des Operierten es erlaubt, schließt er die hintere Gastroenterostomie an, weil sie einem oft noch vorhandenen Geschwüre Gelegen-

heit zur Heilung gibt, weil sie einer neuen Blutung aus einem Geschwüre vorbeugt, weil sie frühzeitig Ernährung gestattet.

Die akute Blutung aus einem Magengeschwüre steht in 93—97% der Fälle bei innerer Behandlung, ein Rückfall der Blutung gilt R. als Anzeige zur Operation. Seine ausgedehnte Erfahrung hat ihn überzeugt, daß die Gastroenterostomie in der Regel zur Behandlung von Magenblutungen genügt; nur ganz ausnahmsweise ist es nötig, das blutende Geschwür unmittelbar anzugreifen durch Ausschneidung oder Schleimhautabbindungen. Aber selbst diesen Fällen empfiehlt R., die Gastroenterostomie hinzuzufügen. Seine Erfahrungen stützen sich auf 4 Fälle akuter, zur Zeit der Operation bestehender Blutung: 2mal Unterbindungen der blutenden Punkte der Schleimhaut in Masse mit Gastroenterostomie, 2mal nur Gastroenterostomie. Alle wurden geheilt, bei allen kam die Blutung zum Stehen. Zwischen den Blutungen operierte R. 22mal (Gastroenterostomie) mit 1 Todesfall und 21 Dauererfolgen.

In allen Fällen von Magentetanie ergab ihm die Gastroenterostomie Beseitigung der Krämpfe.

Sanduhrmagen behandelte R. 26mal mit Operation: stets ist es nötig, beide Taschen gut zu entleeren durch eine oder zwei Gastroentostomien je nach Befund. Von 10 Fällen von Gastroplastik wegen Sanduhrmagen bekamen einen Rückfall 3, wurden dauernd geheilt 6 Fälle. **Weber** (Dresden).

38) **Muscatello.** Di un grosso sarcoma cistico peduncolato dello stomaco.

(Comunicazione alla Società med.-chir. di Pavia. Milano 1906.)

Der beschriebene Fall betraf eine 62jährige Frau mit einer rasch wachsenden Bauchgeschwulst, die zunächst der Regio hypogastrica entsprach, bald aber die ganze Bauchhöhle einnahm. Wahrscheinlichkeitsdiagnose: Eierstocksgeschwulst. Bei der Laparotomie zeigte sich, daß die über mannskopfgroße, teils glatte, teils höckerige Geschwulst nach vorn mit dem Bauchfelle verwachsen war und mit einem 2 cm langen und 3 cm breiten Stiele aus der hinteren Magenwand entsprang. Die hintere Wand ließ sich leicht aus der Leibeshöhle herausheben. Im Innern zerfallen, enthielt die Geschwulst etwa 3 Liter Flüssigkeit. Die histologische Untersuchung stellte ein Spindelzellensarkom fest, das sich subserös oder in den Muskelschichten des Magens entwickelt hatte und nun extrastomachal nach Art eines Sarcoma pendulum gewachsen war. Die Kranke starb am 7. Tage nach dem Eingriff an akuter Magenüberdehnung (Atonie nach dauernder Kompression durch die Geschwulst) und allgemeiner Schwäche. — M. konnte 88 Fälle von Magensarkom zusammenstellen, operiert waren 26 mit 13 Todesfällen. **A. Most** (Breslau).

39) **H. White.** Cancer of the stomach.

Practitioner 1906. Dezember.

Beschreibung eines Falles von Carcinoma pylori bei einem 30jährigen Manne, der mit den Erscheinungen eines Magengeschwüres in klinische Behandlung kam. Die Untersuchung des ausgeheberten Magensaftes nach einem Probefrühstück ergab reichliche Mengen freier Salzsäure, so daß zur Beseitigung der Stenosenerscheinungen die Gastrojejunostomie ausgeführt werden sollte. Nach Eröffnung des Bauchfelles zeigte sich jedoch ein enteneigroßes Pyloruskarzinom mit Metastasen in den regionären Lymphdrüsen. Verf. bespricht an der Hand dieses Falles die differentialdiagnostischen Schwierigkeiten zwischen Ulcus ventriculi und Karzinom. **Jenckel** (Göttingen).

40) **Uffreduzzi.** Un caso di fibromioma dell' intestino tenue.

(Giorn. della R. accad. med. di Torino 1906. Nr. 6 u. 7.)

38jährige Frau. Harte, schnell wachsende Geschwulst im Unterbauche, glatt schmerzhaft, sehr beweglich, ohne Zusammenhang mit den Genitalien. Die Geschwulst sitzt in den Blättern des Dünndarmgekröses auf 1 m Länge; Entfernung

unter Resektion von 1,30 m. Die Geschwulst wog 3,73 kg, war 26 : 19 : 10 cm groß; die anatomische Untersuchung ergab ein Myom mit myxomatöser Degeneration, an dessen Bildung beide Schichten der glatten Darmmuskulatur teilnahmen. Heilung.

E. Pagenstecher (Wiesbaden).

41) **Fagge.** Intussusception in infants.

(Practitioner 1906. Dezember.)

Auf Grund einer operativen Behandlung von 19 Fällen von Darminvagination bei Kindern, welche sämtlich noch nicht 1 Jahr alt waren, teilt Verf. in übersichtlicher Weise seine Erfahrungen mit. Für die Tatsache, daß Knaben zweimal so oft diese Erkrankung zeigten wie Mädchen, kann er keine Erklärung anführen. In mehr als der Hälfte der Fälle war eine Invaginatio ileocoecalis vorhanden, die übrigen zeigten »doppelte Intussuszeption«, d. h. die Invagination begann im unteren Abschnitte des Ileum, erreichte dann die Bauhin'sche Klappe, schlüpfte durch dieselbe entweder hindurch oder stülpte sie vor sich her. Nur in einem einzigen Falle war eine reine Dünndarminvagination vorhanden. Die Symptome sind sehr bezeichnend: Plötzlich einsetzende Leibschmerzen bei vorher gesunden, gut genährten Kindern, Abgang von blutigem Schleim, Erbrechen, Auftreten einer wurstförmigen, beweglichen Darmgeschwulst, gewöhnlich in der rechten Bauchseite.

Ist eine Geschwulst, event. in Narkose, deutlich fühlbar, so soll nicht länger mit der Operation gewartet werden, da sonst die Aussichten für eine Desinvagination sich verschlechtern.

Von einer Aufblähung des Darmes durch Einblasen von Luft vom Mastdarm aus oder durch hohe Einläufe will Verf. nichts wissen, zumal da bei länger bestehender Invagination hierdurch die Gefahr eines Darmrisses vergrößert wird.

Der Schnitt soll so groß sein, daß die Hand des Operateurs ohne Schwierigkeit in die Bauchhöhle eingeführt werden kann; Verf. legt denselben entweder durch die rechte Semilunarlinie oder durch den rechten Rectus, so daß die Mitte etwa Nabelhöhe hat. Auf schnelles Operieren wird großes Gewicht gelegt; gewöhnlich konnte Verf. in 20 Minuten die ganze Operation vom ersten Schnitte bis zur letzten Bauchdeckennaht ausführen. Ist die invaginierte Partie gefunden, vor die Wunde gebracht und gegen die Umgebung durch Tücher genügend gesichert, so soll durch knetende Bewegung die Desinvagination versucht werden, die gewöhnlich gelingt. Vor einem Ziehen am miteingestülpten Gekröse warnt Verf. Sind schon stärkere Verklebungen oder leichte Verwachsungen eingetreten, so darf man sehr kräftig drücken und kneten, selbst wenn eine Perforation des Darmes dadurch hervorgerufen wird, da bei dem Alter der Kinder nur durch eine Desinvagination das Leben erhalten werden kann, die Ausführung einer Resektion dagegen stets den Tod der Kinder zur Folge hatte. Besteht die Invagination längere Zeit, ist der Dünndarm oberhalb der Geschwulst stark gebläht, so entleert Verf. stets zuerst den Darminhalt durch Einstechen eines Trokars und sekundäre Darmnaht und versucht dann die Lösung.

Von den 19 Fällen wurden 15 geheilt (Mortalität 21%, oder bei Abrechnung der beiden irreduziblen Fälle 11%); von den vier tödlich endenden Fällen starb ein 9 Monate altes Kind, welches 34 Stunden nach dem Einsetzen der Symptome operiert wurde, an Chok und Toxämie. Ein 3 Monate altes Kind wurde 53 Stunden nach dem Einsetzen der ersten Erscheinungen operiert, die Lösung der Invagination war nicht mehr möglich; eine Tube wurde in den Darm eingeführt, das Kind starb 5 Stunden p. op. Bei einem 8 Monate alten Kinde, bei welchem 4 Tage die Erscheinungen bestanden, wurde die Resektion ausgeführt. Es starb 5 Stunden p. op. Das letzte — ein 8 Monate altes — Kind starb einige Tage nach der Operation ganz plötzlich an seröser Apoplexie.

Bei den durch die Operation geheilten Fällen bestand die Invagination längstens 45 Stunden, ein Kind wurde bereits nach 5 Stunden operiert. — Verf. führte außerdem noch bei älteren Kindern und Erwachsenen fünfmal die Resektion wegen Invagination aus, alle Kinder (vier) starben, ein Mann mit chronischer Intussuszeption des Colon descendens infolge Karzinoms wurde geheilt.

Jenckel (Göttingen).

42) **Roth.** Zur Pathologie und Therapie der Hirschsprung'schen Krankheit.

(v. Langenbeck's Archiv Bd. LXXXI. Hft. 2.)

Verf. beschreibt zwei Fälle von Hirschsprung'scher Krankheit, bei denen Heilung durch operativen Eingriff erstrebt wurde. Bei dem ersten blieb es aber bei der Probelaparotomie. Zu einem weiteren Eingriff war das Allgemeinbefinden zu schlecht. Bei dem zweiten Knaben wurde die erweiterte Darmschlinge vorgelagert und in die Bauchwunde eingenäht. Nach mehreren Tagen ward der vorliegende Darm abgetragen, später der Sporn durch die Klammer gequetscht und noch ein plastischer Verschluß vorgenommen. Diese zweizeitige Operation glaubt R. für die Krankheit empfehlen zu können, wenigstens dann, wenn die Darmschenkel mit ihren Fußpunkten aneinander gebracht werden können. Der vom Verf. operierte Pat. ist völlig gesund geworden.

E. Siegel (Frankfurt a. M.).

43) **G. Friedel.** Anus duplex.

(v. Langenbeck's Archiv Bd. LXXXI. Hft. 2.)

Fall von doppelter Afteranlage nebst Spina bifida occulta. Der Zusammenhang der zweiten Afteröffnung mit dem Mastdarme war erst durch den Verlauf nach der Operation erkennbar. Ein neben dem zweiten After liegendes Knorpelstückchen sprach für das Vorhandensein auch einer zweiten Steißbeinanlage.

E. Siegel (Frankfurt a. M.).

44) **R. v. Hippel.** Beitrag zur Behandlung der Leberrupturen.

(v. Langenbeck's Archiv Bd. LXXXI. Hft. 2.)

v. H. beschreibt einen Fall, bei dem es sich um einen subkutanen Riß des rechten Leberlappens infolge von Sturz vom Pferde und Auffallen von Pferd und Sattel auf den Bauch des Reiters handelte. Die Diagnose wurde auf innere Blutung gestellt. Die Operation erwies nach gründlicher Durchsuchung der Leibeshöhle einen blutenden Riß im rechten Leberlappen, der durch Tamponade versorgt wurde. Pat. erholte sich von dem großen Blutverlust und genas. Im Anschluß an diesen Fall wird die Symptomatologie der Leberrisse an der Hand der in der Literatur niedergelegten Publikationen besprochen. Eine spezielle Diagnose kann nur in besonders günstig gelegenen Fällen gestellt werden. Im allgemeinen wird erst die Laparotomie den Sitz der Blutung entdecken lassen. Bezüglich der Therapie ist noch keine Einigung erzielt, ob man Leberrisse mit Naht behandeln oder sie tamponieren soll. Verf. ist mehr für das letztere Verfahren eingenommen, weil er es für das schnellste, einfachste und sicherste hält. Die Leber soll möglichst durch den Tampon nach oben gegen das Zwerchfell gedrängt werden. Zur Anwendung soll nur Jodoformgaze kommen. Am Schluß der Arbeit sind sämtliche bekannte Fälle von Leberriß aus der Literatur bis zum Jahre 1905 zusamsammengestellt.

E. Siegel (Frankfurt a. M.).

45) **Adams.** Case of supplementary lobe of the liver causing symptoms of pyloric obstruction.

(Glasgow med. journ. 1906. Dezember.)

Ein 28 Jahre alter Tischler, bis vor 8 Jahren gesund, erkrankte damals mit den Symptomen von Magengeschwür; alle 2 bis 3 Jahre wiederholten sich die Anfälle, zuletzt kehrten sie in Zeitabständen von nur wenigen Monaten wieder. Pat. erbrach dabei fast alle genossenen Speisen und kam sehr herunter.

Bei der Laparotomie zeigte sich ein großer gestielter Leberlappen von 3 zu 2 Zoll Größe, der die Pars pylorica des Magens fest zusammendrückte. Der Stiel wurde unterbunden, der Lappen abgetragen. Am Magen selbst keine Neubildung, keine Verhärtung, nur mäßige Erweiterung der sichtbaren Gefäße. Der Magen wurde nicht eröffnet. Tags darauf reichliche Magenblutung, dann schnelle Genesung, die 1 Jahr nach der Operation noch anhielt.

W. v. Brunn (Rostock).

46) **G. von Lobmayer.** Über Leberechinokokkenoperationen.

(Orvosi Hetilap 1906. Nr. 51. [Ungarisch.])

Verf. berichtet über 38 Fälle von Echinokokken der Leber, die in der Klinik Dollinger's beobachtet wurden. In 37,5% der Fälle waren die Kranken im 31.—40. Lebensjahre, 21 Frauen, 17 Männer. In 33 Fällen führte Dollinger die Operation aus, und zwar einfache Onkotomie 4mal, nach Volkmannn 7mal, nach Landau 14mal, nach Lannelongue 6mal, nach Bond-Delbet 1mal, nach Roser auf transpleuralem Wege 1mal. Die operative Mortalität betrug 12,48%. Verf. unterzog die geheilten 28 Fälle einer Nachuntersuchung mit besonderer Berücksichtigung der Frage, wann die Fistel heile. 21 Fälle sind ihm bekannt. 4 Patienten sind an von der Operation unabhängigen Ursachen später gestorben; bei 3 besteht noch die Fistel (7 Jahre, 2 Jahre, 7 Monate), bei 14 heilte diese. Die Dauer der Schließung der Fistel betrug in 7 Fällen 11—24 Wochen, bei 6 Fällen 25—52 Wochen, bei 1 Falle 3 Jahre. **P. Steiner** (Budapest).

47) **W. A. Oppel.** Zur Kasuistik der Leberresektionen.

(Russki Wratsch 1906. Nr. 51.)

Die 34 Jahre alte Pat. leidet seit einigen Jahren an Gallenstein. In der Gegend der Gallenblase eine runde Geschwulst, orangengroß, die für die Gallenblase gehalten wurde. Bei der Operation erwies sich die Geschwulst als mit Steinen gefüllte Cyste in der Lebersubstanz, mit — erst am Präparate gefundener — schmaler Kommunikation mit der Blase. In letzterer ebenfalls Steine, ebenso im Blasengang. Ein Stein im Blasengange, nahe der Vereinigung mit dem Ductus hepaticus, konnte erst nach Inzision des ganzen entfernt werden. Blase mit Netz und Querdarm verwachsen. O. beschloß dieselbe mit einem Keil aus der Leber zu entfernen. Die Leberwunde wurde mit gewöhnlichen geraden, runden Nadeln genäht, wobei jeder folgende Faden um den nächsten Schenkel des vorhergehenden ge-

Fig. 1.

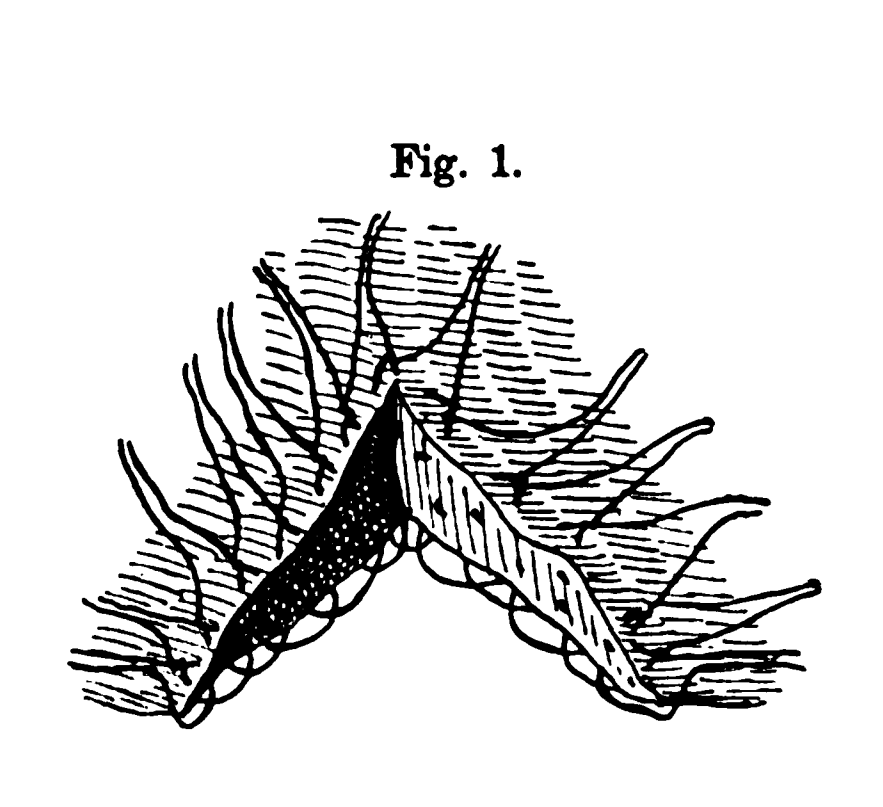
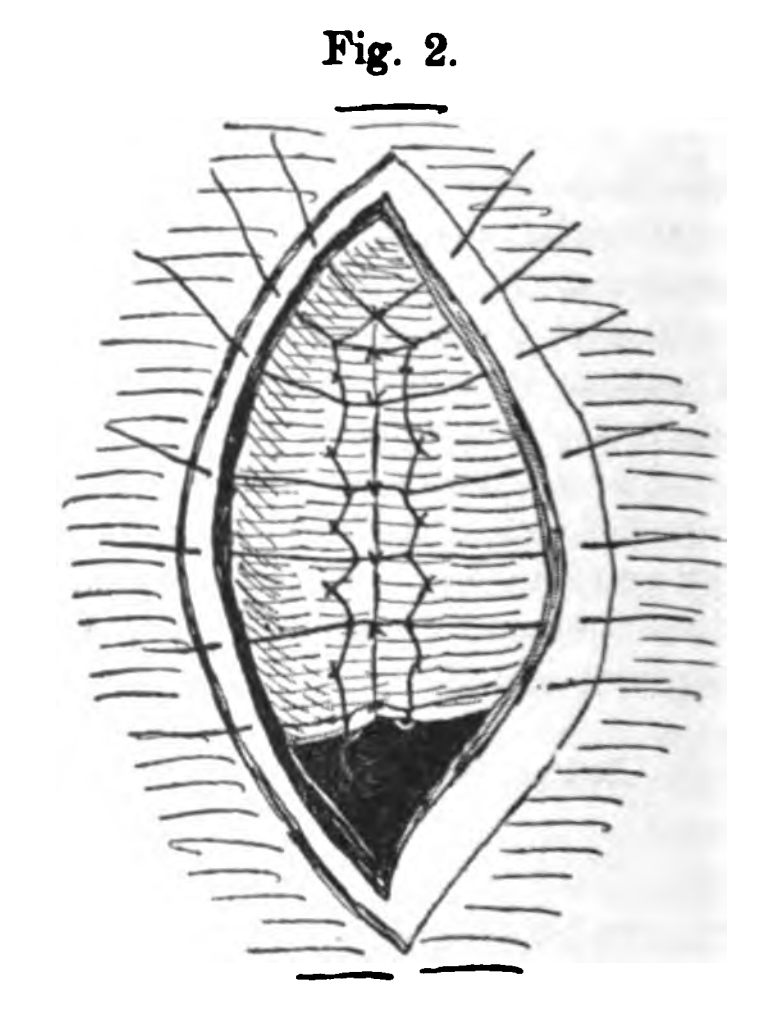


Fig. 2.



schlungen wurde — Kettennaht (Fig. 1); der erste Schnitt wurde zwischen zwei Reihen solcher Nähte geführt, beim zweiten genügte natürlich eine Reihe. Die Leber wurde mit dem Paquelin getrennt, einige Arterien unterbunden. Die Ränder der Leberwunde wurden durch Knüpfen je einer gegenüberliegenden Naht aneinandergelegt, das eine Fadenende abgeschnitten, das andere durch die Bauchwand — mit Ausschluß der Haut — geführt (Fig. 2). Tampon hinter die Leberwunde. Leichte Eiterung, Heilung. — Bald darauf kam ein zweiter identischer Fall in Behandlung, der von N. F. Leshnew ganz ebenso operiert wurde, nur wurde die

Leber nicht mit dem Paquelin, sondern mit dem Messer durchschnitten. Naht wie in Fall 1, Heilung. — Man kann also ohne spezielle Nadeln auskommen.

E. Glückel (Wel. Bubny, Poltawa).

48) **Hildebrandt.** Über die traumatische Ruptur des Ductus hepaticus.

(v. Langenbeck's Archiv Bd. LXXXI. Hft. 1.)

Verf. gibt die Krankengeschichte eines 5jährigen Mädchens, das von einem Karren überfahren worden war und eine Zerreißung des Ductus hepaticus erlitten hatte. Die Diagnose ward auf die Auftreibung des Leibes ohne peritonitische Symptome und die Anwesenheit von Gallenfarbstoffen im Urin hin richtig gestellt. Der operative Eingriff, Drainage des Ductus hepaticus, brachte glatte Rekonvaleszenz und dauernden Erfolg. Die Ursache derartiger Risse ist eine Überdehnnng der Gallengänge, die zwischen Porta hepatis und Duodenum ausgespannt sind, wenn die Leber nach oben, der Zwölffingerdarm nach unten gedrängt wird. Ist der Gallengang quer total durchrissen, so kann Ikterus auftreten, wenn nicht rasch gebildete Membranen die Resorption des Gallenfarbstoffes hindern. Charakteristisch ist die starke Abmagerung, die durch den Gallenverlust, besonders aber durch die Resorption der gallensauren Salze hervorgerufen wird. Auch diese kann durch Membranbildung verlangsamt werden. In dem Falle des Verf.s bestand trotz steriler Galle fibrinöse Peritonitis infolge der Ätzwirkung der Galle. Septische Peritonitis ist bei Gallengangsriß bisher nicht beobachtet worden. Nur die Operation kann Hilfe bringen. Sie ist so früh wie möglich auszuführen.

E. Siegel (Frankfurt a. M.).

49) **T. Kocher und H. Matti.** Über 100 Operationen an den Gallenwegen mit Berücksichtigung der Dauererfolge.

(v. Langenbeck's Archiv Bd. LXXXI. Hft. 1.)

Die Arbeit enthält einen Bericht über 100 Gallensteinoperationen von der K.'schen Klinik aus den Jahren 1888 bis 1906. Die Krankengeschichten sind ausführlich wiedergegeben. 88 Pat. waren weiblichen, 12 männlichen Geschlechtes. Die meisten waren schon lange krank. Es wurde Gewicht darauf gelegt, möglichst schon vor dem Eingriff einen genaueren anatomisch-pathologischen Befund festzustellen. Als typischer Gallenblasenpunkt, der durch seine Schmerzempfindlichkeit imponiert, wird die Vereinigungsstelle des rechten Rippenbogens mit dem lateralen Rande des rechten Musc. rectus abdominis bezeichnet. Einzelne diagnostische Irrtümer sind genauer beschrieben. Bei der Operation wurde für die Inzision der Schrägschnitt bevorzugt, der die zum Rectus gehenden Nerven schont und doch genügenden Zugang verschafft. Die ideale Cholecystotomie mit nachfolgender Naht und Versenkung wurde häufiger (31mal) ausgeführt, und zwar dann, wenn die Gallenblase keine entzündlichen Veränderungen aufwies und man die Überzeugung haben durfte, sämtliche Konkremente beseitigt zu haben. Die Gallenblase wurde hierbei in zwei Etagen vernäht, wobei für eine alle Schichten umfassende Naht Catgut, für die äußere Serosanaht Seide in Anwendung kam. Die Bauchhöhle wurde ganz verschlossen. Die Exzision der Gallenblase fand meist erst nach deren Eröffnung statt. Nicht selten wurde auch nach der Ektomie die Bauchhöhle ohne Drainage verschlossen (19mal). Die Mobilisierung des Duodenums nach K. wurde wiederholt zur Ausführung einer retro- oder transduodenalen Choledochotomie vorgenommen und erleichterte den Eingriff sehr bedeutend. Nachteile hatte sie nie. Die direkten Operationsresultate waren sehr gut. Die Mortalität betrug 2%. Bezüglich der Nachbehandlung sei erwähnt, daß bei drainierten Fällen der Tampon oder Drain am 2. oder 3. Tage nach dem Eingriffe beseitigt wurde. Bei der Prüfung der Dauerresultate war von 82 Pat. Nachricht zu erhalten. 69 davon waren von ihren Gallensteinkoliken völlig befreit. Sechs sind seit der Operation gestorben, aber nicht im Zusammenhange mit dem Gallensteinleiden. Im übrigen kamen auf 31 ideale Cholecystendysen drei Rezidive, auf 19 Cystostomien eins, auf 30 Cystektomien ebenfalls eins. Die letztere Opera-

tion hatte auf die ferneren Verdauungsfunktionen der Pat. keinen nachteiligen Einfluß. Postoperative Hernien traten nur in zwei Fällen auf.

E. Siegel (Frankfurt a. M.).

50) **Krajewski.** Chronische Verstopfung des Ductus choledochus durch einen Stein.

(Medycyna 1906. Nr. 42—51.)

Verf. berichtet ausführlich über die Operationen, die er bei 104 Kranken mit 15 Todesfällen vorgenommen hatte. Bei 89 Kranken operierte er nur wegen Cholelithiasis mit 9 Todesfällen (10,1%), bei 15 Kranken war die Krankheit durch Geschwülste kompliziert. Von diesen starben 6, d. i. 40%. Die Mehrzahl der Kranken war weiblichen Geschlechtes (84). Verf. gibt ein genaues Verzeichnis der einschlägigen polnischen Literatur, vergleicht seine Resultate mit denen anderer Chirurgen und beschreibt einzelne Untersuchungs- und Operationsmethoden, wobei er für ein möglichst radikales Vorgehen eintritt. Wenn sich die nachträgliche Schließung der Gallenfistel verzögert, hatte er gute Erfolge in Fällen, wo er, dem Rate Jaboulay's folgend, das sog. »Traitement alimentaire« einführte. Die Kranken bekamen Tag und Nacht Nahrung in kleinen Mengen, worauf die Fisteln rasch heilten.

Bogdanik (Krakau).

51) **Moynihan.** Operations upon the lower part of the common bile duct.

(Brit. med. journ. 1906. November 17.)

In einer kleinen Zahl von Fällen muß der im zweiten oder unteren Drittel des Choledochus eingeklemmte Stein unmittelbar von dort entfernt werden. Das retroduodenale zweite und das intraduodenale dritte Drittel des Choledochus kann von hinten durch die retroduodenale Choledochotomie, von vorn durch das Duodenum hindurch (Duodeno-Choledochotomie) erreicht werden. Der letztere Weg ist von Kocher als transduodenale Choledochotomie und von McBurney als Duodeno-Cholodochotomie beschrieben worden: Der erste geht unmittelbar auf den Choledochus selbst, der zweite auf die Papilla Vateri ein. Die Kocher'sche Operation, die Verf. genau beschreibt, gab ihm in drei Fällen schöne Erfolge, wie aus den mitgeteilten Krankengeschichten ersichtlich; die McBurney'sche, der ersten Operation sehr ähnlich und von ihr im Grunde genommen nur unterschieden durch den etwas tiefer unten notwendigen Einschnitt im Duodenum, führte er siebenmal mit einem Todesfall und sechs Erfolgen aus und berichtet über die Fälle ausführlich. Er hält es für wesentlich, zur Vermeidung von Fisteln nicht zu drainieren.

Weber (Dresden).

52) **V. Schmieden.** Über die Cirrhose des Pankreas. (Aus der chirurg. Universitätsklinik in Bonn.)

(Münchener med. Wochenschrift 1906. Nr. 47.)

In den mitgeteilten zwei Fällen von Pankreaserkrankung (eine Cirrhose, ein Karzinom) klagten die beiden Frauen über eine Reihe von Beschwerden, die sich vornehmlich auf die Nachbarorgane bezogen, ließ sich aber die kranke Drüse deutlich als schmerzhafte, höckrige Geschwulst fühlen und erwies sich die Sahli'sche Glutoidprobe als ein besonders feines Reagens für chronische zerstörende Prozesse des ganzen Pankreas. Indes brachte doch erst der Probeschnitt, am besten unterhalb des Kolons durch das Mesokolon hindurch geführt, volle Klarheit.

Kramer (Glogau).

Originalmitteilungen, Monographien und Sonderdrucke wolle man an *Prof. E. Richter* in Breslau (Kaiser Wilhelmstraße 115), oder an die Verlagshandlung *Breitkopf & Härtel*, einsenden.

Druck und Verlag von Breitkopf & Härtel in Leipzig, Nürnbergerstraße 36/38.

Zentralblatt
für
CHIRURGIE
herausgegeben
von
E. von Bergmann, F. König, E. Richter,
in Berlin, in Berlin, in Breslau.
Vierunddreißigster Jahrgang.
Wöchentlich eine Nummer. Preis des Jahrganges 20 Mark, bei halbjähriger Vorauszahlung. Zu beziehen durch alle Buchhandlungen und Postanstalten.
Nr. 15a. Beilage. 1907.

Ernst von Bergmann †.

Eine kurze Spanne Zeit trennt uns von dem Tag, an welchem wir Freunde und Ärzte nicht minder als zahlreiche Menschen, welche ihm Leben und Gesundheit verdankten, Ernst v. Bergmann huldigende Glückwünsche darbrachten. Heute stehen wir trauernd an der Bahre des Gefeierten und rufen ihm schmerzliche Abschiedsgrüße nach.

Einen solchen Gruß widmet dem Mitarbeiter auch unser Blatt.

Ernst v. Bergmann war ein Vollmensch im wahren Sinne des Worts, körperlich wie geistig von der Natur verschwenderisch ausgestattet, ein Meister des Wortes und der Tat, das Siegel der Macht auf der Stirn, lebens- und schaffensfreudig — so erschien er auch dem ihm ferner Stehenden, welcher nur eine oder die andere Äußerung seiner machtvollen Persönlichkeit erfuhr. Aber wie die Pflanze nicht sofort vollendet ist, sondern nur die Keime zur Entwicklung in sich trägt, wie der Boden und die an ihn gebundenen inneren und äußeren Einwirkungen erst aus dieser Pflanze einen Eichbaum machen, so gestalten auch die Außenverhältnisse die gut angelegte Menschenpflanze zu dem, was sie wird. Wer unserem Freunde nahe stand, für den war es unschwer, die Spuren der gestaltenden Verhältnisse, welche ihn erst zu dem plastischen Bilde des Vollmenschen machten, zu er-

kennen. Das Land seiner Geburt, wenn auch zu einer russischen Provinz geworden, hat seine durch Jahrhunderte lange Kämpfe der deutschen besitzenden Klasse erworbene Eigentümlichkeit erhalten, Herrennaturen zu bilden, zu bilden kraftvolle selbstbewußte Menschen in deutscher Schule und Hochschule. Daher der Wissensdrang, daher die Lust zu wissenschaftlicher Arbeit einerseits und zum frischen, frohen Lebensgenuß auf der anderen Seite. Aber auch den so sehr ausgeprägten Familiensinn und die große allgemeine Menschenliebe, welche unseren Bergmann charakterisierte und welche nicht minder dem Arzt als dem für allgemeine menschliche Ziele begeistert schaffenden Manne ihren Stempel aufdrückten, dankt er der Erde, die ihn in der Jugend getragen, dankt er zumal auch dem Elternhaus. Wie tief die Eindrücke dieses Hauses sich in dem jugendlichen Gemüt eingegraben hatten, dafür lieferte das Verhältnis im Haus, die Liebe zur Gattin und die Liebe beider zu den Kindern, ja zu der ganzen großen Familie im wirklichen und im geistigen Sinne den Beweis. Klangen doch im Verkehr des Hauses noch vielfach die Erinnerungen an die geistliche Abstammung durch.

v. Bergmann war im wesentlichen auch für den Beruf in seiner baltischen Heimat von zum Teil ausgezeichneten deutschen Lehrern ausgebildet. Dort begann er auch in Dorpat seine akademische Tätigkeit und seine wissenschaftliche Arbeit. Wie aber der Grundzug in v. Bergmann's Wesen ein ungebändigter Schaffensdrang war, so konnte es nicht überraschen, daß ihm bald die Banden der wenn auch geistig deutschen, so doch unter russischer Machtvollkommenheit stehenden Provinz zu eng wurden, und daß er sie zu sprengen suchte, um den Anschluß an das große aufstrebende deutsche Vaterland zu suchen. So kam es, daß er dem ihn lockenden deutschen Chirurgen (Wagner) folgte und seinem großen angestammten Vaterlande die ersten Dienste leistete, so kam es, daß er auch im deutsch-französischen Kriege gleich uns allen unvergessene treue Dienste leistete. Noch einmal trug er den Tribut seiner Schuld dem russischen Vaterlande ab, indem er (1877), an dem russisch-türkischen Krieg Anteil nehmend, der Armee hervorragendes leistete. Und wohl dürfen wir sagen, daß diese Leistung nicht nur seinen russischen Landsleuten, sondern allen kriegführenden verwundeten Menschen, ja den Verwundeten überhaupt zum Segen wurde. Danken wir doch seiner Tätigkeit den gewaltigen Fortschritt in der Wundbehandlung, welcher die Asepsis, wie wir zu sagen pflegen, für alle Zeiten in ihre Rechte eingesetzt hat. Die Lehre, daß man die Schußwunden unberührt, daß man Finger und Sonden aus denselben lassen und für Ruhe des verwundeten Teiles zu

sorgen hat, hat seit der Zeit zahlreichen Menschen Glied und Leben erhalten.

Und nun kam die Zeit, von welcher an v. Bergmann's Tatkraft unserem ganzen deutschen Vaterlande zugute kam. Als Chirurg, welcher diese Zeit mitgemacht hat, muß ich sagen, es war eine kostbare Zeit; frei gemacht für chirurgisches Denken und Handeln durch Lister, frei gemacht für alle wissenschaftlichen und menschlichen Bestrebungen durch den wirtschaftlichen Aufschwung, welchen unser Deutsches Reich nach dem deutsch-französischen Kriege gewonnen hatte, frei gemacht oder wenigstens zugänglich gemacht für den Arzt, welcher zur Arbeit ein Herz für das soziale Elend und die soziale Besserung unserer wirtschaftlichen Verhältnisse hatte! Dem, welcher da die Neigung hatte, mit kräftiger Hand einzugreifen, dem kam die Neigung der Menschen zu gemeinsamer humaner Arbeit, welche bald auch die Ärzte ergriff, fördernd entgegen.

Da war v. Bergmann mit seiner Schaffensfreudigkeit und Energie der rechte Mann. Da kam die Zeit, in welcher er für unsere Deutsche Gesellschaft für Chirurgie die Vollendung unseres Heims in die Hand nahm und zur Ausführung brachte. Inmittels hatten Lernende in der Klinik sich an seinem ausgezeichneten, zündenden Vortrag erfreut, und die Zahl der durch seine gesegnete Hand geheilten Kranken, aus Deutschland und aus Hilfesuchenden über das deutsche Reich hinaus zusammenkommend, nahm fortwährend zu. Sein Ruf als Operateur und als ausgezeichneter menschenfreundlicher Arzt war in aller Munde. Aber seiner Tatkraft wurden die Grenzen dieser Tätigkeit zu eng. In der zweiten Zeithälfte seiner Berliner Tätigkeit widmete er seine Kraft zunächst dem mannigfach im Argen liegenden Rettungswesen der Stadt Berlin. Es ist sein Verdienst, wenn er hier, zusammenarbeitend mit einer Reihe tüchtiger Männer, gute Verhältnisse geschaffen hat. Nicht geringer darf aber sein Verdienst bewertet werden, welches er durch die Ausbildung des ärztlichen Fortbildungswesens und die Gründung einer Zentralstätte für dasselbe sich erworben hat. Und ebenso das zwar zeitlich, aber nicht in der Bedeutung letzte, daß er sich als Vorsitzender der durch Virchow's Tod verweisten Berliner medizinischen Gesellschaft annahm und auf die Entwicklung derselben durch geistvolle Leitung der Verhandlungen einen ausgezeichneten Einfluß geübt hat. Hat die Gesellschaft doch selbst das erkannt, indem sie ihn zu ihrem Ehrenpräsidenten ernannte!

Wir betrachten es hier nicht als unsere Aufgabe, v. Bergmann's vielfache Arbeiten aufzuführen. Nur auf zwei Leistungen wollen wir hinweisen, auf seine Gestaltung der Gehirnchirurgie und

auf die, welche sich auf die Ausbildung der Wundbehandlung beziehen.

Sie sichern ihm einen dauernden Namen in der chirurgischen Wissenschaft.

So stand E. v. Bergmann vor uns, ein voller Mann, als wir am 16. Dezember mit ihm rückschauend von der Höhe seiner 70 Jahre das, was er uns und der Menschheit geleistet, dankend überblickten. Noch schoben wir in Gedanken gern hinaus die Zeit, in welcher wir ihn nicht mehr haben würden, aber auch dann dachten wir bei dem aufrechten Mann an den Rücktritt von seiner Tätigkeit und nicht an den Tod.

Nun ist er uns entrissen, entrissen für immer aus all seinem Wirken. Auf Vordermanns Stelle tritt Hintermann, das ist der alte bekannte harte Satz, und wenn der Hintermann auch kein Ernst v. Bergmann ist. Wie groß zunächst die Lücke ist, sie wird sich schließen. Aber nicht schließen wird sie sich da, wo der Tote alles war, der liebende Gatte, Vater und Freund, der, welcher die liebende, schützende Hand legte weit über die engste Familie hinaus auf die, welche ihn und welche er liebte.

Für sie gibt es keinen Trost, der Frieden bringt.

Und doch dürfen wir eins anführen, was den tiefschmerzenden Tod milder erscheinen läßt.

Mit der Feier seines 70. Geburtstages hat E. v. Bergmann sein von Gott begnadetes, reiches, dem Dienste der Menschheit geweihtes Leben abgeschlossen. Denn wenn er auch vielleicht noch kurze Zeit im menschlichen Dienste gearbeitet hätte, in der Hauptsache war seine Arbeit getan.

Das Wort, welches von einem unserer größten Männer geprägt ist, das Sterben in den Sielen, trägt eine tiefe Wahrheit in sich. Es trägt sie aber heute noch mehr als sonst, heute, wo auch der über 70jährige nicht mehr »auf die Postille gebückt« sitzen will, wo die ganze Menschheit eifrig arbeitet, wo die Ruhe als Pein empfunden wird. Wie hätte es der schaffensfreudige und -gewohnte Mann ertragen, zu sehen, wie er seine Arbeit nicht mehr tun sollte, zu sehen, wie andere die Arbeit taten?

Lösen wir vom Tode v. Bergmann's die Trauer ab, so war das Leben und der Schluß des Lebens zu der Zeit ein idealer.

König.

Zentralblatt
für
CHIRURGIE

herausgegeben
von
E. von Bergmann, **F. König,** **E. Richter,**
in Berlin, in Berlin, in Breslau.

Vierunddreißigster Jahrgang.

Wöchentlich eine Nummer. Preis des Jahrganges 20 Mark, bei halbjähriger Vorauszahlung. Zu beziehen durch alle Buchhandlungen und Postanstalten.

Nr. 15. **Sonnabend, den 13. April.** **1907.**

(Aus der Poliklinik für orthopädische Chirurgie in Odessa.)

Die Verlagerung des M. sartorius als Fixationsmittel bei Kniegelenksresektion.


Von

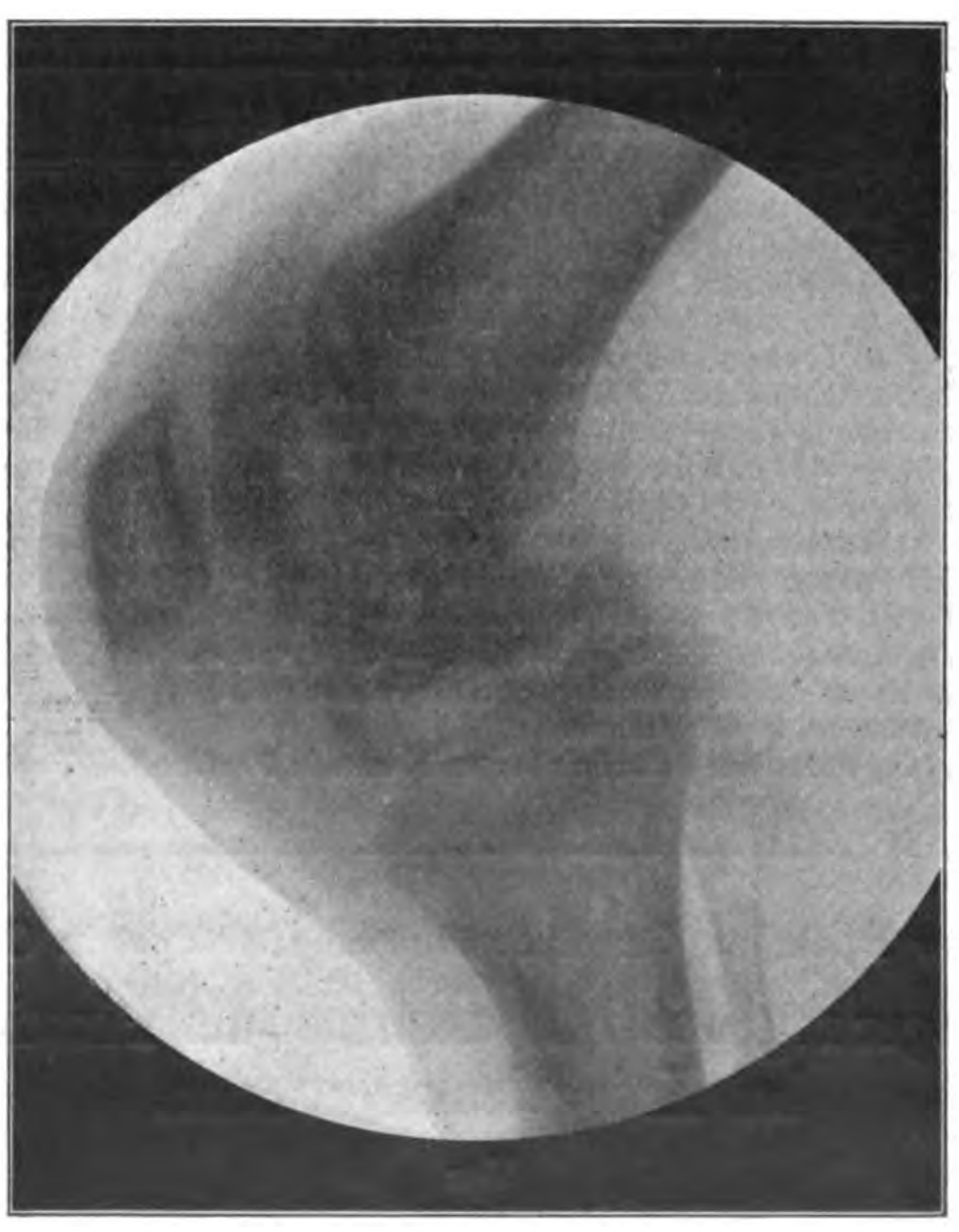
Dr. S. Kofmann.

Die Verbiegungen nach hinten des ankylosierten Kniegelenkes als Spätresultat der Resektion desselben sind eine allbekannte Tatsache. Sie sind auch die Grundursache so vieler Resektionsmethoden, unter welchen die von Helferich die am meisten gebrauchte ist. Doch sichert keine der Knochenmethoden vor den unliebsamen Folgen. Heusner hat sich aus der Not auszuhelfen gewußt, indem er die Kniegelenksflexoren auf die Vorderfläche des Gelenkes zu übertragen empfahl. Die Richtigkeit dieses Gedankens leuchtet am besten aus der Tatsache, daß man bei Genu recurvatum, dem Gegenbilde der

Beugungsstellung des Knies, den Biceps häufig nach vorn vom Condylus externus luxiert findet (Drehmann, Angeborene Deformitäten des Kniegelenkes. Handbuch der orthopädischen Chirurgie von Joachimsthal, Lief. 6 u. 7 p. 445).

Das Verfahren von Heusner habe ich mehrmals angewandt gelegentlich der Arthrodesenbildung am Kniegelenke wegen der Totalparalyse desselben verbunden mit statischem Genu recurvatum; ich erntete guten Erfolg, hatte aber dabei das unangenehme Gefühl des Zuvielgeschehens an der Extremität. Es sollten ja der Gleichmäßigkeit wegen sowohl ein lateraler, als ein medialer Beuger disloziert werden, da man andernfalls leicht auf eine Seitenverstellung des


Fig. 1.



Gelenkes gefaßt sein müßte; es war somit in der Kniegelenksgegend nur eine gar zu schmale Hautbrücke unangetastet geblieben. Ich nahm mir deshalb vor, in der Zukunft mich bloß mit der Übertragung des Sartorius nach vorn, gemäß dem Vorschlage Schanz'[1] bei Kniescheibenbruch, zu begnügen, und sollte auch so verfahren in dem von mir unlängst operierten Falle von Kniegelenksankylose in starker Beugestellung (Fig. 1). Den Sartorius habe ich wiederholt in den M. rectus femoris implantiert und habe seine Wirkung als Strecker des Knies zur Genüge kennen gelernt, um ihm auch die Vorbeugung der Kniekontraktur zumuten zu können.

In dem erwähnten Falle machte ich zuerst einen medianen Schnitt zur Sartoriuseröffnung und präparierte den Sartorius von der Mitte des Oberschenkels bis zum Ansatz an den Condylus medialis tibiae. Ein querer Weichteilschnitt von dem Condylus medialis über die Vorderfläche der Tuberositas tibiae, der dann in der Gegend des lateralen Seitenbandes nach oben umbog, eröffnete das Gelenk; es erwies sich eine teils bindegewebige, teils knöcherne Zusammenlötung der Artikulation, die stumpf gelöst wurde. Im Condylus medialis tibiae saß ein tuberkul. Erweichungsherd — er wurde ausgekratzt. Um dem Gelenke die extendierte Stellung geben zu können, mußten die hindernden Knochenteile abgetragen werden; es wurde nach Abpräparierung der Haut bis über die Patella dieselbe samt den beiden Condylis femoris abgesägt; die Sägefläche des Oberschenkels legte sich gut an die neue Gelenkfläche der Tibia an, eine starke Periostknorpelseidennaht sicherte den Kontakt derselben (Fig. 2). Nun kam die Reihe an den

Fig. 2.

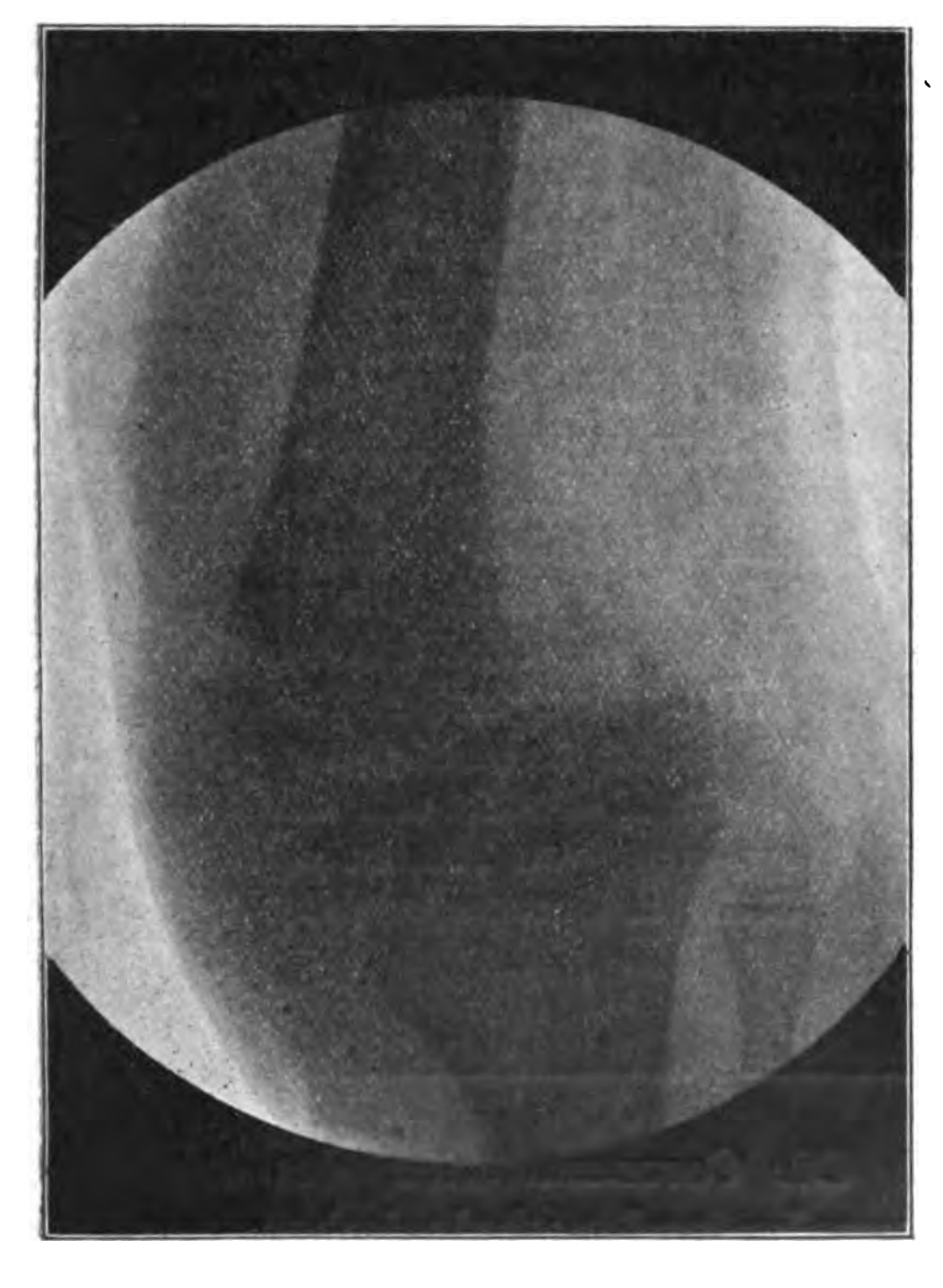
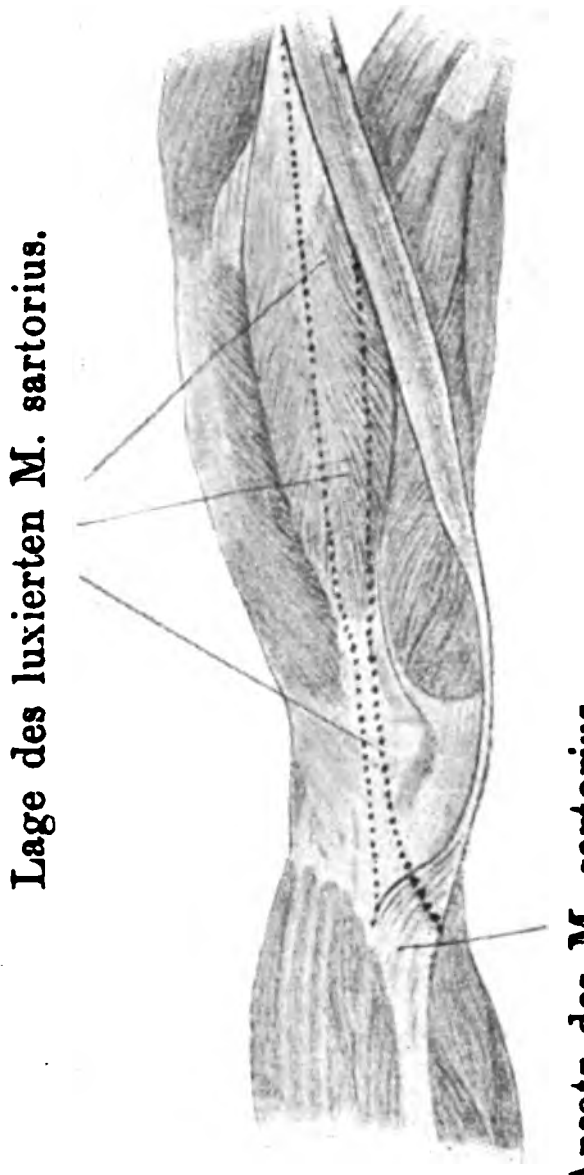


Fig. 3.



Sartorius. Schon der bloße Anblick desselben flößte mir den Gedanken ein, daß es ganz überflüssig, ja sogar unzweckmäßig ist, ihn abzutrennen und dann erst zu übertragen. Der Muskel lag ziemlich lose nach innen vom Condylus medialis tibiae, man mußte nur die Anheftung ein bißchen lockern, um ihn nach außen gerade über dem Gelenke luxieren zu können (Fig. 3). Mittels dreier Nähte sicherte ich ihm den Verlauf über dem Rectus femoris und konnte mich sofort überzeugen von der Kraftleistung des verlagerten Muskels, da bei Hebung der Extremität der Unterschenkel ohne Unterstützung in der ihm gegebenen Stellung feststehen blieb. Hautnähte und Gipsschienenverband. Nach 8 Tagen Verbandwechsel. Heilung per primam. Leichter Gipsverband, in dem Pat. schmerzlos herumgehen konnte. Am 15. Tage ging der Pat. schon ohne Verband frei.

Die Vorzüge dieses Verfahrens vor dem Heusner'schen, aus dem es eigentlich seinen Ursprung nahm, liegen hauptsächlich in seiner Einfachheit, leichter Ausführbarkeit, sowohl für den Kranken als für den Operateur, und in der guten Leistungsfähigkeit.

Ich möchte dieses Verfahren auch für den Ersatz des paralytischen M. rectus femoris empfehlen. Im letzten Falle befriedigt diese Methode die Forderung der möglichsten Vermeidung von Maltraitierung und Verletzung des zu überpflanzenden Muskels, der Unversehrtheit der ernährenden Nerven (Hildebrandt[1]) und der Sicherung des funktionell richtigen Verlaufes. Gerade im letzten Sinne sind wertvoll die Angaben von Gegenbaur: ... am Condylus medialis tibiae verbreitert sich die Endsehne (des Sartorius) in eine Aponeurose, welche nach vorn und abwärts verläuft, um sich an der medialen Fläche der Tibia bis zu deren Crista zu inserieren.... Und weiter: die obersten Fasern der sich ausbreitenden Endsehne sind bis zur Tuberositas tibiae verfolgbar.

Demzufolge deckt sich die Richtung des Sartorius bei Umlagerung desselben auf die von mir angegebene Weise vollständig mit der des Rectus femoris (Fig. 3), den er in seiner Wirkung zu ersetzen bestimmt wird. Diese gerade vor dem Gelenke hinlaufende Richtung des Sartorius findet ihre Befürwortung in der Naturgeschichte, da, nach Gegenbaur, der Sartorius bei den Säugetieren vor dem Gelenke gelegen ist und als Strecker desselben funktioniert. Beim Neugeborenen soll der Muskel viel stärker sein als beim Erwachsenen, wo er im Zustande der Verkümmerung verbleibt. Die Luxierung des Sartorius nach vorn statt seiner Einpflanzung in den Rectus femoris bietet noch einen großen Vorzug, nämlich die Entbehrung der gegenseitigen Durchflechtung der genannten Muskeln, und somit die nur auf 2—3 Nähte beschränkte Verwendung von Nahtmaterial, das, in größerem Quantum eingepflanzt, nach den Untersuchungen von Lange sehr schädlich wirkt.

März 1907.

---

1) **Janin** und **Merkel.** Die Coronararterien des menschlichen Herzens unter normalen und pathologischen Verhältnissen. Dargestellt in stereoskopischen Röntgenbildern. (Aus der med. Klinik und dem pathol. Institut zu Erlangen.)

Jena, **Gustav Fischer,** 1907.

Die in einem beigegebenen Heftchen erläuterten Bilder haben zwar kein direktes chirurgisches Interesse, sind aber so vorzüglich und allgemein medizinisch interessant, daß sie einer Erwähnung an dieser Stelle wert erscheinen.

Renner (Breslau).

[1] v. Langenbeck's Archiv für klin. Chirurgie Bd. LXXVIII.

2) **Carrel** and **Guthrie**. Transplantation of blood vessels and organs.

(Brit. med. journ. 1906. Dezember 22.)

Kurze Mitteilung über bedeutungsvolle Tierversuche, vorgetragen in der physiologischen Abteilung der 74. Versammlung der British medical association von 1906.

Es gelang den Verff., wie Präparate von getöteten und lebenden Tieren bewiesen, mit vorübergehendem und dauerndem Erfolge ganze Organe mit ihren Gefäßen von einem Tier auf das andere zu übertragen. Die Vereinigung der Gefäße geschah auf dreifache Weise: durch einfache End-zu-Endvereinigung der zentralen Gefäßenden des einen mit den peripheren des anderen Tieres, durch Einpflanzungen ausgeschnittener Stückchen Aorta und Vena cava mit den Mündungen der Organgefäße in entsprechende Stellen der Aorta und Vena cava des anderen Tieres, durch Massenüberpflanzung, d. h. durch Einfügung ganzer Abschnitte von Aorta und Vena cava in ihrem vollen Umfange mit den Mündungsstellen der Organgefäße in entsprechend ausgeschnittene Lücken der Aorta und Vena cava des anderen Tieres. So wurden mit Dauererfolg Nieren, Nebennieren, Schilddrüsen, Eierstöcke, ein ganzes Glied überpflanzt, mit vorübergehendem Erfolg von einigen Stunden Dauer auch Darm, Herz, Lungen, Kopf usw. Da ein Dauererfolg in diesen Fällen nicht erstrebt wurde, so wurde keine strenge Asepsis geübt. Immerhin genügte die Zeit des Erfolges, um sich von der richtigen Kreislauftätigkeit und Wiederkehr der Funktion zu überzeugen. Die gezeigten Präparate beweisen, daß nach Monaten die überpflanzten Organe normales Verhalten zeigen und die vereinigten Gefäße vorzüglich arbeiten. Die klinische Untersuchung der Tiere zeigt, daß eine überpflanzte Schilddrüse nach 1 Jahr in gutem Zustand ist, daß Tiere mit überpflanzten Nieren, Eierstöcken, Nebennieren, Extremitäten gesund sind. Eine überpflanzte Niere sondert reichlich Urin ab, der sich nur ganz unwesentlich vom normalen Urin unterscheidet.

Weber (Dresden).

---

3) **J. Sherren**. Some points in the surgery of the peripheral nerves.

(Edinb. med. journ. 1906. Oktober.)

In kurzer eingehender Weise wird auf Grund der in der Literatur bekannt gewordenen und eigenen Fälle die Technik bei Verletzung und sonstiger Erkrankung peripherer Nerven besprochen. Den Namen Nervenpfropfung will Verf. völlig ausgemerzt wissen, da zu leicht Mißverständnisse dadurch hervorgerufen würden. Er teilt die operative Behandlung ein in 1) Nerventransplantation — Herausnahme und Verpflanzung eines Nervenstücks von Tier oder Mensch. 2) Nervenanastomose. 3) Nervenkreuzung — quere Durchtrennung eines gesunden Nerven und axiale Vereinigung mit dem angefrischten peripheren Teil des kranken Nerven. An der Hand mehrerer Skizzen werden die

verschiedenen Methoden der Nervenanastomose besprochen. Hauptsache ist, daß die Achsenzylinder in Berührung miteinander gebracht werden. Bei kleineren Nerven genügt zur Herstellung der Anastomose eine Inzision in der Längsrichtung des gesunden Nerven und Einnähung des angefrischten peripheren Teiles des nicht funktionierenden Nerven in diesen Schlitz. Besser ist jedoch die bei größeren Nerven stets anzuwendende Methode der Anastomose durch Lappenbildung.

An der Hand von sechs Tafeln wird das jeweilig angewandte Operationsverfahren und das Resultat besprochen. Auf Tafel I sind 8 Fälle von Nerventransplantation (Auto- und Homotransplantation) aufgeführt, von denen nur 3 eine genügende Zeit nach der Operation nachuntersucht worden waren. Zwei derselben heilten funktionell gut aus, der dritte zeigte 17 Monate nach der Operation keinerlei Zeichen wiedereingetretener Leitung. Von den 22 Fällen von Heterotransplantation — Verpflanzung von Tiernerven — (Tafel 2) wurden 16 genügend lange nachbeobachtet. Nur bei einem einzigen Falle konnte gute Funktion nachgewiesen werden. Tafel III führt 25 Fälle von Nervenanastomose auf, von denen 12 eine genügende Zeit nachbeobachtet waren. Von diesen heilten 2 mit guter Funktion aus, 4 waren offenbar ebenfalls mit gutem Erfolge behandelt, doch ließ sich wegen Mangels genauerer Angaben kein definitives Urteil fällen. Überhaupt waren von den 12 Fällen nur 2 fehlerhaft geheilt, in allen übrigen war deutliche Besserung konstatiert worden. Tafel IV umfaßt 8 Fälle von Nervenkreuzung bei Facialislähmung, 6mal war der Hypoglossus, 2mal der Accessorius genommen. In allen genügende Zeit nachbeobachteten Fällen trat die Innervation der Gesichtsmuskulatur wieder auf, aber bei keinem der Fälle, bei denen der Accessorius genommen war, trat getrennte Beweglichkeit ein. Tafel V enthält 32 Fälle von Anastomose bei Facialislähmung. 20mal war der Accessorius, 12mal der Hypoglossus benutzt worden. Die besten Erfolge bei Facialislähmung sowohl in funktioneller, als auch in kosmetischer Beziehung bringt die Anastomose mit dem N. hypoglossus, da alle Fälle ein gutes Resultat aufwiesen. Bei der Anastomose mit dem N. accessorius war nur in 2 Fällen getrennte Bewegung zu erzielen.

Auf Tafel VI werden 13 Fälle aus der Literatur sowie 3 eigene aufgeführt, welche zeigen, daß auch bei spinaler Kinderlähmung die Nervenanastomose gute Erfolge bringt und zu weiteren Versuchen ansport. Bei 14 genügende Zeit nach der Operation nachuntersuchten Fällen war die aktive Beweglichkeit jedesmal wieder eingetreten, ja in 2 Fällen war der Erfolg geradezu glänzend zu nennen.

Verf. kommt auf Grund seiner Erfahrungen zu folgendem Schluß: Bei Facialislähmung ist der Hypoglossus der Nerv der Wahl; und zwar soll letzterer nur teilweise durchtrennt und in Form eines Lappens mit dem peripheren Facialisende axial vereinigt werden, um die bei querer totaler Durchtrennung auftretenden Störungen (Atrophie, Erschwerung des Schluckens usw.) zu vermeiden. Entzündliche

Prozesse, die zur Lähmung führten, geben eine schlechtere Prognose als traumatische Schädigungen. Bei Verletzung des N. facialis während der Operation (Otitis media, Geschwülste der Parotisgegend usw.) soll möglichst bald die Nervenanastomose ausgeführt werden. Bei Paralyse infolge Neuritis wartet Verf. 6 Monate und operiert dann. Vor Ablauf von 4—5 Monaten ist jedoch keine Wiederherstellung zu erwarten. Auf die Nachbehandlung, die in Massage und Anwendung des konstanten Stromes besteht, bis die ersten Erscheinungen aktiver Beweglichkeit erfolgen, wird besonderes Gewicht gelegt.

Jenckel (Göttingen).

---

4) Kriegssanitätsordnung vom 27. Januar 1907. 162 Seiten, 2 Tafeln, 1 Skizze. Dazu »Anlagen zur Kriegssanitätsordnung«.

Berlin, **E. S. Mittler & Sohn,** 1907.

Die deutsche Kriegssanitätsordnung vom Jahre 1878 ist durch eine neue Dienstvorschrift gleichen Namens ersetzt worden, aus deren Inhalt für den Chirurgen die Grundzüge für die kriegschirurgische Betätigung und die Neuerungen in der chirurgischen Ausrüstung bemerkenswert sind.

Auf den Truppenverbandplätzen und auch auf dem weiter zurückliegenden Hauptverbandplatze sollen die Untersuchung und die Reinigung der Wunden auf das Notwendigste eingeschränkt, Verbände nicht unnötig gewechselt und nur angelegt, verstärkt oder erneuert werden, damit der Verwundete »transportfähig« wird. Leute mit Verletzungen der Bauchhöhle und alle sonstigen »Nichttransportfähigen« sind an Ort oder Stelle unterzubringen und dürfen im Notfalle höchstens eine kurze Strecke weit getragen werden. Operationen sind nur auszuführen, wenn sie sich nicht aufschieben lassen (Blutstillung, Luftröhren-, Harnröhrenschnitt, Notamputation).

Die Mannschaften werden im Gebrauche des Verbandpäckchens wiederholt und eingehend geübt und darüber belehrt, daß sie jede Berührung der Wunden und des zur Wundbedeckung bestimmten Verbandstoffes mit den Fingern vermeiden, bei Bauchverletzungen ruhig auf dem Rücken liegen bleiben und Essen und Trinken unterlassen sollen.

Für die Unterstützung der Ärzte auf den Verbandplätzen und in den Lazaretten des Feldheeres sind »beratende Chirurgen« — Chirurgen von anerkannt wissenschaftlicher Tüchtigkeit — vorgesehen. In den Reservelazaretten des Heimatsgebietes wirken chirurgische Beiräte — nicht dienstpflichtige Fachärzte von Ruf — mit.

Jeder Angehörige des Feldheeres wird in Zukunft mit zwei Verbandpäckchen zur Versorgung eines etwaigen Ein- und Ausschusses ausgerüstet. Sie sind im Dampfe keimfrei gemacht und enthalten in einer wasserdichten Zwirntuchhülle eine sublimatgetränkte Mullbinde, auf welche Sublimatkompressen so aufgenäht sind, daß sie bei der

Entfaltung der Binde und bei der Bedeckung der Wunde nicht mit den Fingern berührt werden.

Von chirurgischem Nähmaterial wird Catgut, durch ein besonderes Verfahren in trockener Hitze keimfrei gemacht, in Pappschachteln, Seide, im Dampfe sterilisiert, in Glasröhren mitgeführt. Für die Selbstzubereitung von Rohcatgut ist nach der Entfettung das Einlegen in Sublimatalkohol oder das vorsichtige Kochen in Karbolspiritus oder das Tränken in Jodjodkaliumlösung angegeben. Weitere Hinweise beziehen sich auf die Herstellung antiseptisch durchtränkter Verbandstoffe, des Jodoformmulls, die Wiederbrauchbarmachung von Verbandmitteln, die Anfertigung von Behelfsverbandmitteln aus Sägespänen, Torfmoos, Holzasche usw., von Behelfsverbandtischen, Herrichten des Materials zum Gips-, Zug- und Schienenverband usw.

Eine Anzahl nicht mehr gebräuchlicher ärztlicher Geräte ist weggefallen. Im übrigen ist die instrumentelle Ausstattung nach Zahl und Art der Instrumente erheblich vermehrt. Das »Taschenbesteck«, jedes Sanitätsoffiziers enthält die nötigsten ärztlichen Geräte und Arzneimittel für den Handgebrauch im Felde; die Instrumente müssen sich auskochen lassen. Das »Truppenbesteck«, für den Bataillons-, Abteilungsarzt usw. mitgeführt, besitzt chirurgische Instrumente für dringliche Operationen, Katheter, Zahnzangen, Betäubungsgerät, Instrumentenkochschale (zugleich Behälter der chirurgischen Instrumente) mit Untersatz und Spirituslampe, sowie einige Augen-, Ohren- Kehlkopfinstrumente. Etwa die gleiche Ausstattung ist in dem besonders handlichen »Kavalleriebesteck« in einem Metallkasten vereinigt, zu dem ein Untersatz zum Kochen und eine Spirituslampe gehört. Für die Sanitätskompagnie, die Feld- und Kriegslazarette und die Lazarettzüge sind »Hauptbestecke« — mit ausschließlich chirurgischen Instrumenten in größerer Zahl und Auswahl — und »Sammelbestecke« — u. a. mit Augen-, Ohren-, Kehlkopfinstrumenten und mit ergänzenden Instrumenten zu Schädeloperationen und zum Bauchschnitt, Geräten zum Gipsverband und zur Betäubung — vorgesehen. Ein Hauptbesteck erhält auch jeder beratende Chirurg. Für die Behandlung von Kieferbrüchen sind im »zahnärztlichen Kasten« Hilfsmittel bereitgestellt.

Hinzugekommen sind ferner Operationshandschuhe und Fingerlinge aus Gummi beim Feldlazarett.

Endlich ist die Einführung von Feldröntgenwagen nebst den zu Durchleuchtungen und zur Anfertigung von Röntgenbildern notwendigen Geräten, chemischen Stoffen usw. hervorzuheben.

In der neuen Kriegssanitätsordnung sind demnach die kriegschirurgischen Erfahrungen der letzten Feldzüge und die Fortschritte der allgemeinen chirurgischen Wissenschaft weitgehend berücksichtigt.

Georg Schmidt (Berlin).

---

5) **Toubert** et **Vallet.** Influence de la loi de deux ans sur la chirurgie dans l'armée.

(Arch. de méd. et de pharm. militaires 1907. Januar.)

Bei der Besprechung des Zweckes der Chirurgie in der Armee scheiden Verff. die Fälle aus, wo die Operation keinen Aufschub im Interesse des Pat. leidet, wenn nicht schwerwiegende Folgen für Gesundheit und Leben eintreten sollen. Abgesehen hiervon soll der Soldat nur operiert werden, um ihm seine Dienstfähigkeit zu erhalten oder wiederzugeben. Zu diesem Zwecke unterscheiden Verff. Erkrankungen, die man nicht operieren soll (chronische Lymphadenitiden von großer Ausdehnung, chronische Spondylitis, chronische Otitiden usw.), zweitens solche, welche man operieren kann (Neurome, Muskelhernien, Hernien, Varicokelen, Hämorrhoiden usw.) und schließlich solche, welche man operieren muß (Appendicitis, Gelenkkörper, Rachenmandel, Polypen usw.). Bei der zweiten Gruppe, d. h. den Leuten, die man operieren kann, richtet sich die Ausführung der Operation nach dem günstigsten Zeitpunkte für dieselbe. So sollen z. B. Hernien und Varicokelen erst am Ende der 2jährigen Dienstzeit operiert werden, da die Leute sich sonst entweder oft im Hinblick auf die Narbe vom Dienst zu drücken oder sogar eine Rente vom Staate zu erlangen suchen. Was die Resultate der Operationen anbetrifft, so ist zwischen dem chirurgischen und dem praktischen zu unterscheiden. Wenn nämlich auch das erstere recht gut ist, so kann das letztere doch schlecht sein, indem die Operierten andauernd klagen und auf diese Weise viel im Dienste geschont oder womöglich entlassen werden müssen. Verff. meinen daher, man solle in den Fällen, wo Gesundheit und Leben nicht in Frage kommt, die Mannschaften nur auf ihren Wunsch und wenn sie alle Folgen der Operation auf sich nehmen, operieren. Nach des Ref. Ansicht kann man die Folgen einer Operation dem Operierten nicht aufbürden. Bei uns in der Armee pflegen wir, abgesehen von den dringlichen Operationen, im allgemeinen größere Operationen bei den Mannschaften dann auszuführen, wenn das Leiden auf den Dienst zurückzuführen ist. Ist dies nicht der Fall und handelt es sich um einen größeren Eingriff — ausgenommen sind natürlich immer die dringlichen zur Erhaltung von Leben und Gesundheit notwendigen Eingriffe —, so pflegen wir Abstand von der Operation zu nehmen. Im übrigen scheint dem Ref. aus dem vorliegenden Aufsatze der französischen Kollegen irgendein Einfluß der 2jährigen Dienstzeit nicht hervorzugehen.

Herhold (Brandenburg).

---

6) **M. G. Keil.** Über den Wert und die Anwendung des Leukoplasts im Revierkrankendienst der Truppe und in der allgemeinen ambulatorischen Kassenpraxis.

(Med. Klinik 1906. p. 1288.)

Das dauerhafte und haltbare, stark klebende, nicht reizende, heilend und schützend wirkende, umfangreiche Verbände ersparende

Leukoplast bewährt sich für oberflächliche Druck- und Scheuerwunden, für beginnende Furunkel, für Verbrennungen, Balanitiden, für Hieb-, Stich- und Schnittwunden. **Georg Schmidt** (Berlin).

---

7) **W. v. Oettingen.** Studien auf dem Gebiete des Kriegssanitätswesens im russisch-japanischen Kriege 1904/05. XII und 247 Seiten, 50 Textfiguren.

Berlin, **August Hirschwald,** 1907.

v. O., Chefarzt des Livländischen Feldlazaretts vom Roten Kreuz, hat seine Erfahrungen in einem E. v. Bergmann zum 70. Geburtstage gewidmeten und vielfach auf seine Lehren bezugnehmenden Werke zusammengestellt, das die Einrichtung und Wirksamkeit des Sortierungspunktes in Mukden während der Waffenruhe (November 1904 bis Februar 1905) und während der Schlacht (25. Februar bis 9. März 1905), sowie den Übergang des Sortierungspunktes in die Hände des Feindes schildert.

Neben der Herrichtung des Operationsraumes, des Lagers für chirurgische Kranke sind die Ausrüstung, und zwar der chirurgische Apparat, das Verbandzeug, die Apotheke, der Röntgenapparat eingehender behandelt. Statt mehrerer verschiedener Bestecke ist ein Stammbesteck mit Ergänzungen vorteilhaft. Der Arzt selbst soll nur ein Taschenbesteck mitführen; der heutige Betrieb auf den Truppenverbandplätzen erfordert nur Pinzette und Schere, und auch diese sind durch gute Verband- und Kleiderscheren zu ersetzen. Zahl und Art der Instrumente sind zu beschränken; einzelne Geräte, wie Sublimatständer, sind entbehrlich; andere, wie Sterilisationsgerät, Operationstisch sollen nicht zu groß und nicht zu schwer sein, letzterer soll hölzerne Platten haben. Catgut ist auf den Verbandplätzen unnütz. Im Lazarett wurde es kalt in Aktollösung keimfrei gemacht. Heftpflasterrollen sind in Massen erforderlich. Durch auskochbare Gummitücher kann Operationswäsche gespart werden. Gummihandschuhe sind empfehlenswert, bei unsauberen Fällen unübertrefflich. Als Schienen bewährten sich Schusterspan-, Pappe- und Rohr- (Stroh-) Schienen. Mullwattebäusche wurden gebrauchsfertig in Rollen sterilisiert. Zur antiseptischen Ausstopfung wird in Blechschachteln gepreßte Silbergaze (»Kriegspackung«) empfohlen; die Collargoldurchtränkung der Gaze läßt sich durch Formalindämpfe erhalten. Die tragbare Hirschmann'sche Röntgenvorrichtung (Küttner'sche Anordnung) ist bei sachverständiger Bedienung brauchbar.

Durch Farbenunterschiede und Fragestellungen in den Krankengeschichtsmustern sollte ein größerer Stoff von Schußverletzungen gesammelt werden. Doch gingen 500 Krankengeschichten beim Rückzug aus Mukden verloren.

In der chirurgischen Tätigkeit während der Waffenruhe wurden im Lazarett zahlreiche Sublimat-, Jod- oder Jodoformhautausschläge, viele antiseptische, unzweckmäßige Verbände beobachtet. Wundstarr-

krampf und Milzbrand waren häufig, sonstige Wundkrankheiten, Wundrose, Pyocyaneusinfektion, Hospitalbrand, Sepsis, Pyämie selten, wohl infolge der Gunst der Witterung. Phlegmonen, mit Silbergaze ausgestopft, heilten schnell.

Die Transportfähigkeit von operierten, verbundenen, geschienten Verwundeten, der Einfluß der Beförderungsart auf den Wundverlauf, die Sortierungsarbeit — in der Hauptsache eine Diagnosenstellung bei möglichster Schonung des Verbandes und der Wunde —, die erste Hilfe auf dem Schlachtfelde werden geschildert. Das Schicksal der Verwundeten hängt ab von der Art der Wunde und von der Infektion, die in jedem Falle stattgefunden hat, aber meist überwunden wird. Unerläßlich sind Blutstillung, Okklusivverband, Fixation der verwundeten Glieder oder Ruhelage des verwundeten Rumpfes, bei der Beförderung: Fixation des Lagers.

Im einzelnen sind bei den Schußverletzungen die »Wirkungsbedingungen« und die »Wirkungsperioden«, ferner die primäre Infektion (Geschoß und Art der Verletzung) und sekundäre Infektion (verkehrte Behandlung — Sondieren, verkehrtes Ausstopfen — und Infektion von der Umgebung her) zu unterscheiden. Zum Notverband auf dem Schlachtfelde dient das Verbandpäckchen. Sein praktischer Nutzen wiegt alle möglichen Schädigungen auf, vorausgesetzt, daß es nicht mit giftigen Stoffen durchtränkt ist, daß es Ein- und Ausschuß bedeckt, und daß es sich nicht verschiebt. Als erster ärztlicher Verband soll ohne Waschen, Rasieren oder Desinfizieren der Wundumgebung ein steriler Mullwattebausch mit Mastix, Chloroform-, Leinöllösung auf der Haut unverrückbar befestigt werden. Zur Händereinigung wird Sublimat, zur Gerätedesinfektion Formalin verwandt. Im übrigen treibt Verf. »atoxische Antiseptik«: er legt in die Wunden eine Tablette des bakterienhemmenden und tötenden, katalytisch wirkenden, Eiweiß nicht koagulierenden, nicht reizenden Collargols und empfiehlt auch Silbergaze, Collargolstreupulver und Collargollösungen.

Da noch zuviel probiert wurde, auch von Nichtchirurgen, ist in Zukunft ein Schema des Kriegsverbandes, eine Normalbehandlung aufzustellen. Zu diesem Zwecke teilt Verf. seine Erfahrungen hinsichtlich der einzelnen Wundarten und der Geschoßverhältnisse, z. B. hinsichtlich des steckenden, des deformierten Geschosses, mit. Entgegen Küttner's Wahrnehmungen beobachtete er ein Steckenbleiben des Arusakageschosses in langen Röhrenknochen selten. Das »pulsierende Hämatom« (Aneurysma) verfällt mit wenig Ausnahmen dem Chirurgen; die primäre Unterbindung — durch chirurgische Hand — soll bereits auf dem Hauptverbandplatz oder im Feldlazarett erfolgen, wenn keine allzu große Arbeitsüberhäufung vorliegt. Für Nervenschüsse ist die sekundäre Operation angezeigt. Die Heilungsaussichten der Schädelschüsse können durch primäre Trepanation, nötigenfalls schon auf dem Hauptverbandplatze, gebessert werden. Leute mit Wirbelsäulenschüssen sind unbedingt zurückzubefördern, um ihnen

die tunlichst beste Pflege zu sichern. Bei Oberschenkelschüssen ist entscheidend die Beschaffenheit von Ein- und Ausschuß und die Infektionsverhütung. Sie sollen auf dem Hauptverbandplatz eingegipst werden, wenn die Technik einwandsfrei beherrscht wird; sonst ist ein Schienenstärkebindenverband angezeigt. Die primäre Amputation des Oberschenkels kommt fast nur bei Verletzungen des Knies und der oberen Teile des Unterschenkels in Frage. Für den Zugverband wurden Köperbinden mit Mastixlösung befestigt. Bei Unterschenkelphlegmonen verhütet rechtzeitige Spaltung die Amputation, falls es sich nicht um Pyocyaneus oder Gasphlegmone handelt. Die vorzüglichen Heilergebnisse zweckmäßig behandelter Gelenkschüsse würden durch ausgedehntere Fixation noch verbessert werden. Luftröhrenschüsse hatten bei der Kleinheit des Arusakageschosses ihre Schrecken verloren; unkomplizierte Lungenschüsse gehörten zu den harmlosesten Verletzungen. Der Bauchschnitt ist im Zukunftskriege eine seltene Operation. Für Bauchverletzte ist eine Normaldiät und normale medikamentöse Behandlung angebracht. Die Kontusion an allen Körperstellen ist eine durchaus ernste Kriegsverletzung. Auf dem Hauptverbandplatze sind Chirurgen nötig, nicht nur zum Operieren, sondern um eine schnelle zweckmäßige erste Entscheidung über die Wundversorgung und -behandlung zu treffen; von chirurgischen Maßnahmen kommen hier in Frage: Gefäßunterbindungen, Schädeloperationen, Gips- und zahllose Schienenverbände. Es wird ohne Handschuhe aseptisch operiert, mit Gummihandschuhen gegipst und an eitrigen Wunden gearbeitet. Neben Morphium sind Baldriangaben vielfach mit großem Erfolge verwandt worden.

Während der 12tägigen Schlacht bei Mukden gingen über die Verbandstellen des Roten Kreuzes 40000 Verwundete hinweg. Auf Grund der dabei gewonnenen Erfahrungen fordert Verf. für die Zukunft eine kriegstherapeutische Vorschrift im Sinne einer vereinfachten Anti- und Aseptik und den Ausbau des Transportwesens im Felde.

Georg Schmidt (Berlin).

---

8) **Neuhaus.** Zur Frage der Herzverletzungen und ihrer Behandlung nebst experimentellen Untersuchungen über die Resorbierbarkeit perikardialer Blutergüsse.

(Veröffentlichungen aus dem Gebiete des Militär-Sanitätswesens Hft. 35 [v. Bergmann-Festschrift].)

Gegenüber der von einzelnen Autoren erhobenen Forderung operativer Behandlung bei jeder auf Herzverletzung verdächtigen Wunde in der Herzgegend empfiehlt Verf. mit Rücksicht auf die trotz aller Hilfsmittel auch heute noch bestehende Unsicherheit der Diagnose »Herzverletzung« und die hohe Infektionsgefahr der Herzoperationen, die, wie auch die Borchardt'sche Statistik zeigt, erheblich größer ist, als die einer Probelaparotomie, ein mehr individualisierendes Verfahren: ohne einen Beweis für das Fortbestehen einer inneren Blutung soll nicht operiert werden. Für alle Fälle der genannten Zusammen-

stellung scheint ihm dieser Beweis nicht erbracht; ein Teil von ihnen wäre auch ohne Operation genesen. Nach ausführlicher Mitteilung eines bei der Einlieferung in die chirurgische Klinik der Charité hoffnungslosen Falles (zwei Röntgenbilder im Text), der ohne Eingriff heilte, teilt Verf. seine zur Stütze seiner vorsichtigen Indikationsstellung dienenden Tierexperimente mit, die die Resorbierbarkeit von Blutergüssen ins Perikard beweisen und bespricht dabei Einzelheiten der Technik der Herznaht. **Lessing** (Hamburg).

9) **W. Wendel.** Zur Frage der Herzchirurgie.

(Med. Klinik 1907. p. 55.)

Von 729 Herzverletzten (Fischer-Loison) sind — ohne operativen Eingriff — mit dem Leben davongekommen 15,63%. Von den tödlich endenden Fällen starben die meisten erst innerhalb des 2. bis 7. Tages nach der Verletzung. Von den Fällen von Herznaht sind 41% geheilt. Danach ergibt sich folgendes Verfahren: Bei Nadelstichen wird abgewartet, sofern die Nadel herausgezogen werden konnte, sonst ein Röntgenbild aufgenommen und operiert; bei Schuß- oder Stichschnittverletzung erweitert man präparierend die Wunde und legt das Herz zur Sicherung der Diagnose frei; bei sicherer Herzverletzung wird die Herzwunde genäht. Die physikalischen Merkmale der Herzverletzung, Lage und Richtung der äußeren Wunde, Zeichen schwerer innerer Blutung, Mühlengeräusche, sind in ihrer Bewertung unsicher. An eine bestimmte Operationsart sich zu binden, ist nicht richtig, wenn man erst sehen will, um was es sich handelt. Nur bei sicherer Diagnose ist ein typisches osteoplastisches Verfahren angezeigt. Die breite Eröffnung der Brustfellhöhle ist zu vermeiden. Es ist wichtiger, recht schonend und besonnen vorzugehen, als nur mit möglichster Schnelligkeit. Man zieht mit der im Trikothandschuh steckenden Hand das Herz an seiner Spitze vor, um die Wunde sichtbar zu machen, die Blutung zu stillen und die Naht anzulegen — Seiden- oder Catgutknopfnaht durch eine dicke Schicht des Myokards hindurch, nicht zu nahe am Wundrande. Die Frage der Naht des Herzbeutels ist noch nicht ganz geklärt. W. hat in einem eigenen auf dem Lande bei sehr beschränkter Assistenz in niedriger dunkler Gesindestube operierten Falle — Stichverletzung der linken Kammer — den Herzbeutel genäht und die äußere Wunde bis zum Herzbeutel drainiert. Es trat ein rein seröser Herzbeutelerguß ein. Das zunächst sehr reichlich aussickernde Exsudat versiegte allmählich in 14 Tagen. Heilung und volle Arbeitsfähigkeit. **Georg Schmidt** (Berlin).

10) **C. Greene.** Anuria.

(Practitioner 1906. Oktober.)

Interessante Arbeit, in der ausführlich die verschiedenen Ursachen der Anurie besprochen, sowie die Behandlungsmethoden an der Hand eigener Beobachtungen erläutert werden. Zur Anurie im engeren Sinne gehören nun diejenigen Formen, bei welchen die Niere ihre

Funktion eingestellt hat, während solche Fälle mit Behinderung des Abflusses durch Konkremente, Strikturen, Geschwülste usw. streng davon getrennt sind. Folgende Einteilung wird aufgeführt: 1) Anuria hysterica; 2) Anurie nach Verletzung der Nieren; 3) Anurie nach Verlegung eines Harnleiters bei gesunder Niere der anderen Seite; 4) Anurie nach Bauchoperationen; 5) Anurie nach Operationen an den unteren Partien der Harnwege.

Die bei hysterischen Personen beobachtete Anurie (Charcot) führt Verf. auf einen Spasmus der Harnleiter zurück; er selbst hat keinen einwandsfreien Fall beobachtet.

Für sehr viele Fälle reflektorischer Anurie sind toxische Prozesse als Ursache angesehen, durch welche der Harnapparat geschädigt wird, jedoch nicht für alle.

Im Gegensatz zu anderen Autoren, die der Ansicht sind, daß für jede Reflexanurie entweder im Zirkulationsapparat oder histologisch in der Niere selbst eine Veränderung nachweisbar wäre, will Verf. den rein nervösen Störungen auf sympathischer Bahn eine große Bedeutung eingeräumt wissen. Nach seiner Ansicht sind tödliche Anurien ohne nachweisbaren Krankheitsbefund gar nicht anders zu erklären.

Jenckel (Göttingen).

---

11) **v. Haberer.** Experimentelle Untersuchungen über Nierenreduktion und Funktion des restierenden Parenchyms.

(Wiener klin. Wochenschrift 1906. Nr. 27.)

Verf. experimentierte an 41 Tieren, 38 Hunden und 3 Ziegen. Wiederholte Nierenresektionen in kurzen Intervallen und in größerer Ausdehnung werden von Hunden nicht gut vertragen. In einer Anzahl von Fällen kommt es dabei zum Nierentod, ohne daß man vor dem letzten operativen Eingriff ein Kriterium besitzt, ob der Nierenrest genügen wird oder nicht. Die Reduktion gibt bessere Aussichten, wenn man mit der Resektion der einen Niere beginnt und die Exstirpation der anderen Niere nach einiger Zeit folgen läßt, als bei umgekehrter Versuchsanordnung. Von großer Bedeutung ist es auch, ob man die Resektionen bis ins Nierenbecken hinein ausführt, oder ob man sich mit weniger tief reichenden Exzisionen begnügt.

Niemals gelang es dem Verf., auch wenn er noch so dünne Scheibchen nahm, Teile von Nierengewebe in die Niere einzupflanzen; sie heilten zwar ein, hatten aber im mikroskopischen Bilde stets jegliche Struktur eingebüßt.

Die von dem Verf. an den operierten Tieren angewendete Phloridzinprobe hat ihm bei Vermeidung aller Fehlerquellen wohl einen wertvollen Gradmesser für die Funktion des jeweilig vorhandenen Nierenparenchyms abgegeben, konnte aber natürlich für die Frage nicht in Betracht kommen, ob von dem zurzeit noch vorhandenen Nierengewebe noch unbeschadet etwas fortgenommen werden darf.

W. v. Brunn (Rostock).



12) **E. Müller.** Über die Entkapselung der Niere.

(v. Langenbeck's Archiv Bd. LXXXII. Hft. 1.)

M. experimentierte an Hunden, deren Nieren er in einer Zwischenzeit von 14 Tagen enthülste und mit Netz umhüllte. Nach dem Tode wurde von der Arteria femoralis aus eine Gefäßinjektion mit einer Emulsion von Metallsalz vorgenommen, dann wurden die herausgenommenen Präparate mit Röntgenstrahlen photographiert. Ein beigegebenes Präparatphotogramm zeigt die neuen Gefäßbildungen um und in den Nieren, die sich als sehr zahlreich erwiesen. Nach dem Resultate dieser Versuche wurde die gleiche Operation bei drei Nephritikern mit gutem Resultate ausgeführt.

E. Siegel (Frankfurt a. M.).

---

13) **J. C. da Costa.** A modified operation for movable kidney.

(New York and Philadelphia med. journ. 1906. August 4.)

C. fand, daß die Entfernung der Jodoformgazestreifen nach der Senn'schen Operation der Wanderniere so heftige Schmerzen macht und die Heilung der Wunde danach solange dauert, daß er sich bemüht hat, die Methode zu verbessern. Er schlingt um den oberen und den unteren Teil der Niere je eine platte, breite Jodoformgazeschlinge; sie besteht aus je zwei Stücken, die durch eine querverlaufende Catgutnaht aneinander geheftet sind. Diese Nahtstellen kommen an die ventrale Seite der Niere zu liegen, so daß nach der Resorption des feinen Catguts die einzelnen Stücke isoliert herausgezogen werden können, was unter Wasserstoffsuperoxydlockerung sehr leicht geht. Ein Streifen an der hinteren Nierenfläche und einer unter dem unteren Pol vervollständigen die Tamponade, die es gestattet, hinreichend Nähte anzulegen, die, zum Teil sofort, zum Teil nach Entfernung des Tampons zusammengezogen, einen raschen Schluß der Wunde ermöglichen.

Lengemann (Bremen).

---

14) **H. Brongersma** (Amsterdam). Frühoperation bei Nierentuberkulose.

(Wiener klin. Rundschau 1906. Nr. 51.)

Verf. hat sich die Beantwortung folgender drei Fragen zur Aufgabe gemacht:

1) Gibt es eine einigermaßen sichere Aussicht, daß die klinisch diagnostizierte Nierentuberkulose spontan genesen wird?

2) Ist die Möglichkeit groß, daß zugleich mit der einen Niere, deren sich noch im Anfangsstadium befindliche Krankheit klinisch festgestellt worden ist, auch die andere Niere latent tuberkulös ist?

3) Wird, falls nur eine Niere tuberkulös ist, die Gefahr für das Erkranken der zweiten Niere größer, je weiter die Krankheit in der ersten Niere fortschreitet, und je länger dieselbe besteht?

Auf Grund der Berücksichtigung der modernen Literatur antwortet er am Schluß:

1) daß, wenn die Nierentuberkulose spontan heilte, dieses nur sehr selten der Fall ist;

2) daß, bei Tuberkulose einer Niere, falls diese sich im Anfangsstadium befindet, die Möglichkeit, daß die andere Niere schon latent tuberkulös ist, für sehr klein angesehen werden darf;

3) daß in dem Maße, in welchem der tuberkulöse Prozeß in der einen Niere länger besteht und sich mehr und mehr verbreitet, auch die Möglichkeit größer wird, daß auch die zweite Niere infiziert wird, entweder, daß dies geschieht in der Form der Tuberkulose oder der chronischen Nephritis oder der amyloiden Degeneration.

Verf. steht infolgedessen auf dem Standpunkte der Frühoperation.

Schmieden (Bonn).

---

15) J. **Moscou** (Paris). Diagnostic de la tuberculose de l'appareil génito-urinaire d'après l'examen microscopique des urines. (Travail de la clinique des maladies des voies urinaires à l'hôpital Necker.)

(Presse méd. 1907. Nr. 2.)

Verf. hat an über 50 Kranken mit Nierentuberkulose Untersuchungen angestellt mit Bezug auf die Anwesenheit von Koch'schen Bazillen im Harne, die Einimpfung desselben auf Meerschweinchen und die Veränderungen der Leukocyten, die kürzlich von Colombino beschrieben worden sind, und ist zu folgenden Resultaten gelangt.

Koch'sche Bazillen werden nicht in allen Fällen von Nierentuberkulose gefunden, selbst mitunter in solchen nicht, in welchen die Tuberkulose durch Überimpfung auf Meerschweinchen oder durch mikroskopische Untersuchung der Niere mit Bestimmtheit festgestellt werden kann, und wenn man zur Untersuchung den durch Zentrifugierung erhaltenen Bodensatz benutzt hat.

Auch die erwähnte Überimpfung auf Meerschweinchen gibt nicht in allen Fällen positive Resultate; es gibt Fälle, wo die Tiere gesund bleiben, trotzdem im Harn oder in den Nieren mit Bestimmtheit Tuberkelbazillen nachgewiesen werden konnten.

Was die von Colombino beschriebenen Veränderungen der Leukocyten, bestehend in unregelmäßigem, zackigem Rande, Auftreten von kleinen, durchsichtigen Bläschen am Rande des Protoplasmas und Unsichtbarwerden des Kernes und der Granulationen anbelangt, so scheinen dieselben tatsächlich in einer großen Anzahl der einschlägigen Fälle vorzukommen; doch auch in dieser Beziehung gibt es Ausnahmen, einerseits in dem Sinne, daß die erwähnten Veränderungen bei sicherer Nierentuberkulose nicht gefunden werden, und andererseits, daß auch bei solchen Pat., die keinerlei Tuberkulose des Harnapparates aufweisen, derartige Veränderungen der weißen Zellen gefunden werden. So fand sie M. im Harn eines Kranken, der an Blasenstein litt, und bei dem alle Untersuchungen auf Tuberkulose negativ ausgefallen waren. Ferner bei einem anderen Pat. mit akuter Blennorrhöe, bei dem ebenfalls Tuberkulose mit Sicherheit ausgeschlossen werden konnte.

Verf. hat zahlreiche Untersuchungen angestellt, um die Ursache der erwähnten Zellenveränderungen festzustellen; doch ist er zu keinem sicheren Ergebnisse gelangt; er konnte feststellen, daß der Harn, in dem die Zellen schwimmen, die Veränderungen nicht verursacht, da gesunde Zellen, die in Harn von Tuberkulösen gebracht wurden, dieselben nicht darboten. Weder die chemische Reaktion, noch der Reichtum des Harns an Harnstoff und Salz, oder die molekulare Konzentration scheinen irgendwelchen Einfluß auf die Entwicklung der leukocytären Verunstaltungen zu haben. Andererseits konnte aber festgestellt werden, daß die Veränderungen nicht definitiver Natur sind: es genügt, die veränderten Zellen für 5—20 Minuten in physiologische Kochsalzlösung zu bringen, um sie wieder normal erscheinen zu lassen. Der Rand wird wieder regelmäßig, die durchsichtigen Bläschen an der Grenze des Protoplasmas verschwinden, der Kern und die Granulationen werden wieder gut sichtbar.

Endlich weist Verf. auf das oftmalige Vorkommen von roten Blutzellen im Harne von Kranken mit Tuberkulose des Urogenitalsystems hin, und zwar auch in solchen Fällen, in welchen das mikroskopische Aussehen des Harns keineswegs auf die Anwesenheit von Blut in demselben hätte schließen lassen. **E. Toff** (Braila).

---

16) **T. Rovsing.** Über die Bedeutung der Blasentuberkulose und die Heilbarkeit derselben.

(v. Langenbeck's Archiv Bd. LXXXII. Hft. 1.)

Während man früher in der Frage der Blasentuberkulose allgemein der Ansicht Guyon's huldigte, daß sie primär entstehe und sekundär die Nieren ergreife, haben pathologisch-anatomische Studien und chirurgische Erfahrungen gelehrt, daß in den meisten Fällen die Nieren zuerst ergriffen sind und von ihnen die Infektion auf die Blase fortgeleitet wird. Doch geht man nach des Verf.s Ansicht zu weit, wenn man behauptet, daß eine aufsteigende Harnwegetuberkulose überhaupt nicht möglich sei, weil die Tuberkelbazillen sich nicht gegen den Urinstrom bewegen können. Seine Erfahrungen erstrecken sich auf 56 Fälle von Blasentuberkulose. Das häufige Vorkommen von ausgedehnter Blasenaffektion bei Nierentuberkulose erklärt sich nicht allein daraus, daß die Blasenstörungen klinisch früher auftreten als Symptome von Seiten der Niere, sondern häufig werden wegen des trüben Urins falsche Diagnosen auf Nephritis, Pyelitis, Cystitis gestellt und die Pat. infolgedessen unsachgemäß behandelt. Deshalb muß gefordert werden, daß bei derartigen Fällen der Urin auf Tuberkelbazillen untersucht wird, zumal dann, wenn man bei der mikroskopischen Prüfung Eiterzellen ohne Mikroben findet. Bei sekundärer Blasentuberkulose ist zur Feststellung der primären Nierentuberkulose die Cystoskopie ungenügend, der Harnleiterkatheterismus allein ausschlaggebend. Aber gerade dies Verfahren ist bei stärkerer Tuberkulose der Blase sehr oft unmöglich. In diesen Fällen hat sich

R. durch den Harnleiterkatheterismus nach hohem Blasenschnitt oder durch doppelten explorativen Lendenschnitt geholfen.

Zum Beweise, daß die aufsteigende Form der Nierentuberkulose vorkommen kann, führt er zwei Fälle an, bei welchen eine einseitige Nierentuberkulose durch den Harnleiter in die Blase verpflanzt wurde, von wo aus dann der andere Harnleiter ergriffen war, ohne daß sich bei der Autopsie schon das Nierenbecken oder die Niere selbst mitergriffen erwies. In 2 anderen Fällen hatte man wegen der Blasentuberkulose und des aus dem einen Harnleiter gewonnenen bazillenhaltigen Urins eine Nierentuberkulose angenommen, aber die Niere tuberkulosefrei gefunden. Es hat sich also beide Male um primäre Blasentuberkulose gehandelt, die in den Harnleiter aufstieg; denn die Pat. genasen, nachdem die Blasentuberkulose durch Karbolbehandlung geheilt war. Nach Entfernung der primär angriffenen Niere heilt die Blasentuberkulose meist aus, selbst wenn sie sehr ausgebreitet ist. Sollte es nicht der Fall sein oder gar ein Fortschreiten des Prozesses stattfinden, so empfiehlt R. Ausspülungen mit 6%iger Karbollösung in näher beschriebener Weise. Er hat auf diese Art sehr gute Erfolge erzielt.

E. Siegel (Frankfurt a. M.).

---

17) **L. Burkhardt** und **O. Polano.** Die Füllung der Blase mit Sauerstoff zum Zwecke der Cystoskopie und Radiographie. (Aus der chirurgischen und Frauenklinik der Universität zu Würzburg.)

(Münchener med. Wochenschrift 1907. Nr. 1.)

In Fällen, wo die Harnblase die zur Cystoskopie absolut nötige Minimalmenge von Flüssigkeit nicht zu fassen vermag, oder infolge von Blutungen oder starker eitriger Absonderung die Flüssigkeit sich rasch trübt, haben Verff. die Blase mit chemisch reinem Sauerstoff gefüllt; die Pat. ertrugen die dadurch erzeugte Entfaltung der Blase ohne irgendwelche Beschwerden. Die Deutung der cystoskopischen Bilder war nicht schwieriger, als bei Füllung mit Flüssigkeit; alle Einzelheiten in der Blase ließen sich gut beobachten. Schädlichkeiten durch Embolie sind bei dem Verfahren nicht zu fürchten, ebensowenig ein Blasenriß, sofern nur die Sauerstoffaufblähung nicht unter hohem Drucke geschieht und sofort unterbrochen wird, wenn Pat. sie unangenehm zu empfinden anfängt. Die Röntgenbilder der mit Sauerstoff gefüllten Blase zeichnen sich durch ihre Schärfe und Deutlichkeit der Details aus.

Kramer (Glogau).

---

18) **Baldassari.** Esperimenti sulla plastica della vesica urinaria.

(Riforma med. 1906. Nr. 28.)

Verf. bespricht all die bereits bekannten Versuche anderer Autoren, Defekte von Hohlorganen der Bauchhöhle, besonders solche der Harnblase zu decken. Zum Teil hat er dieselben selbst an Tieren

nachgeprüft; dabei hat er sich von der Unzulänglichkeit einzelner Methoden überzeugt. In Anlehnung an Versuche v. Brunn's (vgl. dieses Blatt 1904 p. 1045), der Blasendefekte mit einem gestielten Serosa-Muscularislappen aus einer nahen Darmschlinge erfolgreich deckte, hat nun Verf. breitbasige gestielte Lappen aus der dem Defekte benachbarten Blasenwand selbst gebildet und plastisch verlagert, und zwar mit Erfolg (im Tierversuch). Das Herauspräparieren des Lappens, welcher nur die halbe Dicke der Blasenmuskulatur enthielt, war etwas schwierig. Der so entstandene Serosadefekt wurde mit Netz gedeckt.

A. Most (Breslau).

---

19) **G. Perna.** Dell' aponeurosi prostato-peritoneale.

(Gazz. degli ospedali e delle clin. 1907. Nr. 15. — Soc. med. chir. di Bologna 1906. November 30.)

Embryologische und histologische Gründe beweisen, daß die Fascia perinealis media und die Fascia prostatoperitonealis verschiedenen Ursprunges sind und niemals in ihrer Ontogenese in Berührung miteinander kommen. Letztere ist aus der Vereinigung zweier Peritonealblätter entstanden wie auch die seitlichen Fascien der Prostata. Sie steht in naher Beziehung zu den Samenblasen, die sie sozusagen einscheidet. Mit der Ausstoßung des Spermas, wie Testut will, kann sie bei dem Mangel aller Muskelfasern indes nichts zu tun haben.

Dreyer (Köln).

---

20) **Risa.** Studie über die rituale Beschneidung vornehmlich im osmanischen Reiche.

(Sammlung klin. Vorträge N. F. Nr. 438.)

Die Abhandlung ist ein Auszug aus einer auf dem Studium alter arabischer und osmanischer Schriftsteller aufgebauten Arbeit, in der R. den hygienischen Nutzen der Zirkumzision in bezug auf Verhütung einer Reihe von Erkrankungen nachweist, aber auch die physiologischen und die durch sie bedingten sozialen Wirkungen der Beschneidung eingehend bespricht. Von besonderem Interesse ist seine Darstellung des eigenartigen Entwicklungsganges, den die Beschneidung genommen hat, indem sie von den Ägyptern, die sie den Negerstämmen Zentralafrikas entlehnt hatten, etwa um 2000 v. Chr. auf die Juden übertragen und später von den Mohamedanern weiter verbreitet wurde, bei jenen ein göttliches Gesetz, bei diesen nur eine Satzung des Propheten, bei jenen von den Rabbinern, bei diesen von Barbieren geübt. Sehr lesenswert ist auch R.'s Schilderung der Zeremonien und Technik der Zirkumzision bei den Juden einer-, bei den Türken andererseits; R. hebt dabei die noch bestehenden Mängel der heutigen Methoden hervor und bringt eine Reihe von Vorschlägen für ihre Ausführung nach modernen chirurgischen Grundsätzen.

Kramer (Glogau).



Kleinere Mitteilungen.

21) Freie Vereinigung der Chirurgen Berlins.

Nachtrag zur 160. Sitzung am Montag, den 14. Januar 1907.

Zentralblatt für Chirurgie Nr. 10. p. 280—283.

Herr J. Fränkel: Kinematographische Demonstrationen.

F. betont den Wert des Kinematographen als Unterrichtsmittel und als Mittel zum Studium der Bewegungsstörungen der Krankheiten der Bewegungsorgane.

Man kann auf dem kinematographischen Film die Bewegungsformen während der einzelnen Gehmomente scharf erkennen, ebenso deren zeitlichen Ablauf genau ermitteln. Letzteres hat F. dadurch erreicht, daß er gleichzeitig mit dem gehenden Menschen einen vor einer schwarzen graduierten Scheibe durch eine Uhrfeder bewegten Wellenzeiger kinematographierte, wobei zugleich die Expositionszeiten exakt bestimmt werden. F. glaubt, daß man aus dem Studium der bei Lähmungszuständen ausgeführten kompensatorischen Bewegungen und deren zeitlichem Verlaufe die Beschaffenheit und Dauer der beim Gehen wirksamen kinetischen Kräfte wird ableiten können, was an einem Falle von Quadricepslähmung erläutert wird. F. demonstriert sodann eine Reihe von Gangstörungen vor und während der orthopädischen Behandlung. **R. Wolff** (Berlin).

---

161. Sitzung, den 11. Februar 1907.

Vorsitzender: Herr Israël.

1) Herr Karewski: a. Ruptur des Quadriceps femoris.

K. demonstriert einen 67jährigen Herrn, den er an einem totalen Querriß des Quadriceps femoris behandelt und trotz schwerer Komplikationen von seiten der Nieren, des Herzens und der Lunge durch mechanische Mittel in kürzester Frist mit bester Funktion geheilt hat. K. benutzte dreifachen Heftpflasterzug mit zwischengeschalteten Gummistücken, die einen dauernden Zug gewährleisteten und sehr frühzeitig Bewegungsübungen gestatteten, so daß Pat. schon nach drei Wochen das Bett verlassen konnte. Obgleich bei dem Falle weder Massage noch andere medikomechanische Behandlung möglich war, war doch bereits nach acht Wochen volle Gebrauchsfähigkeit der Gelenke wieder vorhanden

b. Geheilter Leberabszeß.

Es handelte sich um einen rechtsseitigen Leberabszeß nach Influenza bei einem jungen Manne, der 14 Tage nach Beginn der Erkrankung als basales Empyem operiert worden ist; von seiten des erkrankten Organs fehlten alle Erscheinungen und jedes charakteristische Symptom. Es war die sekundäre seropurulente Pleuritis diagnostiziert worden. Der bei der Operation entstandene Pneumothorax wurde durch Annähen der Lunge an das Zwerchfell und durch Tamponade der hinteren Pleurawunde erfolgreich bekämpft, im übrigen das Zwerchfell mit dem Rippenfell fest vernäht und dann der Leberabszeß inzidiert. Schnelle glatte Heilung.

2) Herr Israël: Die Endresultate meiner Nephrektomien wegen Nierentuberkulose.

I. berichtet über die Endresultate von 94 Nephrektomien wegen Tuberkulose von den Gestorbenen sind 11 infolge des operativen Eingriffes, 10 unabhängig davon später zugrunde gegangen; von dreien ging keine Nachricht ein. Von den 70 Überlebenden liegt bei 15 die Operation 5—15 Jahre zurück; die Kranken, deren Operation vor weniger als einem Jahre stattgefunden hat, sind nicht in die Statistik der Endresultate aufgenommen worden. Die Untersuchung der Überlebenden hat I., so weit möglich, selbst vorgenommen, sonst ist der Befund zumeist auf Grund ärztlicher Angaben festgestellt worden. Die folgenden Momente wurden besonders kontrolliert. Hinsichtlich des Körpergewichtes war der Einfluß der Operation ein überwiegend günstiger; bei 47 hat eine erhebliche Gewichtszunahme von 10 bis

90 Pfund stattgefunden, bei 2 ist das Gewicht unverändert geblieben; 1 Pat. mit Lungentuberkulose hat abgenommen. Der Kräftezustand war später fast immer ein guter.

In bezug auf die Blasenfunktion haben die Operierten fast durchweg einen erheblichen Nutzen gehabt. Die Pat. mit Nierentuberkulose leiden sehr häufig an Miktionsstörungen; diese kommen nicht selten bei normaler Blase vor und haben dann ihre Ursache in einer von der kranken Niere ausgehenden nervösen Irradiation oder beruhen auf dem Reiz des abnormen Sekretes. So kann also die Nierenexstirpation allein durch den Wegfall des funktionellen Reizes günstig auf die Blasenstörungen wirken; bei fehlender Blasentuberkulose beobachtet man allein dadurch eine Heilung der Beschwerden. Andererseits führt aber die Exstirpation auf eine anatomische Rückbildung der Tuberkulose in der Blase herbei. Vor der Operation waren nur 31% der Pat. schmerzfrei, während nachher 80% frei von Schmerzen waren und 20% leichte Miktionsbeschwerden hatten. Die Frequenz der Miktion, die vor der Operation bei nur 15% der Pat. normal war, war es nach der Operation bei 60%; nur bei 2 Fällen mit doppelseitiger Nierentuberkulose blieb eine Besserung aus, bei 2 anderen Fällen trat eine Verschlechterung der Blasensymptome ein.

Bei dem Studium des Einflusses der Nephrektomie auf eine bestehende Blasentuberkulose konnte zunächst festgestellt werden, daß keiner der Pat. nach der Operation eine solche bekommen hat, wenn er vorher frei davon war. Die Ausheilung bestehender Blasentuberkulose wurde z. T. cystoskopisch, z. T. dadurch erwiesen, daß die Tuberkelbazillen allmählich verschwanden; 40 Fälle sind nach dieser Richtung untersucht (34 mikroskopisch, 6 durch das Tierexperiment; nur dreimal wurden Bazillen gefunden). Die funktionelle Besserung tuberkulöser Blasen schreitet nur sehr langsam vorwärts, die Besserungsfähigkeit verhält sich umgekehrt proportional zur Ausdehnung der tuberkulösen Blasenerkrankung, beide Tatsachen sprechen für anatomische Heilung. Die Harnbeschaffenheit bessert sich ebenfalls sehr langsam; die Leukocyten und roten Blutkörperchen verschwinden nicht schon mit den Tuberkelbazillen. Diese Ergebnisse beziehen sich durchweg auf Pat., die in bezug auf die Blase nicht nachbehandelt worden sind. Funktionelle Störungen finden sich übrigens manchmal noch bei normaler Blase und normaler Harnbeschaffenheit; sie beruhen auf der Gewöhnung der Blase an häufige Entleerungen, manchmal auch auf psychischen Reizen bei Pat., die infolge ihres früheren Leidens noch sehr ängstlich sind. Für die cystoskopischen Untersuchungen unterscheidet I. drei Stadien der Blasenerkrankung: im ersten ist die der kranken Niere entsprechende Harnleitermündung, im zweiten die zugehörige Blasenhälfte erkrankt, im dritten ist die Blase diffus verändert. Von diesen hatten als Endresultat

ad 1)	75% normale Funktion,	16,6% geringe Störung,	8,3% schlechte Funktion,
ad 2)	66% » »	16,6% » »	16,6% » »
ad 3)	31,5% » »	10,5% » »	57,3% » »

Es verhält sich also die Besserungsfähigkeit der Blasenstörungen umgekehrt proportional zu der Ausdehnung der Blasentuberkulose.

In bezug auf das Schicksal der zurückgelassenen Niere hat I. festgestellt, daß keine nachträglich tuberkulös wird, wenn sie nicht schon vorher auf hämatogenem Wege tuberkulös geworden war. Einmal wurde eine ascendierende nicht tuberkulöse Pyelonephritis beobachtet, 8 Jahre nach der Operation bei gleichzeitiger Prostatahypertrophie mit Urinstauung. Eine bemerkenswerte Verminderung der Widerstandsfähigkeit der zurückbleibenden Niere gegen entzündliche Reize konnte nicht beobachtet werden; einmal trat nach Angina eine Nephritis auf, die aber glatt ausheilte, einmal wurde eine leichte chronische Nephritis bei einem Potator gefunden ohne jede Alteration des Allgemeinbefindens. Schwangerschaft wurde in normaler Weise ertragen. 8 Schwangerschaften mit 15 normalen Geburten und 2 Aborten verliefen ohne Störung der Niere.

Über die Ursachen der Spättodesfälle ergab sich bei 9 Kranken folgendes: 1 Pat. ist an Carcinoma recti erlegen, 8 an Folgezuständen des Grundleidens, nämlich 3 an Miliartuberkulose, 1 an Meningitis tuberc., 1 an zur Zeit der Operation

schon bestehender Tuberkulose der 2. Niere und 3 an anderen Komplikationen (1 an Amyloid bei tuberkulöser Perinephritis und Pleuritis, 1 an chronischer Septhämie infolge von perinephritischen Senkungsabszessen, 1 an Pyelonephritis bei Prostatahypertrophie). Von diesen Fällen hätten 62,5% durch eine Frühoperation gerettet werden können, da die zum Tode führenden sekundären Erkrankungen schon zur Zeit der Operation vorhanden waren. Für die Verallgemeinerung der Frühoperation bedarf es vor allem einer frühzeitigen Diagnose von Seiten der Praktiker. Diese kann der praktische Arzt auf Grund der klinischen Symptome auch ohne Hilfe der Cystoskopie und des Harnleiterkatheterismus so weit stellen, daß er einen tuberkulösen Krankheitsprozeß im Harnapparat feststellt und den Kranken dem Chirurgen zuweist, weil die Erfahrung lehrt, daß fast alle Tuberkulosen des Harnapparates von der Niere ausgehen. Ermutigt wird er dazu werden durch die Kenntnis der Endresultate der Nephrektomie und die Erkenntnis, daß der Prozeß spontan nicht heilt. Mit der Ausführung häufigerer Frühoperationen wird auch die operative Mortalität immer mehr abnehmen.

Diskussion: Herr Rumpel demonstriert das Präparat einer kürzlich exstirpierten tuberkulösen Niere. Der betreffende Pat. war lange vergeblich wegen chronischem Blasenkatarrh behandelt worden; es fand sich bei der Cystoskopie eine umschriebene Rötung um die linke Harnleitermündung und eine dreimarkstückgroße Stelle, die mit Knötchen und Geschwüren besetzt war. Der Harnleiterkatheterismus war nicht möglich. Die Freilegung der linken Niere ergab eine ulceröse Tuberkulose des unteren Poles. Nach R.'s Ansicht ist die Frühdiagnose, die sich nur auf das Cystoskop stützt, nicht ganz sicher.

Herr Israël fragt, ob der Urin steril war; Herr Rumpel hat nur Kokken gefunden, anamnestisch war eine Gonorrhöe vorhanden. Herr Israël weist darauf hin, daß seine cystoskopischen Befunde von denen Rumpel's abweichend sind. Bei den Frühformen der Nierentuberkulose sind in der Blase die umschriebenen einseitigen Veränderungen die Regel; diffuse Erkrankung der Blase ist selten. Die Differenzen mit den Erfahrungen Rumpel's, der sich auf die Kümmell'schen Fälle bezieht, liegen am Material. Das von R. demonstrierte Nierenpräparat stellt nicht eine Frühform der Nierentuberkulose dar, sondern eine mittlere Form. Ebenso entspricht die Beschreibung der Blasenveränderungen einer mittleren Form der Blasenerkrankung. I. erklärt eine scharfe, auf den Harnleiterrand beschränkte Rötung event. mit Schwellung als einen spezifischen Befund bei frühzeitiger Nierentuberkulose. Herr Rumpel meint, daß solche auch bei anderen Nierenerkrankungen vorkommt.

Herr Caspar steht klinisch auf dem von Israël vertretenen Standpunkt. Des Harnleiterkatheterismus bedarf man in den seltensten Fällen zur Feststellung der Nierentuberkulose; es genüge dazu schon eine bei der Cystoskopie gefundene bullöse Anftreibung der einen Harnleitermündung. Man solle aber den anderen Harnleiter katheterisieren, weil man zuweilen bereits in dem Urin der anderen Niere Tuberkelbazillen finde. In bezug auf die Blasenveränderungen bemerkt C., daß öfters neben tuberkulösen diffuse durch andere Bazillen bedingte Erkrankungen vorkommen, die der bei chronischer Cystitis üblichen Therapie mit Spülungen weichen. Auch mit Schrumpfung geht manchmal die Blasentuberkulose einher; eine solche gleiche sich natürlich nicht aus.

3) Herr Neuhäuser: a. Blutungen nach Nephrolithotomie.

Unter 131 von Israël ausgeführten Nephrolithotomien traten zwölfmal gefährliche Nachblutungen auf, die meist eine sekundäre Tamponade der Niere nötig machten. Diese Blutungen treten in zwei verschiedenen Typen auf. Entweder besteht eine Hämaturie vom Tage der Operation an weiter, welche, ohne besonders intensiv zu sein, durch allmähliche Entkräftung das Leben der Pat. im höchsten Grade gefährdet; diese kontinuierliche Blutung kann zu irgend einer Zeit eine plötzliche Steigerung erfahren und dann sehr bedrohlich werden. Im Gegensatze hierzu steht die zweite Gruppe, die der Spätblutungen. Zu einer Zeit, wo der Urin bereits völlig blutfrei ist, lange — bis 3 Wochen — nach der Operation, kann eine foudroyante, intensive Hämorrhagie aus der operierten Niere eintreten.

Die Ursache — namentlich die der Spätblutungen — ist rätselhaft. Es gibt daher kein Mittel, sie zu verhüten. Die Therapie besteht in der Tamponade des Organes; interne Medikamente erwiesen sich als erfolglos.

b. Aktinomykose der weiblichen Genitalien.

N. berichtet über einen Fall von Aktinomykose der rechten Adnexe und des Uterus. Die Krankheit ging wahrscheinlich vom Wurmfortsatz aus und trat dann auf das rechte Ovarium, die rechte Tube und den Uterus über; ähnlich lagen die Verhältnisse in einem zweiten von Israël operierten Falle von Aktinomykose der rechten Adnexe. Eine primäre Aktinomykose der weiblichen Genitalien ist höchst selten und scheint nur einmal sicher beobachtet zu sein. In der Mehrzahl der Fälle geht die Krankheit vom Darmkanal und speziell vom Processus vermiformis aus, um sekundär die Genitalien zu befallen. — Vortragender demonstriert die bei der Operation gewonnenen Präparate. Die Pat. befindet sich auf dem Wege der Genesung.

4) Herr Röder: Späte Chloroformtode.

R. berichtet über fünf Fälle von Chloroformvergiftungen. In allen Fällen handelte es sich um jüngere Individuen, die vorher völlig gesund waren, sich einer unkomplizierten Operation (viermal Appendektomie, einmal Nephrektomie) unterzogen und danach in ganz gleicher Weise am 4. Tage nach der Operation zugrunde gingen. Und zwar fühlten sie sich am Tage nach der Operation wohl, ebenso am Anfang des zweiten, während sie gegen Ende desselben benommen wurden. Puls und Temperatur, ebenso Urin, waren dabei unverändert. Dieser Zustand dauerte bis etwa 75—90 Stunden nach der Operation, wo dann der Tod eintrat. In allen Fällen ergab die Autopsie fettige Degeneration von Herz resp. Nieren. Da alles andere, vor allem Sepsis, durch die Nekropsie auszuschließen war, kann es sich nur um die Wirkung des Chloroforms handeln. Diese deletären Folgen lassen sich nicht voraussehen. Infolgedessen rät R., das Chloroform zu vermeiden und Äther oder da, wo irgend angängig, Lumbalanästhesie anzuwenden.

5) Herr Bruno Wolff: Tuberkulöses Geschwür einer Schamlippe.

Im Gegensatz zu früheren Anschauungen haben die neueren, systematischen mikroskopischen Untersuchungen der weiblichen Genitalorgane gezeigt, mit wie großer Häufigkeit eine tuberkulöse Infektion die weiblichen Genitalien befällt. Immunität gegen Tuberkulose kann heutzutage zweifellos keinem Teil des weiblichen Geschlechtsapparates mehr beigemessen werden. Immerhin ist aber speziell an der Vulva die Tuberkulose bisher erst in einer so geringen Anzahl von Fällen beschrieben worden, daß die Annahme großer Seltenheit einer Vulvatuberkulose noch zu Recht besteht und jeder einzelne Fall noch ein besonderes Interesse darbieten dürfte. W. berichtet deshalb über einen von ihm beobachteten Fall eines tuberkulösen Geschwüres, das seinen Sitz auf der linken kleinen Schamlippe hatte. Schon klinisch bestand der Verdacht der Tuberkulose. Das Geschwür wurde exzidiert und die Diagnose durch die mikroskopische Untersuchung der Präparate, die von W. demonstriert werden, mit Sicherheit bestätigt. Pat. hatte zuvor an der rechten Hand eine Sehnenscheidenentzündung tuberkulöser Natur durchgemacht. Ferner wurde durch den Nachweis von Tuberkelbazillen im Sputum das Bestehen einer Phthisis pulmonum sichergestellt. — W. hält für wahrscheinlich, daß die Vulvatuberkulose hier durch hämatogene Infektion zu stande gekommen sei. — Im Anschluß an die Mitteilung dieses Falles macht er darauf aufmerksam, daß, den in der Literatur vorliegenden Beobachtungen zufolge, die Vulvatuberkulose nur eine äußerst geringe Neigung zum Aufsteigen auf die höheren Teile des Genitalapparates zeigt. Während mit Sicherheit bewiesen ist, daß sich eine Uterustuberkulose nach unten hin über die Scheide bis auf die Vulva fortsetzen kann, ist, soweit W. feststellen konnte, noch nie ein sicherer Fall beobachtet, in dem — von der Scheide abgesehen — eine Vulvatuberkulose sich auf die höheren Teile des Genitalapparates (Uterus, Tuben) hin ausgebreitet hätte. Auch in W.'s Beobachtung hatte die Affektion — trotz immerhin etwa halbjährigen Bestehens des Leidens — noch nicht einmal den Introitus vaginae überschritten. Auch in

diesen Tatsachen darf man eine Stütze für die Richtigkeit der Baumgarten'schen Lehre erblicken, der zufolge die weibliche Genitaltuberkulose sich so gut wie ausschließlich descendierend ausbreitet. **Richard Wolff** (Berlin).

---

22) Congrès français de chirurgie.

XIX. Tagung in Paris vom 1.—6. Oktober 1906.

1. Referat. F. Lejars: Die Chirurgie der großen Venenstämme.

Seit die Furcht der vorantiseptischen Zeit vor Venenunterbindungen überwunden ist, stehen uns verschiedene Methoden der Behandlung von Venenverletzungen und Venenerkrankungen zu Gebote.

1) Die Unterbindung. Sie konkurriert noch in den meisten Fällen mit der seitlichen Ligatur und wird schadlos vertragen von der Jugularis, Anonyma, Axillaris und Femoralis; nur die gleichzeitige Unterbindung dieser und der Art. femoralis ist éin ernster Eingriff. Die Unterbindung der V. portae verläuft tödlich, wenn nicht vorher ein guter Kollateralkreislauf entwickelt war; ihr ist also die seitliche Ligatur oder Naht entschieden vorzuziehen. Die V. cava inf. wurde bisher zweimal mit nachfolgendem Tode und viermal mit Erfolg unterbunden, ebenso einmal die V. mesaraica.

2) Die Venennaht ist seitlich am häufigsten, zirkulär bislang noch so selten angewandt worden, daß über die Erfolge noch wenig zu berichten ist.

Auf alle Fälle sind zwei Bedingungen — abgesehen von strengster Asepsis — zu erfüllen: 1) Völlige Dichte der Naht; 2) Erhaltung einer genügend weiten Lichtung. Gequetschte oder zerrissene Wundränder schließen die Naht aus.

Zuerst sorge man für gute Blutstillung durch Abklemmung mit gummigeschützten Klemmen, oder Abknickung oder lose Abbindung; dann nähe man mit kleinen, krummen Nadeln und dünnster Seide nach Doyen.

Auf diese Weise lassen sich Aneurysmata arterio-venosa in idealer Weise heilen, wenn es gelingt, den Sack zu exstirpieren und die Gefäße seitlich zu nähen. Möglich ist dies wohl nur in ziemlich frischen Fällen, und somit warte man mit dem Eingriffe nicht zu lange.

3) Behandlung der eitrigen Thrombophlebitis puerperalen Ursprunges. Wenn bei freiem Becken, gut involviertem, nicht jauchendem Uterus Fieber und Fröste bestehen und anzunehmen ist, daß die Thromben noch nicht zu hoch hinauf reichen, ist man berechtigt, mittels Probelaparotomie die Venenstämme des Beckens zu untersuchen, event. abzubinden. Von 19 bisher veröffentlichten Fällen von Ligatur sind sechs genesen.

Diskussion. Morestin (Paris) erinnert an die experimentellen Untersuchungen über Venennaht, z. B. auch die Venentransplantation von Manotti. Seine Erfahrung im Gebiete der Venenchirurgie bezieht sich auf zwei Tamponaden des Sinus longitudinalis mit tödlichem Ausgang, eine beiderseitige Unterbindung der Jugularis interna innerhalb einiger Wochen, die gleichfalls tödlich endigte, wie auch eine gleichzeitige Unterbindung von Jugularis interna und Carotis. Unterbindungen der Vv. axillares und subclaviae mit und ohne zugehörige Arterien hat M. wiederholt ohne Nachteil ausgeführt. Für die V. femoralis sei der Rat von Gensoul zu beherzigen, daß man gleichzeitig die A. femoralis unterbinde.

Die Unterbindung der infektiös thrombosierten Venen bei puerperalen Erkrankungen scheint M. ebenso logisch wie z. B. bei Thrombose der Sinus cavernosi.

Depage (Brüssel) zieht die Naht der Unterbindung vor, obgleich er von dieser noch nichts Übles gesehen hat; weder bei Brachialis, noch Femoralis, noch auch der Jugularis beiderseits, in Abstand von 1 Monate. Immerhin kann es zu hoch hinauf reichender Thrombenbildung kommen, und sie ist vielleicht als Ursache des plötzlichen Todes nach Exarticulatio interilio-abdominalis zu betrachten. Die seitliche Naht führte D. aus an der Jugularis, Anonyma, Axillaris, Femoralis und Cava inferior, die End-zu-Endnaht an der V. portae. Zusatzweise berichtet

er noch von einer Naht der A. carotis und der Aorta; im letzten Fall erlag die Kranke, aber nicht an der Arterienverletzung.

Delagénière (Le Mans) hat — neben Unterbindungen der großen Venenstämme — viermal den Sinus longitudinalis unterbunden, was leicht gelingt, wenn man zu beiden Seiten die Dura T-förmig inzidiert. Sonst zieht er die Naht vor. Einmal sah er sich genötigt, eine Dauerklemme auf die V. anonyma zu legen, die nach 3 Tagen ohne Nachteil entfernt wurde. Eine ampulläre Venenerweiterung heilte er mittels einer Art Beutelnaht (Capitonnage).

Doyen (Paris) hat von seitlicher und querer Unterbindung Gutes gesehen, Axillaris und Femoralis seitlich genäht. Zweimal hat er die V. axillaris quer vernäht (End-zu-End) mit gutem Erfolg. In mehreren Fällen von Thrombophlebitis, denen operativ nicht beizukommen war, weil sie in die Orbita eingedrungen war, hat er mit seinem Antistaphylokokkenserum Heilung erzielt. Bei einer Verletzung der V. lienalis mußte er sich angesichts des ernsten Zustandes seines Kranken mit Tamponade begnügen; er kam durch.

Villar (Bordeaux) stellt als Thesen auf: V. portae und die V. cava oberhalb der V. renalis sind zu nähen. Für die übrigen großen Venen ist die Naht wohl das Ideal, doch hängt die Entscheidung von der Ausdehnung der Verletzung ab. Kleine Venen sind zu unterbinden. V. näht mit Seide und Darmnadeln fortlaufend, eine Naht des perivaskulären Gewebes darüber.

Témoin (Bourges) näht große Venen (Cava, Portae, Anonyma) in aseptischen Wunden, so einmal mit Erfolg die V. cava gelegentlich einer Nierensarkomoperation. Einen Mißerfolg erlebte er bei Stichverletzung der V. mediana; die Naht war infiziert; starke Nachblutung machte Unterbindung nötig.

Peugniez (Amiens) verletzte bei einer Unterleibsoperation die V. cava und nähte den zentimeterlangen Schlitz; da es noch blutete, setzte er einen Tampon darauf; es erfolgte Heilung. Bei einem Aneurysma arterio-venosum der Ellbeuge resezierte er die Vene und nähte die Arterie mit Erfolg. Einmal hatte er eitrige Sinusthrombose mit Curettement der Jugularis behandelt — aber zu spät.

Faure (Paris) hat bei zahlreichen Ligaturen der Jugularis, besonders während der Entfernung von Geschwülsten, nie Störungen der Zirkulation beobachtet und erklärt sich dies aus der bereits bestehenden Kompression des Hauptstammes. Auch vom Eintritte geringer Luftmengen in die Venen sah er nichts Beunruhigendes. Als spezielle Erfahrungen führt er an: 1) Gleichzeitige Resektion der A. und V. axillaris ohne Nachteil; 2) Unterbindung der V. azygos (bei Ösophagusresektion); der Kranke erlag.

Im allgemeinen tritt er — besonders bei Venen mittleren Kalibers — für die schnelle und mühelose Unterbindung ein.

Depage (Brüssel) sieht den Eintritt von Luft in die Venen gleichfalls nicht als ein sehr ernstes Ereignis an und empfiehlt die künstliche Atmung, die recht schnell die Luft aus dem Herzen in die Lunge befördert.

Ziembicki (Lemberg) berichtet über zwei Venen- und drei Arteriennähte (Carotis, Poplitea und Radialis wegen Aneurysma, die letzten beiden mit vollem Erfolg ausgeführt. Von der Luftaspiration denkt er nicht so optimistisch wie der Vorredner; er hat trotz künstlicher Atmung und Punktion des rechten Herzens einen Pat. verloren.

Vidal (Arras) hält vorausgegangene Kompression durch Geschwülste usw. für eine notwendige Vorbedingung des günstigen Ausganges der Unterbindung großer Venen; er hat zweimal gleichzeitig beide Jugularvenen unterbunden — was bei Tieren den Tod herbeiführt. Die Venennaht empfiehlt sich besonders bei sauberen, glatten Wunden und gleichzeitigem schwachen Herzdruck, und bei Sinusverletzungen, weil die Unterbindung durchschneidet. Bei Sinusthrombose unterbindet er ober- und unterhalb. V. glaubt, daß die Luftaspiration von der V. femoralis weniger bedenklich sei wie von der Jugularis, wie er bei Tieren beobachtet.

Thiéry (Paris) hat zweimal die V. jugularis interna, zweimal die V. femoralis und einmal die linke Subclavia ohne Nachteil unterbunden; nach ihm kommt die Naht erst in zweiter Linie.

Delaunay (Paris) verwirft die seitliche Abklemmung der Jugularis, weil sie Ödem erzeugt. Gelegentlich einer Nierenexstirpation hat er die V. cava unterhalb der V. renalis doppelt unterbunden, was vorübergehendes Ödem zur Folge hatte. Dies hätte die Naht vielleicht vermieden.

Ullmann (Wien) erinnert an seine Gefäßnahtversuche mit Aluminiumprothesen sowie seine erfolgreichen Überpflanzungen der Niere an den Hals bei Hunden mit Hilfe der Vereinigung von Carotis und Jugularis mit den entsprechenden Gefäßen. Gelegentlich der Operation einer mit Magen und Pankreas verwachsenen Geschwulst sah er sich genötigt, die V. cava quer zu resezieren und weiterhin zu nähen. 18 Monate später konnte er sich von der spurlosen Verheilung überzeugen.

Alessandri (Rom) hat eine Jugularis externa mit Erfolg genäht.

Ceci (Pisa) empfiehlt, bei Unterbindung der Carotis communis die Jugularis interna mit zu unterbinden. Zweimal hat er Rißverletzungen der Jugularis durch Zweietagennaht geschlossen.

Barnsby (Tours) verletzte bei einer Nierenexstirpation die V. cava oberhalb der Renales; bei dieser formellen Indikation nähte er mit Zwirn, die Stiche perforierend und eng nebeneinander; darüber vereinigte er noch das perivaskuläre Gewebe.

(Kasuistik der queren Venennaht: Doyen zweimal Axillaris; Depage V. portae; Ullmann V. cava.)

2. Referat. Ch. Willems (Gand): Mittel und Wege der operativen Eröffnung des Thorax.

Die Hauptgefahren der intrapleuralen Operationen sind Pneumothorax und Infektion — und diese ist gefährlicher als jener. Für die Erklärung der schweren Störungen macht W. nicht so sehr den Kollaps der Lunge, als vielmehr mit Garrè die Verschiebungen des Mediastinum bei der In- und Exspiration unter verändertem Drucke verantwortlich. Je breiter die Pleura geöffnet, je schneller die Luft aspiriert, je länger die Pleura der Luft ausgesetzt wird, desto ernster sind die Erscheinungen. Der Pneumothorax wird rechts schlechter vertragen; er ist geringer, wenn Verwachsungen bestehen.

Die Pleura infiziert sich leicht, weil sie nur geringe Neigung zur Bildung von Verklebungen zeigt, nur ungenügend tamponiert werden kann, und tote Räume nicht zu vermeiden sind. Es empfiehlt sich daher sofortiger fester Nahtverschluß nach der Operation oder Aspirationsdrainage.

Zur Vermeidung des Pneumothorax hat man physikalische und chirurgische Wege versucht; Verwachsungen künstlich zu erzeugen, gelingt meist nicht; doch läßt sich das Operationsgebiet durch Nähte abgrenzen (Roux). Dollinger stellt am Vorabend des Eingriffes den Pneumothorax her.

Zur Öffnung der Pleura lege man die Kranken nicht auf die kranke Seite, lasse die Luft langsam eintreten und ziehe die Lunge sofort mittels geeigneter Instrumente in die Wunde. Nach beendigter Operation schließe man die Wunde dicht, entferne durch Aspiration die Luft (Delagénière) oder verwandle den Pneumo- in Hydrothorax (Witzel) und punktiere.

Die auf physiologischer Grundlage aufgebauten Methoden, den Pneumothorax durch Luftkammer mit Unterdruck und Intubation bzw. Einführung der Atemluft mit Überdruck zu vermeiden, sind noch zu jung und nicht allgemein genug in Gebrauch, um ein abschließendes Urteil zu gestatten. Die Sauerbruch'sche Kammer ist am ehesten bei ausgedehnten Resektionen des Brustbeines indiziert, wo die Eröffnung beider Pleuren zu befürchten ist, während der Brauer'sche Apparat den Vorzug geringerer Kosten und Kompliziertheit bietet. Hingegen ist zu bedenken, daß bei bestehenden Verwachsungen (87% der in Frage kommenden Fälle), besonders bei Lungenabszeß und Echinokokkus, die Lunge kaum kollabiert, und perpleurale Operationen an der Speiseröhre wegen der großen Infektionsgefahr und geringen Dehnbarkeit des Organes bisher fast alle tödlich endigten oder aufgegeben werden mußten. Für Eingriffe am vorderen Mediastinum eignet sich das Niederdruckverfahren am besten, um Luftaspiration zu vermeiden, die jedoch auch mit Aspirationsdrainage zu bekämpfen ist. Die Versuche, die Speise-

röhre vom hinteren Mediastinum anzufassen, sind zum größten Teil an der Infektion gescheitert. Mehr ist von der verbesserten Technik der Ösophagoskopie und Röntgenoskopie zu hoffen.

Korreferat: E. Loison (Paris) bringt in streng schematischer Abgrenzung eine Aufzählung der einzelnen Zugangswege und Operationsmethoden; er empfiehlt die Bronchoskopie und Ösophagoskopie, event. nach vorher künstlich geschaffener Öffnung, und verwirft strikte den transmediastinalen oder -pleuralen Weg zur Luft- oder Speiseröhre behufs Fremdkörperentfernung. Um zur Lunge zu gelangen, empfiehlt er bei nicht sicher lokalisiertem Herde den v. Mikulicz'schen Schnitt im Interkostalraume.

Diskussion. Brauer (Marburg) bespricht Technik und Erfolge des künstlichen Pneumothorax mit Stickstoffeinblasung bei tuberkulösen und bronchiektatischen Kavernen. Viermal ist er von seinem Erfolge befriedigt, ein fünftes Mal hinderten wohl Verwachsungen, deren Anwesenheit das Verfahren ausschließt. Die Dyspnoe bei Pneumothorax beruht nicht nur auf der Verschiebung des Mediastinum, sondern auch auf dem Umstande, daß die tätige Lunge aus der kollabierten bei der Inspiration kohlensäurehaltige Luft einsaugt.

Fontan (Toulon) bleibt seinem großen, alle Schichten der Thoraxwand umfassenden Lappen treu; er bevorzugt laterale Basis. Nicht der Pneumothorax, sondern Blutung und Infektion sind die Gefahren. Die Hauptgrundsätze der intrapleuralen Operationstechnik seien: Breiter Zugang, Schnelligkeit und Asepsis.

Boeckel (Straßburg) berichtet über sehr ausgedehnte Resektionen zur Heilung großer Empyeme. Die Gesamtlänge der Rippen einer Brusthälfte beträgt etwa 289 cm. In seinem letzten Falle hat er 157 cm, also mehr als die Hälfte davon entfernt; der Rest von 132 cm genügt, um Skoliosen zu vermeiden.

Gourdet (Nantes) hat in Leichenversuchen festgestellt, daß bei Empyemen, wo die Lunge nicht im Sulcus costovertebralis verwachsen ist, die hinteren Rippenwinkel ein unangenehmes Hindernis der Ausgleichung des Hohlraumes bieten; es genügt, an diesen Stellen relativ kurze Stücken Rippe — 7—10 cm — zu resezieren; die Nachgiebigkeit der Knorpel gestattet die Anlagerung. Gleichzeitig sind die Drainagebedingungen hier die günstigsten.

Depage (Brüssel) empfiehlt dringend die Bauchlage für intrathorakale Operationen. Bei großen Empyemen reseziert er in erster Sitzung zwei Rippen; in einer zweiten klappt er einen großen Lappen nach Durchschneidung sämtlicher in Frage kommenden Rippen nach oben und schält dann die Rippen einzeln aus.

Doyen (Paris) findet das Haupthindernis für die Anwendung der komplizierten Apparate in dem Umstande, daß die Eröffnung der Pleura häufig eine dringende Operation ist, die auch unter Verhältnissen ausgeführt werden müsse, wo an die Verwendung jener nicht zu denken sei. Vor allem wichtig sei schnelles Operieren mit steter Bereitschaft, im Augenblicke der Gefahr die Pleura schnell mit Klemmen zu schließen. Dann berichtet er von einer Lungennaht nach Schußverletzung bei einem fast Ausgebluteten. Auf alle Fälle müsse völliger Verschluß der Wunde und Aspiration angestrebt werden.

Delagénière (le Mans) sieht auf eine stattliche Erfahrung von 46 Lungen-Brustraumoperationen zurück, bei welchen er seiner bekannten Technik treu blieb. Ganz wesentlich ist die Drainage mit großen, dicken Gummischläuchen, die vor allem den Sinus costo-diaphragmaticus entlasten muß. Dementsprechend müssen die 6.—9., manchmal die 5. Rippe in großer Ausdehnung reseziert werden. D. beginnt mit der Resektion der 8. Rippe und dringt von hier aus zur Untersuchung in die Pleura ein. Die Lunge wird schnell erfaßt (Harpunage) und in der Wunde befestigt (Agreffage).

Villar (Bordeaux) hat die verschiedenen Zugänge zu Mediastinum ant. und post. und Pleuraraum experimentell ausprobiert: so die Spaltung des Brustbeines nach Milton, die ungenügend sei; man müsse resezieren; auch dann komme man nur an Luft- und Speiseröhre heran zur Extraktion von Fremdkörpern, nicht weiter. Der beste Weg ins Mediastinum post. ist rechts gegeben; Schnitt zwischen Schulterblatt und Dornfortsätzen, event. mit Resektion der 1. Rippe (Faure).

Bei Operationen am Herzen mit Pneumothorax schien die Aufblasung der Lunge wesentlich auf die Erhaltung des Lebens zu wirken. Das Verfahren ist einfach und benötigt keine Luftkammer.

Faure (Paris): Will man größere Strecken der Speiseröhre resezieren, so gelingt dies nur beim Eindringen rechts von der Wirbelsäule mit Resektion der 5 bis 6 obersten Rippen; solange die erste noch steht, ist ein Aufklaffen ganz unmöglich. Seine Operierten verlor er an retropleuralem Pneumothorax, was er später durch Aspirationsdrainage zu vermeiden hofft.

Vidal (Arras): Für die Brustoperationen, besonders wo die beiderseitige Öffnung der Pleura in Frage kommt, ist die Erhaltung der Druckdifferenzen eine Hauptsache — und man erreicht sie am leichtesten durch intrabronchialen Überdruck —, vorausgesetzt, daß man ihn konstant erhalten kann. V. hat sich nach der Art des Instrumentes, dessen sich die Fleischer beim Aufblasen bedienen, einen einfachen Apparat konstruiert, der sich ihm bewährte.

Hallion (Paris) spricht zugunsten der Insufflation der Lunge, abwechselnd mit selbständiger Respirationstätigkeit des Narkotisierten, die einen guten Anhalt bei der Beobachtung der Narkose bietet. Jedenfalls verhindert die Blähung der Lunge das Einströmen der mit Mikroben beladenen Luft in die Pleurahöhle, die wesentlichste Quelle der Infektion.

Giordano (Venedig) schlägt vor, nach Vorgang von Novaro den resezierten Teil der Speiseröhre durch umgeschlagene Hautlappen zu ersetzen; den besten Zugang bietet der Weg von rechts mit Rippenresektion. Die Methode von Faure gibt ein freies Terrain, doch werden die Nerven so stark gezerrt, daß Chok eintreten kann. An den unteren Teil der Speiseröhre ist G. einmal thorako-abdominal gelegentlich einer Osteosarkomoperation mittels großen linksseitigen Lappens so gut herangekommen, daß er eine unbeabsichtigte Verletzung leicht nähen konnte.

Mayer (Brüssel) gibt nach seinen experimentellen Untersuchungen über die chirurgische und physiologische Bekämpfung des Pneumothorax dem Brauer'schen Verfahren den Vorzug. Die Sackur'sche Hypothese, wonach die kollabierte Lunge in stärkerem Maß arterielles Blut entzöge und venös zurückgebe, weist er zurück. Für Pleuraexsudate empfiehlt er den Trokar von Krönig und Trokar mit konstanter Aspiration nach Depage-Denis.

Vidal (Arras) konnte bei Tierversuchen feststellen, daß nach Durchtrennung der 1. Rippe die Lungenkapazität um fast $^2/_3$ verringert wurde. Die hierdurch entstehende Einbuße sei auszugleichen durch sorgfältige Naht und Aspirationsdrainage.

Hallion (Paris) erinnert daran, daß die Vernähung des oralen und aboralen Endes der Speiseröhre von Pawlow ersonnen wurde zur Erforschung des Zusammenhanges zwischen Kau-, Schluck- und Verdauungsvorgang.

3. Referat. Villard (Lyon): Die Ektopie des Hodens und ihre Komplikationen.

In der Ätiologie der Hodenektopie ist noch manches unaufgeklärt. Die Verlagerung selbst bedingt eine mangelhafte Entwicklung des Organes insofern, als die produktiven Gewebe nur wenig ausgebildet sind; die betroffenen Individuen sind im Besitze der Potentia coeundi, doch fehlt meist die Potentia generandi. Trotzdem soll der Hode immer erhalten werden, wo es der Zustand des Organes gestattet, und weder starke Schmerzen, noch tuberkulöse oder bösartige Erkrankung zur Entfernung nötigen. Die Orchidopexie, bestehend in Loslösung, Herableitung und tiefer Festlegung des Hodens, ist nur angezeigt beim Leistenhoden, vor allem gegen das 10. Lebensjahr. Dabei sind die Gefäße möglichst zu schonen (im Gegensatz zu Milton). Besteht gleichzeitig ein Bruch, ist die ausgiebige Ablösung des Bruchsackes von Wichtigkeit. Die Fixierung hat man in verschiedenster Weise versucht, auch den Samenstrang der Länge nach angenäht. Doch ist die Hauptsache genügende Befreiung von allen Verwachsungen, tiefes Herableiten und sorgfältiger Verschluß des Leistenkanales. Von 116 Operationen hatten 56 völligen, 42 zweifelhaften, 18 keinen Erfolg.

Korreferat. Souligoux (Paris) legt besonderes Gewicht auf die Gefäßentwicklung bei Hodenektopie: Sind sie kurz und dünn, so atrophiert der Hode sicher; wie ja überhaupt der ektopische Hode auf einer embryonalen Stufe der Entwicklung verharrt. Die Orchidopexie kommt nur dort in Frage, wo es möglich ist, den Hoden in den Hodensack herunter zu leiten; andernfalls tue man besser, ihn in die Bauchhöhle zurück zu verlagern. Gelingt die Loslösung und Streckung des Samenstranges — die nicht auf Kosten der Gefäße erfolgen soll trotz mancher angeblich günstigen Erfolge — nicht völlig, so befestige man das Organ am oberen Ende des Scrotum. Die sorgfältige Behandlung des Leistenkanales ist immer erforderlich: eine kleine Vorstülpung des Bauchfelles fehlt nie. Als Befestigungsweise empfiehlt S. die Annähung des Stranges und verwirft die Festheftung an Oberschenkel und Damm. Die Operation solle früher, mit 6 bis 8 Jahren, noch früher bei bestehendem Bruch ausgeführt werden.

Diskussion. Kirmisson (Paris) heftet auch nur den Samenstrang, nicht den Hoden selbst an. Von 80 Operierten hat er 39 wieder gesehen — bei neun war der Hode dem Leistenkanale vorgelagert, sonst waren die Erfolge gut, drei zeigten sogar eine überraschende Entwicklung. Er empfiehlt, etwa im 10. Jahre zu operieren.

Girard (Bern) glaubt, durch frühzeitige Operation — im 2. Jahre — die Weiterentwicklung des Hodens besser zu fördern; er protestiert gegen jede Technik die mit Schädigung der Samenstrangnerven und -gefäße einhergeht, da sie notwendig die Sekretion und Ernährung in Frage stellt. Den herabgeleiteten Hoden befestigt er durch die Scheidewand hindurch am anderen.

Kirmisson (Paris) bezweifelt die Vorteile der Frühoperation; im 4. und 5. Jahre stiegen noch manche Hoden herunter; endlich sei zu unterscheiden zwischen Hemmung in der Entwicklung und in der Wanderung.

Forgue (Montpellier) legt das Hauptgewicht auf die Ablösung des Samenstranges vom Proc. peritonei vaginalis und die damit verbundene Radikalkur. Sobald er auf die seröse Vorstülpung gerät, durchtrennt er sie quer, um die abpräparierten Zipfel rückwärts über den Hoden schlagen zu können; dann unterminiert er (wie Riedel) hoch hinauf die Vasa spermatica, was eine lange Dehnung gestattet. Er beendet die Operation durch Fixation des Stranges (Peyrot-Souligoux).

Depage (Brüssel) schont gleichfalls die Gefäße nach Möglichkeit: Der Hode kann ohne Gefäße weiterleben — Bericht über einen reimplantierten Hoden —, aber seine Funktion büßt er ein.

Willems (Gent) wendet der Hernienoperation die größte Aufmerksamkeit zu; Technik nach Bassini. Die Fixation des Hodens als solche bewertet er gering; er bereitet vor allem durch Apparatbehandlung den verkümmerten Hodensack vor.

Delagénière (le Mans) fixiert Strang und Hoden. In 17 Fällen hatte er 10 gute Erfolge.

Froelich (Nancy) bedient sich bei seinen 23 Orchidopexien der Technik von Broca und Kirmisson. Vom Samenstrange genügt es, Duct. deferens und Art. defer. zu erhalten; er operiert im 6. und 7. Jahre.

Coudray (Paris) hat bis zum 10.—11. Jahre gute Erfolge von manueller Dehnung des Samenstranges in Verbindung mit einem gegabelten Bandapparat erzielt. Auch bei Gegenwart von Hernien operiert er vor dem 6.—7. Jahre.

Bousquet (Clermont-Ferrand) zieht aus seinen sechs Fällen zahlreiche Schlüsse, z. B. den, daß die Schmerzen bei Hodenektopie anfallsweise — ähnlich periodisch wie bei Oophoritis — auftreten. Die Individuen werden nervös, reizbar, und haben, wenn selbst der ästhetische Erfolg einer Operation ausbleibt, von dieser stets eine Hebung der gesamten Entwicklung und Ausbleiben der Schmerzen gewonnen.

Auvray (Paris) findet, daß in den Fällen von Hodenektopie, die durch unzureichende Entwicklung des Samenstranges zustande kam, die Herableitung des Hodens nicht gelingt; anders da, wo die Nachbargebilde, Kremasterfasern, Ver-

schluß des Hodensackes usw., das Hemmnis bilden. Auch er fixiert nur den Samenstrang und bildet eine Art Etui um den Hoden aus dichtem Gewebe.

Vanverts (Lille) glaubt nicht an die wichtige Rolle des Gubernaculum und bringt als Beleg die Fälle vor, wo der Hode ohne seitliche Anheftung im Hodensacke gefunden wurde, mit großer Beweglichkeit nur am Samenstrang aufgehängt.

Vidal (Arras) sah sich in einem Falle doppelseitiger Hodenektopie genötigt, auf die Herableitung zu verzichten und die Hoden in den Leib zurück zu lagern; er machte kleine Hodenprothesen von Seidenknäueln. Der Operierte heiratete und zeugte. — Befunde bei Hunden lassen darauf schließen, daß die Kompression im Leistenkanale die Atrophie bedingt.

Auvray (Paris) erinnert daran, daß die operativen Ergebnisse nicht nach den günstigen Befunden der ersten Tage zu beurteilen seien.

Paul Delbet (Paris) hält die Hodenektopie für eine Gefahr und fordert die operative Behandlung. Die Ablösung des Samenstranges sei leicht, noch leichter seine Anheftung; das Wesentliche und Schwierige sei die Fixierung des Hodens. Der Hodensack eigne sich dazu gar nicht, er biete keinen Halt; der andere Hode dürfe nicht durch Vernähung der Infektionsgefahr ausgesetzt werden. D. vernäht daher durch die Haut des Hodensackes hindurch am Schenkel oder vor dem Os pubis.

Tailhefer (Béziers) teilt die Operationsmethoden der Ektopie des Hodens in zwei Gruppen: die eine befestigt die Organe, die andere versperrt den Rückweg. Letzteres sucht er zu erreichen, indem er von der Leiste bis in den Hodensack hinunter die Organe übernäht, oberhalb des Hodens mäßig einschnürt. T. operiert frühzeitig (im 2.—4. Jahre).

Walther (Paris) löst den Samenstrang sehr weit hinauf ab, so daß er ihn stets gut herunterziehen konnte. Dann zieht er den Hoden durch eine Öffnung der Scheidewand in die seröse Höhle des anderen und befestigt den Samenstrang in der Öffnung.

Kirmisson (Paris) hält die Neuschaffung der Tunica vaginalis für den Hoden an seinem neuen Platze für unerläßlich zur Gewährleistung seiner Funktion.

Lardennois (Reims) hat in einem Falle von Kryptorchismus die Hodenfixation ausführen können mit Hilfe des Gubernaculum Hunteri, das als deutlicher Strang im Hodensack fühlbar und leicht durch den Leistenkanal zu verfolgen war.

Villard (Lyon): Tiere sind bei doppelseitiger Ektopie steril. Verlegung an den normalen Platz kann die Organe funktionsfähig machen. Meist freilich wird der Hode keine Spermatozoen produzieren. Als Technik sei die breite Spaltung nach Bassini mit Erhaltung der Vaginalis erforderlich.

Souligoux (Paris): Ist die Ektopie durch Hemmungsmißbildung bedingt, so ist der Hode unfruchtbar; liegt nur Unterbrechung des Descensus vor, so kann die Bildung von Spermatozoen erfolgen, und frühzeitige Operation ist angezeigt.

Christel (Metz).

(Schluß folgt.)

---

23) K. Saigo. Traumatische Aneurysmen im japanisch-russischen Kriege.

(Deutsche Zeitschrift für Chirurgie Bd. LXXXV. p. 577.)

S. hatte während des letzten russisch-japanischen Krieges im Hauptreservehospital zu Osaka 36 Fälle traumatischer Aneurysmen zu behandeln, worüber hier berichtet wird. Nur zwei Fälle, beides arteriell-venöse Aneurysmen, waren durch Schrapnellschüsse, die übrigen durch das kleinkalibrige Mantelgeschoß verursacht. Die Kranken kamen meist 3—6 Wochen nach der Verwundung ins Spital, ihre Wunden waren in der Regel längst vernarbt und die Aneurysmen hatten sich bereits langsam herausgebildet. Hämatome kamen während des Transportes häufig vor, aber septische Nachblutungen recht selten. Durch zweckentsprechende Pflege verteilten sich die Hämatome nach wenigen Wochen, und man konnte in einem für die Operation günstigeren Zustande ruhig eingreifen. Demgemäß

bedürfen Aneurysmen keiner voreiligen Operation auf dem Schlachtfelde, beim Transport kann die Immobilisierung nicht genug empfohlen werden. Spontane Aneurysmaheilung kommt äußerst selten vor, Behandlung mit Digitalkompression führt zuweilen zu Geschwulstverkleinerung, doch schwerlich zur Heilung. Zur Anbahnung des Kollateralkreislaufes kann sie zwecks Vorbereitung für die Operation gute Dienste tun. Der operative Eingriff, erst nach völliger Heilung der Schußwunden unter streng aseptischen Kautelen ausgeführt, garantiert guten Erfolg. Man warte mit der Operation nicht zulange, namentlich wo neuralgische Schmerzen vorhanden sind. Von den Operationsmethoden ist die Exstirpation stets die sicherste und radikalste. Am besten operiert man ohne Blutleere, um gute Orientierung zu behalten; nur bei Gefahr gefährlicher Blutung mag der Schlauch zentral angelegt werden.

Einen Überblick über das erledigte Material und die erzielten Resultate ergaben folgende Daten:

A. Arterielle Aneurysmen.

a. Exstirpation.

Aneurysma art.	carot. comm.	1mal,	1 geheilt,	0 tot,
» »	subclaviae	1 »	1 »	0 »
» »	axillaris	2 »	2 »	0 »
» »	brachialis	5 »	5 »	0 »
» »	femoralis	3 »	2 »	1 »
» »	popliteae	2 »	2 »	0 »
» »	tibialis post.	1 »	1 »	0 »
	Summa:	15mal,	14 geheilt,	1 tot.

b. Zentrale Ligatur und Durchschneidung mit nachträglicher Exstirpation.

Aneurysma art.	axillaris	2mal,
» »	subscapularis	1 »
	Summa:	3mal, geheilt.

c. Operation nach Antyllus.

Aneurysma art. brachialis 1mal, Gangrän und Amputation.

d. Zentrale Ligatur und Durchschneidung.

Aneurysma art. subclaviae 1mal, geheilt.

e. Inzision, Tamponade.

Aneurysma art. glutaeae sup. 1mal, Verblutungstod.

B. Arteriell-venöse Aneurysmen.

a. Exstirpation.

Aneurysma der Art. und V.	subclav.	1mal,
» » » » »	axillaris	1 »
» » » » »	brachialis	3 »
» » » » »	femoralis	4 »
» » » » »	poplitea	2 »
	Summa:	11mal, alle geheilt.

b. Unterbindung und Durchschneidung der Arterie ober- und unterhalb der Kommunikation; Vene geschont.

Varix aneurysm.	zwischen Carot. comm. und Jug. int.	1mal, geheilt,
» »	» A. und V. femoralis	1mal, Ablatio.
	Summa:	2mal, 1 Gangrän.

c. Nach Antyllus.

Aneurysma der Art. und V.	femoralis	1mal, geheilt.
» » » » »	profunda femoris	1mal, Nachblutung.
	Summa:	2mal.

Das Original liefert die Krankengeschichten und ein 25 Nummern zählendes Literaturverzeichnis. **Meinhard Schmidt** (Cuxhaven).

24) **Hashimoto** und **Tokuoka.** Über die Behandlung der Schußverletzungen peripherer Nerven durch Nervenlösung mit nachfolgender Tubulisation und Verlagerung der Nerven zwischen gesunde Muskelschichten.

(v. Langenbeck's Archiv Bd. LXXXI. Hft. 1.)

Die Verff. empfehlen die Methode von Foramitti für die Nervennaht, d. h. die Umhüllung des Nerven mit eigens präparierten Kalbsarterien. Sie selbst haben statt dieses an sich bewährten Verfahrens eine Verlagerung des verletzten N. ischiadicus und N. radialis mit gutem Erfolg ausgeübt.

E. Siegel (Frankfurt a. M.).

---

79. Versammlung Deutscher Naturforscher und Ärzte in Dresden 1907.

Die diesjährige Tagung der Gesellschaft Deutscher Naturforscher und Ärzte findet in Dresden vom 15. bis zum 21. September statt.

Für die Sitzungen der wissenschaftlichen Abteilungen sind folgende Tage: Montag, 16. September, nachmittags, Dienstag, 17. und Mittwoch, 18. September, vor- und nachmittags in Aussicht genommen.

Die Gesamtsitzung der beiden wissenschaftlichen Hauptgruppen wird am Donnerstag, 19. September, vormittags abgehalten werden; die Sitzungen der naturwissenschaftlichen und der medizinischen Hauptgruppe sind für den Nachmittag desselben Tages geplant.

Die beiden allgemeinen Sitzungen werden am Montag, 16. und Freitag, 20. September stattfinden.

Die unterzeichneten Geschäftsführer verbinden mit der Einladung zu dieser Versammlung die Mitteilung, daß ein ausführliches Progamm derselben gegen Ende Juni ***auf Wunsch*** *von der Geschäftsstelle der Naturforscherversammlung, Dresden, Lindenaustraße 30 I, versandt werden wird.*

Prof. Dr. ***E. v. Meyer,*** *Geh. Hofrat.*
Prof. Dr. ***Leopold,*** *Geh. Med.-Rat.*

Wie üblich, soll auch mit der in diesem Jahre in Dresden tagenden 79. Versammlung Deutscher Naturforscher und Ärzte eine Ausstellung naturwisenschaftlicher und medizinisch-chirurgischer Gegenstände sowie chemisch-pharmazeutischer Präparate und naturwissenschaftlicher Lehrmittel verbunden werden. Von der Stadt Dresden sind zu dieser Ausstellung die Räume des Ausstellungspalastes, woselbst auch die Hauptversammlungen abgehalten werden, überlassen worden. Die Ausstellung wird vom 15. bis mit 22. September 1907 täglich von 9 Uhr vormittags bis zu Eintritt der Dunkelheit geöffnet sein. Es sollen tunlichst Neuheiten aus den letzten Jahren vorgeführt werden. Aus der Zahl der schon eingelaufenen Anmeldungen erster Firmen ist auf eine besonders rege Teilnahme der in Betracht kommenden industriellen Kreise zu hoffen. Anfragen wegen Beschickung der Ausstellung sind an den II. Vorsitzenden des Ausstellungsausschusses, Herrn Med.-Rat Prof. Dr. Kunz-Krause, Dresden, Cirkusstraße 40 zu richten, der auf Wunsch die näheren Ausstellungsbestimmungen übersendet.

Originalmitteilungen, Monographien und Sonderdrucke wolle man an *Prof. E. Richter* in Breslau (Kaiser Wilhelmstraße 115), oder an die Verlagshandlung *Breitkopf & Härtel*, einsenden.

Druck und Verlag von Breitkopf & Härtel in Leipzig, Nürnbergerstraße 36/38.

Zentralblatt
für
CHIRURGIE

herausgegeben
von

E. von Bergmann, in Berlin, **F. König,** in Berlin, **E. Richter,** in Breslau.

Vierunddreißigster Jahrgang.

Wöchentlich eine Nummer. Preis des Jahrganges 20 Mark, bei halbjähriger Vorauszahlung. Zu beziehen durch alle Buchhandlungen und Postanstalten.

Nr. 16. **Sonnabend, den 20. April.** **1907.**

I.

Einige Bemerkungen zur operativen Behandlung des muskulären Schiefhalses.

Von

Dr. **W. Böcker** in Berlin.

Die Bemerkungen Doering's in Nr. 11 dieses Blattes zu der Mitteilung von Gerdes »Zur operativen Behandlung des Schiefhalses« in Nr. 6 veranlassen mich, zur Frage der operativen Behandlung von Torticollis über unseren Standpunkt in der Hoffa'schen Klinik kurz zu berichten.

Wie bekannt, sind beim Schiefhals eine ganze Reihe von Operationsmethoden angegeben, die alle mit mehr oder weniger Erfolg verwertet worden sind. Es fragt sich nur, welche von diesen Methoden uns die günstigsten und sichersten Resultate zu bringen vermag. Wenn auch mit Recht die Ansichten hierüber auseinander gehen, möchte ich doch auf Grund unserer zahlreichen Beobachtungen und jahrelangen Erfahrungen sagen, daß von den vielen erprobten Methoden in allen Fällen, die einen operativen Eingriff erheischen, nur zwei den Wettstreit miteinander einzugehen verdienen, entweder die einfache, offene Durchschneidung des Kopfnickers nach Volkmann oder die partielle Resektion nach Mikulicz. Alle übrigen Methoden reichen wegen ihres unsicheren Erfolges oder komplizierten Verfahrens (Wullstein, Gerdes) nicht an diese heran.

Ich möchte nun im folgenden auf Grund unseres reichhaltigen Materiales und unter Berücksichtigung der Nachuntersuchungsresultate die Frage zu beantworten versuchen, welche von den beiden Methoden den Vorzug verdient. In Nr. 27 der Deutschen med. Wochenschrift vom Jahre 1906 hat Doering über den Standpunkt, den die Göttinger chirurgische Klinik bei der Behandlung von Torticollis nach einer 10jährigen Beobachtungsdauer vertritt, berichtet, wonach die offene Durchschneidung des Muskels, die an 35 Fällen mit Ausnahme eines Falles mit Erfolg ausgeführt ist, mit event. Durchtrennung sich anspannender Cucullarisfasern und ausgiebigem Redressement als das Normalverfahren für leichte und schwere, jahrelang bestehende Fälle gilt. — In den leichten, kürzere Zeit bestehenden Fällen hat uns diese Methode genügt und gute Dauerresultate geliefert; dagegen haben wir in den schweren Fällen auch wohl mehrfach die offene Durchschneidung, in den letzten Jahren aber ausschließlich sowohl für leichte als auch schwere Fälle die partielle Resektion des Kopfnickers nach Mikulicz gemacht. Wir verfügen seit dem Jahre 1898 im ganzen über 120 Fälle, die klinisch und poliklinisch zur Beobachtung und Operation gekommen sind. Der weitaus größte Teil (90 Fälle) wurde nach Mikulicz, und nur ein kleiner Teil (30 Fälle) nach Volkmann operiert.

Wenn wir nun die Fälle in bezug auf ihre Dauerresultate, deren Beobachtungen fast bis zu einem Dezennium reichen, einander genau gegenüberstellen, so müssen wir sagen, daß die nach Mikulicz operierten Schiefhälse in schweren Fällen uns die besseren Resultate geliefert haben. Dies führe ich darauf zurück, daß bei dieser Methode wirklich auch alle sich anspannenden Fasern und Stränge, die vom Muskel auf das benachbarte Gewebe (Platysma, Halsfascie und Trapezius) übergegangen sind, durchtrennt werden. Von einer Mitbeteiligung der Scaleni, wie dies Gerdes in elf Fällen beobachtet hat, haben wir uns nur in zwei Fällen, in denen dieselben tenotomiert wurden, überzeugen können, was jedoch keineswegs berechtigt, dies zum Prinzip zu machen. Während wir nach der Mikulicz'schen Methode niemals einen Mißerfolg resp. Rezidiv, worüber Franke, Bunge u. a. berichteten, beobachtet haben, sind unsere Endresultate entgegen

denen der Göttinger Klinik nach der Volkmann'schen Methode trotz exakter Nachbehandlung und Tragenlassen einer Halskrawatte in den schweren Fällen nicht immer befriedigend gewesen. Diese Tatsache, deren Grund wohl bei der Volkmann'schen Methode in der schwierigeren Beseitigung der mit der Muskelschwiele verwachsenen Umgebung und tief gelegenen Stränge zu suchen ist, führte uns dann dazu, der Mikulicz'schen Methode den Vorzug zu geben, um so mehr, als sie 1) in ihrer einfachen technischen Ausführbarkeit uns in den Stand setzt, weit besser alle in der Tiefe gelegenen Hindernisse für das Messer zugänglich zu machen, und 2) häufig gar keine oder nur eine kurze Nachbehandlung fordert. Bei dieser Methode lassen sich auch von einer kleinen Wunde aus sämtliche Hindernisse beseitigen und ausgedehnte und entstellende Narben vermeiden, so daß sie in kosmetischer Beziehung kaum hinter der anderen zurücksteht. Mit der Beseitigung des Schiefhalses geht auch die leichte Cervicalskoliose durch die Überkorrektur im Verbande langsam zurück und verliert sich später meist vollkommen. Nur die hochgradigen Skoliosen wollen nicht weichen und beeinflussen das Resultat. Wenn Doering meint, daß »sich bisher keine der eingreifenden Methoden — weder die von Mikulicz angegebene, noch die Wullstein'sche — einen allgemeinen Eingang verschafft hat«, so kann ich nur sagen, daß, da uns in den schweren Fällen trotz ausgiebiger Nachbehandlung, auf die wir stets großen Wert gelegt haben, die offene Durchschneidung nicht immer genügt hat, wir in letzter Zeit ausschließlich nicht allein in den schweren, sondern auch in den leichten Fällen die Mikulicz'sche Methode, die wir nicht zu den komplizierteren rechnen möchten, anwenden und für die sicherste und erfolgreichste halten.

II.

Zur operativen Behandlung des muskulären Schiefhalses. Erwiderung an Privatdozent Dr. Doering in Göttingen.

Von

Dr. **Gerdes** in Schildesche.

Die Kritik, welche Doering in ds. Blatt (1907 Nr. 11) an der von mir vorgeschlagenen Scalenusdurchschneidung bei Torticollis geübt hat, nötigt mich zu einigen sachlichen Bemerkungen.

Daß nach der offenen Tenotomie des Kopfnickers wiederholt Rezidive beobachtet worden sind, dürfte keinem ernstlichen Zweifel begegnen. Die Gefahr des Rezidivs und die Schwierigkeit der Nachbehandlung veranlaßten bekanntlich, v. Mikulicz die Exstirpation des erkrankten Kopfnickers zu empfehlen. Leider beseitigt die v. Mikulicz'sche Methode die Gefahr des Rezidivs nicht sicher und hat den Nachteil, die Kosmetik zu stören.

Die Widerstände, welche nach Durchtrennung des Kopfnickers sich der Geraderichtung des Kopfes entgegenstellen, wurden bisher durch das unblutige Redressement zu beheben gesucht. Wie Lorenz sehr richtig hervorhebt (Zentralbl. für Chirurgie 1895 Nr. 5.), ist die Tenotomie des Kopfnickers lediglich ein vorbereitender Akt und erleichtert die Hauptaufgabe, die Cervicalskoliose durch das Redressement zu beseitigen.

Leider sind bei dem unblutigen Redressement, das nach Doering's Angaben auch in der Göttinger Klinik geübt wird, üble Zufälle wiederholt beobachtet worden. Die Erfahrungen von Reiner, Föderl, Hohmann und Riedel mahnen jedenfalls zu großer Vorsicht.

Wie groß der Widerstand sein kann, der sich nach der Volkmann'schen Operation der Umkrümmung der Halsskoliose entgegenstellt, erhellt daraus, daß Lorenz bis zu einer halben Stunde Zeit gebrauchte, um bei starren Skoliosen die Wirbelsäule umzukrümmen. Da der Knochen- und Bandapparat der Halswirbelsäule wenig verändert ist, ankylotische Verwachsungen der Wirbel sehr selten vorkommen (Hoffa), so kann in der Mehrzahl der Fälle der Widerstand nur von der kontrakten Muskulatur ausgehen.

Diese Erwägungen haben mich veranlaßt, an Stelle des »ausgiebigen Redressements« die Durchschneidung des Scalenus anterior zu üben, der von allen in Betracht kommenden Muskeln am meisten verkürzt und dessen offene Durchschneidung ein ungleich schonenderes Verfahren ist, als die unblutige Zerreißung der verkürzten Muskulatur. Bei jedem ausgesprochenen Schiefhalse kann man sich überzeugen, daß nach der Durchschneidung des Scalenus der Widerstand der Weichteile gebrochen und die Umkrümmung der Halswirbelsäule ohne Redressement leicht möglich ist.

Doering bestreitet die Verkürzung des Scalenus anterior nach den Erfahrungen der Göttinger Klinik. Es dürfte interessieren, die Gründe kennen zu lernen, da bei den 37 Schiefhälsen dieser Klinik nur der Kopfnicker durchschnitten wurde, der Scalenus demnach gar nicht ins Gesichtsfeld kam. Anders als durch operative Erfahrungen am Lebenden und durch die Autopsie dürfte aber die Verkürzung des Scalenus anterior nicht festzustellen sein. Die Myotomie des Scalenus ist technisch durchaus nicht kompliziert, wie Doering mit Unrecht annimmt, sondern sehr einfach. Jeder, der einmal die Operation gemacht hat, wird bestätigen, daß nach der Tenotomie des Kopfnickers die Scalenusdurchschneidung in wenigen Minuten ausgeführt ist.

Wenn die von mir vorgeschlagene Operation auch in der Hauptsache dazu bestimmt ist, das eingreifendere Mikulicz'sche Verfahren zu ersetzen, so glaube ich, gerade der einfachen Wundverhältnisse halber, dieselbe auch für mittelschwere und leichte Fälle von Torticollis empfehlen zu können. Denn sie vermeidet eine umständliche Nachbehandlung, macht das rohe Verfahren des unblutigen Redressements entbehrlich und schützt sicherer vor Rezidiven, als die bloße Tenotomie des Kopfnickers. Auf die von mir operierten Fälle be-

halte ich mir vor, noch ausführlich zurückzukommen. Solange keine weiteren am Lebenden gewonnenen operativen Erfahrungen mit der Scalenusdurchschneidung vorliegen, halte ich eine weitere Diskussion für überflüssig.

---

1) A. C. Celsus über die Arzneiwissenschaft. Übersetzt und erklärt von E. Scheller. 2. Aufl. von W. Frieboes. XLII und 862 S. 1 Bildnis, 26 Textfiguren und 4 Tafeln.

Braunschweig, **Vieweg & Sohn**, 1906.

Obwohl man den Ärzten unserer Tage nicht viel Interesse für die Geschichte ihrer Wissenschaft nachsagt, erscheinen doch von Zeit zu Zeit im In- wie Auslande Neuausgaben älterer Klassiker, die dem zu widersprechen scheinen, wie denn auch die Bearbeitung der Geschichte der Medizin wieder von verschiedenen Seiten aufgenommen wird. Wenn hier eine Übersetzung der Celsus'schen Bücher über die Arzneiwissenschaften sogar in zweiter Auflage erscheint, so ist allerdings darauf hinzuweisen, daß die erste vor 60 Jahren ausgegeben worden und daher der Gegenwart aus den Augen gekommen ist. Dagegen hat sich Gurlt in seiner vor 9 Jahren erschienenen großartigen Geschichte der Chirurgie mit Celsus — und nicht allein als Chirurgen — sehr ausführlich beschäftigt, auch die wichtigsten Abschnitte seines Werkes — allerdings im lateinischen Urtext — wörtlich wiedergegeben. Wenn uns nun Scheller dasselbe Werk, das erste nach Hippokrates an großem Wert und maßgebender Bedeutung, durch eine treffliche Übersetzung wieder bequem zugängig gemacht und dazu durch reiche Erläuterungen ihr Verständnis, durch ausführlichste Namens- und Sachregister ihren Gebrauch ungemein erleichtert, so können wir dafür nur dankbar sein und uns darüber freuen, daß ein grundlegendes Werk über unsere Wissenschaft und Kunst wieder zu Ehren gebracht worden ist. Die Ausstattung läßt nichts zu wünschen übrig.

Richter (Breslau).

---

2) **Broeckart.** Études sur les injections de vaseline et du paraffine. Travail du laboratoire d'anatomie pathologique de l'université de Gand.

Brüssel 1906.

B. versucht in der Hauptsache in dieser Arbeit eine Widerlegung der von Kirschner in Bd. CLXXXII von Virchow's Archiv vertretenen Anschauung, daß sämtliche Paraffinarten, also auch das sog. »Hartparaffin«, nach längerer oder kürzerer Zeit der Durchwachsung mit Bindegewebe und der daran sich anschließenden Resorption anheimfallen. Er kommt auf Grund seiner eigenen experimentell-mikroskopischen Anschauungen zu dem Schluß, daß hartes Paraffin nicht durchwachsen wird, und daß die Schlüsse, die Kirschner aus

seinen bezüglichen Präparaten zog, irrtümliche sind. — Im übrigen bietet die Arbeit einen Abriß der Geschichte der Paraffininjektionen und eine Übersicht über die schon unzählige Male publizierten »Anfälle«. B. ist der auch von dem Ref. seit Jahren verfochtenen Meinung, daß sich alle Mißerfolge sicher vermeiden lassen, wenn man sich einer einwandsfreien Technik befleißigt, und wenn man vor allen Dingen das Paraffin immer in festem kalten Zustande injiziert. Er selbst bevorzugt ein Präparat von dem Schmelzpunkte 50°.

Stein (Wiesbaden).

---

3) **M. Penkert.** Zur Technik der Lumbalanästhesie im Morphium-Skopolamin-Dämmerschlaf für die Bauchchirurgie und gynäkologische Laparotomien. (Aus der Universitäts-Frauenklinik Freiburg i. Br. Prof. B. Krönig.)

(Münchener med. Wochenschrift 1907. Nr. 4.)

Für die Bauchchirurgie ist nicht nur eine Analgesie, sondern auch eine vollkommene Entspannung der Bauchdecken und Ausschaltung aller äußeren Wahrnehmungen erforderlich. Hierzu wird in der Freiburger Frauenklinik die Lumbalinjektion mit dem Morphium-Skopolamin-Dämmerschlaf kombiniert, der durch je eine subkutane Einspritzung von 0,01 Morph. hydrochlor. + 0,0003 Scopol. hydrobrom. Merck 2 Stunden und 1 Stunde vor der Operation herbeigeführt wird. Die eigentliche Lumbalinjektion wird nach der zu starke Druckschwankungen vermeidenden Technik Krönig's vorgenommen, das mit Liquor cerebrospinalis gemischte Anästhetikum (Stovain-Billon) ganz langsam injiziert, die Pat. einige Minuten lang in sitzender Stellung gehalten, dann allmählich in Horizontallagerung mit erhöhtem Kopf gebracht, die Beckenhochlagerung stets vermieden. Hierdurch wird ein Aufsteigen des Stovains zur Medulla oblongata verhütet und eine zuverlässige gleichmäßige Anästhesierung der zugehörigen Nerven und Muskeln ermöglicht. Durchschnittlich kamen 0,10—0,12 g frischen Stovains-Billon zur Verwendung, ohne daß jemals mit diesen hohen Dosen Neben- und Nachwirkungen verursacht wurden. Die Methode hat sich so zuverlässig erwiesen, daß mit ihr in der Krönig'schen Klinik alle Operationen der Bauchchirurgie und Gynäkologie ausgeführt werden.

Kramer (Glogau).

---

4) **R. Klapp.** Über Luftmassage. (Aus der kgl. chirurgischen Universitätsklinik und -Poliklinik zu Bonn.)

(Münchener med. Wochenschrift 1907. Nr. 1.)

Durch Anblasen der Haut mit einem starken Luftstrom wird eine richtige Massagewirkung erzeugt, die ohne fühlbare Reibung vor sich geht und bei Benutzung eines enormen Luftstromes Hyperämie hervorruft; zur Entfaltung der reaktiven, auf das Anblasen mit dem kalten Strom entstehenden Hyperämie ist eine kurze Heißluftapplikation notwendig. Bei schmerzhaften Leiden, z. B. frischen Frakturen,

wirkt die Luftmassage sehr angenehm, auch an mazerierter Haut und in der Umgebung von Wunden vorteilhaft; Infiltrate nach Entzündungen kommen durch sie zum Schwinden. Der von K. benutzte, von Eschbaum konstruierte Apparat liefert einen so starken Luftstrom, wie er überhaupt nur ertragen werden kann; er wird von einem Motor getrieben und kann kalten oder warmen Luftstrom erzeugen.

Kramer (Glogau).

---

5) **Phelps.** The question of early operation in cases of intracranial injury.

(Annals of surgery 1906. Dezember.)

Das wichtigste Symptom bei intrakraniellen Blutungen ist die Temperatur, da eine stationäre, leichte Erhöhung eine Blutung ohne Gehirnsubstanzverletzung anzeigt, während ein staffelweises Ansteigen zu nicht unerheblicher Höhe auf eine Zertrümmerung der Gehirnmasse schließen läßt. Die epidurale, intrameningeale und die zerebrale Blutung ist anatomisch zu unterscheiden; klinisch ist es jedoch kaum möglich festzustellen, was vorliegt. Bei allen dreien können Konvulsionen, Erbrechen, Veränderungen der Pupillen vorkommen. Lokale Gehirnsymptome, z. B. Aphasie, Hemiplegie, Lähmung bestimmter Muskelgruppen, können den Schluß auf eine zerebrale Schädigung zulassen. Immer scheint letztere vorhanden zu sein, wenn Lähmung der Blase und des Mastdarmes mit der Bewußtlosigkeit verbunden ist.

Epidurale Blutungen soll man, wenn man sie festgestellt hat, stets operativ angreifen, intrameningeale und zerebrale im allgemeinen nicht, höchstens bei fortschreitenden Prozessen. Knochendepressionen sollten stets gehoben werden.

Herhold (Brandenburg).

---

6) **R. Hoffmann** (Dresden). Zur Kenntnis des Fiebers und seiner Ursache beim otitischen Hirnabszeß.

(Verhandlungen der Deutschen otol. Gesellschaft 1906. p. 282.)

In der Regel verlaufen otitische Hirnabszesse ohne wesentliche Temperatursteigerungen. Wenn solche auftreten, so muß man an eine neben dem Abszeß bestehende eitrige Meningitis denken, besonders dann, wenn auch sonst noch meningitische Symptome vorhanden sind. Die Arachnitis kann nach Entleerung des Hirnabszesses ausheilen und bildet also keine Kontraindikation gegen dessen operative Behandlung.

Hinsberg (Breslau).

---

7) **B. Heim.** Operationen am Ohr. Die Operationen bei Mittelohreiterungen und ihre intrakraniellen Komplikationen. Für Ärzte und Studierende. II., neubearb. Auflage. 197 S. 29 Abbild. im Text und 7 Taf.

Berlin, **S. Karger,** 1906.

Die erste Auflage des H.'schen Buches hat im Zentralblatt (Bd. XXXI p. 588) ausführliche Besprechung gefunden. In der vor-

liegenden, neuen Auflage sind einige Kapitel gemäß dem Fortschreiten der Otochirurgie vollkommen neu bearbeitet, vor allem die über die Labyrintheiterungen und über Meningitis. Neu eingefügt ist eine ausführliche Besprechung der Stauungshyperämie bei Ohr- und Warzenfortsatzerkrankungen.

Daß das H.'sche Buch auch in der neuen Auflage warm empfohlen werden kann, braucht wohl kaum betont zu werden. Der Umstand, daß die erste schon nach 3 Jahren vergriffen war, zeigt deutlich genug den Wert des Buches. **Hinsberg** (Breslau).

---

8) **A. Ménier.** Traite des maladies du nez. 661 S.
Paris, **Maloine,** 1906.

Ein Vergleich des vorliegenden französischen Lehrbuches der Rhinologie mit unseren modernen deutschen zeigt auf den ersten Blick eine Reihe von tiefgreifenden Unterschieden, so vor allem schon in der Begrenzung der Themas. Wohl jeder deutsche Leser wird ein nach unseren Begriffen von der eigentlichen Rhinologie kaum zu trennendes Kapitel fast vollständig vermissen: die Erkrankungen der Nasennebenhöhlen. Auch die Anatomie der Nasenhöhle, die in den deutschen Kompendien in der Regel ausführlich behandelt wird, fehlt hier. Eine Vervollständigung des Buches würde nach Ansicht des Ref. den Wert des Buches wesentlich erhöhen.

Dagegen sind andere Kapitel von dem französischen Autor weit ausführlicher dargestellt, wie das in deutschen Lehrbüchern der Rhinologie der Fall zu sein pflegt. Zunächst fällt eine sehr eingehende Besprechung der verschiedenen Methoden der Rhinoplastik auf, ferner das ausgedehnte Kapitel über die Geschwülste der Nase und deren operative Behandlung — beides Kapitel, die die deutsche Rhinologie in Praxis und Literatur in der Hauptsache der Chirurgie überläßt.

Wenn auch im Aufbau der übrigen Abschnitte im allgemeinen mehr Übereinstimmung mit unseren deutschen Büchern herrscht, so sind doch im speziellen mancherlei Abweichungen von den bei uns herrschenden Anschauungen vorhanden, die die Lektüre des Buches interessant und anregend machen.

Das Buch ist gut ausgestattet und enthält eine Menge (178) meist guter Abbildungen. **Hinsberg** (Breslau).

---

9) **J. W. Bond.** Preliminary laryngotomie.
(Brit. med. journ. 1907. Januar 5.)

10) **Rutlin.** Preliminary laryngotomie.
(Ibid.)

An Stelle der vorgängigen Tracheotomie übt B. seit 15 Jahren die Laryngotomie aus und rühmt ihre Vorzüge gegenüber dem Luftröhrenschnitt: sie ist in wenig Sekunden ausführbar, ohne Blutung, ohne Eröffnung tiefer Halsgewebe, gefahrlos, leicht. Ein zollanger Querschnitt in der Höhe des oberen Ringknorpelrandes legt ohne

Venenverletzung die Membrana crico-thyreoidea frei. Eröffnung der Membran, Einschiebung einer flachen (Laryngotomie-) Kanüle mit vorspringendem äußeren Ende zur Befestigung eines Gummischlauches, um das Narkotikum zu verabreichen. Zur Vermeidung von Herabfließen des Blutes bei der nun folgenden Operation an Zunge, Rachen usw. stopft man letzteren oder das obere Kehlkopfende mit Gaze fest aus. Die Methode ist von B. und anderen sehr oft erprobt worden und kann als vollwertiger Ersatz für die präliminare Tracheotomie empohlen werden. — Der vorstehenden Empfehlung schließt sich R. auf Grund von 100 Fällen durchaus an. **Weber** (Dresden).

11) W. Kausch. Über Fremdkörper der Luft- und Speiseröhre.

(Med. Klinik 1906. p. 1329 u. 1355.)

K. hat in der Breslauer chirurgischen Klinik sechs Fälle von Fremdkörpern in der Luftröhre und den Bronchen, vier Fälle von Fremdkörpern der Speiseröhre behandelt (Krankengeschichten, Abbildungen des Röntgenbefundes, der Fremdkörper). In fünf der ersteren wurde (mit dem einfachen Killian'schen Instrument und dem Casper'schen Panelektroskop) bronchoskopiert und in vier Fällen dabei der Fremdkörper erkannt und herausgezogen; einmal verlief das Vorgehen ohne Ergebnis. Im sechsten Falle war es nicht notwendig. K. rät, in jedem Falle, selbst bei kleinsten Kindern, womöglich innerhalb der ersten 24 Stunden zunächst die obere Bronchoskopie zu versuchen, und zwar bis zum Alter von etwa 6 Jahren in Narkose, darüber hinaus in Kokainanästhesie. Erst wenn die obere nicht gelingt oder wenn sie nicht angezeigt ist, z. B. bei zu großem Fremdkörper, ist die untere Bronchoskopie auszuführen, die zwar leichter ist, aber den Luftröhrenschnitt erfordert. Die für die Erkennung der befallenen Seite wichtigen Unterschiede im Atmungsgeräusch und Klopfschalle werden dargelegt.

Soll ein mit Röntgenstrahlen entdeckter Fremdkörper der Speiseröhre durch die Ösophagotomie entfernt werden, so ist stets unmittelbar vor Anlegung, nach vollendeter Narkose, nochmals mit Durchleuchtung festzustellen, daß der Fremdkörper noch in der Speiseröhre sitzt. Einmal führte zwar nicht die Ösophagoskopie, wohl aber der Gebrauch des alten Münzenfängers zum Ziele. Es ist zu empfehlen, seine scharfen Ränder abzurunden. In einem anderen Falle ließ sich eine große Gebißplatte nur durch einen schnell hergestellten starken zugespitzten Metallhaken entfernen. — Die Ösophagoskopie (mit dem Mikulicz'schen Instrument), in Verbindung mit dem Röntgenverfahren, versagt nur in 2—5 vom Hundert der Fälle und ist somit das sicherste Verfahren zur Erkennung der Fremdkörper der Speiseröhre. Sie ist auch das Beste und — bei der nötigen Vorsicht — das Ungefährlichste zum Entfernen der Fremdkörper, um so sicherer und ungefährlicher, je früher sie angewandt wird. **Georg Schmidt** (Berlin).

12) **S. Kelen.** Zur Differentialdiagnose zwischen kardiospastischer Speiseröhrenerweiterung und tiefsitzendem Speiseröhrendivertikel.

(Med. Klinik 1907. p. 88.)

Zu der chirurgisch wichtigen Unterscheidung empfiehlt K., da sonstige Merkmale unsicher sind, die Strauss'sche »Volummessung«. Am Ende einer Ösophagusröhre sitzt eine Gummiblase, die in die erweiterte Speiseröhrenstelle eingeführt und aufgeblasen wird. Die eingeblasene Luftmenge wird nach außen geleitet und hier in einem Wasserstandgefäß aufgefangen und gemessen. Läßt sich nun noch die Gummiblase in den Magen weiterschieben und dort von neuem aufblasen, so liegt eine kardiospastische Speiseröhrenerweiterung vor. Ein derartiger Krankheitsfall wird mitgeteilt.

Georg Schmidt (Berlin).

13) **S. Grusdew.** Beiträge zur Charakteristik der tuberkulösen Affektionen von Speiseröhre und Magen.

(Russki Wratsch 1906. Nr. 46 u. 47.)

In den meisten Lehrbüchern sind diesen Affektionen nur ein paar Zeilen geweiht. G. bringt nun eine Zusammenstellung der bisher beschriebenen Fälle, ferner einen eigenen Fall — durch Sektion gewonnen — von tuberkulösen Geschwürsbildungen im Magen und in der Speiseröhre; endlich durchmusterte er das Sektionsmaterial des Marinehospitals in Kronstadt von 1871—1905 — 18593 Sektionen — und fand 23 Fälle von wahrscheinlich tuberkulösen Magengeschwüren und 5 von Speiseröhrengeschwüren. Auf Grund dieses Materials entwirft G. das Krankheitsbild. Die Entstehung beruht meist auf direkter Einimpfung, seltener geschieht sie auf dem Blutwege. Gewöhnlich verursacht diese — meist sekundäre Affektion — keine deutlichen Symptome; nur wenn sie unter dem Bild eines Magengeschwüres oder einer Pylorusstenose verläuft, könnte sie vielleicht richtig erkannt werden an der herabgesetzten Azidität des Magensaftes. Speziell für den Chirurgen kann wohl dann und wann — doch äußerst selten — bei kräftigen Pat. eine Operation bei Pylorusstenose oder Geschwür in Frage kommen. — Das angefügte Literaturverzeichnis enthält 88 Nummern.

Gückel (Wel. Bubny, Poltawa).

14) **Fütterer.** Über experimentelle Erzeugung von Magengeschwüren und über Schleimhautwucherungen an deren Rändern.

(v. Rindfleisch-Festschrift. Leipzig, **Engelmann,** 1907.)

F., der früher schon über zahlreiche ähnliche Versuche berichtet hat, hat wiederum an 20 Kaninchen Magengeschwüre experimentell erzeugen können. Er verfährt so, daß er von einer kleinen Inzisionsöffnung des Magens aus ein Stückchen Magenschleimhaut entfernt, darauf eine Blutentziehung vornimmt und durch subkutane Anwendung

eines nicht näher bezeichneten Medikamentes der vorher gesetzten quantitativen Anämie auch eine qualitative hinzufügt. Früher entnahm er die Schleimhautstückchen der hinteren Magenwand in der Regio pylorica nach Vorstülpung mit dem Finger und verlor dadurch die meisten Tiere, wohl wegen der starken Dehnung. Seit er die Stückchen von der vorderen Wand und der Gegend der kleinen Kurvatur nimmt, werden viel mehr Tiere am Leben erhalten. Nur die Tiere, welche länger als 6 Tage nach der Operation gelebt hatten, wurden verwertet.

Verf. zieht aus seinen Untersuchungen den Schluß, daß die von ihm erzeugten Magengeschwüre denen beim Menschen ähnlich sind:

1) Weil sie — wie bei jenen — auf dem Boden der Anämie entstehen.

2) In ihrem makroskopischen Verhalten.

3) In ihrem mikroskopischen Verhalten.

4) In ihrer Chronizität, so lange die Anämie aufrecht erhalten bleibt.

5) In ihrer Lokalisation. 16 Versuche, etwa in der Mitte des Magens, an der großen Kurvatur Geschwüre zu erzeugen, waren sehr wenig erfolgreich.

6) In ihrem klinischen Verlaufe: Blutungen, Perforationen, Leberabszeß, Peritonitis.

7) In der Narbenbildung.

Die Behandlung des Magengeschwürs muß in erster Linie auf eine Beseitigung der Anämie Rücksicht nehmen.

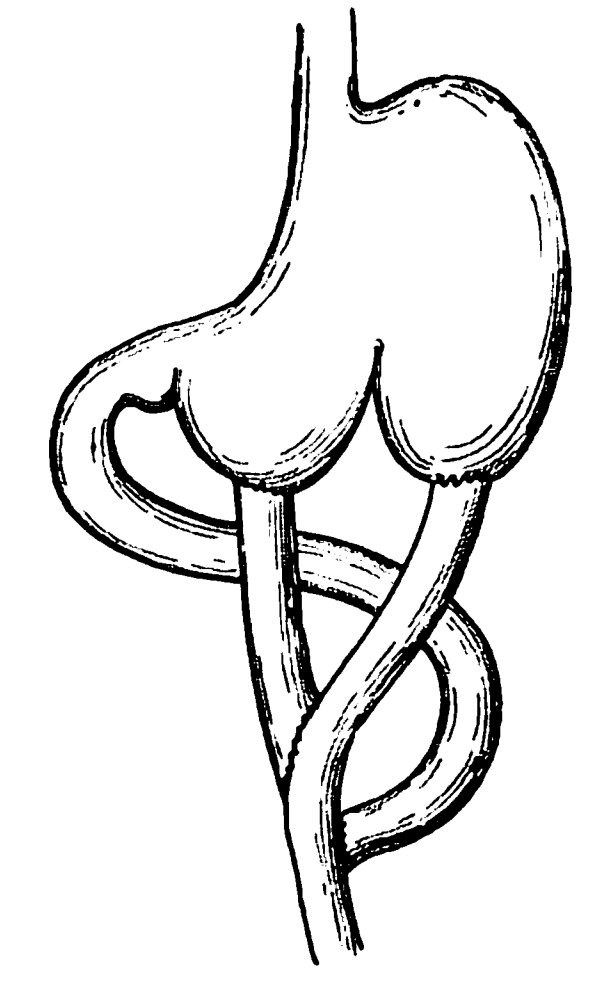
Zahlreiche Figuren auf 5 Tafeln. **W. v. Brunn** (Rostock).

---

15) **A. Monprofit.** Chirurgie de l'estomac biloculaire.

(Arch. prov. de chir. 1906. Nr. 11 u. 12; 1907. Nr. 1.)

M. gibt in seiner Arbeit eine Übersicht und Zusammenstellung der bei den verschiedenen Formen von Sanduhrmagen ausgeführten und möglichen Operationen. Für die meisten Fälle ist die einfache Gastroenterostomie oder die Gastroanastomose die Operation der Wahl. Kombinierte Eingriffe bezüglich Resektionen und plastische Operationen dürften nur in seltenen, besonders gearteten Fällen notwendig sein. Wenn auch nach den Statistiken die Magenplastik unmittelbar etwas bessere Erfolge gibt, so sind die Dauerresultate der Gastroenterostomie entschieden günstiger. Zwei Arten dieser Operation seien noch besonders erwähnt, die Y-förmige Gastroenterostomie nach Clément, bei der der durchtrennte distale Darmschenkel in seitlicher Anastomose mit beiden Teilen



Doppelte Y-förmige Gastroenterostomie n. Monprofit.

des Sanduhrmagens gesetzt wird und eine von M. vorgeschlagene, aber noch nicht erprobte Modifikation dieses Verfahrens. Die Skizze mag diese doppelte Y-förmige Gastroenterostomie veranschaulichen, sie scheint Ref. reichlich gekünstelt und stets durch andere einfachere Operationen ersetzbar zu sein. **Müller** (Dresden).

---

16) **Portis.** Why gastro-enterostomy is not a harmless operation.

(Annals of surgery 1906. Dezember.)

P. ist der Ansicht, daß heutzutage die Gastroenterostomie viel zu oft ausgeführt werde, ohne daß man bedenkt, wie sehr der Magen- und Darmchemismus und Mechanismus dadurch benachteiligt wird. Es gelangen die Speisen viel zu wenig zerkleinert in den Darm, die Salzsäure fließt sofort in das Jejunum, Galle und Pankreassaft werden infolgedessen zu wenig abgesondert. Diese geringe Absonderung hat den Nachteil, daß Eiweiß und Fette schlecht verdaut und andererseits die sauren Speisenmassen nicht genügend neutralisiert werden. Die Folge hiervon sind Durchfälle. Ferner kann der direkt in das Jejunum ohne Neutralisation gelangende saure Magensaft peptische Geschwüre hervorrufen. Endlich ereignet es sich häufig, daß die Beschwerden wie vor der Operation weiter bestehen, wenn der Pylorus nicht verschlossen ist, da immer nach diesem hauptsächlich die Speiseteile hingeschleudert werden.

Nach Verf. soll die Gastroenterostomie nur ausgeführt werden, wenn die natürliche Entleerung des Magens nicht möglich und die Pyloroplastik und Gastroduodenostomie technisch unausführbar ist. Wegen Magengeschwür, Magenblutung, bei atonischer Dilatation z. B., soll eine Gastroenterostomie nicht in Frage kommen.

Herhold (Brandenburg).

---

17) **V. Lieblein.** Über die Resorption von Peptonlösungen in verschiedenen Abschnitten des Dünndarmes.

(Zeitschrift für Heilkunde 1906.)

Verf. sucht durch Stickstoffuntersuchungen am Hundedünndarm die Frage zu entscheiden, ob die Kürzung des Dünndarmes im Bereiche des Jejunum oder Ileum vorgenommen werden soll, und kommt dabei zu dem Resultate, daß es für die Resorptionen von Peptonen gleichgültig ist, ob Ileum oder Jejunum entfernt wurde. Oberster und unterster Teil des Dünndarmes resorbieren in gleich großen Teilen annähernd gleich große Mengen Eiweiß. Es bleibt allerdings eine Schwäche dieser wie jeder experimentellen derartigen Studie, daß die Resorptionen am Darme nur am künstlich veränderten Intestinum gemacht werden können. Es wurden gleich große Teile des Dünndarmes am narkotisierten Tiere während der Dauer der Versuche außerhalb der Bauchhöhle gehalten und durch Kochsalzberieselung stärkere Veränderungen möglichst vermieden. In diesen vorgelagerten

Dünndarmschlingen wurde dann die Größe der Resorption einer 3 bis 4%igen Auflösung von Witte's Pepton in 0,5%iger Kochsalzlösung studiert. Aus dem Resultate der zum Schluß angestellten Stickstoffbestimmung ergab sich, daß das Resorptionsvermögen sich der Gewichtseinheit der Schleimhaut in hoher und tiefer Dünndarmschlinge nahezu gleich groß erwies. Bei einzelnen Versuchen resorbierte das Ileum etwas mehr als das Jejunum. Es ist daher praktisch von Wichtigkeit, daß bei ausgedehnten Dünndarmresektionen quoad Stickstoffresorption die Lokalisation der Resektion für den Erfolg nicht in Betracht kommt. **Helle** (Wiesbaden).

---

18) **M. Matthes.** Über den Schmerz links beim Krankheitsbild der Appendicitis.

(Med. Klinik 1907. p. 6.)

Abgesehen von der durch anatomische Verlagerung des Wurmfortsatzes bedingten Verschiebung des Schmerzes und der Druckempfindlichkeit nach links, kommt linksseitiger Schmerz auch bei regelrechter Lage des Wurmes vor. Diese Erscheinung wird verschieden gedeutet (gleichzeitige Enteritis oder Kolitis mit Lymphangitis und Lymphadenitis in den Mesenterien und retroperitonealen Lymphgefäßen und Lymphdrüsen, reflektorische Ausstrahlung des Schmerzes nach der linken Seite, Überspringen des Reizes auf symmetrische Nerven desselben Rückenmarksegmentes, Eiterung auf der linken Seite durch Wanderung der Entzündung, Abkapselung von Eiterherden nach allgemeiner Peritonitis oder auf dem Blut- und Lymphwege).

Schwierig ist die Erkennung und richtige Deutung der Anfangserscheinungen. In zwei von Tilmann operierten Fällen fand sich als Ursache linksseitiger Bauchschmerzen einmal — nach früherer rechtzeitiger Appendicitis — eine frische Perikolitis ohne krankhafte Veränderung der Blinddarmgegend, das andere Mal eine Fettgewebsnekrose; hier war der Urin zuckerhaltig. **Georg Schmidt** (Berlin).

---

19) **A. Helme.** The appendix vermiformis in relation to pelvic inflammation.

(Brit. med. journ. 1906. Dezember 15.)

Der Wurmfortsatz ist häufig ein Beckenorgan: nach Robinson bei Frauen in 48%, bei Männern in 37%. Diese abhängige Lage des Wurmes setzt ihn selbst der Infektion von der Tube aus und umgekehrt.

Die Appendix kann der Sitz der primären Erkrankung sein. Der Beckenabszeß täuscht dann eine Pyosalpinx, einen Ovarialabszeß, eine vereiterte Ovarialcyste vor, oder bei mildem Verlaufe der Appendicitis hüllen die Beckenverwachsungen Tuben und Ovarien ein, verursachen Sterilität und Uterusverlagerungen. Oft genug ist eine abgelaufene Appendicitis Ursache sonst nicht erklärbarer Verwachsungen und Retroflexionen.

Aber auch die Beckenorgane können Sitz der primären Erkrankung sein und sekundär zur Appendicitis führen, die auch die Folge einer Operation wegen Adnexerkrankung sein kann.

Die Frage, ob man bei diesen vielfachen, oft verhängnisvollen Wechselbeziehungen zwischen Beckenorganen und Wurm bei jeder wegen erkrankter Beckenorgane ausgeführten Laparotomie den Wurm — ob verändert, ob nicht — entfernen soll, wie Petersen es vorschlägt, beantwortet H. verneinend. **Weber** (Dresden).

---

20) **Bond.** On acute septic peritonitis.

(Brit. med. journ. 1906. Dezember 15.)

Von Wichtigkeit für die Behandlung ist die Tatsache, daß der Zwerchfellteil der bei weitem am stärksten aufsaugende Teil des Bauchfells ist; ihm am nächsten stets die den Dünndarm überkleidende Serosa. An diesen Teilen findet die kräftigste Phagocytose statt. Ferner ist wichtig, daß das Bauchfell sein eigenes Endothel schützt mit Hilfe des ausgeschiedenen Fibrins. Auf der Unversehrtheit dieser Endothel- und Phagocytenkräfte beruht die Möglichkeit der Heilung eines Peritonitikers. Reagieren diese Kräfte nicht auf das bakterielle Gift oder gehen die Phagocyten und das Endothel zugrunde durch unkluge Spülungen oder rohe Behandlung, so wird das Blut schnell mit tödlichen Toxinmengen überschwemmt. Eine ganz gewaltige Rolle spielt das unversehrte Endothel bei der späteren Beseitigung der schützenden Verwachsungen. Es ist erstaunlich, mit welcher Geschwindigkeit und Gründlichkeit selbst bei festen, derben Verwachsungen das unverletzte Endothel eine glatte, glänzende, feuchte Serosa wieder schafft.

Unsere ganze Kenntnis und Behandlung der Peritonitis ist bakteriologisch bedingt. Eine rein chemische Peritonitis ohne bakterielle Infektion gibt es klinisch nicht! Die Peritonitis bei Blutergüssen, Urin, Galle ist ausnahmslos zu beziehen auf gleichzeitig eingedrungene Bakterien, meist Staphylokokken. Derselbe Staphylokokkus ist nach Dudgeon und Sargent in den meisten schweren und fast in allen geheilten Fällen von Durchwanderungsperitonitis vom Darmkanal aus der erste Infektionskeim, der das Peritoneum trifft. Er scheint eine günstige Phagocytose anzuregen und so die Serosa vorteilhaft vorzubereiten auf die stets folgende Einwanderung des gefährlichen Kolibazillus. Es ergibt sich daraus die Schädlichkeit, durch gründliche Spülungen die schützende Masse der Phagocyten zu beseitigen. Auf den Ersatz der Spülung durch trockene Drainage führt B. die viel geringere Sterblichkeit der Peritonitisfälle einiger Operateure zurück. Wo diese vorbereitende Staphylokokkeneinwanderung nicht vorhanden ist, haben wir es von vornherein mit schweren, meist tödlich endenden Koli- oder Streptokokkeneiterungen zu tun.

Wie erklärt sich die verhältnismäßig viel größere Häufigkeit der primären Pneumokokkenperitonitis bei weiblichen Kindern? B. weist

zur Deutung dieser merkwürdigen Tatsache auf seine Untersuchungen hin über die aufsteigenden Flüssigkeitsströmungen auf Uterus- und Tubenschleimhaut und erklärt diese Fälle als Infektion von der Scheide aus. Diese Fälle verlaufen bei frühzeitiger Operation sehr günstig. Der Eiter ist schon als solcher als Pneumokokkeneiter zu erkennen: er ist dick, grünlich-gelb, geruchlos und enthält reichliche schmutzig weiße Fibrinfetzen.

Opium oder Morphium sind namentlich in dem späteren Stadium durchaus zu verwerfen. B. zieht im Anfang Kalomel vor, gibt nachher reichlich Kochsalzlösung von der Haut, den Venen, dem Mastdarm, dem Bauchfell aus und rühmt ihr eine starke Begünstigung der peritonealen Ausscheidung und der Leukocytose nach. Nach der Operation ist die halbsitzende Stellung wichtig (Fowler), um das Zwerchfellperitoneum zu entlasten.

Da die Mehrzahl der Fälle in ihrer Schwere durch den Bacillus coli verursacht sind, so setzt B. mit Dudgeon große Hoffnungen auf ein noch zu bereitendes Antikoliserum. Bei den Gonokokken-, Pneumokokken-, Staphylokokkenperitonitiden bereitet sich der Pat. sein Serum in genügender Stärke selbst, um mit operativer Hilfe gute Aussichten auf Heilung zu haben. Bei der Operation muß auf alle Fälle sorgfältig der Zwerchfellteil geschont werden; allgemeine Spülungen sind zu unterlassen, weil sie die Infektion verbreiten und die Phagocyten herausschwemmen. Eventration ist verhängnisvoll: einfache Eiterentleerung durch Austupfen oder örtlich beschränkte Spülung mit genügender Drainage ist ausreichend in allen Fällen mittlerer Schwere. Spülungen können nützlich sein beim Erguß von Blut, Magen- oder Darminhalt, Galle, Urin usw., sind vorteilhaft zur örtlichen Entfernung von Eiter am Infektionsherde selbst; sie sind schädlich in Fällen von fibrinösem Exsudat ohne Flüssigkeit und bei serös-eitrigem Erguß mit lebenden Phagocyten. Drainage muß ergiebig sein, sich aber beschränken auf Becken und Lendengegenden. **Weber** (Dresden).

---

21) **W. Rindfleisch** (Stendal). Über die Methode des Darmausschlusses durch Invagination (Invaginationsmethode).

(v. Rindfleisch-Festschrift. Leipzig, **Engelmann**, 1907.)

Verf. hat vor einigen Jahren nach geglückten Tierversuchen empfohlen, gangränverdächtigen oder gangränösen Darm nicht zu resezieren, sondern nach Ablösung vom Mesenterium zu invaginieren und in diesem Zustande durch einige Nähte zu fixieren. Es wurde damals von anderen Autoren bezweifelt, ob eine Durchgängigkeit des Darmes dabei garantiert werden könnte, ob ferner nicht dadurch eine fortschreitende Invagination veranlaßt werden würde und vor allem, ob das Verfahren bei wirklicher Einklemmung von Brüchen am Menschen überhaupt technisch ausführbar sein würde.

R. hat nun am 31. Januar 1906 Gelegenheit gehabt, die Methode praktisch zu erproben, und wenn auch Pat. mit perforiertem Darm

und diffuser eitriger Peritonitis zur Operation kam und 2 Tage danach starb, so sind doch die drei genannten Zweifel an dem Werte des Verfahrens als unberechtigt erwiesen worden. Das 12 cm lange Dünndarmstück ließ sich sehr leicht invaginieren, Stuhlgang erfolgte in den zwei folgenden Tagen sehr reichlich, und die Obduktion erwies, daß dieser Stuhlgang erfolgt war, obwohl die invaginierte Darmpartie noch nicht abgestoßen war; ferner ergab sich, daß eine weitere Invagination nicht stattgefunden hatte.

Prof. Fedoroff-Moskau hat nach dieser Methode einen Kranken erfolgreich operiert; die Krankengeschichte ist ausführlich beigegeben.

Durch Anwendung der Klemmquetschzange behufs genauer Begrenzung des zur Nekrose bestimmten Darmteiles strebt Verf. eine Verbesserung der Methode an und erläutert dies näher an der Hand einer Abbildung.

Das Verfahren bezweckt, einen Ersatz für die Darmresektion zu schaffen und dabei eine Eröffnung der Darmlichtung zu umgehen.

W. v. Brunn (Rostock).

22) **M. Wilms.** Der Ileus. Pathologie und Klinik des Darmverschlusses. Mit 224 Abbildungen im Text. 803 S.

(Deutsche Chirurgie Lfg. 46. Stuttgart, **F. Enke,** 1906.)

Während sich die deutsche intern-medizinische Literatur schon seit Jahren der klassischen Abhandlungen von Leichtenstern und Nothnagel über den Ileus zu erfreuen hatte, fehlte bisher der chirurgischen eine ausführliche Bearbeitung desselben. Mit dem vorliegenden Werke wird daher in ihr eine große Lücke ausgefüllt. W. war zu seiner Abfassung ganz besonders geeignet, da er ehemals Leichtenstern's Assistent gewesen und bereits eine Reihe wertvoller Studien über verschiedene, unter dem klinischen Begriff Ileus subsummierte Krankheitsbilder, über den Mechanismus der Strangulation, der Knotenbildung usw. geschrieben hatte. Auf den ungemein reichen Inhalt des Werkes bereiten ein 16 Seiten umfassendes Register und ein Literaturverzeichnis von 100 Seiten vor und lassen erkennen, welche Riesenarbeit W. zu bewältigen hatte, und das Werk selbst zeigt uns in jedem einzelnen seiner Kapitel, mit welcher Gründlichkeit und sichtenden Kritik sie vom Verf. geleistet worden ist.

Zum Verständnis der Vorgänge, die für das Zustandekommen der mannigfaltigen Formen des Ileus verantwortlich sind, bringt W. zunächst eine Reihe von Daten aus der Anatomie, Physiologie, Mechanik, Chemie und Pathologie des Darmes und folgt dann in der Bearbeitung des Themas folgendem Plane: I. Dynamischer Ileus (66 S.): 1) paralytischer Ileus; 2) postoperativer Ileus; 3) spastischer Ileus. II. Obturationsileus (ca. 200 S.). III. Strangulationsileus (76 S.). IV. Ungewöhnliche Formen (retrograde Inkarzeration des Darmes; Darmverschluß während der Schwangerschaft und Geburt usw.). V. Hirschsprung'sche Krankheit. VI. Meckel'sches Divertikel und Darmverschluß (fast 100 S.). VII. Volvulus (100 S.). VIII. Knotenbildungen

des Darmes. IX. Invagination (ca. 80 Seiten). — Allen Ansprüchen wird diese Einteilung vielleicht nicht gerecht werden; auch W. war sich ihrer Mängel, der Schwierigkeiten in der Abgrenzung der einen Form von der anderen in vielen Fällen wohl bewußt. Aber sie wird als durchaus zweckmäßig anerkannt werden können, da in ihr neben der Berücksichtigung der anatomischen Grundlage auch eine gewisse Einteilung nach klinischen Gesichtspunkten liegt. — Die einzelnen Formen sind außerordentlich sorgfältig und klar geschildert, die Behandlung mit inneren Mitteln und chirurgischen Eingriffen in jedem Abschnitt unter sorgfältig abwägender Kritik der Fragen, ob unblutige Maßnahmen im vorliegenden Falle begründete Aussicht auf Erfolg haben, ob operiert werden muß, ausführlich besprochen, um dann noch einmal in einem Schlußkapitel nach allgemeinen Gesichtspunkten zusammengefaßt zu werden. — Indem W. sich überall bemüht zeigt, in der Beurteilung der Aufgaben der internen und chirurgischen Therapie einen Mittelweg einzuhalten, wird das Werk auch für die inneren Mediziner von größtem Werte sein. — Möge es zu weiteren Fortschritten in der Diagnostik und Behandlung des Ileus mit verhelfen!

Kramer (Glogau).

Kleinere Mitteilungen.

(Aus der chirurgischen Klinik des Serafimerlazaretts in Stockholm.)

Ein Schützer beim Nähen von Bauchwunden.

Von

John Landström,

ehem. I. Assistenzarzt an der Klinik.

Das Nähen von Bauchwunden verursacht oft viel Mühe und Zeitverlust dadurch, daß ein unzureichend Narkotisierter oder aus der Narkose erwachender Pat. die Eingeweide gegen die Bauchwunde preßt, wo sie ständig gefährdet sind, durch die Nadelspitze verletzt zu werden. Die Schwierigkeiten werden erhöht, wenn die Därme stark aufgetrieben sind. Häufig sind die Übelstände derartig groß, daß ein Mittel zu deren Beseitigung sehr willkommen sein würde. Deshalb habe ich mit Unterstützung Herrn Stille's ein Instrument, einen »Schützer«, zur Anwendung bei derartigen Fällen angefertigt.

Dieser Schützer besteht, wie die Abbildungen zeigen, aus drei dicht aneinander liegenden Platten, welche teils am Ende des Instrumentes, teils in dessen Handgriff fixiert sind, wo sie durch einen leicht verschiebbaren Ring zusammengehalten werden.

In diesem (geschlossenen) Zustande wird der Schützer in den Bauch eingeführt und mit dem Handgriff in den hierfür bestgelegenen Wundwinkel plaziert, wobei zu beachten ist, daß kein Eingeweide sich zwischen Schützer und Bauchwand schmiegt. In dieser Lage bleibt der Schützer, ohne daß irgendwelcher Druck auf ihn nach innen ausgeübt wird, da sich sonst leicht eine Darmschlinge oder Netz zwischen ihn und die Bauchwand drängt.

Die innere Naht wird angelegt, aber die dem Handgriff am nächsten gelegenen Fäden nicht geknotet, ehe der Schützer nicht entfernt ist. Dies geschieht, wie leicht ersichtlich, auf folgende Weise: der die drei Platten zusammenhaltende Ring wird zurückgezogen, und diese, hierdurch voneinander frei geworden, werden eine

nach der anderen aus der Wunde herausgezogen. Hierauf werden die letzten Fäden geknotet.

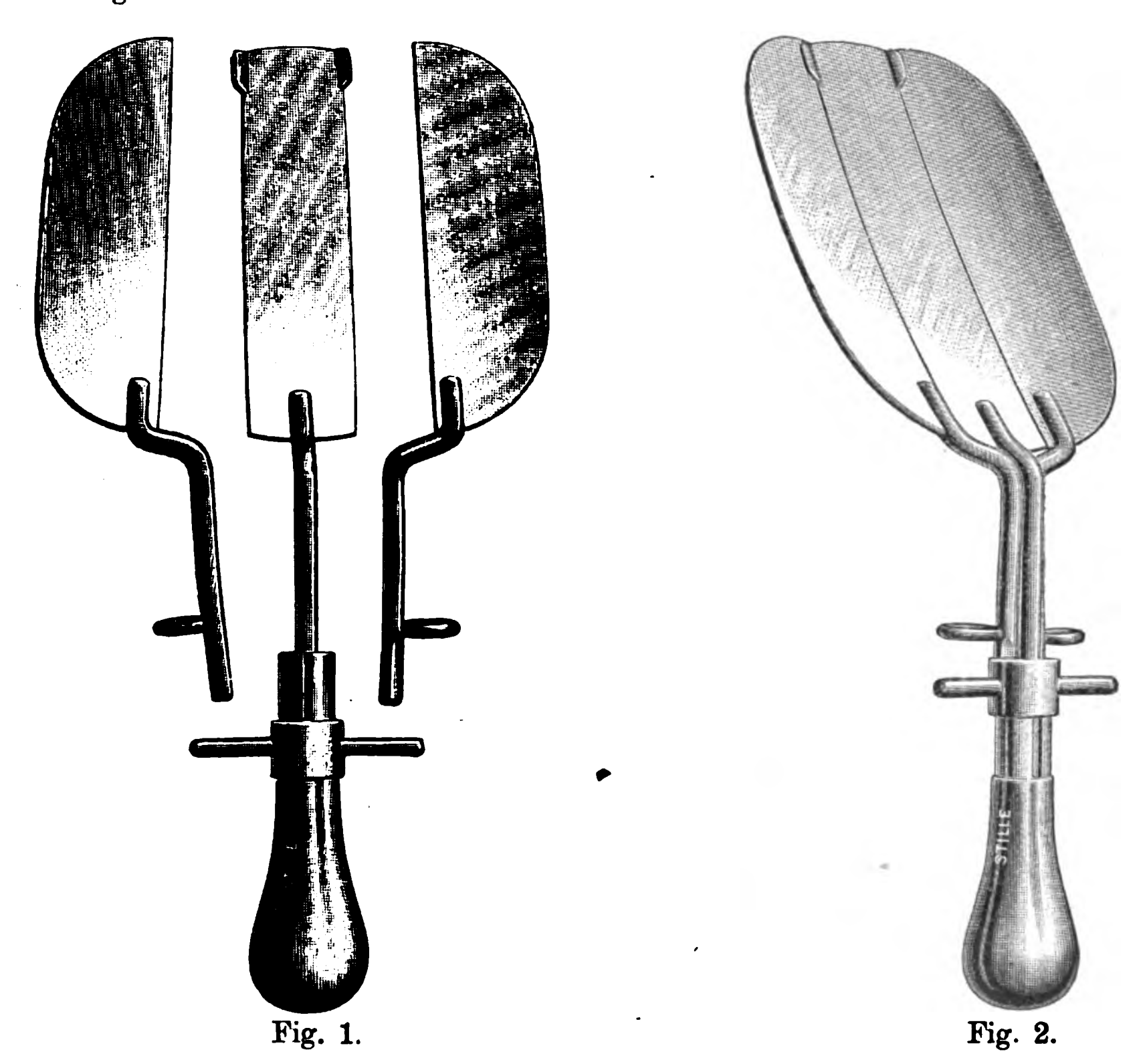


Fig. 1. Fig. 2.

Seit mehr als einem Jahr ist dieser Schützer, der in zwei Größen hergestellt wird, in unserer Klinik in Anwendung und von Prof. Berg als äußerst praktisch befunden worden.

---

23) Congrès français de chirurgie.

XIX. Tagung in Paris vom 1.—6. Oktober 1906.

(Schluß.)

Verschiedenes. Allgemeine Pathologie und Therapie.

Thévenot (Lyon): Serumdiagnose der Aktinomyces.

Fußend auf der Beobachtung, daß Aktinomyköse auf Tuberkulin reagieren, hat T. entsprechende Untersuchungen, viermal mit positivem Erfolg, angestellt.

Doyen (Paris): Schutzstoffbehandlung bei Neubildungen.

Aus den Untersuchungen Ehrlich's und Borrel's glaubt D. den sicheren Nachweis zu haben, daß 1) Epitheliom und Sarkom die gleiche Ätiologie besitzen, 2) daß beide Geschwulstgattungen mit gleichen Immunisierungsstoffen bekämpft werden können. Abgesehen von den eigenen Erfolgen, bezieht er sich auf Cornil, der mit D.'s Mikrokokkus neoformans erzeugte Neubildungen für gleichartig ansieht wie spontan entstandene Geschwülste bei Menschen; auf Isaza, Zawadski und Jakobs, Wright und Metschnikoff, die zum Teil eigene Kulturen und Schutzstoffe zu Kontrollversuchen benutzten; es handelt sich um vollvirulente Kulturen, die mit Chinin. hydrochlor. abgetötet sind.

Über seine eigenen Erfolge berichtet D. noch von den 24 Kranken, die im Vorjahre gezeigt wurden; es sei unmöglich in Abrede zu stellen, daß die Vaccinebehandlung ihnen wesentlich genutzt habe; es sei gefährlich, Karzinome operativ anzugreifen, ehe man nicht mit dem Schutzkörper vorbehandelt habe.

Von 19 am 30. Juni 1905 gezeigten Kranken leben noch 16, davon 14 in gutem Zustande. Darunter befindet sich eine Kranke mit Drüsenmetastase nach Brustamputation, die plötzlich an Lähmungserscheinungen der Beine erkrankte. Nach 12 Injektionen kann sie wieder gehen.

Die Röntgenstrahlen versagen gänzlich bei subkutanen Karzinomen; wo die Chirurgie ohnmächtig sei, heile noch sein Schutzkörper.

Diskussion. Cazin (Paris) warnt vor der Verwechslung der Reaktionszone um Karzinome mit Sarkom. Gibt es einerseits Sarkome, die nie eine Spur epithelialer Gebilde erkennen lassen, so andererseits Karzinome, die metastasieren und rezidivieren, ohne je eine Andeutung von Sarkom erkennen zu lassen. Die Identität von Sarkom und Karzinom sei ebensowenig bewiesen, wie der parasitäre Ursprung des einen und des anderen.

Thiéry (Paris) wird seine Zweifel erst dann zurückziehen, wenn Doyen drei von ihm persönlich ausgewählte Karzinomkranke geheilt haben werde.

Hallion (Paris) verlangt von Doyen Antwort auf die Frage: Warum der gemeinsame Erreger von Sarkom und Karzinom nach der Aussaat im Körper in bindegewebigen- und drüsigen Organen nicht die entsprechenden Geschwulstarten hervorrufe?

Krafft (Lausanne): Der Vorzug prophylaktischer Antitetanininjektionen. Die Behandlung mit Antitetanusserum scheitert meist an der zu späten Anwendung; die Toxine sind schon von den Nervenelementen fixiert; ferner beweisen Versuche von Vaillard und Rouget, daß Tetanussporen, die der Phagocytose nicht zugänglich sind, auskeimen und infizieren, was durch Fremdkörper und komplizierende Eiterung begünstigt werde. Drei Punkte seien also wesentlich: Man spritze das Serum sofort bei Beginn der Behandlung tiefer und verunreinigter Wunden ein, säubere diese in Narkose mechanisch, am besten mit der Bürste, von Fremdkörpern, entferne alle nekroseverdächtigen Gewebsfetzen mit der Schere. Tritt doch Eiterung hinzu, wiederhole man die Injektionen. Sein Material entnahm K. einer Umfrage bei 508 Chirurgen, die 122 Antworten erhielt.

Alessandri (Rom): Rachistovainisation. Nachdem A. in der ersten Zeit bis 20% unvollständige oder ausgefallene Anästhesien hatte, kam er auf den Gedanken, daß die geringe Blutung vielleicht störend wirke. Er ließ durch Dr. Heiter nach einer geeigneten Säure suchen und verwendet jetzt eine Lösung nach der Formel: Stovain, Kochsalz ãã 1,0, Acid. lact. gtt. I, Aq. dest. 10,0; der Erfolg ist sicher, die Anästhesie von langer Dauer.

Vidal (Arras): Äthernarkose vom Rektum aus erzielt V. mittels eines Apparates, der die Ätherdämpfe vorwärmt, und wendet sie hauptsächlich an bei Gesichtsoperationen. Die Schleimhaut wird kaum gereizt.

Imbert (Marseille): Stickstoffoxydulnarkose. Wegen ihrer Kostspieligkeit empfiehlt sie sich als Rauschnarkose bei der Praxis elegans zum Zwecke von Inzisionen und ähnlichen kleinen Eingriffen; Gefahrlosigkeit und angenehmes Erwachen sind schätzenswerte Eigenschaften.

v. Zawadski (Warschau): Wie verhütet man die gewöhnlichen, bei den verschiedenen Narkosen beobachteten Gefahren? Man narkotisiere mit dem Harcourt'schen Apparate, gebe Chloroform nur bei gesundem Herzmuskel, nie bei Nierenleidenden oder Diabetes. Bei Äther sorge man für Reinheit des Mundes und vermeide Abkühlung; obgleich das beste Narkotikum, ist er kontraindiziert bei Bronchitis, Coryza und starker Caries dent. Die Rückenmarksanästhesie verlange sehr vorsichtige Indikationsstellung, während die Schleich'sche Methode ganz ungefährlich sei.

Péraire (Paris): Skopolaminnarkose. Es wird subkutan ohne Beigabe von Morphium in 1—2 Spritzen gegeben; reicht dies zur Allgemeinnarkose nicht



aus, gibt man Chloroform nach. Dabei fehlt jede Exzitation, die Narkose ist sehr ruhig, der postnarkotische Schlaf lang; beim Erwachen fällt das Erbrechen oft fort, der Schmerz ist gering.

Diskussion: Walther (Paris) wendet Skopolamin als Vorbereitung zur Narkose an und hat es 216mal zu großer Zufriedenheit erprobt; doch dient es ihm gelegentlich auch allein für kleinere Eingriffe, Curettements, Repositionen usw.

Psaltoff (Smyrna) hat die gleiche Verwendung wie W. geübt. Einmal sah er starke Pulsverlangsamung (bis 40 pro Minute), die nach 24 Stunden vorüberging.

Vidal (Arras) rät zur Vorsicht; er hat nach einer Skopolamininstillation schweren Kollaps gesehen.

Walther (Paris) erinnert an die Mißgriffe in der ersten Periode der Kokainanwendung; so werde es mit dem Skopolamin auch gehen; die sehr verdünnten Injektionen seien ungefährlich, nicht zu vergleichen mit der Instillation konzentrierter Lösungen.

P. Delbet (Paris) bringt eine Statistik über 118 schwere Operationen in der Maison de santé mit 6% Gesamtmortalität; darunter sind eine Anzahl fast in extremis Operierter; stets wurde chloroformiert.

Kopf und Gesicht.

Ombrédanne (Paris) beschreibt eine eigene Methode der Lippenkrebsoperation, die für entwickelte Stadien berechnet ist und Neubildung, Lymphbahnen und Drüsen im Zusammenhange zu entfernen gestattet; andererseits bieten auch die großen, bis fast an die Ohren heranreichenden Hautlappen die Möglichkeit einer Cheiloplastik mit hinreichendem, vor Retraktion schützendem Schleimhautüberzug.

Lagrange (Bordeaux): Behandlung intraokulärer Tumoren. Da schon sehr frühzeitig mikroskopische Durchwanderung der Neubildung in der Orbita besteht, begnügt er sich nicht mit der einfachen Enukleation, sondern führt nach eigener Technik die völlige Eventeration aus.

Malherbe (Paris): Die Serumbehandlung der arteriosklerotischen Veränderungen im Ohre. Benutzt wurden die zwei von Trunecek angegebenen Salzlösungen unter Beigabe von Pilocarpin. nitr. Die ausgesprochen druckmindernde Wirkung machte sich in Abnahme des Schwindels, Ohrensausens usw. geltend.

Hals und Rumpf.

Moure (Bordeaux): Tracheotomia intercricothyreoidea. Diese in Deutschland kaum geübte Form der hohen Tracheotomie ist besonders für Kinder völlig zu verwerfen; das Decanulement ist sehr erschwert, Larynxstenose und erhebliche Reizung meist die Folge der Spreizung des unteren Knorpelteiles, wodurch der Adit. ad laryng. verengert wird. Die Therapie besteht nur in Tiefersetzen der Kanüle; den Larynx lasse man in Ruhe, solange Reizung besteht.

Coste (Paris): Die Laryngotomie. Sie empfiehlt sich vor allem bei benignen oder solchen malignen Tumoren, die auf das Kehlkopfinnere beschränkt sind, vor allem auch bei Tuberkulose. Oft kann die Tracheotomie entbehrt werden. Vorstellung eines durch Laryngotomie geheilten Falles von Kehlkopftuberkulose.

C. Martin und Sargnon (Lyon): Erweiterung chronischer Kehlkopf- und Luftröhrenstenosen durch elastische Dehnung mit Gummirohren. Zu dieser Behandlung gehört: 1) ein guter Allgemeinzustand des Kranken, 2) das Tragen einer Kanüle, 3) viel Geduld und 4) keine zu große Erwartung hinsichtlich der Stimmverbesserung; die Atmung ist die Hauptsache. Doch gestattet die Methode, Stenosen anzugreifen, die bisher für unheilbar galten. Die Gummirohre werden teils ohne vorherige Eingriffe, teils nach Diszision der Narben (Laryngotomie) über einem Katheter gedehnt eingeführt; sie müssen eingefettet sein. Der Katheter wird zurückgezogen, das Gummirohr verkürzt und verdickt sich. Die Dehnung wird jeden 3.—4. Tag verstärkt; sie reizt nicht und bringt das Narbengewebe zur Einschmelzung. Die Methode bedeutet einen großen Fortschritt.

Abadie (Paris): Chirurgische Behandlung der Basedow'schen Krankheit. Die Kocher'sche Theorie, daß die Hypertrophie der Thyreoidea primär sei, ist irrig; daher bleiben auch nach der Strumektomie manche Symptome (Exophthalmus) erhalten. Das Primäre sei eine Erkrankung des Sympathicus; nach seiner Entfernung schwinden sämtliche Symptome, und man sei sicher vor Rückfällen im Gegensatz zur Operation an der Thyreoidea; würde man diese aber ganz entfernen, so wäre das Myxödem die Folge. Bei seinen Kranken habe A. nach Exzision des Sympathicus den Kropf, Exophthalmus und die Thyreoidie schwinden sehen.

Diskussion: Délagénière (le Mans) hat bei vier ebenso Operierten gleich gute Erfolge erzielt.

L. Vacher (Orléans): Die Gefahren der rezidivierenden Anginen. Vorteile der totalen Tonsillotomie mit der kalten Schlinge. Die Abtragung eignet sich für alle Formen und Größen der Tonsillen, veranlaßt fast keine Blutung und dauert etwa 5 Minuten.

Guisez (Paris): Einige Bemerkungen zu seinen letzten Fällen von Bronchoösophagoskopie. Die Mitteilungen beziehen sich auf zwei Fremdkörperentfernungen aus den Bronchien mittels Endoskopie ($^1/_2$-Francsstück, ein Mundstück einer kleinen Kindertrompete), sowie auf Durchtrennung einer klappenförmigen Narbe im Ösophagus, die schon eine Gastrostomie nötig gemacht hatte. Der Kranke schluckt wieder alles.

Diskussion: Gross (Nancy) hat drei fast ganz gleiche Fälle beobachtet und ebenso behandelt.

Lancial (Arras): Dauererfolg einer Laminektomie wegen alten Wirbelbruches. Die Operation war indiziert durch spastische Parese der Beine; als Sitz einer kallösen Verdickung wurden die ersten Rückenwirbel angenommen. Entfernt wurden die Bögen 1—3; es fand sich jedoch nur eine Pachymeningitis, die inzidiert wurde. Seitdem ging die Parese langsam zurück, so daß der Pat. jetzt Spaziergänge von 4 km leisten kann.

Redard (Paris) hat nach wie vor zur Heilung der Pott'schen Kyphose das Redressement angewendet, natürlich nur in frischen Fällen. Er bedient sich eines Tisches mit Metallbügeln, die verstellbar sind und zur Erzeugung einer Hyperextensionsstellung der Wirbelsäule dienen.

Diskussion. Calot (Berck sur mer) übt das gleiche Verfahren, legt besonderes Gewicht auf langes Tragen der Apparate. Die frühere Befürchtung, daß die gestreckte Lage der Wirbelsäule die Ausheilung verzögere, trifft nicht zu. Die von Kompression befreiten Wirbelkörper produzierten in erhöhtem Maße Knochensubstanz, während die Bogenteile durch Kompression eine Hemmung erfahren; durch ein Fenster im Apparate wird der Druck auf den Buckel bewerkstelligt.

Barbarin (Paris) hält die Reduktion des Buckels für leicht; das Schwierige sei, das Resultat festzustellen; ist er klein, so genügt ein Fenster im Apparate. Für größere Verbiegungen ist ein langer Spalt erforderlich, und die Hyperextensionsstellung muß durch Stützpunkte am Schädel und den Darmbeinen erhalten werden.

Bauch- und Verdauungsorgane.

Buscarlet (Genf) sah ein gutes Ergebnis der Laparotomie bei einer Drüsentuberkulose, wo die Tumoren dicht unter der Haut zu fühlen waren.

Baudet (Paris): Operative Heilung der ausgedehnten Eventrationen. In zwei Fällen, wo die Bruchpforte die Faust passieren ließ, war er genötigt, ein besonderes Verfahren einzuschlagen, das im wesentlichen in einer Lappenbildung aus der Aponeurose der Bauchmuskeln mit medianer Basis besteht, die, nach innen umgeschlagen, zu einer Art Leiste vernäht wurden. Der unmittelbare Erfolg — nach 5 Wochen — war eine gut eingezogene Narbe, die dauernde Haltbarkeit verspricht.

Bégouin (Bordeaux): Bauchschwangerschaft, 21 Jahre nach Absterben des Fötus operiert. Erst etwa 3 Monate früher hatten die Beschwer-

den eingesetzt, welche zur Laparotomie nötigten. Die Frucht war außerordentlich fest mit den Nachbarteilen verwachsen, nicht verkalkt; die Wundfläche ließ sich nicht bedecken, was neue Verwachsungen und 3 Monate später den Tod an Darmverschluß zur Folge hatte. B. rät, die Entfernung retinierter Früchte möglichst bald nach dem Ableben zu vollziehen.

Auvray (Paris): Drei Laparotomien wegen Magenverwundung. Im ganzen hat A. jetzt siebenmal wegen Magenverletzung mit vier Heilungen operiert. Es kommt vor allem auf eine breite Öffnung im Lig. gastrocolicum an, die allein die genaue Absuchung der hinteren Magenwand gestattet. Sollte dies nicht zum Resultate führen, schreite man bei leerem Magen zu einer breiten Gastrotomie.

Diskussion. Savariaud (Paris) empfiehlt vor allem eine quere (Hilfs-) Inzision durch die Rippenbogen. Beim Auftreten eines Pneumothorax vernäht er Diaphragma und M. obliq. abdom. Die Explorativgastrotomie kann nur eine Ausnahmemaßregel darstellen.

Auvray (Paris): Manchmal läßt sich die Verletzung der hinteren Magenwand nicht feststellen ohne Inzision des Magens; das gleiche gilt von Blutung im Mageninnern.

Délagénière (le Mans) hält den Schlitz im Mesokolon für ausreichend zur Untersuchung und Naht der hinteren Magenwand; die Eröffnung des Magens stelle nur eine Ergänzung dar.

v. Zawadski (Warschau) hat in 20 Fällen die hintere Magenwand nähen können, ohne daß der Magen eröffnet wurde.

Legueu (Paris): Leberverletzungen. Die Schußverletzungen lassen nicht immer die Perforation in der Bauchhöhle sofort erkennen, und doch weist die Laparotomie erhebliche Verletzungen und Blutung nach. Die Naht des Wundkanales ist nicht zu empfehlen; L. begnügte sich mit Tamponade und brachte drei Verwundete durch. Ernster sind die Verletzungen mit der blanken Waffe, woran er einen Mann verlor.

Dujon (Moulins): Cholecystoduodenostomie wegen Verschluß durch Verwachsungen nach tuberkulöser Peritonitis; Heilung.

Im Titel ist das Wesentliche enthalten.

Berthomier (Moulins): Differentiell-diagnostischer Wert der Untersuchung in linker Seitenlage bei Appendicitis. Dabei soll große Empfindlichkeit am McBurney auftreten, selbst wenn sie in Rückenlage fehlt; bei Salpingo-Oophoritis und Enterocolitis mucosa bleibe er schmerzfrei.

Walther (Paris): Epiploitis chronica. Verwachsungen und Verdauungsstörungen, dicke, derbe, höckerige Tumoren kennzeichnen das Bild dieser Entzündung, die vor allem den rechten freien Rand des Netzes entlang dem Colon ascendens befällt. Zur Heilung der mitunter nicht leicht zu deutenden Beschwerden ist oft die Resektion der rechten Hälfte des Epiploion erforderlich.

Riche (Montpellier): Primärer Zylinderepithelkrebs des Nabels. Dieser von Forgue operativ geheilte Fall beweist, daß neben dem Plattenepithelkrebs des Nabels auch diese Form primär auftreten kann, was sich aus erhaltenen Resten des Ductus omphalomesentericus erklärt.

Pauchet (Amiens): Heilung von vier Fällen tuberkulöser Erkrankung des Coecum. In einem Falle genügte die einseitige geschlossene Ausschaltung, ein zweiter wurde durch nachfolgende Resektion zur Heilung gebracht. Zweimal konnte sogleich die Resektion und seitliche Ileocoloanastomose ausgeführt werden; die Heilung hat sich das eine Mal seit 6, in einem zweiten Falle seit 4 Jahren erhalten.

Lambret (Lille): Heilung eines entzündlichen Pseudokrebses (!) des Querkolon durch Ileosigmoideostomie. Die Diagnose eines vorgeschrittenen Krebses war nicht allein klinisch durch Verdauungsstörungen, Magerkeit, nachweisbaren höckerigen Tumor, sondern auch durch die weißgraue Farbe bei der Biopsie gegeben; trotzdem trat völlige Heilung — Schwund der Tumoren —

durch Ileosigmoideostomie mit einseitiger Ausschaltung nach 3 Wochen ein. Tuberkulose stellt L. in Abrede.

Princeteau (Bordeaux): Herniae epigastricae beim Kinde. Unvollständige Ausbildung der Inscriptiones tendineae an der Unterseite der Mm. recti ist nach P. eine der Hauptursachen für diese Hernien, deren Heilung ihm bei drei Kindern gelang. Entweder näht er die beiden Fascienränder übereinander, oder er schlägt einen Lappen aus der Rectusscheide darüber und lagert außerdem den entsprechenden Rectus noch davor.

Delangre (Tournai) führt die häufigen Rezidive nach Radikaloperationen bei Brüchen alter Leute auf die fettreiche Hülle des Samenstranges zurück. In drei Fällen, wo er die Resektion des Vas deferens ausführte und den Leistenkanal fest verschloß, hat er guten Erfolg erzielt.

Harnwege.

Pozzi (Paris): Ureteroanastomose. Bei Operation einer Beckeneiterung war der Ureter zwischen zwei Klemmen in zahlreichen Verwachsungen durchtrennt worden. P. invaginierte das obere in das untere Ende, nachdem er eine kleine Manschette von Schleimhaut übergestülpt hatte. Zuerst gab es eine Fistel, die sich bald schloß; es ließ sich dann durch Harnscheidung feststellen, daß beiderseits Urin in gleicher Menge, rechts jedoch nicht stoßweise, entleert wurde.

Fournier (Amiens) durchschnitt bei Myomoperation den Ureter quer. Es wurden die beiden Enden geschlossen, seitliche Anastomose hergestellt und Peritoneum darüber genäht. Die Heilung erfolgte mit ungestörter Funktion.

Geschlechtsorgane.

Forgue (Montpellier): Zwei Fälle von primärem Deciduoma malignum der Eierstöcke. Sie sind Analoga solcher an den Hoden beschriebenen Geschwülste, von außerordentlicher Malignität und den Embryomen zuzuzählen, und setzen sich zusammen aus Langhans'schen Zellen und syncytiumartigen Massen.

Delétrez (Brüssel): Zwei Fälle von Hysterektomie wegen puerperaler Sepsis. Geheilt wurde die per vaginam operierte, während die laparotomierte Pat. starb. Von 39 zurzeit veröffentlichten Fällen heilten 20; für gewisse Formen puerperaler Infektion ist somit die Hysterektomie durchaus indiziert, wenn auch die richtige Entscheidung sehr schwer sein mag. Leider äußert sich Ref. nicht, ob er die Laparotomie oder die vaginale Operation bevorzugt.

Lapeyre (Tours): Konservative Anheftung des Uterus an die Bauchwand bei Verletzungen desselben im Verlaufe von Adnexoperationen oder Myomenukleationen. Dies kann sich ereignen bei Tumoren des Lig. latum, der Ovarien, ektopischer Schwangerschaft, einseitigen Adnextumoren u. ä. Die stark blutende Fläche wird teils mit Peritoneum bekleidet, teils der vorderen Bauchwand angeheftet. L. hofft, auf diese Weise noch einen konzeptionsfähigen Uterus zu erhalten.

Jayle (Paris): Spontane Stenosierung oder Verschluß des Orificium uteri ext. oder des Cervicalkanales nach Geburten. Ohne daß irgendwelche (wahrscheinlich verätzende) Behandlung vorausgegangen wäre, vor allem nach Amputatio colli, oft erst nach 10—12 Jahren, mitunter sogar noch in der Menopause, können die erwähnten Erscheinungen eintreten.

Psaltoff (Smyrna) zieht bei alten vernachlässigten Prolapsen die abdominale Hysterektomie mit Fixation des vaginalen Stumpfes in die Bauchdecken den übrigen Methoden vor.

Cazin (Paris): Operationsmethode genitaler Prolapse. Er lehnt sich an die Vorschläge von Greves und Chaput an, die sich hauptsächlich des Levator ani zur Festigung des Beckenbodens bedienen. C. näht zuerst von der vorderen Scheidenwunde aus den oberen Teil der Levatoren zusammen, reseziert ca. 4—5 cm Schleimhaut und macht die vordere Kolporrhaphie; hierauf werden von der hinteren Scheidenwunde aus die Levatoren miteinander vereinigt.

Gauthier (Luxeuil): Ein Fall von Uterus didelphys; totale abdominale Hysterektomie. Die Menstruation war bei der Trägerin stets mit Schmerzen verbunden; es entwickelte sich ein Tumor bis in Nabelhöhe; nur eine Scheide war vorhanden, die andere cystisch umgebildet, mit Blut ausgefüllt. Jeder der Uteri hatte seinen Eileiter.

Gliedmaßen.

Moty (Arméa): Abnormes Längenwachstum der Knochen bei Erwachsenen nach Osteomyelitis. Autoptischer Befund an einem Manne, der längere Zeit an Rheumatismen der Schulter gelitten hatte und dann in wenigen Tagen einer akuten Osteomyelitis erlag. Das obere Drittel der Diaphyse war eburniert; nahe dem Gelenk, an der Epiphysenlinie, fanden sich kleine Eiterherde. Der kranke rechte Schaft war 1,5 cm länger als der gesunde linke.

Ceci (Pisa): Neue Operationsmethoden für Amputationen an den oberen Gliedmaßen. Der höchst originelle Gedanke, die Muskelstümpfe zu Bewegungen an beweglichen Prothesen zu benutzen, stammt von Vaughetti, ist jedoch von C. mehrfach in die Praxis umgesetzt worden: Es werden die Muskeln in Ring- oder Keulenform gebracht und nach der Heilung mit dem Mechanismus in Verbindung gesetzt. C. teilt drei Krankengeschichten mit. Die Operation wird voraussichtlich nur an den oberen Gliedmaßen verwendet werden.

Depage (Brüssel) bediente sich bei Kniescheiben-, Ober- und Unterschenkelbrüchen wiederholt vergoldeter Eisenbolzen, die, durch gebohrte Knochenkanäle gezogen, mit Mutterschrauben festgehalten werden.

Guyot (Bordeaux) empfiehlt bei Radialislähmung durch Callusdruck die Einlagerung der Nerven in Muskelsubstanz, so daß also Teile der tiefen Muskelschichten zwischen Radialis und Humerus gelegen sind.

Gourdon (Bordeaux): Unbedeutende Mißbildungen kongenitaler Natur am Hüftgelenke. Klinische Symptome und Behandlung. Die radioskopischen Befunde fehlen im Berichte; die mangelhafte Entwicklung tritt oft schon in der Kindheit durch schnelles Ermüden, Muskelkrämpfe, leichtes Hinken, intermittierende Schmerzen in Erscheinung und wird meist als Wachstumsbeschwerde gedeutet. Abduktionsstellung, Massage, Zelluloidapparate beseitigen die Beschwerden dauernd.

Calot (Berck sur mer): Behandlung der angeborenen Hüftgelenksverrenkung. C. stützt seine Empfehlung, im frühesten Kindesalter, gleich nach beendetem 1. Lebensjahre wenn möglich, zu redressieren, durch Vorführung von etwa 30 Kindern mit tadellos funktionellem und anatomischem Resultat.

Mencière (Reims) bedient sich zur Reposition der angeborenen Hüftgelenksverrenkung eines Hebels, der gleichzeitig von hinten nach vorn und von unten nach oben drängt, also in der Richtung auf die Pfanne und am Trochanter anfaßt. Die Anwendung ist gefahrlos und beugt Frakturen vor.

Rémy (Paris) berichtet über zwei Fälle von wiederholtem Bruche derselben Kniescheibe — keine Callusbrüche; im ersten riß die Kniescheibe beidemal durch Muskelzug, im zweiten erst durch Zug, dann später durch direktes Trauma.

Lardennois (Reims): Behandlung der spitzwinkligen Kniegelenksankylosen im Kindesalter durch krummlinige Durchtrennung. Die Idee ist nicht neu und stammt, wenn Ref. nicht irrt, von Schede (1894). L. führt die Giglisäge im Bogen durch den Knochen.

Le Fort (Lille): Das erworbene Genu recurvatum. Die Mitteilung bleibt beschränkt auf das Genu recurvatum als Komplikation der Koxitis; es besteht in drei Typen: 1) Einfache Folge der Bettruhe; 2) als kompensatorische Verkrümmung; 3) mit allgemeiner Schwächlichkeit und Genu valgum verbunden.

Phocas (Athen): Rechtwinkliges Genu valgum. Die hochgradige Difformität trat als Folge einer Osteomyelitis auf und wurde erfolgreich mit intraartikulärer Keilexzision — hintere Basis — behandelt. Es sind etwa zehn ähnliche Fälle bekannt.

Ménard (Berck): Behandlung der Fußwurzeltuberkulose des Kindes mit Astragalektomie. Nach Anlegung eines vorderseitlichen Hautschnittes wird der Talus mit der Kneifzange zerteilt und mittels scharfen Löffels unter behutsamer Schonung des Calcaneus entfernt. Die Drainage ist eine vorzügliche, die Form und Funktion des Fußes durchaus zufriedenstellend, fast normal. Heilungsdauer 3—6 Monate.

Brodier (Paris): Ausgedehnte Exstirpation der V. saphena wegen Unterschenkelvaricen. Die Saphena mit ihren zahlreichen Verzweigungen wird in ihrer ganzen Länge durch je zwei Inzisionen an Ober- und Unterschenkel bloßgelegt, die auf $^1/_3$ ihres Weges parallel nebeneinander laufen. Die Operation nimmt ziemlich viel Zeit in Anspruch, ist aber gutartig und hebt nicht nur den Gesamtzustand, sondern fördert wesentlich die Funktion.

Demonstration von Instrumenten.

Guyot (Bordeaux) zeigt: 1) einen Apparat zum Redressement des Pes varus; 2) zur Mobilisierung der Ellbogengelenksankylose; 3) Metallspirale als Schiene bei Knochenbrüchen der Kinder; 4) eine Kühlschlange für den Leib aus Gummirohr.

Dupuy (Paris) zeigt: 1) einen Apparat zur Fixierung der Knochenfragmente bei Schlüsselbeinbrüchen, der mittels Gurtes an der Hüfte befestigt wird; 2) Gehapparat für Unterschenkelbrüche; 3) Agraffen zur Fixierung der Knochenfragmente mit äußerlich sichtbarem Knopf zum Abnehmen nach beendeter Callusbildung; 4) ein Sterilisationsverfahren für Katheter mit Formalin.

Gourdet (Nantes) legt einen Verweilkatheter aus gummierter Seide vor.

Délagénière (le Mans): 1) Laparotomiewundhaken mit Cremaillère. 2) Metalldrain, um Gaze oder andere Drainrohre durchzuleiten; 3) doppelläufigen Uteruskatheter; 4) Korkzieher für Myome; 5) Arterienklemmen nach Spencer-Wells; 6) Nahtapparat für den Choledochus und seitliche Ureterenverletzungen.

Monprofit (Angers): 1) Apparat, um bei Amputationen die Weichteile auseinander zu halten; 2) selbsttätiger Laparotomiewundhaken.

v. Zawadski (Warschau) demonstriert einen Chloroformierapparat, ähnlich dem Harcourt'schen.

Barbarin (Paris) beschreibt ausführlich seinen orthopädischen Operationstisch, den er in Anlehnung an eine Reihe anderer kombiniert hat, und für den er somit keine Priorität beanspruchen wolle. Er eigne sich vor allem zum Anlegen fester Verbände und Korsetts. **Christel** (Metz).

---

24) **Enderlen.** Ein Beitrag zum traumatischen extraduralen Hämatom.
(Deutsche Zeitschrift für Chirurgie Bd. LXXXV. p. 165.)

E. bespricht die Schwierigkeit der Diagnose der Meningealblutung in Fällen, die klinisch nicht ganz typisch dem Lehrbuche gemäß ausgeprägt sind. Insbesondere werden die Fälle hervorgehoben, wo nach den vorliegenden Gehirnerscheinungen an den Extremitäten der Blutungsherd kontralateral vermutet oder auch gesucht wird, während er tatsächlich kollateral liegt. Drei derartige eigene Beobachtungen aus der Baseler Klinik werden beigebracht. In Fall 1 wurde nur auf der kontralateralen Seite resultatlos trepaniert; Pat. starb, und die Sektion zeigte die Meningeablutung auf der kollateralen Seite. In Fall 2 und 3 wurde ebenfalls kontralateral nutzlos trepaniert, daran aber sofort auch die kollaterale Schädeleröffnung angeschlossen, das Hämatom gefunden, entleert und die Heilung der Pat. erreicht. Obwohl in ganz seltenen Fällen ein Fehlen der Pyramidenkreuzung nicht in Abrede zu stellen ist, kann doch zur Interpretation der kollateralen Motilitätsstörungen auf ein solches Verhalten nicht generell Bezug genommen werden. E. referiert, was von den verschiedenen Autoren, namentlich den Neurologen, hier zur



Erklärung des Zusammenhanges der Erscheinungen angenommen ist, und scheint selbst geneigt, anzunehmen, daß das Meningeahämatom unter Umständen mehr die entgegengesetzte Hirnhälfte komprimieren kann, als diejenige seines eigenen Sitzes, wodurch sich die kollaterale Lähmung zwanglos erklärt.

Eine Kaufmann entnommene Abbildung eines Hirnpräparates erweist die Stichhaltigkeit dieser Theorie. Von einer diagnostischen Schädelpunktion, deren Literatur E. anerkennend anführt, hält er deshalb nicht viel, weil dicke Blutgerinnsel leicht sich der Aspiration durch eine enge Nadel entziehen könnten, und sieht deshalb eine Probeanbohrung des Schädels nach Collin als ungleich sicherer an.

Weiterhin folgen noch Erörterungen, inwieweit auch traumatische Hirnblutungen, Spätblutungen nach Trauma, thrombotische Encephalomalakie, Rindenabszesse ein Meningeahämatom vortäuschen können.

Das praktische Ergebnis der ganzen Untersuchung geht dahin, daß auch bei nicht ganz unzweideutiger Diagnose frühzeitig zur Trepanation geschritten werden soll, sobald nach einem Kopftrauma bleibende und zunehmende Zeichen schwerer Funktionsstörung vorhanden sind, auch dann, wenn nichts anderes als die direkten Herdsymptome vorliegen. **Meinhard Schmidt** (Cuxhaven).

25) **Rauschke.** Über die Beziehungen zwischen Kopftraumen und Hirntumoren.

(Veröffentlichungen aus dem Gebiete des Militär-Sanitätswesens Hft. 35. [v. Bergmann-Festschrift.])

Pathologische Anatomie und Klinik haben auf obige Frage verschiedene Antworten gegeben, meist in verneinendem Sinne. Bei einer kritischen Würdigung von vier genauer mitgeteilten Fällen von Hirngeschwulst, aus dem 55 Fälle betreffenden Materiale der psychiatrischen Klinik Berlin aus der Zeit vom 1. April 1904 bis 1. Juni 1906 ausgewählt, glaubt Verf. nur für einen (Schlag auf den Schädel mit rasch vorübergehender Bewußtlosigkeit — nach 1 Jahre Jackson'sche Krampfanfälle durch Cyste) die Frage bejahen zu müssen, in den übrigen drei vom wissenschaftlichen Standpunkte nur die Möglichkeit zugeben zu können.

Lessing (Hamburg).

26) **Downie.** A case of sarcoma of the temporal dura mater, which simulated a suppurative mastoiditis.

(Practitioner 1906. November.)

Beschreibung eines Falles von Sarkom der Dura mater bei einem 1 Jahr 9 Monate alten Kinde. Starke Ohreiterung, Schwellung hinter dem rechten Ohr, sowie rechtsseitige Facialislähmung täuschten eine eitrige Mastoiditis und Otitis media vor; 2mal wurde operiert. Die eitrigen Granulationen ließen mikroskopisch nichts Bösartiges erkennen. Erst 4 Wochen später zeigte sich ein schnell wachsendes, von der Dura mater oberhalb des Tegmen tympani ausgehendes Sarkom, dem das Kind nach kurzer Zeit erlag. **Jenckel** (Göttingen).

27) **Tilmann.** Zwei Fälle von Hirntumor.

(Deutsche Zeitschrift für Chirurgie Bd. LXXXV. p. 93.)

Der erste der hier mitgeteilten von T. operierten Fälle zeigt, daß manchmal für inoperabel gehaltene Hirngeschwülste bei der operativen Autopsie sich doch als operabel erweisen können. Bei dem betreffenden 10jährigen Knaben hatten sich binnen 5 Monaten langsam Hirngeschwulstsymptome in Gestalt von Kopfschmerzen, Erbrechen, Schwindel, Konvulsionen, sowie Stauungspapille nebst beginnender Erblindung entwickelt. Erst spät, als schon Erblindung bei gleichzeitigen wahnsinnigen Kopfschmerzen eingetreten war, bemerkte man Krämpfe im linken Facialisgebiet und leichte Parese des linken Facialis und Hypoglossus, wonach man trepanatorisch mit Bildung eines Wagner'schen Lappen zunächst nur in der Absicht

einer Palliativoperation auf die Zentralwindungen einging. Man fand eine Usur des Knochens und unter ihr ein Gliom der Hirnrinde, das wohl von dem Stirnhirn ausgegangen war, um dann erst auf die Zentralfurche und das Operculum überzugreifen. Die Geschwulstentfernung gelang mittels digitaler Ausgrabung dem Gefühle nach. Günstiger Heilungsverlauf mit sofortiger Beseitigung der Kopfschmerzen. Das zunächst stark benommene Bewußtsein hellte sich nach 3 bis 4 Wochen auf. Zunächst Paresen der linken Körperhälfte, lang andauernde Sedes inscii. Nach 8 Wochen erste Gehversuche, dann weitere Heilungsfortschritte bei allerdings unveränderter Blindheit. Heilung zurzeit 8 Monate lang andauernd. Die Operation wirkte sicher lebensrettend und beseitigte alle bestehenden Beschwerden.

In Fall 2 wurde bei einem, wie die Sektion zeigte, durch Kleinhirngeschwulst veranlaßten schweren Hydrocephalus internus ein wenigstens palliativer bemerkenswerter Erfolg durch die Operation erzielt. Bei dem 14jährigen Mädchen bestanden bei sehr großem Kopfumfange (64 cm) außer verschiedentlichen Lähmungserscheinungen ebenfalls heftigste Kopfschmerzen. — Da die Erscheinungen schon 10 Jahre zurückdatierten, war an angeborenen Wasserkopf gedacht. Man machte eine Kraniektomie am rechten Scheitelbein und fand die Dura nicht pulsierend. Darauf Punktion des Seitenventrikels und Entleerung von 220 ccm Liquor in Absätzen binnen 25 Minuten, wonach die Duralpulsation sich einstellte. Der Puls sank von 146 auf 110, die Kopfschmerzen waren verschwunden. Weiterhin fand spontan eine Liquorentleerung, zunächst ins Unterhautbindegewebe, dann vermittels einer sich in der Wunde bildenden Fistel statt. (Also eine v. Mikulicz'sche Ventrikeldrainage, die sich von selbst ausgebildet hat.) Der Fistelfluß fand nicht permanent statt; stockte er, so rezidivierten die Kopfschmerzen. Im ganzen überlebte Pat. die Operation 31 Tage; sie starb schließlich unter hohem Fieber nach Eruption eines starken Exanthems. (Scharlach?)

Meinhard Schmidt (Cuxhaven).

28) **D'Urso.** Doppia cerebellotomia per presunto tumore del cervelletto.
(Arch. ed atti della soc. ital. di chir. XVIII. Rom 1906.)

Die Seltenheit derartiger Fälle und die Schwierigkeit der Diagnosenstellung rechtfertigt die Mitteilung der Beobachtung des Verf.s. Ein 9jähriger Knabe erkrankte 3 Monate vor der Aufnahme in die Klinik mit Schwindelanfällen. Bald stellten sich Kopfschmerzen ein; dann konnte Pat. den Kopf nicht mehr gerade halten, sondern nur leicht nach vorn geneigt und nach links gedreht; Erbrechen und taumelnder Gang kamen hinzu. Seh- und Hörvermögen ließen links nach. — Die Perkussion des Schädels war besonders rechts hinten schmerzhaft. Strabismus convergens. Adduktions- und Abduktionsbewegungen der Augen sind aufgehoben, die rechte Lidspalte ist etwas kleiner als die linke, ganz leichte linksseitige Facialisparese, leichte Abweichung der vorgestreckten Zunge nach links. Leichte Schluckbeschwerden, keine Sprachstörungen. Leichte motorische Schwäche der Beine, die links stärker ist als rechts. Die Reflexe waren im allgemeinen gesteigert, nur der Abdominal- und Cremasterreflex fehlten. Die Pupillen reagierten träge. — U. stellte die Diagnose auf Geschwulst des Kleinhirns oder des Pons. Mit Rücksicht auf die für Kleinhirngeschwülste charakteristische Ataxie wurde eine solche als das wahrscheinlichere angenommen, und da manches auf den rechtsseitigen Sitz hinzuweisen schien, entschloß sich Verf. zunächst rechts und hinten die Kraniektomie auszuführen. Der Operationserfolg war negativ: Dura, Hirnoberfläche normal; Punktion, Inzision und Tastung des Kleinhirns ergab nichts Pathologisches, außer den Zeichen des Hirndruckes. Nach Heilung der Operationswunde wurde einen Monat später auch links die hintere Schädelgrube geöffnet mit demselben negativen Erfolge. Der Kranke starb später zu Haus an zunehmenden Hirndrucksymptomen. Die Sektion ergab neben starker Ausweitung des Ventriculus quartus ein diffuses Gliosarkom des Pons, besonders nach dessen rechter Seite hin.

A. Most (Breslau).

29) **Voss.** Multiple Hirnabszesse bei gleichzeitig bestehender Mittelohreiterung und eitriger Bronchitis.

(Veröffentlichungen aus dem Gebiete des Militär-Sanitätswesens Hft. 35 [v. Bergmann-Festschrift.])

V. schildert die Krankengeschichte eines $3^1/_4$jährigen Knaben, der im Verlauf obiger Erkrankungen an typischen Anfällen Jackson'scher Rindenepilepsie erkrankte. Nachdem eine im Anschluß an die Radikaloperation vorgenommene Schläfenlappenpunktion einen Abszeß nicht hatte aufdecken können, wurde während eines erneuten linksseitigen Anfalles mittels eines Wagner'schen Haut-Periostknochenlappens die rechte motorische Region freigelegt, ohne daß es jedoch gelang, durch Punktion oder Inzision den vermuteten Eiterherd zu finden. Tod nach erneutem Anfalle. Bei der Sektion fanden sich neun etwa erbsengroße Abszesse, zum größten Teile dicht gruppiert um das obere Ende der rechten Zentralfurche, und zwar etwa 1,5 cm vom oberen Rande des gebildeten Haut-Periostknochenlappens entfernt.

Im Anschluß an diesen Fall erörtert V. die Frage, ob die Abszesse otogener Herkunft hätten sein können, und kommt auf Grund mehrerer in der Literatur mitgeteilter Beobachtungen zu dem Schluß, daß weder ihre weite Entfernung von dem Eiterherd im Schläfenbeine, noch ihre Multiplizität eine derartige Möglichkeit ohne weiteres ausschließen; ihre bronchiogene Entstehung ist jedoch wahrscheinlicher. Zwei Abbildungen im Texte geben die Lage der Abszesse im Gehirn wieder, während eine beigegebene Tafel zwei Bilder der vorgefundenen histologischen Veränderungen enthält. **Lessing** (Hamburg).

30) **P. L. Friedrich.** Die operative Stellungnahme zur akuten progredienten infektiösen Encephalitis.

(Deutsche Zeitschrift für Chirurgie Bd. LXXXV. p. 516.)

F. berichtet einen Fall akuter progredienter infektiöser Encephalitis, den einzigen seiner Art unter 52 von ihm behandelten schweren Schädel- und Hirnverletzungen, und den er durch Trepanation geheilt hat. Pat., 20 Jahre alt, war, wie die erst nachträglich erhebbare Anamnese ergab, an einem Abend 8 Uhr durch einen Messerstich in die rechte Schläfe verletzt worden, war dann noch eine Treppe hoch in seine Schlafstube und zu Bett gegangen. Er mußte in der Nacht mehrmals erbrechen und fühlte, daß er den linken Arm und das linke Bein nicht mehr bewegen konnte. Am nächsten Morgen konnte er Kopf und Rumpf nicht mehr erheben, auch nicht sprechen. Das Erbrechen dauerte bis zum zweitnächsten Abend, wo Pat. in die Klinik kam. Er war apathisch, benommen, nur kurze, aber artikulierte Worte von sich gebend, warf sich stets auf die verletzte rechte Seite. Scharfrandige Wunde der rechten Schläfe ohne nachweisliche Knochenverletzung. Temperatur 37,8, Puls 52, hart, steil. Linksseitige Facialislähmung, spastische Lähmung des linken Armes und Beines. Steigerung des Patellarsehnenreflexes und Fußklonus links. Man denkt an Meningeablutung, beschließt aber, noch beobachtend zu warten. In der Nacht erst Unruhe, dann tiefe Somnolenz. Die Lähmung von Facialis und beiden Extremitäten ist vollständig geworden. Deshalb 65 Stunden nach der Verletzung Trepanation mittels Wagner'schen Lappens. Die nur wenig pulsierende Dura zeigt einen kleinen Stich, dem entsprechend jetzt auch die noch übersehene Durchstechung des Schädels gefunden wird. Weitere Durchtrennung der Dura, zwischen ihr und der Pia ein ganz flacher, geronnener Bluterguß. Arachnoidea blutig imbibiert. Breiig veränderte, suffundierte, gelblich verfärbte Hirnsubstanz quillt langsam vor; ein etwa 3 cm langer Kanal führt in den Hauptherd der Erweichungszone. Nach weiterer spontaner Entleerung des Hirnerweichungsbreies wird ein Drainrohr in den Hirndefekt, zwischen weiche und harte Hirnhaut ein Gazetampon gelegt und beides durch ein in den Haut-Knochenlappen gemachtes Loch herausgeleitet. Naht; sehr günstiger, wenn auch durch Pneumonie komplizierter Heilungsverlauf. Schon während der ohne Narkose ausgeführten Operation kehrte das Bewußtsein wieder, vom 4. Tag an die Motilität der Glieder usw.

Diagnostisch ist hervorzuheben, daß der »freie Intervall« in diesem Falle bis zum Einsetzen von Apathie und Benommenheit fast 2 Tage dauerte. Dasselbe scheint also bei der Encephalitis durchschnittlich länger als beim Meningeahämatom, aber kürzer als beim Hirnabszeß zu sein.

Meinhard Schmidt (Cuxhaven).

31) **Hänisch.** Fall von symmetrischer Erkrankung der Tränen- und Mundspeicheldrüsen (Mikulicz-Kümmel) mit »Heilung« durch Röntgenstrahlen.

(Fortschritte auf dem Gebiete der Röntgenstrahlen Bd. X. Hft. 5.)

Verf. behandelte einen ausgesprochenen mittelschweren Fall von Mikulicz-Kümmel'scher Krankheit mit hühnereigroßen Geschwülsten der Parotis, bohnengroßen Anschwellungen der Tränendrüsen, Derbheit und geringer Vergrößerung der Glandulae sublinguales, linsengroßer Glandula buccalis rechts. Das subjektive Befinden war außer geringer Trockenheit im Munde und etwas Brennen in den Augen ungestört.

Bestrahlt wurde in sieben Sitzungen (zu 10 Minuten) 4mal die linke, 3mal die rechte Seite. 8 Monate nach der Bestrahlung war von den Drüsengeschwülsten nichts mehr zu sehen. 15 Monate nach der Behandlung war Pat. noch rezidivfrei. Es scheint also in diesem Falle eine Heilung vorzuliegen.

Gaugele (Zwickau).

32) **W. Armknecht.** Heilungsergebnisse beim Lippenkrebs. Ein Beitrag zur Technik der radikalen Lymphdrüsenexstirpation.

(Deutsche Zeitschrift für Chirurgie Bd. LXXXV. p. 641.)

Heidenhain, aus dessen Krankenhausstation in Worms die Arbeit hervorgegangen ist, hat das von ihm für den Brustkrebs aufgestellte Prinzip der ausgiebigsten Mitausrottung der benachbarten Lymphgefäße und -Drüsen auch auf die Operation der Lippenkrebse übertragen, bei der alle Halsdrüsen beiderseits mitgenommen werden sollen. Die Operationstechnik ist folgende: Zur Ausräumung der Submaxillargruben dient ein nach unten konvexer Bogenschnitt, unter dem Unterkieferrande vom Warzenfortsatze bis 2 cm seitlich von der Kinnspitze. Aufklappung der Wunde, Unterbindung vom Stamme der Art. maxill. ext. und der Vena facialis ant. oberhalb des Kieferrandes, Ablösung dieser Gefäße mit den dazwischen liegenden, oft nur hirsekorngroßen, supramandibulären Lymphdrüsen. Inzision der oberflächlichen Fascie, entlang dem vorderen Digastricusbauch und dem Kieferrande. Zurückklappen der Fascie, Exstirpation der Gl. submaxillaris und der sie umgebenden Lymphdrüsen nach Unterbindung des Ausführungsganges. Das ganze Paket hängt schließlich an seinem Gefäßstiele, der unterbunden und getrennt wird. Folgt ein zweiter von der Mitte des Submaxillarbogenschnittes entlang dem vorderen Kopfnickerrande bis fast zum Schlüsselbeine geführter Schnitt, von dem aus alle die großen Gefäße begleitenden Drüsen weggenommen werden. Läßt sich der Kopfnicker nicht genügend lateralwärts ziehen, so wird er unten quer durchtrennt. Zur Ausräumung der Submentalgegend dient ein vertikaler Medianschnitt von der Kinnmitte bis zum oberen Schildknorpelrande. Ganz zuletzt erfolgt die Karzinomexstirpation mittels rechteckiger Schnittführung und in ganzer Höhe der Lippe mit daran geschlossener Plastik, meist nach v. Langenbeck. Erster Verbandswechsel erst nach 8 Tagen.

Nach dieser Methode sind in Worms eine Reihe zwar nicht zahlreicher Fälle behandelt, diese aber mit ausgezeichnetem Endresultate. Von 28 Operierten können 25 für Beurteilung des Verfahrens verwertet werden. Drei derselben gelangten, primär auswärts operiert, mit Rezidiven zur Beobachtung und starben sämtlich trotz gründlicher Sekundäroperation an Rezidiv bzw. Metastase. Drei Pat. wurden wegen zu hohen Alters oder wegen Schwäche nur mit Geschwulstoperation ohne Drüsenausräumung behandelt, davon starben nach 3 und 4 Jahren zwei an anderen Erkrankungen, der dritte erlag einem Rezidiv. Die übrigen 19 Kranken

wurden radikal operiert. Nur ein Pat. starb nach 2 Jahren an Metastasen. Es starben rezidivfrei drei nach $4^1/_2$—6 Jahren. Zehn leben rezidivfrei, 3 Jahre und länger nach der Operation, und fünf noch nicht so lange Zeit. Das ergibt: Heilungen = 94,7%, Heilungen (vor mehr als 3 Jahren operiert, rezidivfrei) von 14 Fällen 13 = 93%. Andere Lippenkarzinomoperationsstatistiken, freilich auf größeren Zahlen beruhend, vom Verf. aus der Literatur herangezogen, halten den Vergleich mit diesem Resultate nicht aus. Zum Schluß erörtert A. noch zwei Zungenkarzinomoperationen Heidenhain's, die auch mit voller Drüsenausräumung behandelt sind. Die Pat. leben 7 und $5^1/_2$ Jahre rezidivfrei. Literaturverzeichnis von 19 Nummern ist beigefügt. **Meinhard Schmidt** (Cuxhaven).

33) **Walther.** Énorme kyste hématique du con.

(Bull. et mém. de la soc. de chir. de Paris T. XXXII. p. 470.)

W. entfernte bei einem 72jährigen Manne eine cystische Geschwulst der linken Halsseite, die sich im Verlaufe von ca. 8 Jahren zu einer etwa zweifaustgroßen Geschwulst entwickelt hatte und infolge der starken Verdrängung des Kehlkopfes nach rechts hin erhebliche Atembeschwerden verursachte; bei der Operation gelang nach Punktion und Entleerung einer reichlichen Menge schokoladefarbiger Flüssigkeit die Ausschälung der Geschwulst sehr leicht und ohne Verletzung größerer Gefäße. Bei der histologischen Untersuchung bot die Geschwulst das Bild eines Angioms mit Entwicklung einer großen Cystenhöhle. In Rücksicht auf das Alter des Pat. und das Fehlen eines größeren Gefäßstieles an der Geschwulst glaubt W. nur angiomatöse Transformation einer primär vorhandenen Cyste annehmen zu müssen. **Thümer** (Chemnitz).

34) **C. Jackson.** Thyrotomy and laryngectomy for malignant disease of the larynx.

(Brit. med. journ. 1906. November 24.)

Verf. führte die Thyreotomie wegen bösartiger Erkrankung 15mal aus an Pat. im Alter von 33 bis 81 Jahren, ausnahmslos Männern. Die Geschwülste waren alle klein: von Erbsengröße bis etwas über Kubikzentimetergröße. Es waren 12 Plattenepithelkarzinome, 1 Scirrhus, 1 Zylinderzellenkarzinom, 1 Sarkom. — Von 14 Fällen — der letzte ist erst vor kurzem operiert — waren 11 über 1 Jahr rückfallfrei (78%), was J. mit relativer Heilung bezeichnet. Das Ergebnis für die Stimme war leidlich gut, in einigen war die Stimmlage erhöht. Verf. hält die Thyreotomie für angezeigt bei intralaryngealen bösartigen Erkrankungen im Beginn.

Ist die Erkrankung über den Kehlkopf hinausgeschritten, so wählt J. die Fälle zur Laryngektomie äußerst sorgfältig aus. Von 29 solcher Fälle operiete er mittels Laryngektomie nur 8, und zwar ohne Todesfall! Weit wichtiger als die Ausdehnung der Erkrankung ist für die Auswahl zur Operation der Allgemeinzustand des Pat. Das beweisen zwei erfolgreiche Fälle, in denen J. Kehlkopf, erkrankte Drüsen, Muskeln, Nerven, Carotiden der einen Seite, Vagus, Teile von Speiseröhre, Rachen und Zunge entfernte. — Die Operierten — nur Männer — standen im Alter von 52 bis 75 Jahren. Von insgesamt 49 Pat. bösartiger Kehlkopferkrankung, die J. zu Gesicht bekommen hat, waren nur 4 Frauen. — Nur 2 der Operierten machten völlig primäre, wasserdichte Heilung ihrer Rachenwunde durch, die übrigen trugen mehr oder weniger lange Zeit eine Fistel. Die Luftröhre war stets in die Haut eingenäht worden, so daß sie vor dem Einfließen von Flüssigkeit geschützt blieb. In zwei Fällen fanden sich tief gelegene, nur mit dem Tracheoskop sichtbare Schleimhautgeschwüre der Luftröhre, die auf Ätzung mit Arg. nitr. glatt heilten. — Alle Pat. mit Laryngektomie, die länger als 1 Jahr lebten, entwickelten eine leidlich verständliche Mundhöhlenstimme, deren Ausbildung wesentlich von Übung und Fleiß abhängig war. — In einem Falle konnte der Aufbau der Speiseröhre, der auf 2 Zoll an seiner vorderen Wand hatte entfernt werden müssen, nicht wieder bewerkstelligt werden: die Speiseröhrenränder wurden in die Hautwunde eingenäht und näherten sich allmählich bis zu einem ganz

schmalen Spalt. — Von den 8 Laryngektomierten blieben sicher 3 nach Ablauf eines Jahres rückfallfrei. — Vor der Operation ist die Mundhöhle zahnärztlich vorzubereiten: Entfernung von Wurzeln, Füllung kariöser Zähne, Spülungen mit 1:500 Karbolsäure alle 3 Stunden, fleißiger Gebrauch der Zahnbürste. Während des Eingriffes hat ein Assistent nur für die Atmung zu sorgen und den Blutdruck zu messen. Die Chloroformnarkose darf nur so weit gehen, daß der Trachealreflex nie ganz schwindet; er bildet den größten Schutz gegen die Pneumonie. Der Kehlkopfreflex wird durch 20%iges Kokain beseitigt. Tamponkanülen sind unnötig, werden ersetzt durch die Trendelenburg-Rose'sche Hängelage. Stets macht J. die vorgängige Tracheotomie. — Während der Nachbehandlung ist die wichtigste Regel: kein Morphium oder anderes den Husten herabsetzendes Mittel! Für die ersten 12 Stunden starke Schräglage mit hochgestelltem Fußende, im Laufe weiterer 12 Stunden allmählicher Übergang in eine aufrecht sitzende Stellung, am 2. Tage Aufstehen, am 3. Herumgehen. — Bei der Thyreotomie bleibt die Wunde ganz offen, auch das Perichondrium wird nicht genäht; die große Laryngektomiewunde wird nie tamponiert! Zur Entleerung der Wundabsonderung wird der Kranke hin und wieder aufs Gesicht gelegt. Alle Speisen und Getränke und Spülwasser müssen frisch sterilisiert mit sterilen Gerätschaften gereicht werden. Nach der Laryngektomie wird während der ersten 5 Tage überhaupt nichts gegeben. Fließt späterhin die aufgenommene Nahrung in die Wunde, so tritt der Magenschlauch in seine Rechte.

In zweifelhaften Fällen — ob bösartig, ob nicht — empfiehlt J. stets die Probethyreotomie, da die endolaryngeale Probeentfernung sehr oft nicht ausreichend ist zur Sicherstellung der mikroskopischen Diagnose. In 20 Fällen von bösartiger Neubildung im Kehlkopfe fiel die mikroskopische Untersuchung endolaryngeal entfernter Stückchen negativ aus. **Weber** (Dresden).

35) **Perez.** Sui tumori maligni della laringe.

(Atti della clinica oto-rino-laringoiatrica della R. Universita di Roma 1906.)

Verf. hat 104 Fälle von Laryngektomien italienischer Autoren gesammelt, deren ausführliche Krankengeschichten berichtet werden. Wegen Karzinom wurden 76 Fälle, darunter 73 total operiert, wegen Sarkom 11 Fälle, darunter 1 total. Wegen Granulom, Tuberkulose, Laryngosklerom, Adenom und Papillom wurden je ein Fall total und wegen Aktinomykose und Adenom je ein Fall partiell operiert. Auch bei beginnendem Karzinom befürwortet P. die Exstirpation des gesamten Organes mit Ausräumung der seitlichen Hals- und der submaxillaren Lymphdrüsen. Nach 25 Laryngektomien der Jahre 1875/1890 traten 12 Rezidive (= 48%) ein, nach 33 Laryngektomien der Jahre 1891/1900 16 Rezidive (= 78,48%), nach 17 Operierten der Jahre 1901/1905 7 Rezidive (= 41,47%). **Dreyer** (Köln).

36) **E. Payr** und **A. Martina.** Über wahre laterale Nebenkröpfe; pathologisch-anatomische und klinische Beiträge.

(Deutsche Zeitschrift für Chirurgie Bd. LXXXV. p. 535.)

Die Arbeit beginnt mit einer Einteilung der überzähligen bzw. »Neben«kröpfe, die in zwei Hauptgruppen zerfallen, in solche, die von der mittleren Schilddrüsenanlage ausgehen, und solche, die der seitlichen Schilddrüsenanlage entstammen. Der letzten Gruppe gehören auch die im engeren Sinne »lateralen« Nebenkröpfe an, die in der seitlichen Halsgegend vorkommen, und von denen P. drei Fälle zu operieren hatte. Dieselben charakterisieren sich als »wahre« Nebenkröpfe, da sie mit der normal gelegenen Schilddrüse nicht durch eine Brücke von Schilddrüsengewebe verbunden waren, und auch als »isolierte«, da auch ein Zusammenhang mittels Bindegewebsstrang mit der eigentlichen Schilddrüse fehlte. Durch die P.-schen Fälle wird die Zahl der analogen und operierten Fälle, wie durch Anziehung der Literatur nachgewiesen wird, auf 21 gebracht — diese Fälle sind also selten. Aus den sehr ausführlich gegebenen Krankengeschichten ist folgendes hervorzuheben. Alle drei Pat. waren weiblichen Geschlechtes, 20, bzw. 28, bzw. 76 Jahre alt. Die bei ihnen langsam herangewachsenen Geschwülste hatten keinerlei wesent-

liche Beschwerden verursacht und waren diagnostisch nicht sicher zu beurteilen. In Fall 1 waren tuberkulöse Lymphome diagnostiziert, in Fall 2 ist die richtige Diagnose gestellt, da die Geschwulst bei den Menses regelmäßig etwas schwoll, in Fall 3 wurde an eine bösartige Entartung der Parotis gedacht. Der Operationsakt entsprach meist demjenigen gewöhnlicher Kropfoperationen; stets zeigten sich die Nebenkröpfe sehr gefäßreich, und erforderte die Entwicklung derselben sorgfältige Blutstillung mit sehr vielen Unterbindungen.

Sehr eingehend wird die anatomische und histologische Untersuchung der exstirpierten Nebenkröpfe gegeben. Ein besonderes Interesse bieten die in Fall 1 gewonnenen Kropfpräparate, die beim Durchschnitt gleich nach der Operation leise knirschten, ohne makroskopisch Kalkkonkretionen sehen zu lassen. Mikroskopisch fanden sich sehr eigentümliche und selten vorkommende geschichtete Kalk- oder Sandkörperchen, die teils interstitiell in Bindegewebsstroma zwischen den adenomatösen Drüsenhohlräumen, teils subepithelial in Papillen liegen. Fünf histologische Abbildungen veranschaulichen dieselben. Es wird vermutet, daß es sich um eine Verkalkung ausgeschiedener kolloider Massen handelt, die sich teils in die Follikellichtung, teils in das subepitheliale Gewebe ergossen. Literaturverzeichnis von 60 Nummern. **Meinhard Schmidt** (Cuxhaven).

Zur Frage von der osteoplastischen Amputation modo Sabaneieff.

Von

Dr. H. Hilgenreiner,
Spezialarzt für Chirurgie in Prag.

In Nr. 13 d. Zentralblattes sieht sich Dr. Radlinski in Warschau veranlaßt, auf ein Referat der Chevrier'schen Arbeit »Amputation ostéoplastique femoro-tibiale (dite de Sabaneieff); étude cadavérique« unter obigem Titel mit der Mitteilung eines Falles von osteoplastischer Amputation nach Sabaneieff zu antworten, da er aus dem genanten Referate (Nr. 7 d. Zentralblattes) herausgelesen habe, daß dieses Verfahren bislang nur an der Leiche ausgeführt wurde. Ich möchte deshalb darauf aufmerksam machen, daß sich die Bemerkung im Referate: »die Einzelheiten des sehr komplizierten Verfahrens, das bislang nur an der Leiche ausprobiert ist, können nicht ausführlich wiedergegeben werden,« welche die Mitteilung Radlinski's veranlaßte, nur auf die von Chevrier angegebene Modifikation bezieht, und daß ich bereits im Jahre 1899 über 19 Oberschenkelamputationen nach Sabaneieff berichten konnte[1]*, von welchen 13 aus der Literatur gesammelt waren, 6 Fälle, von welchen ich einige selbst zu operieren Gelegenheit hatte, der Klinik meines damaligen Chefs, des Herrn Prof. Wölfler entstammten. Die Nichtkenntnis dieser Fälle muß bei Radlinski um so mehr auffallen, als sämtliche von mir aus der Literatur gesammelten Fälle aus seiner weiteren Heimat, i. e. Rußland, stammen und drei von Sabaneieff selbst mitgeteilt wurden. Auch die Modifikation der in Rede stehenden Methode nach Abrashanow wurde in der genannten Klinik bereits erprobt und über zwei dieser Fälle in der genannten Publikation berichtet. Über die Vorzüge und Nachteile der Sabaneieff'schen Methode, über ihre Indikation und über die mit ihr konkurrierenden Methoden habe ich mich a. a. O. seinerzeit ausführlich geäußert, so daß ich darauf hinverweisen kann.*

---

[1] *Über die osteoplastischen interkondylären Oberschenkelamputationen nach Sabaneieff und Abrashanow. Beiträge zur klin. Chir. 1899, Bd. XXIV, Hft. 3, p. 761—810; ausführlich ref. in d. Zentralblatt 1899, p. 1092.*

Originalmitteilungen, Monographien und Sonderdrucke wolle man an *Prof. E. Richter* in Breslau (Kaiser Wilhelmstraße 115), oder an die Verlagshandlung *Breitkopf & Härtel*, einsenden.

Druck und Verlag von Breitkopf & Härtel in Leipzig, Nürnbergerstraße 36/38.

Zentralblatt
für
CHIRURGIE

herausgegeben
von

weil. E. von Bergmann, F. König, E. Richter,
in Berlin, in Berlin, in Breslau.

Vierunddreißigster Jahrgang.

Wöchentlich eine Nummer. Preis des Jahrganges 20 Mark, bei halbjähriger Vorauszahlung. Zu beziehen durch alle Buchhandlungen und Postanstalten.

Nr. 17. Sonnabend, den 27. April. 1907.

(Aus der chirurgischen Hospitalklinik [Prof. P. J. Diakonow] in Moskau.)

Die Behandlung der Gelenkankylosen vermittels Überpflanzung von Knorpelplatten.

Von

Privatdozent **R. J. Węgłowski.**

Bei der Behandlung der Gelenkankylosen besteht das zu erstrebende Ideal in einer vollkommenen Wiederherstellung der Gelenk-

funktionen. Leider befinden wir uns noch weit entfernt von diesem Ideale; wir erstreben oft sogar absichtlich eine Ankylose in einer für den Kranken möglichst günstigen Stellung. Die Ursache hierfür ist darin zu suchen, daß unsere Versuche, ein festgestelltes Gelenk wieder beweglich zu machen, größtenteils keine Erfolge aufweisen und früher oder später die Gelenkenden wieder fest miteinander verwachsen. — Um eine derartige feste Vereinigung zu verhindern, haben die Chirurgen zwischen die Gelenkenden die verschiedensten Gewebe eingeschoben — Bindegewebe, Fettgewebe, Muskel oder verschiedene Fremdkörper, wie Zelluloid, Goldplatten u. a. m. Hierbei ging man von der Beobachtung aus, daß Knochenbrüche nicht zu verheilen pflegen, sobald sich zwischen die Fragmente Muskel- oder irgendein anderes Gewebe lagerte. — In letzter Zeit sind einige klinische und experimentelle Studien veröffentlicht worden, welche die Frage der Überpflanzung von Muskelgewebe in Gelenke behandeln, ganz besonders aber die Überpflanzung von Knochenhaut berücksichtigen, welch letztere der Oberfläche eines beliebigen Knochens am selben Kranken entnommen wurde.

Obgleich in einigen der zur Veröffentlichung gelangten Fälle ein recht gutes Resultat verzeichnet werden konnte, so vermögen wir doch nicht der Überzeugung zu leben, daß dieses Resultat als ein dauerndes zu betrachten sei. Es läßt sich dieses schon durch die Überlegung begründen, daß in dem Gelenke Bedingungen geschaffen werden, welche sich mit den in normalem Zustande bestehenden Verhältnissen nicht decken.

Die Gelenkenden sind normalerweise mit hyalinem Knorpel überzogen, und die Harmonie der Bewegungen in ihnen hängt ausschließlich von der Glätte der Knorpelflächen ab. Um daher normale Bedingungen für die Gelenkbewegungen zu erreichen, müssen wir danach streben, mit Knorpel versehene Gelenkenden zu schaffen. Um das zu erreichen, haben wir dort, wo noch Gelenkknorpelreste existieren, dieselben zu schonen, und andererseits müssen die Gelenkbewegungen systematisch entwickelt werden; nur unter solchen Umständen vermag, wie Ollier gezeigt hat, der Knorpel sich auszubreiten und fast die ganze Oberfläche der Gelenkenden zu bedecken.

In Fällen, wo vom Knorpel keine Spur mehr vorhanden ist, erscheint der Gedanke, auf die entblößten Stellen von irgend einer anderen Stelle des Körpers entnommenen hyalinen Knorpel zu überpflanzen, durchaus logisch und zweckentsprechend. Derartige mit Knorpelhaut verbundene Knorpelstückchen sind, wie Experimente beweisen und wie auch meine vielfachen Beobachtungen bei Knorpelüberpflanzungen in verschiedenen Gebieten zeigen, noch jahrelang vollkommen lebensfähig.

Ausgehend von obigen Gedanken nahm ich mir vor, Knorpel in Gelenke zu überpflanzen. Bald vermochte ich meinen Plan an einem Kranken zu verwirklichen, bei dem ich bereits einmal wegen Ellbogengelenksankylose einen operativen Eingriff ohne Erfolg unternommen

hatte — die Knochen verwuchsen sehr bald abermals miteinander trotz systematischer Anwendung von Gymnastik. — Die Operation mit Knorpelüberpflanzung führte ich auf folgende Weise aus: nachdem ich vom Gelenke in bedeutendem Umfange die Weichteile zusammen mit dem Periost abgelöst, sägte ich mit Hilfe der in ein gewöhnliches Sägengestell eingeschraubten Gigli'schen Säge aus der formlosen Knochenmasse zuerst die untere Oberarmepiphyse aus, bildete hierauf den Ausschnitt in der Ulna und schälte das Köpfchen des Radius gleichfalls aus der Knochenmasse heraus; den übrigen überflüssigen Knochen entfernte ich völlig. Dann entblößte ich die Knorpel der 6. und 7. Rippe, entnahm zwei Knorpelplättchen samt Knorpelhaut in der Länge und Breite des ganzen Rippenknorpels, in der Dicke jedoch nur die Hälfte desselben abhebend ($5 \times 2 \times 0{,}3$ cm). Diese beiden Knorpelstücke lagerte ich zwischen die neugebildeten knöchernen Gelenkflächen, indem ich sie mit der Knorpelhaut zur Oberarmepiphyse hin wendete. Die Knorpelplatten bedurften keiner besonderen Befestigung, da sie in ihrer Lage durch die dicht aufeinander liegenden Knochenoberflächen festgehalten wurden. Naht in der ganzen Ausdehnung der Wunde; Gipsverband. Nach 10 Tagen Verband und Nähte entfernt; gute Wundverheilung. Von diesem Tage an wurde mit aktiven und passiven Bewegungen begonnen.

Nach Ablauf eines Monates vermochte der Kranke innerhalb 60—70° sein Ellbogengelenk mit Leichtigkeit zu beugen und zu strecken, während die Pronation und Supination völlig normal waren.

Eine ebensolche Operation ist in der Folge (von Prof. Diakonow) vorgenommen worden und hat zu durchaus befriedigendem Resultate geführt.

Der ersterwähnte Kranke ging leider 5 Wochen nach der Operation im Laufe von 3 Tagen an einer Pleuropneumonie zugrunde. Dank diesem Umstande war mir die Möglichkeit gegeben, das operierte Ellbogengelenk zu untersuchen und Aufschluß über das Schicksal des überpflanzten Knorpels zu erhalten. — Die Knorpelplatten waren mit ihrer Knorpelhautseite fest an die Oberarmepiphyse angewachsen; die gegenüberliegende Knochenfläche zeigte glattes, ebenes und leichtglänzendes Aussehen. An den Rändern nahm der Knorpel stetig ab, verbreiterte sich und ging ohne deutlich ausgesprochene Grenzen auf die Knochenoberfläche der Oberarmepiphyse über. — Die mikroskopische Untersuchung zeigte, daß sich zwischen Knochen und Knorpelhautoberfläche neue Blutgefäße gebildet hatten und die Bindegewebsfasern des Knochens sich fest an diejenigen der Knorpelhaut anlegten und in dieselbe übergingen. Der Knorpel war in seiner ganzen Ausdehnung vorzüglich erhalten, sowohl seine Zellen, wie auch seine Kerne ließen sich mit verschiedenen Farben gut färben.

So haben denn sowohl die funktionellen Resultate, als auch die nachfolgenden genauen Untersuchungen die Berechtigung einer derartigen Überpflanzung von Knorpel in Gelenke dargetan. Der Knorpel wächst tadellos an, paßt sich seiner neuen, aber doch ihm eigenen

Funktion an und beginnt sogar, sich auszubreiten auf benachbarte Gebiete, was durch Verbreiterung des Knorpelplättchens und Abflachung seiner Ränder bestätigt wird.

Meiner Ansicht nach berechtigen uns die in obigen Fällen gemachten Beobachtungen und Erfahrungen, die Knorpelüberpflanzung bei allen möglichen Ankylosen in breiterem Rahmen anzuwenden.

Moskau, März 1907.

---

1) **Hearsey.** The rarity of cancer among the aborigenes of British Central Africa.

(Brit. med. journ. 1906. Dezember 1.)

Verf. ist der oberste ärztliche Beamte der Kolonie. Die Eingeborenen von Britisch Zentralafrika erkranken äußerst selten an Krebs. Bisher gelang es erst, zwei Krebsfälle im ganzen Lande zu finden und einen dritten mit fraglicher Diagnose. Ein Brustdrüsenkrebs wurde überhaupt noch nicht gefunden. Gutartige Geschwülste sind vertreten, z. B. Cysten, Fibrome, Lipome, Enchondrome, Exostosen, Naevi, Lymphangiome, Lymphadenome. Es scheinen also die hauptsächlich beschuldigten Ursachen für die Bildung von Geschwülsten auch hier vorhanden zu sein: örtliche Reizung, Erblichkeit. Für das ungemein seltene Vorkommen des Krebses glaubt Verf. folgendes heranziehen zu können. Der Eingeborene raucht nie kurze Pfeife und hat hervorragend gute Zähne: so fehlt der Hauptreiz zur Entstehung von Krankroiden an Gaumen, Zunge, Lippe. Das völlige Freibleiben der weiblichen Brust vom Karzinom hängt vielleicht damit zusammen, daß die Kinder ausnahmslos sehr lange Brustnahrung nehmen. — Die Angabe einiger Forscher, Eingeborene litten nicht an Krebs, weil sie in der Mehrzahl der Fälle nicht das entsprechende Alter erreichten, entkräftigt H. mit der Behauptung, daß in der Kolonie Zentralafrika sehr viele Eingeborene im Alter von 40—50 Jahren zu finden sind.

Weber (Dresden).

---

2) **Läwen.** Experimentelle Untersuchungen über die Möglichkeit, den Tetanus mit Curarin zu behandeln.

(Mitteilungen aus d. Grenzgebieten d. Medizin u. Chirurgie Bd. XVI. Hft. 4 u. 5.)

Obwohl die bisherigen experimentellen und therapeutischen Versuche, den endgültigen Verlauf des Tetanus durch Curare zu beeinflussen, negativ ausgefallen sind, nahm L. diese Frage doch von neuem auf angesichts der Tatsache, daß wir trotz Serumtherapie auch heute noch den schwersten Tetanusfällen gegenüber vollständig machtlos sind.

L. wählte als Curarepräparat das von Böhm dargestellte, sehr wirksame und genau dosierbare Alkaloid, das Curarin. Er experimentierte an Mäusen, Meerschweinchen und Kaninchen; den Tetanus erzeugte er nicht durch Tetanuskulturen, sondern durch trockenes

Tetanustoxin. In Vorversuchen bestimmte er die Curarinmengen, welche den Tieren zur Erzeugung der verschiedenen Grade des Tetanus injiziert werden durften, sowie die Verschiedenartigkeit des Ablaufs der Curarinvergiftung, je nachdem die Tiere in gewöhnlicher Luft oder Sauerstoffatmosphäre sich befanden, endlich den Einfluß der Konzentration der Lösungen auf die allgemeine Curarinwirkung.

Bei Mäusen vermochte das Curarin in leichtem und mittelschwerem Tetanus die beiden Kardinalsymptome: die gesteigerte Reflexerregbarkeit und die tonische Muskelstarre, völlig aufzuheben; allein man brauchte dazu schon maximale Dosen Curarin. Je schwerer der Tetanus, desto geringer war die Wirkung des Curarins; in den schwersten Fällen kann man auch in Sauerstoffatmosphäre nicht mehr die tetonische Muskelstarre beeinflussen, ohne die tödliche Dosis des Curarins zu überschreiten. Bei Meerschweinchen und Kaninchen zeigte das Mittel unter künstlicher Atmung eine ähnliche Wirkung. Wenn auch der definitive Verlauf des Tetanus durch langdauernde Curarinwirkung in keinem Falle hintangehalten werden konnte, so äußerte sich doch ein günstiger Einfluß des Curarins auch in den schwersten Fällen, insofern die Krämpfe der Wirbelsäulenmuskulatur und der Extremitäten, sowie die Zwerchfellkrämpfe auf einige Zeit zum Verschwinden gebracht wurden. — Es gelang nicht, durch das Curarin akute, zum Tode führende Tetanustoxinvergiftung in eine chronische, in Heilung übergehende überzuführen. — Es zeigte sich, daß mit Tetanustoxin vergiftete Tiere gegen Curarin empfindlicher sind, als gesunde.

Für den Menschen würde es sich empfehlen, mit Dosen von 5—8 mg Curarin subkutan zu beginnen und sie allmählich zu steigern; in den schwersten Fällen wäre die prophylaktische Tracheotomie auszuführen und nach Lähmung der quergestreiften Muskulatur die künstliche Atmung einzuleiten. **Haeckel** (Stettin).

---

3) **Hutschings.** Experimentelle Beiträge zur »Frühamputationsfrage« beim Tetanus.

(v. Rindfleisch-Festschrift. Leipzig, **Engelmann,** 1907.)

Verf. hat an 50 Meerschweinchen, 30 Hunden und 10 Schafen experimentiert, und faßt das Ergebnis seiner Versuche in folgenden Sätzen zusammen:

»Meerschweine und Schafe sind verhältnismäßig empfänglich für experimentellen Tetanus. Die Krankheit nimmt bei diesen Tieren in allen Fällen einen tödlichen Verlauf. Hunde sind verhältnismäßig unempfänglich für Tetanusversuche. Bei einem großen Prozentsatz von Hunden entwickeln sich keine Symptome über das erste Stadium hinaus. Eine Heilung wird durch die natürlichen Kräfte des Körpers erzielt. Das erste Symptom bei Meerschweinen ist ein lokaler Tetanus der geimpften Stelle, gleichgültig, ob das Toxin im Körper durch Keime oder mit dem Blute anderer Tiere eingeführt ist. Die erste

Erscheinung bei Schafen ist Steifheit der Muskeln des Kopfes und Nackens und nicht ein lokaler Tetanus. Das erste Symptom bei Hunden ist eine tonische Zusammenziehung der Ausdrucksmuskeln des Kopfes. Kein lokaler Tetanus ist vorhanden. Klonische Zuckungen bei Schafen und Hunden kommen spät in der Krankheit vor.

Amputation gleich nach dem ersten Auftreten von Symptomen beeinflußt keineswegs den Fortschritt der Krankheit. Tiere, bei denen amputiert wurde, sterben in derselben Zeit und unter denselben Symptomen wie die, bei welchen dies nicht geschah. In einigen Fällen verhindert eine Amputation vor dem Auftreten von Symptomen nicht die Entwicklung der Krankheit und den Tod.

Normales Schafblut ist nicht giftig für Meerschweine von 350 bis 400 g in Dosen von 1 ccm.

Große Mengen von Toxin sind im Blute mehrere Tage vor dem Erscheinen der ersten Symptome vorhanden. Der Gehalt an Toxin, der im Blut ist, wächst sowohl an Menge wie Giftigkeit mit dem Fortschritt der Krankheit.«

W. v. Brunn (Rostock).

---

4) **Borst.** Weiterer Beitrag zur Frage der Regeneration im Gehirn.

(v. Rindfleisch-Festschrift. Leipzig, **Engelmann**, 1907.)

Seine früheren Untersuchungen über dies Forschungsgebiet hat B. fortgesetzt und dabei das Resultat gewonnen, daß nicht nur das mesenchymale gefäßhaltige Bindegewebe, sondern auch die ektodermale Glia in bemerkenswertem Umfange an den Heilungsprozessen beteiligt ist; auch kann von den bei dem Trauma zerrissenen Nervenfasern eine Neubildung ausgehen. Niemals aber können Ganglienzellen ersetzt werden. Die von der Glia und den Nervenfasern ausgegangenen Neubildungen bleiben aber nicht erhalten, sondern fallen, wie Verf. nach Monaten feststellen konnte, einem sekundären Schwund anheim — funktioneller Atrophie — und werden ihrerseits wiederum durch mesenchymales Ersatzgewebe substituiert.

W. v. Brunn (Rostock).

---

5) **H. Oppenheim.** Beiträge zur Diagnostik und Therapie der Geschwülste im Bereiche des zentralen Nervensystems.

Berlin, **S. Karger**, 1907.

Verf. hat sich im Laufe der letzten Jahre sozusagen als spezialistischer Diagnostiker von chirurgischen Erkrankungen im Zentralnervensystem entwickelt, so daß es für den Chirurgen von großem Interesse sein muß, ausführlich die Ansichten des auf diesem Spezialgebiet am besten unterrichteten Internen zu hören. Die vorliegende Monographie stellt eine ausführliche Wiedergabe der seit der letzten Veröffentlichung des Autors in dem Lehrbuche der Nervenkrankheiten und in der Monographie der Gehirngeschwülste mit den Chirurgen gemeinsam behandelten Geschwülste des Gehirns und Rückenmarkes

dar. Sie ist eine kritisch ausführliche Wiederholung der schon aus den Wochenschriften bekannten Referate des Verf.s. Am augenfälligsten ist die viel ungünstigere Prognose der Gehirngeschwülste gegenüber der des Rückenmarkes. Während Verf. bei den Gehirngeschwülsten nur 11% Heilungen und über 55% Mißerfolge sah, die als Folge der Operationen bezeichnet werden mußten, hat sich bei den Rückenmarksgeschwülsten ein dauernder Heilerfolg von 50% herausgestellt. Besonders erschwerend bei dem Materiale des Verf.s für die Prognose der chirurgische Behandlung war die einigermaßen überraschende Tatsache, daß 44% der behandelten Gehirngeschwülste den von vornherein prognostisch viel ungünstigeren Geschwülsten der hinteren Schädelgrube angehörten. Auf Grund der Statistik würden demnach auf zehn oder neun für die chirurgische Therapie sorgfältig ausgewählte und größtenteils richtig diagnostizierte Fälle von Tumor cerebri nur einer Aussicht auf vollen Erfolg der operativen Behandlung haben. Von den 27 operativ behandelten Fällen von Gehirngeschwülsten gehörten bemerkenswerterweise nur vier oder fünf dem Bereich der Zentralwindungen an. — Der chirurgischen Behandlung von Geschwülsten im Rückenmarkskanal stellt Verf. auch für die Zukunft eine viel weiter gehende Indikation und bessere Prognose. Auch der explorativen Laminektomie wünscht er eine größere Verbreitung, und dies besonders deshalb, weil nur so bei den vielfach diagnostisch nicht klaren Ausfallserscheinungen oft erst bei der Operation operabele Geschwülste erkannt werden können. Verf. rät allerdings dringend, jedesmal die Dura zu öffnen. Die explorative Laminektomie hat sich auch bei negativem Ergebnis insoweit bewährt, als sie auch dann dem Kranken nicht schadete, wie außer Beobachtungen von anderen Autoren auch solche des Verf.s selbst beweisen. Die referierten Operationen wurden in der v. Bergmann'schen Klinik (Borchardt), von F. Krause und Sonnenburg ausgeführt. Das Buch enthält vorzügliche farbige Reproduktionen.

Helle (Wiesbaden).

---

6) **T. Dependorf** (Jena). Akute infektiöse Osteomyelitis des Unterkiefers.

(Sammlung klin. Vorträge N. F. Nr. 440.)

D. bringt zunächst eine Zusammenstellung und Analyse der in der Literatur beschriebenen, als sicher geltenden 22 Fälle von akuter infektiöser Periostitis und Osteomyelitis des Unterkiefers und reiht ihnen aus dem Materiale der chirurgischen Klinik zu Jena 8 weitere aus den Jahren 1892 bis 1904 an; 6 waren isolierte, 2 metastatische Erkrankungen, von ersteren 4 diffuse (hauptsächlich im Kieferkörper) und 2 umschriebene (im Kieferwinkel und in den aufsteigenden Ästen), die metastatischen umschriebene Formen. Verf. schildert auf Grund dieser Fälle sorgfältig das Krankheitsbild der beiden Formen, deren Entwicklung auf die nämliche Ursache, wie die der akuten Osteomyelitis überhaupt, zurückzuführen ist, wenn auch bei

der den Kieferkörper betreffenden zu der primären hämatogenen Staphylo-Streptokokkeninfektion später noch eine sekundäre von der Mundhöhle aus sich zugesellt. Die Eigenart des anatomischen Baues des Unterkiefers, sein großer Gefäßreichtum erklären es, daß der osteomyelitische Prozeß auch im Unterkiefer an besonders bevorzugten Stellen — aufsteigender Ast, Proc. condyloideus, Incisura jugularis und Kieferwinkel mehr in der Jugend, der Kinnteil im Bereich der Incisivi und der hintere Kieferkörper mehr bei Erwachsenen — auftritt, die mit den Endigungen der Knochengefäße in Einklang zu bringen sind, daß er im Kieferkörper (als Röhrenknochen) sich diffus verbreitet, im Kieferwinkel mit den aufsteigenden Ästen (als spongiösem Knochen) umschriebene Herde mit geringerer Nekrosenbildung entstehen, die im Gegensatze zu der diffusen Form mehr chronisch verlaufen. Durch den Hinweis auf die anatomisch-physiologischen und pathologisch-anatomischen Analogien zwischen Unterkiefer und Röhrenknochen erweckt D.'s Studie besonderes Interesse.

Kramer (Glogau).

---

7) **Lovett, Davis** e **Montgomery.** Curve fisiologiche della spina umana, loro origine e sviluppo.

(Arch. di ortopedia 1906. N. 5 u. 6.)

Die physiologische Krümmung der Rückenwirbelsäule findet sich bei allen Wirbeltieren bis zu den Fischen, nicht bei den apoden Amphibien, und den Reptilien mit Ausnahme der Alligatoren und Schildkröten. Sie kann daher nicht durch die aufrechte Haltung oder die Belastung hervorgerufen sein. Die Lendenwirbel sind bei den Tieren beweglich; die Krümmung zeigt sich schon bei Föten; an den Wirbelkörpern ist sie bei Neugeborenen deutlich, während sie sich nach dem 6. Monat an den Dornfortsätzen noch markiert.

Die physiologische Halskrümmung findet sich bei allen Säugetieren mit Ausnahme gewisser Wale, bei Vögeln und einigen Batrachiern, bei Vögeln doppelt. Bei Menschen wird sie gestützt durch die Muskeln, bei den Tieren durch Ligament. cervicale.

Die Lendenkrümmung findet sich nur bei den Menschen und den Affen, bei den niederen Affen ist sie sehr gering. Sie entsteht unter dem Einfluß des aufrechten Ganges. **E. Pagenstecher** (Wiesbaden).

---

8) **A. Wilson** (Philadelphia). The ocular factors on the aetiology of spinal curvatures.

(New York and Philadelphia med. journ. 1906. Juli 28.)

W.'s Mitteilungen verdienen ebenso die Beachtung der Orthopäden und Chirurgen, wie die der Augenärzte. Sie ergänzen eine Reihe von Arbeiten des Augenarztes Gould, der den Zusammenhang zwischen habitueller Skoliose und Astigmatismus betont auf Grund von über 50 Fällen. Gould sagt, daß eine Person mit normalen Augen,

der man eine astigmatische Brille aufsetzt, beim Lesen den Kopf so dreht, daß die Richtung der Grundlinien, also bei Druckschrift die senkrechte, mit der des besten Sehens zusammenfällt. Ebenso ist es beim Lesen mit von Haus aus astigmatischen Augen, wobei die Astigmatismusachse des besseren Auges den Ausschlag gibt. Aus der Schiefhaltung des Kopfes ergibt sich die skoliotische Haltung, die allmählich zur ausgeprägten Skoliose wird. Bei rechtzeitiger Korrektion der Augen geht die beginnende Skoliose ohne jede orthopädische Hilfe wieder zurück. In vorgeschritteneren Fällen unterstützen korrigierende Gläser die Bemühungen des Orthopäden.

Soweit Ref. unterrichtet ist, ist diesen Verhältnissen bisher keine allgemeine Beachtung zu teil geworden. Sie verdienen wohl gründlich nachgeprüft zu werden; denn wenn sich Gould's und W.'s Angaben bestätigen, öffnet sich hier besonders dem Schularzt ein weites Feld der Tätigkeit: Prüfung jedes Kindes mit Astigmatismus auf Skoliose und aller skoliotischen Kinder auf Astigmatismus würde dann einen großen Teil der Skoliosen verhüten bzw. ihre Heilung fördern helfen.

Lengemann (Bremen).

---

9) **A. Schanz.** Schule und Skoliose.

(Zeitschrift für orthopäd. Chirurgie Bd. XVII.)

In sehr ausführlicher Darstellung erörtert Verf. die Gründe, die dafür sprechen, daß die Schule weder als einzige noch als wichtigste Ursache der Skoliose zu betrachten ist. Es wird betont, daß die Gründe sich notwendig aus »der neueren Skoliosenlehre« ergeben, worunter Verf. seine eigene versteht. Auch wenn man dieser Lehre, einem Schema zuliebe, nicht in allem beizustimmen vermag, wird man zugeben können, daß die Schule nicht als spezifische Ursache der Skoliose zu betrachten ist.

J. Riedinger (Würzburg).

---

10) **J. Fauconnet.** Studie über die Stellung des Sternums bei der Skoliose.

(Zeitschrift für orthopäd. Chirurgie Bd. XVII.)

Seit 1904 hat W. Schulthess an seinem Meßapparat eine Veränderung angebracht, die die Bestimmung der Stellung des Brustbeines in seiner Projektion auf die verschiedenen Ebenen des Meßbildes gestattet. An 189 Fällen sind bis jetzt Messungen ausgeführt worden. Das Ergebnis der exakten Untersuchungen ist in vorliegender Arbeit niedergelegt. Wegen ihrer Vielseitigkeit können sie an dieser Stelle leider auch nicht im Auszug wiedergegeben werden. Sie bilden einen neuen Beweis der Leistungsfähigkeit und wissenschaftlichen Verwendbarkeit der Schulthess'schen Meßmethode.

J. Riedinger (Würzburg).



11) **Schlayer.** Über chronische Wirbelsäulenversteifung.

(Fortschritte auf dem Gebiete der Röntgenstrahlen Bd. X. Hft. 5.)

Bezüglich der Röntgentechnik bei Aufnahmen der Lendenwirbelsäule gibt Verf. zunächst folgenden Kunstgriff an, um zu verhüten, daß die Processus articulares durch die Wirbelkörper verdeckt werden: man stellt bei der üblichen Aufnahme mit Kompressionsblende den Fokus der Röhre dicht unter dem oberen Rande der Blende ein, um die Gelenkfortsätze der unteren im Bilde sichtbaren Wirbel in den Intervertebralraum zu projizieren.

Verf. hat 14 Fälle von Wirbelsteifigkeit untersucht und gelangte zu folgendem Resultate:

1) In fast allen Fällen von Wirbelsäulenversteifung, in denen das Röntgenogramm ausgebildete Knochenveränderungen zeigt, ist es möglich, zwischen Spondyl. deform. und Spondylarthritis ankylopoetica zu differenzieren, und zwar auf Grund der anatomischen Merkmale, wie sie Fränkel, Simmonds u. a. angegeben haben.

2) Nach unserer Kasuistik scheint ein Zusammenhang zwischen den anatomischen Prozessen und den klinischen Gruppen zu bestehen; danach gehören sämtliche Fälle von Pierre-Marie-Strümpell'schem Typus der ankylosierenden Spondylarthritis chronica an, während dem Bechterew'schem Typus sowohl diese wie die Spondyl. deform. zugrunde liegen können.

3) Die frühesten Knochenveränderungen bei Spondylarthritis ankylopoetica fanden sich nach $1^1/_4$ Jahr Krankheitsdauer.

4) Bei dem Syndrom Hysterie und Wirbelsäulenversteifung finden sich oft schwere Veränderungen der Wirbelsäule. Deshalb ist röntgenologische Untersuchung in diesen Fällen unerläßlich.

5) Die Ursache des abdominalen Atemtypus bei Wirbelsäulenversteifung ist in erster Linie Versteifung der mittleren Brustwirbelsäule.

Gaugele (Zwickau).

---

12) **O. Hildebrand** (Berlin). Die Lehre von den ischämischen Muskellähmungen und Kontrakturen.

(Sammlung klin. Vorträge N. F. Nr. 437. Leipzig, **Breitkopf & Härtel, 1906.**)

Die in der Mehrzahl der Fälle bei Frakturen dicht oberhalb des Ellbogengelenkes oder bei Vorderarmbrüchen beobachteten ischämischen Muskellähmungen beruhen auf Ernährungsstörungen, welche, eine Folge einer Absperrung des arteriellen Blutes und ungenügender Entwicklung des Kollateralkreislaufes, nicht nur die Muskeln, sondern, wie H. an der Hand klinischer Tatsachen nachweist, in einem nicht unbeträchtlichen Teil auch die Nerven betreffen. Diese Veränderungen der Nerven sind zum Teil primäre (Nervenverletzung), zum Teil sekundäre und erklären es, daß Bestrebungen, den fertig ausgebildeten Zustand der ischämischen Kontraktur durch Maßnahmen an den Muskeln zu beseitigen, oft keinen Erfolg ergeben, daß in solchen Fällen nur bei frühzeitiger Behandlung des Nerven eine Besserung

der Motilität und Sensibilität erreicht werden kann. H. hat deshalb in vier Fällen ein neues Verfahren angewandt, das in Auslösung der Nervenstämme des Vorderarmes aus den starren Muskeln und in subfascialer Verlagerung des Nerven nach Nahtverschluß der Muskelinterstitien unter ihm besteht. Von den Fällen ist einer geheilt, zwei sind gebessert worden; das Resultat des vierten ist noch nicht festgestellt. Selbstverständlich hängt es von der Dauer der Nervenschädigung und von der Intensität des Druckes ab, unter dem der Nerv gestanden hat, wie groß die Aussichten auf Erfolg sind. Die vier Fälle werden genau geschildert. **Kramer** (Glogau).

---

13) **G. Muskat** (Berlin). Das »intermittierende Hinken« als Vorstufe der spontanen Gangrän.

(Sammlung klin. Vorträge N. F. Nr. 439. Leipzig, **Breitkopf & Härtel,** 1906.)

M. weist zunächst an der Hand der neuesten Arbeiten der Veterinärärzte auf das Ähnliche und gleichzeitig Abweichende des besonders bei Pferden beobachteten Krankheitsbildes der Thrombose der Schenkel-, Becken- und Achselarterie von dem beim Menschen vorkommenden Symptomenkomplex des »intermittierenden Hinkens« hin (Sensibilitätsstörung, Ermüdbarkeit, Muskelkrampf bis zur Unfähigkeit zum Gehen; intermittierender Charakter dieser Symptome), und teilt einen selbst gesehenen Fall mit, der in den Hauptzügen mit den Beobachtungen anderer Autoren übereinstimmt. Ob die Endarteriitis obliterans und Thrombenbildung in den kleinen und kleinsten Arterien das Wesentliche des pathologischen Bildes darstellt, oder ob primär eine Sklerose der Nervenstämme vorliegt, der erst sekundär die Arterienveränderung folgt — wie Wwedensky annimmt —, ist vorläufig noch nicht sichergestellt; immerhin würde mit letzterer Annahme sich manches in dem Krankheitsbilde besser erklären lassen. Eingehend bespricht M. die Diagnose, die erst durch den Nachweis des Fehlens des Arterienpulses, manchmal auch durch das Röntgenbild des geschlängelten und deutlich konturierten Gefäßes sichergestellt wird. Die Prognose hängt davon ab, das Anfangsstadium zu erkennen, um das zweite Stadium der Gangrän zu verhindern; sachgemäße Behandlung und Diätetik können in ersterem zu einer Besserung führen.

Kramer (Glogau).

---

14) **H. Marsh.** Present views on diseases of the joints.

(Brit. med. journ. 1906. Dezember 8.)

M. lenkt die Aufmerksamkeit auf eine bestimmte Gruppe von chronischen Gelenkentzündungen durch Streptokokken, Staphylokokken, Gonokokken, die klinisch von großer Wichtigkeit ist, aber in ihrer wirklichen Bedeutung leicht übersehen oder als tuberkulös gedeutet wird. M. führt drei solcher lehrreicher Fälle an. Stets handelte es sich um leise und von Anfang an chronisch einsetzende Arthritiden mit sehr allmählich zunehmender Schwellung, geringen Schmerzen,

Steifigkeit, Muskelschwund. Sehr oft wird es sich in diesen Fällen um eine Mischinfektion von Gonokokken und Strepto- bzw. Staphylokokken handeln mit starker Giftabschwächung, also um septisch-gonorrhoische Arthritiden. In allen drei erwähnten Fällen war eine chronische Gonorrhöe mit Striktur nachweisbar; unmittelbar nach Beginn der Strikturbehandlung besserte sich das Gelenkleiden und ging im Laufe einiger Monate in Heilung über.

Andere Ursachen versteckter Art für diese chronisch septischen Arthritiden sind die Mandeln, kariöse Zähne, Wurzelhautentzündungen, bronchiektatische Kavernen, Empyemfisteln, Hautabschürfungen, Furunkel, Endometritis, auch nicht gonorrhoischen Ursprunges. Für alle diese Möglichkeiten bringt M. bezeichnende Beispiele bei.

Wesentlich für Diagnose und Prognose ist, daß es nie zur Eiterung kommt. Die Behandlung hat in erster Reihe nach der Ursache zu suchen und diese zu beheben. Es ist auffallend, wie das Gelenkleiden sich bessert unmittelbar nach Beseitigung der ursprünglichen Ursache.

Weber (Dresden).

---

15) **Bardenheuer** und **Graessner.** Die Technik der Extensionsverbände bei der Behandlung der Frakturen und Luxationen der Extremitäten. 3. Aufl. 130 S.

Stuttgart, **Ferdinand Enke,** 1907.

In kurzer Zeit erlebt das Buch schon die 3. Auflage, die vielfach umgearbeitet und mit mehr Zeichnungen (70) versehen ist. Ein Beweis für das immer mehr wachsende Interesse, dessen sich das Extensionsverfahren mit Recht erfreuen darf.

Im allgemeinen Teile finden die Prinzipien der Extensionsbehandlung, die Behebung der verschiedenen Dislokationsformen, die Anwendung bei komplizierten Frakturen, die Unterstützung durch das Röntgenverfahren usw. eine kurze Besprechung. Der spezielle Teil enthält die genaue Schilderung der Technik der Extension bei jeder nur vorkommenden Extremitätenfraktur. Stets wird die Dauer der Behandlung, der Zeitpunkt der Aufnahme und die Art der Bewegungen angegeben. Einfache, zweckentsprechende Abbildungen tragen dazu bei, daß auch jeder, der sich bisher noch nicht mit dem Verfahren beschäftigt hat, die Technik leicht verstehen und richtig anwenden kann. Wiederholungen sind vermieden worden; der Stoff ist so übersichtlich angeordnet, daß man sich leicht orientiert.

Erwähnen möchte ich, daß stets auf die Wichtigkeit der möglichst exakten Reposition der Bruchstücke (event. in Narkose) aufmerksam gemacht wird. Exakte Reposition, Extension und frühzeitige Aufnahme der Bewegungen verbürgen erst einen guten Heilerfolg.

Glimm (Magdeburg).



16) **A. Schlesinger.** Zur Anatomie der Coxa vara adolescentium.

(v. Langenbeck's Archiv Bd. LXXXII. Hft. 2.)

Polemik des Verf.s gegen Hofmeister über die Möglichkeit verschiedenartigen Sitzes der Verbiegung bei der Coxa vara adolescentium, indem S. leugnet, daß bisher ein Fall erwiesen sei, bei welchem der Schenkelhals in toto gegen den Schaft abgebogen, der Sitz der Verbiegung also an der Grenze zwischen Hals und Schaft gelegen ist. Vorläufig müsse derselbe noch immer an der Grenze zwischen Kopf und Hals angenommen werden.

E. Siegel (Frankfurt a. M.).

17) **Schultze.** Die Luxatio paralytica infrapubica und deren Behandlung.

(Archiv für Orthopädie, Mechanotherapie und Unfallchirurgie Bd. IV. Hft. 4.)

Verf. bereichert die Literatur der Luxatio paralytica infrapubica, die bisher aus 14 Fällen bestand, um zwei weitere. Charakteristisch für diese Erkrankung ist neben den Lähmungserscheinungen die rechtwinklige Beugung und Abduktion im Hüftgelenk.

Die Behandlung soll nach Verf.s Ansicht zunächst auf unblutigem Wege versucht werden. Es werden nach event. Beseitigung sämtlicher Kontrakturen mittels Tenotomie Repositionsmanöver vorgenommen, wobei man sich bemüht, mit Hilfe von Beugungsbewegungen und allmählich zunehmenden Rotationsbewegungen besonders im Sinne der Innenrotation den Kopf in die Pfanne zu bringen. Nach gelungener Reposition wird das Bein in Adduktion durch einen Gipsverband fixiert, da Verf. diese Stellung für die einzig richtige hält, um Reluxationen zu verhindern.

Als zweite Methode rangiert neben der beschriebenen die orthopädische, die darauf hinzielt, unter dem Einfluß geeigneter orthopädischer Maßnahmen, vor allem der Extension, allmählich Reposition zu erreichen.

Führen jedoch beide Methoden nicht zum Ziele, soll die Operation nach Karewski ohne Eröffnung des Gelenkes ausgeführt werden.

Flexionskontraktur im Kniegelenk infolge fehlender Antagonisten, ebenso totale Lähmung der Beinmuskulatur erheischen außerdem die Arthrodese dieses Gelenkes. Bei starker Verkürzung gelangt am zweckmäßigsten die O'Connor-Rose'sche Methode zur Verlängerung des Beines zur Verwendung.

Hartmann (Kassel).

18) **Fritz König.** Über Binnenverletzung des Kniegelenkes.

(Med. Klinik 1907. p. 7.)

K. hat die isolierte Kreuzbandzerreißung kurz hintereinander dreimal (Krankengeschichten) beobachtet und hält sie infolgedessen für nicht eben selten. Stets war die Entstehung kompliziert, meist eine Verdrehung. Doch vermochte an der Leiche bei gebeugtem Knie

schon eine Kraft, welche den Unterschenkel nach hinten oder vorn treibt, das vordere oder hintere Kreuzband zu zerreißen. In zwei der drei Beobachtungen brach am Bandansatz ein kleines Knochenstück mit heraus. Die Verletzung verläuft unter dem Bilde der Verstauchung mit Bluterguß ins Gelenk. Bleibende Schmerzen, Schwäche und Unsicherheit, seitliche Wackelbewegung, übertriebene Rotierbarkeit, abweichende Verschieblichkeit des Unterschenkels bei gebeugtem Knie nach vorn und nach hinten, schließlich das Röntgenbild sichern die Diagnose. Hauptursache schlechter Heilung ist mangelhafte Behandlung, die auf der fehlenden Erkenntnis beruht. Es ist wie bei einer vollkommenen Verrenkung vorzugehen: 3 Wochen Fixation mit Punktion und baldiger Massage, bei schweren Fällen danach Anlegung eines Schienenhülsenapparates mit Kniescharnier. Bei schlecht geheilten Fällen rechtfertigen die schweren, aus der bleibenden Erschlaffung der Kreuzbänder und aus dem Knochenabriß hervorgehenden Störungen eine radikale Operation.

Schwere Schädigungen bringt auch die Verletzung des Lig. mucosum, die traumatisch entzündliche Hyperplasie der Flügelfalten (Plicae alares). Letztere kann durch bewegliche Körperchen, durch Bandscheibenverrenkungen bedingt, aber auch einziges Überbleibsel der Verletzung sein. Druckempfindlichkeit und Schwellung zu beiden Seiten des Lig. patellae weisen auf diese Störung hin. Die Exstirpation der augenfällig das Gelenk beeinträchtigenden, am stärksten veränderten poly pösen Zotten genügt; das übrige Gelenkpolster ist physiologisch begründet und daher zu schonen. **Georg Schmidt** (Berlin).

---

19) **E. Bibergeil.** Über die Behandlung der unkomplizierten Malleolarfrakturen und ihre Heilungsresultate mit Berücksichtigung etwaiger Unfallfolgen.

(v. Langenbeck's Archiv Bd. LXXXII. Hft. 2.)

Verf. bespricht die Erfolge, die am Krankenhaus Urban in Berlin mit der dort geübten Behandlung bei unkomplizierten Malleolarfrakturen erzielt worden sind. Das Verfahren besteht darin, daß das verletzte Bein zuerst auf eine Volkmann'sche Schiene gelagert wird, bis sich Schwellungen und Hämatome zurückgebildet haben. Dann wird ein gepolsterter Gipsverband angelegt. Dieser wird nach 8 bis 10 Tagen entfernt, darauf das Bein 2 Tage lang massiert und bewegt. Dann wird ein neuer ungepolsterter Gipsverband angelegt, und nach weiteren 8 Tagen wird ein Gehverband an dessen Stelle gesetzt. Mit diesem letzteren Verbande bleibt der Pat. in ambulanter Behandlung. Nach weiteren 3 Wochen wird das Bein von Verbänden frei gelassen und massiert. Die stationäre Krankenhausbehandlung beträgt 3 Wochen. Im ganzen beträgt die Therapie meist 9 bis 10 Wochen. Die Erfolge waren durchaus befriedigend, so daß man keinen Grund hatte, die kostspieligere, umständlichere und schwerer zu kontrollierende Extensionsbehandlung anzuwenden, zumal auch

bei dieser es nicht zu vermeiden ist, daß einmal Unfallkranke vorübergehend oder dauernd erwerbsunfähig sind.

E. Siegel (Frankfurt a. M.).

---

20) **L. Chevrier.** Technique de l'extirpation de l'astragale.
(Gaz. des hôpitaux 1906. Nr. 50.)

In 12 Bildern wird die topographische Anatomie des Talus und die Methode des Verf.s ihn zu exstirpieren demonstriert. C. operiert von einem winkligen Schnitt, der vorn am unteren Tibiaende beginnt, nach außen bis unter den Malleolus externus zieht und sich dann zurück auf den Fußrücken wendet. **V. E. Mertens** (Breslau).

Kleinere Mitteilungen.

21) **Brautlecht.** Universalblende für Durchleuchtung und Bestrahlung.
(Fortschritte auf dem Gebiete der Röntgenstrahlen Bd. X. Hft. 5.)

B. empfiehlt seine von Richard Seifert & Co. in Hamburg verfertigte Universalblende, die nach den vorliegenden Photographien in der Tat handlich und vor allem wenig kompliziert zu sein scheint. **Gaugele** (Zwickau).

22) **Bazy.** Un procédé de radiothérapie permettant d'éviter la dermite.
(Bull. et mém. de la soc. de chir. de Paris T. XXXII. p. 451.)

B. berichtet über zwei Fälle, in denen die Reizwirkung der Röntgenstrahlen auf die Haut bei therapeutischen Bestrahlungen vermieden wurde durch Anwendung eines Baumwollenfilters. Die Vorrichtung bestand darin, daß vor die trichterförmige Öffnung einer für die Strahlen undurchlässigen Hülle, in der sich die Röhre befand, eine 4—5 cm dicke Schicht hydrophiler Baumwolle eingeschaltet wurde. Die durch das Baumwollfilter geleiteten Strahlen erlitten keine Beeinträchtigung ihrer therapeutischen Wirkung. In dem einen Falle wurden 79 Sitzungen von 15 Minuten Dauer (bis 7 Ampères und 6—7 cm Funkenlänge) ohne jede Störung vertragen, und in dem anderen war nach 14 Sitzungen keine Spur einer Reizung mehr bemerkbar, während zuvor nach 5 Sitzungen wegen einer auftretenden Dermatitis die Behandlung unterbrochen werden mußte. In beiden Fällen (der eine ein Brustkrebs, der andere eine beträchtliche Milzgeschwulst bei myelogener Leukämie) trat rasche Besserung des Leidens unter bedeutender Abnahme der Größe der Geschwulst ein. **Thümer** (Chemnitz).

23) **Bosse.** Über Lumbalanästhesie mit Tropakokain.
(Deutsche med. Wochenschrift 1907. Nr. 5.)

Unter 60 Fällen waren vier Versager, die aber auf technische Fehler und falsche Auswahl des Materiales zurückgeführt werden müssen und sich in Zukunft vermeiden lassen. Üble Zufälle während der Operation wurden nicht beobachtet. Die Neben- und Nachwirkungen sind im Vergleiche zu anderen Mitteln geringfügig. Da die Wirkung des Tropakokains zum mindesten die gleiche, wenn nicht eine bessere wie bei anderen Mitteln ist und dasselbe auch hohe Anästhesien bis zum Hals erlaubt — Stovain ist wegen seiner die Atmung lähmenden Wirkung kontraindiziert —, so ist es vorzuziehen. **Borchard** (Posen).

24) **Dollinger.** Krebsstatistik des Königreiches Ungarn.
(Orvosi hetilap 1906. Nr. 49. [Ungarisch.])

Von den interessanten Daten der Arbeit seien hier folgende hervorgehoben:

Auf 1000000 Einwohner über dem 15. Lebensjahr entfallen in Ungarn 290 Krebskranke. Jedoch hält B., da in der Ambulanz seiner Klinik täglich durchschnittlich

ein neuer Krebskranker sich meldet, diese Ziffer für zu niedrig. Auch die Todesstatistik, welche auf Anregung von D. durch das kgl. statistische Amt zusammengestellt wurde, ergibt eine $7^1/_2$mal größere Zahl der Krebskranken. Im größten Prozentsatze sind, wie in Deutschland, auch in Ungarn die Städte von Krebskrankheit befallen. Männer sind mit 38,79% bedacht. Am häufigsten tritt die Erkrankung in den Verdauungsorganen auf, dann folgt die Gebärmutter und die weibliche Brustdrüse. Jene Organe, welche mit Nikotin in Berührung kommen, disponieren häufiger zum Krebs. Auf 179 Männer mit Lippenkrebs entfallen 29 Frauen; auf 359 Männer mit Zungenkrebs 37 Frauen. D. gibt noch eine Mortalitätsstatistik bei Krebs verschiedener Organe; es folgen hierauf interessante und wertvolle Mitteilungen über die operativen Erfolge der verschiedenen Krebse, deren Aufführung in dem beschränkten Rahmen dieses Referates unmöglich ist.

P. Steiner (Budapest).

25) **M. Busch.** Beitrag zur Tetanusfrage, besonders zur Frage der präventiven Antitoxinbehandlung.

(v. Langenbeck's Archiv Bd. LXXXII. Hft. 1.)

In dem Krankenhaus am Urban kamen in den letzten 16 Jahren 30 Fälle von Tetanus zur Behandlung. Die Pat. mit einer Inkubationsdauer von mehr als 1 Woche boten die beste Prognose; sonst galt das allgemein anerkannte Gesetz, daß, je kürzer die Inkubation, um so schwerer der Fall und ungünstiger die Heilungsaussicht. Die puerperalen Starrkrampfformen verliefen bis auf einen Fall tödlich. Relativ selten trat Tetanus bei den mit Straßenschmutz bedeckten schweren Verletzungen auf, häufiger dagegen im Verhältnis bei Erfrierungen von Fingern und Zehen mit gangränöser und jauchiger Beschaffenheit der Wunden. Bei den schweren, durch Überfahrenwerden veranlaßten Quetschungen müssen die Wunden gründlichst gereinigt, das beschmutzte Gewebe, soweit angängig, abgetragen und eine starke Desinfektion eingeleitet werden. Seit dem Gebrauche des von Chlumský empfohlenen Phenolkampfers, der trotz hohen Karbolgehaltes die Gewebe nicht schädigen soll, wurden in den letzten 5 Jahren bei derartigen Verletzungen Tetanusfälle nicht mehr beobachtet. Bei einmal ausgebrochenem Starrkrampfe tritt die allgemeine Behandlung gegenüber der lokalen in den Vordergrund. Es wurden Morphium und Chloraldosen bis zu 15 g pro die verabreicht. Tetanusserum wurde bei 13 Kranken injiziert. Doch so frühzeitig, wie es Behring für die Möglichkeit der Wirkung fordert, konnte es nur fünfmal geschehen, und von diesen starben vier. Bei dem einen Geheilten ist nicht einwandsfrei zu behaupten, daß das Serum für die Genesung ausschlaggebend war. Bei den später gespritzten Fällen, welche Behring's Forderung nicht genügten, war eine Einwirkung überhaupt nicht zu konstatieren. Jedenfalls hat sich gerade bei den schweren Fällen ein Nutzen der Tetanusantitoxinbehandlung bisher nicht ergeben. Der günstige Erfolg vorbeugender Serumeinspritzungen ist zurzeit ebenfalls noch nicht sicher erwiesen; doch ist es in Anbetracht der Ungefährlichkeit der Injektionen gerechtfertigt, dieselben weiterhin anzuwenden, namentlich in Gegenden, wo erfahrungsgemäß der Starrkrampf häufig auftritt. Suter ist der Ansicht, daß man nach jeder akzidentellen Verletzung verpflichtet sei, eine Tetanusseruminjektion zu machen. Dieser Meinung kann sich Verf. für Berlin nicht anschließen. Dort wäre eine solche prophylaktische Impfung nach Würdigung des Krankenmateriales auszuführen bei großen, mit Straßenschmutz verunreinigten, stark gequetschten Wunden, bei Verunreinigung der Wunden mit Gartenerde, bei Schußverletzungen mit militärischen Platzpatronen und in privaten Geschoßfabriken hergestellten Schrotpatronen, sowie endlich bei Frostgangrän. **E. Siegel** (Frankfurt a. M.).

26) **J. Fessler.** Der Wundverband im Kriege.

(Deutsche Zeitschrift für Chirurgie Bd. LXXXV. p. 465.)

F. ist im griechisch-türkischen Kriege von 1897 und im Burenkriege tätig gewesen; seine obige Arbeit beschäftigt sich fast ausschließlich mit seinen Beob-

achtungen während des ersteren. F. war in Konstantinopel (Yildiz) in einem vom Zentralkomitee des deutschen Roten Kreuzes sehr gut, insbesondere auch mit Röntgenapparat, ausgestatteten Barackenlazarett stationiert und hatte in den thessalischen Kämpfen verwundete Türken und Armenier zu behandeln. Die Gewehrwunden waren fast alle durch das auf griechischer Seite gebrauchte Grasgewehr, ein 11 mm-Kaliber-Weichbleigeschoß mit abgerundetem freien Ende, breiter Basis, ähnlich dem Werder- und Chassepotgewehr, verursacht; außerdem kamen hauptsächlich eiserne Granaten zur Verwendung. Die Verwundeten langten sämtlich erst mehrere Wochen und Monate nach der Verwundung in F.'s Lazarett an und hatten langwierige und üble Transporte aus den gebirgigen Kriegsschauplätzen erst mit Wagen und Pferd, kurze Eisenbahnreisen, endlich die Reisen mittels Spitalschiffes hinter sich. Auf den Reisestationen aus der einen in die andere ärztliche Hand gegangen, hatten sie öfter die Behandlung gewechselt, waren auch wohl insbesondere wiederholt sondiert. Zu diesen ungünstigen Verhältnissen kommt aber noch hinzu, daß die erste Wundbehandlung der türkischen Ärzte keine glückliche war; denn der gewöhnlich gebrauchte Primärverband bestand in feuchter Karbolwatte; Schienenanlegungen und Gipsverbände fanden sich nur in den seltensten Fällen angewendet. So waren die Wunden in den allermeisten Fällen infiziert und eiterten schwer, Knochennekrosen waren häufig, oft war amputiert worden. Im südafrikanischen Feldzuge war das wesentlich anders; da war die Zahl der Oberschenkelamputierten klein. Nicht selten waren aber auch hier die Verwundeten die ersten 36 Stunden ganz ohne Verband geblieben. Verbleiben der Geschosse im Körper zeigte sich für glatte Heilung ebenso unschädlich, wie unter Umständen eingedrungene Kleiderfetzen, die reizlos in mit Serum gefüllten Höhlen abgekapselt werden können. Als wichtigste Lehre seiner Beobachtungen hebt Verf. die Bedeutsamkeit der v. Bergmann'schen Fundamentalgrundsätze für die Behandlung der Kriegsschußwunden hervor: Unterlassung von Sondierung, primärer trockener Verband, frühzeitigste Festlegung der verletzten Glieder durch Schienen oder Gips, Maßnahmen, deren Vernachlässigung sich in seinem Beobachtungsmateriale so bitter gerächt hatten.

Betreffs aller Einzelheiten sei auf das Original verwiesen, welches 32 ausgewählte Krankengeschichten nebst 12 Figuren, meist Röntgenogrammen, und 2 Tafeln bringt. **Meinhard Schmidt** (Cuxhaven).

27) **Beljakoff.** Zur Therapie arterieller Aneurysmen.

(Chirurgia Bd. XIX. Nr. 114. [Russisch.])

Drei Fälle von traumatischem arteriellen Aneurysma (A. brachialis, tibialis antica, tibialis postica), die Verf. mit Unterbindung des zentralen Gefäßrohres operierte und 4—6 Wochen in Beobachtung behielt; keine Rezidive. Auf Grund der Fälle, und gestützt auf eine Mitteilung von Gussjeff (Chirurgia 1905 Septbr.), der ebenfalls drei Fälle nach Hunter operierte, ohne Rezidive zu sehen, glaubt Verf. anraten zu müssen, in Fällen großer Schwäche des Pat. oder nach erheblicher Blutung sich auf die zentrale Blutung zu beschränken«, »da dieses vereinfachte Verfahren zu gleich gutem Resultate führt«. B. erwartet endgültige Beantwortung der Fragen über die Aneurysmenbehandlung vom russisch-japanischen Kriege. (In der Tat dürften nach dem mandschurischen Kriege die Akten über die Unterbindung nach Hunter geschlossen sein. Sie ist zugunsten der doppelten Unterbindung nach Antyllus (Philagrius) endgültig zu verlassen. 4—11 Wochen sind eine viel zu kurze Beobachtungszeit. **Oettingen** (Berlin).

28) **Röpke.** Zur Kenntnis der Myositis ossificans traumatica.

(v. Langenbeck's Archiv Bd. LXXXII. Hft. 2.)

Über die Entstehung der Myositis ossificans traumatica herrschen noch sehr abweichende Ansichten bei den verschiedenen Autoren, namentlich betreffs einer Beteiligung des Periosts bei der Knochenbildung.

Verf. ist in der Lage, zwei Fälle zu beschreiben, bei denen sich solche Knochenbildung an einer selten ergriffenen Stelle, nämlich in der Bauchwand, fand, und

zwar beidemal in der durch Laparotomie gesetzten Operationswunde. Die mikroskopische Untersuchung ergab in dem ersten Falle, daß die Knochenbildung in der Hauptsache in innigem Zusammenhange mit dem Muskelaufbau stand, während bei dem zweiten Pat. offenbar das Fascien- und Narbengewebe die Matrix abgab und die Muskeln von dem Knochengewebe verdrängt wurden. Der Knochen zeigte die Erscheinungen der Resorption. Bei dem ersten Präparate ging die Ossifikation von einem cystischen Hohlraum aus, und zwar von dessen bindegewebiger Wand. R. glaubt nicht, daß ein Bluterguß für den Prozeß in Betracht kommt, sondern meint, daß ein entzündlicher Vorgang die Grundlage für die Knochenbildung abgibt. Wahrscheinlich spielen dabei Kalkablagerungen in dem durch das Trauma nekrotisierten Gewebe eine Rolle, insofern dieselben leicht zu Knochenneubildungen angeregt werden. Die Kalkablagerung selbst kann bedingt sein durch den Abbau der Kalksalze infolge der mangelnden Funktion des betroffenen Extremitätenknochens, oder auch es spielt die Nähe des Knochens gegenüber dem Orte der Schädigung eine Rolle. **E. Siegel** (Frankfurt a. M.).

29) **O. v. Frisch.** Zur Technik der Sehnennähte. (Aus der chirurgischen Klinik in Wien.)

(Wiener klin. Wochenschrift 1907. Nr. 7.)

Nach einer Kritik der gebräuchlichsten Methoden der Sehnennaht empfiehlt F. angelegentlichst die Lange'sche, welche außer in der orthopädischen Chirurgie leider viel zu wenig Anklang finde. Er bringt eine kleine Statistik über eigne Fälle Lange'scher Naht und die Krankengeschichte eines Falles von Durchschneidung aller Vorderarmbeugesehnen, des N. medianus und ulnaris und beider Arterien, der trotz schwerer Infektion ein vorzügliches Resultat ergab. Für einige spezielle Fälle gibt er zwei kleine Modifikationen an. **Renner** (Breslau).

30) **Brown.** Infantile scurvy.

(Buffalo med. journ. 1907. Februar.)

B. berichtet über fünf Fälle von Barlow'scher Krankheit, darunter zwei, in denen mit der Diagnose eitrige Periostitis oder Osteomyelitis am Oberschenkel bzw. der Tibia eingeschnitten wurde. Im ersten Falle fand sich zwischen Periost und Diaphyse des Femur ein Bluterguß in ganzer Länge des Schaftes, die Epiphyse gelöst, Blutergüsse zwischen der Muskulatur; Tod an Erschöpfung. Im zweiten Falle war nur die Tibia befallen; die Schnittwunde heilte glatt und schnell; das Kind genas bei geeigneter Diät rasch. **Mohr** (Bielefeld).

31) **Elmslie.** The continuation of active rhachitic processes in the bones into the adolescent period.

(St. Bartholomew's hospital reports Vol. XLII. 1906.)

Bei der Beurteilung der Fälle von sog. Spätrachitis ist zunächst zu berücksichtigen, daß beim gewöhnlichen Verlaufe der Rachitis die Allgemeinerscheinungen mit dem 3. Lebensjahre zu verschwinden pflegen, daß jedoch der Krankheitsprozeß an den Epiphysenlinien nicht selten bis zum 8. Jahr aktiv bleibt.

E. berichtet über drei Fälle von Spätrachitis bei Mädchen von 9, $13^3/_4$ und $14^1/_2$ Jahren mit Abbildungen von Röntgenbildern und Photogrammen. Im ersten Falle blieb die Rachitis vom 1. bis zum 9. Lebensjahr aktiv und kam dann zum Stillstande. Bei der zweiten Pat. fanden sich noch, als sie $14^1/_2$ Jahr alt war, aktive Zeichen der Erkrankung an den verschiedensten Gelenken. Bei der dritten handelte es sich entweder um ein Wiederaufflackern der Rachitis oder um einen späten Beginn im 11. Lebensjahre.

Berücksichtigt man, wie häufig die Rachitis der ersten Lebensjahre unerkannt bzw. unbeachtet bleibt, so ist es schwer, zu beweisen, daß die Rachitis in späteren Jahren erst dann ursprünglich begann. Die meisten Pat. mit Spätrachitis zeigen außerdem die charakteristischen Veränderungen des rachitischen Schädels und sind von kleiner Gestalt. Meist wird es sich also um ein Fortbestehen oder Wieder-

aufflackern einer Rachitis der ersten Lebensjahre handeln. Ätiologisch ist bei der Spätrachitis wenig zu ermitteln; vermutlich spielt die Diät auch hier die Hauptrolle. Die Erkrankung ist weder durch Diätwechsel noch medikamentös zu beeinflussen, sie heilt meist spontan im späteren Pubertätsalter aus; jedoch sterben verhältnismäßig viele Pat. an interkurrenten Krankheiten. W. führt am Schluß seiner Arbeit zwölf Literaturfälle und sechs bisher noch nicht veröffentlichte Fälle von Spätrachitis in Tabellenform auf. **Mohr** (Bielefeld).

32) **Rankin, Mackay, Lunn, Cranke.** Achondroplasia.
(Brit. med. journ. 1907. Januar 5.)

33) **Porter.** Achondroplasia: notes of three cases.
(Ibid.)

In der ersten Arbeit wird über drei Fälle von Achondroplasia berichtet, zwei Knaben von 6 und 9, einen Erwachsenen von 53 Jahren mit den charakteristischen Merkmalen der Krankheit: angeborener Zustand, eingesunkene Nasenwurzel, hohes Schädeldach, Prognathie, zurückgebliebenes Wachstum der langen Röhrenknochen, Vermehrung ihrer normalen Krümmung, normale Rumpfentwicklung, Auftreibung der Rippenknochenknorpelgrenze und Gelenkenden der langen Knochen, Verlegung des Körpermittelpunktes nach oben vom Nabel, radspeichenartiger Händebau, Lordose, Hängebauch, reichliche Fettentwicklung. In manchen Fällen wird die Ähnlichkeit mit Rachitis noch auffallender beim wirklichen Zusammentreffen beider Krankheiten. Die geistigen Eigenschaften sind meist gut entwickelt, in dem einen Falle sogar sehr gut. Besonders merkwürdig ist die Stellung der Finger: sie sind fast gleich lang und stehen vom zweiten Interphalangealgelenk an gespreizt wie die Speichen eines Rades. Der Arbeit sind gute Abbildungen von den drei Fällen beigegeben.

Die zweite Arbeit bringt Abbildung und Beschreibung von ebenfalls drei Fällen von Achondroplasie. Sie sind besonders deshalb von Interesse, weil es sich um den 80jährigen Vater und seine beiden über 50 Jahre alten Söhne handelt. Alle drei sonst gesunde, kräftige Männer sind von gutem geistigen Durchschnitt und bieten die Mißbildung in ausgeprägter Form dar. Interessant ist die genealogische Geschichte. Ein dritter Sohn des Alten hatte genau dieselben Erscheinungen, er starb durch Unglücksfall. Die Mutter war normal gebildet, ein Bruder des Alten glich ihm dagegen vollständig, ebenso der Vater des Alten, während die Mutter wieder normal war. Töchter waren in diesen beiden Generationen nicht vorhanden. **Weber** (Dresden).

34) **C. Reitter.** Zur differentiellen Diagnose der Knochenverdickungen. (Aus der III. medizinischen Klinik in Wien.)
(Wiener klin. Wochenschrift 1907. Nr. 6.)

Ein 45jähriger Mann hat als Soldat 14 Tage an einer Augenkrankheit gelitten. Nach der Entlassung soll sein linker Arm allmählich dicker geworden und am Oberarm Geschwür aufgetreten sein. Nach einem späteren Falle wurde der linke Arm gebrauchsunfähig. An der Schulter fand sich ein Schlottergelenk, ferner eine Pseudarthrose am Collum chirurgicum, starke Verdickung des Humerus nach unten zu, Unförmigkeit des Unterarmes außer Handgelenk und Hand, größtenteils auf Verdickung der Vorderarmknochen beruhend. Die zwischen Osteomyelitis und Lues schwankende Diagnose wurde durch den Befund eines serpiginösen Hautsyphilids am Oberarm entschieden. Röntgenbilder. **Renner** (Breslau).

35) **A. Tietze.** Die Ostitis fibrosa in forensischer Bedeutung.
(Vierteljahrsschrift für gerichtl. Medizin 3. Folge Bd. XXXIII. Hft. 1.)

Bei einer Pat., bei der in leichter Narkose ohne jeden Zwischenfall eine Abrasio mucosae uteri gemacht war, wurde nach dem Erwachen aus der Narkose ein Bruch des linken Humerus konstatiert, der trotz sofortiger und lange fortgesetzter sachgemäßer Behandlung nicht zur Konsolidation kam. Die Verletzte

stellte Ersatzansprüche an Arzt und Krankenhaus, und T. hatte ihn sachverständig zu beurteilen. Auf Grund der Anamnese — Pat. hatte vor 10 Jahren infolge Stoßes den Arm bereits einmal gebrochen —, der Entstehung der Verletzung und des Röntgenbildes kommt T. zu der Ansicht, daß es sich um eine Spontanfraktur infolge fibröser Ostitis handelt, und daß weder der Arzt noch das Pflegepersonal für diesen unglücklichen Zufall haftpflichtig gemacht werden können.

Müller (Dresden).

36) **H. Riedl.** Ein weiterer Fall von Totalluxation der Halswirbelsäule mit Ausgang in Genesung. (Aus dem städt. Krankenhause in Linz a. D.)

(Wiener klin. Wochenschrift 1907. Nr. 2.)

Den 20 von Steinmann in Langenbeck's Archiv zusammengestellten Fällen reiht Verf. einen neuen an, der auch röntgenographisch genau beobachtet wurde. Die zuerst vollkommene Lähmung ging ohne besondere Therapie ganz allmählich so weit zurück, daß die Pat. nach 7 Monaten, wenn auch spastisch-paretisch. doch mit Unterstützung gehen, Hände und Arme etwas besser bewegen konnte. Trotzdem wurde dann noch ein operativer Eingriff versucht, zunächst eine Einrenkung in Suspension am Kopf in Narkose, die aber nicht gelang. Einige Tage später wurde durch Schnitt am vorderen Rande des Cucullaris der Gelenkfortsatz des verrenkten 4. und des 5. Halswirbels freigelegt, schließlich auch noch die Vorderseite der Wirbelsäule durch Schnitt am Vorderrande des linken Kopfnickers zugänglich gemacht, ohne daß es gelungen wäre, die Verhakung zu lösen, da feste Verwachsungen bestanden. Eine Resektion der Gelenkfortsätze wurde unterlassen, weil man fürchtete, daß die Wirbelkörper dann ihren Halt verlieren und sich noch stärker verschieben würden. Weitere 3 Monate später war die Besserung noch erheblich fortgeschritten, der Gang sicher, in den oberen Extremitäten einzelne Bewegungen noch eingeschränkt, Sensibilität nicht mehr deutlich gestört.

Renner (Breslau).

37) **A. Codivilla** (Bologna). Pendelapparat für die Behandlung von Deformitäten der Halswirbelsäule.

(Zeitschrift für orthopäd. Chirurgie Bd. XVII.)

Der Apparat, der sich auch bei der Behandlung des angeborenen Schiefhalses gut bewährt hat, ist nach Art der Schulthess'schen Apparate für die Behandlung der Deformitäten des Rumpfes konstruiert. Er ermöglicht eine gute Feststellung der Schultern und des Kopfes mit Extension der Halswirbelsäule und die Ausführung von Bewegungen nach den verschiedenen Richtungen.

J. Riedinger (Würzburg).

38) **Taddei.** Contributo allo studio della spina bifida.

(Arch. di ortopedia 1906. Nr. 4.)

Nach einer wesentlich auf die Untersuchungen von Muscatello und Recklinghausen sich stützenden Darlegung der pathologischen Anatomie der Spina bifida berichtet T. über folgende operierte Fälle: 1) 5 Monat altes Mädchen mit kopfgroßer Meningokele der Lumbalgegend. 2) 2monatiges Mädchen mit eigroßer Meningokele lumbalis. 3) Halbfingergroße Meningokele lumbalis, 3monatiges Kind. 4) Kopfgroße Meningokele der Sakralgegend. 8jähriges Mädchen. Incontinentia alvi et urinae, Lähmung des rechten Beines. 5) 2monatiger Knabe. Dorsale Myelocystomeningokele. 6) 4monatiger Knabe mit dorsaler Myelocystomeningokele.

In allen Fällen wurde die Haut an der Basis elliptisch umschnitten, der Sack eröffnet und exstirpiert und mit zwei seitlichen Knochenperiostlappen, sowie zwei nach der Mitte umgeklappten Fascienlappen, darüber mit der Haut bedeckt. Allemal erfolgte glatte Heilung. Bei den drei Meningokelen bestanden keine Störungen von seiten des Rückenmarkes. Im 4. Falle blieben sie unverändert. Hier waren das Filum terminale und einige Nervenstränge in das kraniale Sackende heraus-

gezerrt und wurden gelöst und reponiert. Mikroskopisch bestanden die Stränge aus Bindegewebe. Im 5. Falle fand sich an der Sackwand eine Schicht duraähnlichen Gewebes, darunter Reste der Arachnoidea und nervöser Elemente, im sechsten dicht unter dem Epithel der Haut Arachnoidea. In dem Grunde des Sackes sah man bei der Operation eine Verdickung des Markes liegen.

Zum Schluß wird noch eine Spina bifida occulta mit Lipom beschrieben. Das Fett enthielt einen in den Rückenmarkskanal sich fortsetzenden Bindegewebsstiel, in dem sich drei Pacini'sche Körperchen fanden.

E. Pagenstecher (Wiesbaden).

39) **Muscatello** (Pavia). Intorno ai metodi plastici nella cura della spina bifida.

Milano 1906.

Das Beachtenswerte an den beiden Fällen ist folgendes: Es handelte sich um zwei Geschwister mit der gleichen Form von Spina bifida, nämlich um eine Meningokele, in welche der Conus terminalis des Rückenmarkes hineinragte und mit der dorsalen Partie der Sackwand verwachsen war. Beidemal wurde der Conus aus seinen Verwachsungen gelöst; die Sackwand wurde reseziert, desgleichen die knöcherne Rückwand des Sakralkanales, da letzterer sich für die Aufnahme des eingefallenen Konus als zu eng erwies. Nun wurden die Rückenmarksreste mit der Arachnoidea und Dura übernäht und in jenen muldenförmigen sakralen Halbkanal gelagert. Darüber Hautnaht. Der Erfolg war ein guter, es bildete sich keine hernienartige Vorbuchtung, die Narbe blieb fest. M. betont dies gegenüber den anderen komplizierteren plastischen Methoden. **A. Most** (Breslau).

40) **W. Müller.** Transperitoneale Freilegung der Wirbelsäule bei tuberkulöser Spondylitis.

(Deutsche Zeitschrift für Chirurgie Bd. LXXXV. p. 128.)

Zur operativen Vornahme prävertebraler spondylitischer Abszesse, insbesondere im Frühstadium, empfiehlt M. die Laparotomie auf Grund folgenden Falles. 35jährige verheiratete Pat., seit $^3/_4$ Jahren an Kreuzschmerzen leidend. Eine retrorektale, in der Höhe des Promontoriums liegende, handtellergroße, elastische, fast fluktuierende Geschwulst bleibt diagnostisch — ob Abszeß oder Neubildung — zweifelhaft. Die Laparotomie in Beckenhochlagerung gestattete eine vorzügliche Besichtigung und operative Versorgung desselben. Es handelt sich um einen Abszeß, der eröffnet und mittels Entfernung der tuberkulösen Membran, der Intervertebralscheibe zwischen 5. Lenden- und 1. Kreuzwirbel, sowie kariöser Knochenherdchen befundgemäß gesäubert wird. Naht des gespaltenen Bauchfells, Bauchnaht. Die ersten Tage Fieber, dann guter, in Heilung ausgehender Verlauf.

(M. hat bei seiner Operationsmethode einen Vorgänger in Fritz Fischer, vgl. Deutsche Zeitschrift für Chirurgie Bd. XLIII p. 439: »Tuberkulose des Ileo-Sakralgelenkes. Laparotomie«, vom Ref. berichtet im Zentralblatte für Chirurgie 1896 p. 915. — Auch Fischer's Fall wurde geheilt.)

Meinhard Schmidt (Cuxhaven).

41) **M. le Jemtel.** Les fibromes périostiques d'origine vertébrale.

Paris, **Jules Rousset,** 1906.

Während peritoneale Fibrome im allgemeinen nicht sehr seltene Ereignisse sind, müssen diejenigen, die vom Periost der Wirbelsäule ausgehen und nicht nur sekundär mit dieser in Verbindung treten, zu den größten Raritäten gerechnet werden. Verf. hat nach umfänglichen Literaturstudien nur zwei einwandsfreie Fälle gefunden, einen von Virchow und einen von Cruveilhier. Beides waren Sektionsbefunde und waren kleinere Geschwülste der Brustwirbelsäule. Aus dem klinischen Materiale Ségond's berichtet J. einen neuen Fall, der die Lendenwirbelsäule betraf und durch Operation geheilt wurde. Dieser Fall veranlaßte J., diesen Geschwülsten eine 99 Seiten lange Monographie zu widmen. Wirklich peri-

ostale Fibrome der Wirbelsäule müssen einen Stiel haben, der sich nicht dort ansetzt, wo ligamentäre oder aponeurotische Gebilde inserieren — Dornfortsätze und Querfortsätze. Vom 4. Brustwirbel bis zum 4. Lendenwirbel muß er hinter der Aorta und hinter dem Lig. longitud. anticum gelegen sein.

Der Fall Ségond's betraf eine gut genährte 39jährige Frau, bei der vor 10 Jahren gelegentlich einer Untersuchung ein Arzt eine große Milz und eine kleine linksseitige Geschwulst festgestellt hatte. Mit 36 Jahren hörte die Periode auf, und der vorher schon starke Leib wurde immer umfangreicher. Bei der Untersuchung fand sich in der linken Seite eine ovaläre, senkrecht gestellte, glatte, harte, schmerzlose Geschwulst, die über die Hälfte des Leibes einnahm und ihn sehr difformierte. Die Diagnose schwankte zwischen einem Echinokokkus bzw. einem Fibrom der Milz. Die Operation wurde transperitoneal ausgeführt, das vordere Peritonealblatt lag dem hinteren ohne Zwischenlagerung eines Bauchorganes dicht an. Die Ausschälung der von einer Bindegewebskapsel umgebenen derben, fibrösen Geschwulst, deren Stiel sich hinter der Aorta abdominalis an der Vorderfläche des 2. Lendenwirbels ansetzte, gelang leicht. Niere und Milz erwiesen sich als unverändert. In der linken Bauchseite lagen die gesamten Eingeweide mit Ausnahme des durch die Geschwulst ganz nach links gedrängten Colon descendens. Pat. wurde geheilt. Die Geschwulst wog 1,75 kg und war nach der Beschreibung und den beigegebenen mikroskopischen Abbildungen ein gefäß- und zellarmes Fibrom. **Müller** (Dresden).

42) Schiff. Die heutige Kenntnis des angeborenen Schulterblatthochstandes nebst Veröffentlichung sieben neuer Fälle.

(Veröffentlichungen aus dem Gebiete des Militär-Sanitätswesens Hft. 35. [v. Bergmann-Festschrift.])

Den bisher veröffentlichten 110 Fällen obiger Anomalie fügt Verf. sieben selbst beobachtete, ausführlich beschriebene hinzu und gibt eine sehr interessante, kritisch gehaltene Schilderung unserer heutigen Anschauungen über Pathologie, Diagnose und Symptomatologie. Konstant ist bei der Mißbildung nur der Schulterblatthochstand als Folge einer Hemmungsbildung, die die verschiedenartigsten Symptome gleichzeitig verursacht, vor denen ersteres fast ganz zurücktreten kann. **Lessing** (Hamburg).

43) F. J. Rosenbach. Über die Luxation des Ulnarnerven.

(Deutsche Zeitschrift für Chirurgie Bd. LXXXV. p. 300.)

R. publiziert folgenden eigenen Fall. 18jährige, früher stets gesunde, nicht korpulente, aber auch nicht magere, sehr kräftige Seminarlehrerin hatte am Barren geturnt, und zwar etwa 10mal Unterarmstützen mit Schwingen des Körpers seitlich über den Barren gemacht. Am nächsten Morgen Schmerzen und große Kraftlosigkeit des rechten Armes. Behandlung zunächst mit Tct. jodi, Eis, auch Gipsverband. Ca. $1^1/_2$ Monat nach der Turnübung fand R. den Ulnarnerv weit nach vorn vor dem Gelenke verschoben und sehr druckempfindlich, bei Bewegungen im Ellbogen beim Reiben des Nerven am Epicondylus, erhebliche Armschmerzen, ausstrahlend in den 4. und 5. Finger. Bei Streckung ist der Nerv reponibel, gleitet aber bei der Beugung gleich wieder nach vorn. Bei der Operation zeigte er mehrfach rote Flecken, es bestand also jedenfalls Neuritis. Bei jeder Armbeugung fühlte man ihn mit großer Kraft vorwärts gezogen werdend. Um ihn in richtiger Repositionslage zu sichern, wird in den ganz flach erscheinenden Condylus an entsprechender Stelle eine Furche gemeißelt, der Nerv hineingelagert und über ihm als Deckbrücke der innere Tricepsrand an die fibröse Bedeckung des Epicondylus genäht. Heilung.

Den eigenen Fall besprechend, gibt R. einige Allgemeinangaben über das Leiden mit Benutzung der Literatur, insbesondere auf Raywoneny's anatomische Experimente zur Ätiologie der Ulnarisverrenkung eingehend. Auch R.'s Fall lehrt, daß beim beweglich gewordenen Nerven die Verschiebung bei der Armbeugung

eintritt, die ihn jedenfalls stärker spannt als die Streckstellung im Ellbogen. Dies ist leicht verständlich; denn bei Beugung ist die Länge von Oberarm plus Unterarm wesentlich größer als bei der Streckung. Bei mehrfachen Messungen fand R. die Entfernung von der hinteren Kante des Akromion bis zur unteren Spitze der Ulna um 2,5—3,5 cm größer bei der Beugung als bei der Streckung.

Meinhard Schmidt (Cuxhaven).

44) **H. Flörcken.** Die Fraktur des Collum radii.

(Deutsche Zeitschrift für Chirurgie Bd. LXXXV. p. 357.)

Im Anschluß an einen selbst in der Würzburger Klinik behandelten Fall gibt F., über die einschlägige Literatur berichtend, eine zusammenfassende Spezialstudie über den Bruch des Radiushalses, der vom Bruche des Radiusköpfchens wohl unterscheidbar und, wenn nicht schon klinisch, sicher durch Röntgen nachweislich ist. F.'s Pat., ein 13½jähriger Knabe, war bei mittlerer Flexionsstellung des Ellbogens und leichter Supination des Vorderarmes direkt auf die dorsale Fläche des Ellbogens gefallen und vor seiner Aufnahme in die Klinik fast bereits 3 Wochen mit Pappschienenverband, dann Massage und Bewegungen behandelt, zeigte aber noch Schmerzhaftigkeit des oberen Radiusgelenkes, eine Schwellung unterhalb des Radiusköpfchens und Behinderung der Ellbogenbewegungen, so daß zunächst an ein entzündliches Leiden gedacht wurde. Doch zeigte Röntgen (s. Abbildung) sicher einen Bruch, der den Radiushals etwas schräg von unten radialseits, nach oben ulnarwärts durchsetzt, mit geringer Abweichung des unteren Fragmentes ulnarwärts. Es wurde für noch 8 Tage ein fester Verband mit Gipshanfschiene bei rechtwinkelig gebeugtem und supiniertem Vorderarm angewendet, dann mediko-mechanisch nachbehandelt und ein gutes Resultat mit völliger Arbeitsfähigkeit erzielt. — Der Bruch ist selten, in der Literatur nur durch 23 sichere Fälle, von denen 14 frei von Komplikation durch Brüche der Nachbarknochenteile im Ellbogen sind, vertreten. Der Entstehungsmechanismus kann verschieden, indirekt und direkt sein. Für die direkte Art der Bruchentstehung ist von Belang, daß Radiusköpfchen und -hals oberflächlich liegen und bekanntlich namentlich bei supiniertem und flektiertem Vorderarme leicht tastbar, also in dieser Stellung besonders exponiert sind. Da der Bruch stets intraartikulär ist, hat man nach erfolgter Konsolidation baldigst für Beweglichkeit des Ellbogengelenkes zu sorgen. — Literaturverzeichnis von 15 Nummern. **Meinhard Schmidt** (Cuxhaven).

45) **Ebstein.** Knochengerüst eines mißgestalteten Daumens.

(v. Rindfleisch-Festschrift. Leipzig, **Engelmann,** 1907.)

An der Hand einer Photographie und zweier Röntgenogramme demonstriert E. die rechte Hand eines älteren Herrn, dessen Daumen im Endgelenke leicht gebeugt und in seiner distalen Hälfte verbreitert ist; der Nagel ist breiter als normal und plump. Es erwies sich nun, daß zwei völlig getrennte Nagelphalangen vorhanden waren, eine dickere ulnare und eine dünnere radiale, und daß die Grundphalanx, in ihrer Basis einheitlich, distalwärts in zwei Äste mit je einem Köpfchen auslief. Diese Äste divergierten stark, sie standen in Gelenkverbindung mit den stark konvergierenden Endphalangen. **W. v. Brunn** (Rostock).

46) **C. Bayer.** Mit Geräuschen verbundenes Sehnengleiten des Musculus glutaeus maximus, erzeugt durch Lockerung der Sehnenanheftung.

(v. Langenbeck's Archiv Bd. LXXXII. Hft. 1.)

22jähriges Fräulein litt nach einer anstrengenden Bergtour an einem schnappenden und schmerzhaften Geräusch in der linken Hüfte. Die Diagnose wurde auf Bursitis mit hygromartiger Vergrößerung des Schleimbeutels unter der Sehne des Musc. glutaeus maximus gestellt. Bei der Operation zeigte sich diese Veränderung nicht, dagegen fand sich die Sehne mit lockerem Bindegewebe unterfüttert und war selbst sehr gelockert und leicht verschieblich. Bei emporgehobenen Schnitträndern der Sehne wurde ihre dem Trochanter zugekehrte Fläche in zwei zuein-

ander parallelen Reihen vor und hinter der Mitte des Rollhügels an dessen Periost und an die Fascie des M. rectus externus mit einigen Nähten befestigt und der Schnitt durch Sehne und Muskel wieder vernäht. Dadurch wurde das Geräusch völlig beseitigt. **E. Siegel** (Frankfurt a. M.).

47) **O. Hartmann.** Ein seltener Befund bei kongenitaler Hüftgelenksluxation. Vollständiges Fehlen des Schenkelkopfes und -halses.

(v. Langenbeck's Archiv Bd. LXXXII. Hft. 1.)

Während bei der angeborenen Hüftverrenkung der Hauptfehler in einer mangelhaften Entwicklung der Beckenpfanne zu suchen ist, und der Oberschenkel weit weniger intensiv von der Mißbildung betroffen ist, lag im vorliegenden Falle die Sache gerade umgekehrt: der Oberschenkel entbehrte völlig des Kopfes und Halses. Die kindlich angelegte Oberschenkelepiphyse war von ausgedehnten tuberkulösen Knochenherden durchsetzt. Wahrscheinlich ist das Verhältnis so, daß die Tuberkulose eine im höheren Grade verbildete Epiphyse zerstört hat.

E. Siegel (Frankfurt a. M.).

48) **Kotzenberg.** Über zwei Fälle von Pseudarthrose des Schenkelhalses nach Fraktur im jugendlichen Alter.

(v. Langenbeck's Archiv Bd. LXXXII. Hft. 1.)

In 4 Jahren wurden 107 Fälle von Schenkelhalsbruch beobachtet, darunter 15 Fälle unter 30 Jahren. Während bei den älteren Individuen jenseits der 50er Jahre ein geringfügiges Trauma den Bruch veranlaßte, waren es bei den jüngeren Pat. stets starke Gewalteinwirkungen, die zu der Verletzung führten. Das Alter von 1—18 Jahren war mit neun Fällen vertreten. Bei diesen jugendlichen Pat. trat stets eine rasche Konsolidation, meist mit Coxa vara-Bildung ein; um so auffallender war es, daß sich bei zwei kurz hintereinander beobachteten veralteten Fällen eine Pseudarthrose fand. Beide machten den Eindruck einer Hüftverrenkung, hatten keine große Schmerzen und kamen nur wegen der zunehmenden Verkürzung der Extremität. Erst das Röntgenbild sicherte die Diagnose. Die Ursache der Pseudarthrosenbildung war in beiden Fällen eine Ernährungsstörung des Knochens, die sich auch auf den Röntgenphotogrammen deutlich kennzeichnete.

E. Siegel (Frankfurt a. M.).

49) **J. Riedinger.** Beitrag zur Lokalisation der Exostosen im Kniegelenke.

(Deutsche Zeitschrift für Chirurgie Bd. LXXXV. p. 803.)

Während sonst die in der Nähe des Knies vorkommenden Exostosen extraartikulär sind, operierte R. eine intraartikuläre bei einem 22jährigen Mädchen. Die Geschwulst, angeblich erst seit 8—10 Wochen bemerkt, machte bei stärkeren Bewegungen Schmerzen und verursachte zeitweise Knieschwellungen; sie saß oberhalb und medialwärts von der Kniescheibe (s. Röntgenbild). Operation leicht mittels Längsschnitt in den oberen Gelenkrecessus. Durchschnitt durch die entfernte 4 : 2 : $1^1/_2$ cm messende Geschwulst zeigt spongiöse Knochensubstanz mit knorpeliger Rinde. Daß sie intraartikulär sich entwickeln konnte, ist dadurch erklärlich, daß ihr Mutterboden, der Epiphysenknorpel des Oberschenkels, vorn innerhalb der hoch heraufgehenden Synovalisausbuchtung liegt.

R. macht einige Allgemeinbemerkungen über Exostosenbildung, namentlich über die Exostosis bursata. Bezüglich letzterer ist R. hinsichtlich der hier öfter beobachteten freien Körper der Ansicht, daß solche nicht notwendig immer arthrogenen Ursprunges sind, sondern auch in Schleimbeuteln ohne Kommunikation mit der Gelenkhöhle entstehen können. **Meinhard Schmidt** (Cuxhaven).

Originalmitteilungen, Monographien und Sonderdrucke wolle man an *Prof. E. Richter* in Breslau (Kaiser Wilhelmstraße 115), oder an die Verlagshandlung *Breitkopf & Härtel*, einsenden.

Druck und Verlag von Breitkopf & Härtel in Leipzig, Nürnbergerstraße 36/38.

Zentralblatt
für
CHIRURGIE

herausgegeben
von

weil. E. von Bergmann, F. König, E. Richter,
in Berlin, in Berlin, in Breslau.

Vierunddreißigster Jahrgang.

Wöchentlich eine Nummer. Preis des Jahrganges 20 Mark, bei halbjähriger Vorauszahlung. Zu beziehen durch alle Buchhandlungen und Postanstalten.

Nr. 18. Sonnabend, den 4. Mai. 1907.

I.

(Aus der Moskauer chirurgischen Hospitalklinik von Prof. Diakonow.)

Über Veronal-Chloroformnarkose.

Von

Dr. W. Pokotilo,
Assistenzarzt.

Im Zentralbl. für Chirurgie 1907 Nr. 9 schlägt Dr. C. Strauch die Anwendung von Veronal als die Narkose erleichterndes und verbesserndes Mittel vor. Die kombinierte Veronal-Chloroformnarkose

ist von mir bereits vor 2 Jahren empfohlen worden (Chirurgia 1905, Juli); seit der Zeit nun wird an der Klinik Prof. Diakonow's in Moskau ausschließlich diese Form der Allgemeinanästhesie angewendet, und sind hier bisher durchaus zufriedenstellende Resultate zu verzeichnen gewesen.

Da diese meine oben erwähnte Mitteilung in russischer Sprache erschien und daher den westeuropäischen Kollegen wohl unbekannt geblieben ist, so erlaube ich mir, hier in kurzen Worten eine theoretische (pharmakologische) Begründung zu geben, wie eine solche in meiner Abhandlung veröffentlicht wurde. Ferner will ich der Resultate Erwähnung tun, welche wir bei Veronal-Chloroformnarkose erhielten.

Sämtliche zur Narkose Verwendung findende Mittel (Chloroform, Äther u. a. m.) erweisen sich für den Organismus mehr oder weniger schädlich. Diese Schädlichkeit vermag man entweder durch Verminderung der Menge des angewendeten Narkotikums oder vermittels Einführung von Gegengift auf ein geringeres Maß zu beschränken. Ganz besonders schädigend wirkt das Chloroform aufs Herz, weshalb all' unsere Aufmerksamkeit nach dieser Richtung hin sich zu betätigen hat. Die Mehrzahl der vorgeschlagenen Mittel zur kombinierten Narkose hat demnach zum Zweck, entweder das Quantum des anzuwendenden Chloroforms (resp. Äthers usw.) oder aber seine das Herz schädigende Wirkung zu vermindern. Schließlich hat die kombinierte Narkose noch die Aufgabe, auf die durch die Aussicht auf eine bevorstehende Operation erregten Kranken beruhigend zu wirken. Ein derartiger, oft auch mit Unregelmäßigkeit des Pulses einhergehender Erregungszustand kann natürlich nicht ohne Einfluß auf den Verlauf der Narkose sein.

Weiter ist es von großer Bedeutung, die Periode des Einschlafens abzukürzen, das Erregungsstadium und die nach der Narkose eintretenden unangenehmen Erscheinungen, wie Kopfschmerz, Übelkeit, Erbrechen u. a. m., möglichst einzuschränken.

Mir erschien das Veronal hierfür durchaus zweckentsprechend, da dasselbe 1) vorzügliche schlaferzeugende Eigenschaften ohne jegliche üble Nebenwirkung besitzt, 2) als Derivat des Harnstoffes zwei Gruppen »Amido« (NH_2) in sich schließt, welch' letzteres, wie auch in anderen Produkten des Harnstoffes, ähnlich wie Ammoniak wirkt, d. h. die Tätigkeit des Herzens anregt.

Die Einführung des Veronals in die chirurgische Praxis zeigte, daß es auch den anderen oben angeführten Anforderungen entspricht. Das Mittel wird den Kranken 1½—2 Stunden vor der Operation in einer Dosis von 1,0 verabfolgt. Die Beobachtung ergab Folgendes: Die Kranken schlafen nach Einnahme von Veronal in den allermeisten Fällen fest ein oder sie werden in halbschlafähnlichem Zustande in das Narkosezimmer gebracht, wobei sie sich völlig indifferent zu dem ihnen bevorstehenden ernsten Eingriffe verhalten — es sei denn, daß die Veronalwirkung durch eine nicht zeitig genug vorgenommene Vor-

bereitung des Pat. zur Operation, durch eine Demonstration im Auditorium u. dgl. ä. abgeschwächt wird. Die Periode des ersten Schlafes, die Erregung, die Quantität des Anästhetikums (Chloroforms), welche zur Aufrechterhaltung eines empfindungslosen Schlafes erforderlich ist, — alles das erscheint um ein Bedeutendes eingeschränkt gegenüber reiner Chloroformnarkose. Auch die Zeit nach der Narkose verläuft für den Kranken bedeutend besser; Erbrechen kommt selten vor. Prof. Diakonow hat lediglich die Resultate der im Laufe des ersten Jahres ausgeführten Veronal-Chloroformnarkosen zusammengefaßt (IV. Übersicht über die Tätigkeit der chirurgischen Hospitalklinik des Prof. Diakonow, Moskau 1906), wobei er einen Vergleich über die drei hintereinander bei uns angewendeten Formen von kombinierter Narkose anstellt: die Bromäthyl-Chloroformnarkose, die Hedonal-Chloroformnarkose und die Veronal-Chloroformnarkose. Ich führe hier aus seiner Tabelle nur die wichtigsten Zahlen an:

	Bromäthyl-Chlorof.	Hedonal-Chlorof.	Veronal-Chlorof.
1) Die Narkosenwirkung trat im Mittel ein nach	5,21 Min.	3,82 Min.	2,58 Min.
2) Erregung wurde beobachtet in	45,08%	27,17%	22,70%
3) Mittlere Dauer der Erregung	2,89 Min.	1,87 Min.	1,30 Min
4) Erbrechen kam zur Beobachtung bei	16,83%	6,79%	2,30%
5) Asphyxie trat ein bei	7,62%	5,47%	2,96%
6) Pulsverschlechterung in	6,35%	4,53%	1,15%
7) In 1 Min. Chloroformverbrauch im Mittel	0,69 ccm	0,57 ccm	0,61 ccm

Wie aus obigen Zahlen ersichtlich, ergab die Kombination mit Veronal weit bessere Resultate, wie diejenige mit Hedonal und Bromäthyl, welch letztere wiederum dem reinen Chloroform vorzuziehen wären. Bloß die in einer Minute verbrauchte Chloroformmenge erscheint bei der Hedonal-Chloroformnarkose um weniges geringer als bei Veronal-Chloroform; dieses ließe sich vielleicht daraus erklären, daß die Zahl der Operationen am Kopfe unter Anwendung letzteren Mittels etwas größer war. Dafür traten aber andererseits anstatt des Schlafes nicht ein einziges Mal die unangenehmen Komplikationen (stärkste an echte Psychose errinnernde Erregung) ein, welche mehrfach nach Hedonal beobachtet wurden.

Auf Grund des in Kürze soeben Angeführten wird die kombinierte, die verhältnismäßig besten Resultate ergebende Veronal-Chloroformnarkose in der Klinik des Herrn Prof. Diakonow weiter angewendet und auf das genaueste beobachtet.

Moskau, 7. (20.) März 1907.

II.

Zur Technik der Darmnaht.

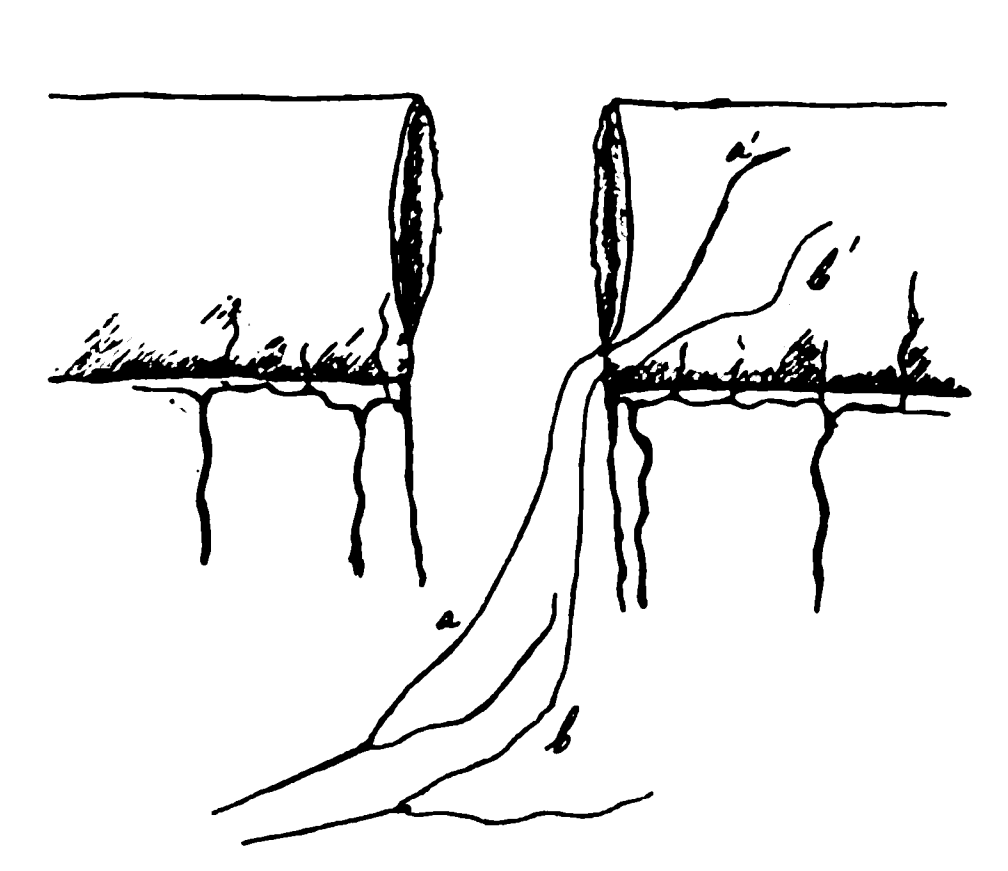
Von

Dr. J. Schoemaker im Haag.

Die zirkuläre Naht der Darmlumina betrachte ich als die einfachste und beste der Darmvereinigungsmethoden. Wenn man, wie es mir[1] gegangen ist, nach einer ziemlich großen Reihe von Experimenten am Hundedarme mit der zirkulären Naht bessere Resultate erreicht hat, als mit der Implantation oder seitlichen Anastomose, dann ist man überzeugt, daß es beim Menschen ebenso sein wird, da der Hundedarm ein viel schwierigeres Objekt für die zirkuläre Vereinigung bietet als das menschliche Intestinum. Bei meinen Experimenten war die Mortalität nach der end-to-end-Vereinigung geringer als nach der end-to-side oder side-to-side-Anastomose; die Gefahr der Darmresektion war um so größer, je komplizierter die Naht angelegt wurde.

Ich habe darum bei meinen Operationen immer die zirkuläre Naht gemacht.

Eine technische Schwierigkeit bleibt dabei aber bestehen, nämlich die Vereinigung der kleinen Stelle zwischen den auseinandergewichenen Blättern des Mesenteriums, wo dem Darme die Serosabekleidung fehlt. Man muß da nur fassen, was man mit der Nadel umstechen kann, und ist sich dabei nie recht bewußt, was für Gewebe man eigentlich genommen hat. Weiter kann man von hieraus die Naht nicht ununterbrochen fortsetzen, ohne mit dem Mesenterialblatt in Kollision zu kommen, wobei man Gefahr läuft, ein Gefäß anzustechen oder zu umschnüren. Trotzdem wachsen die aneinander gebrachten Stellen gut zusammen, da auch das subseröse Gewebe eine feste Vereinigung gibt. Man geht darum meiner Meinung nach zu weit, wenn man, wie wohl v. Frey (Beiträge zur klin. Chirurgie 1895) zuerst vorgeschlagen hat, die zirkuläre Darmnaht ganz verwirft und die seitliche Anastomose als die Methode der Wahl bezeichnet.



Ich bleibe bei der end-to-end-Vereinigung um so mehr, als ich

[1] Inaug.-Diss., Leiden, 1896.

durch eine kleine Änderung der Naht am Mesenterialansatze die Schwierigkeit wesentlich verringert habe. Ich gehe nämlich so vor, daß ich die Stelle, die keine Serosa hat, erst mit Serosa bekleide durch zwei Knopfnähte; dann kann ich die beiden Darmenden mit fortlaufender Naht vereinigen, ohne mich um das Mesenterium zu kümmern. Die ersten zwei Nähte werden so angelegt, als wenn man das Darmlumen schließen wollte, wie die Figur es zeigt. An dem einen Darmende werden die geknoteten Fäden sehr kurz abgeschnitten, an dem anderen aber lang gelassen, um sie als fortlaufende zirkuläre Doppelnaht benutzen zu können. Man fängt natürlich mit dem inneren (*a*) an, der durch Serosa, Muscularis und Submucosa oder meinetwegen durch die ganze Darmwand geführt wird, bis er den Umkreis gemacht hat und an *a'* geknüpft werden kann. Dann mache man dasselbe mit dem äußeren (*b*), der nur die Serosa faßt. Ist man wieder bei *b'* angelangt, dann hat man überall Serosa fassen können.

Ich habe auf diese Weise zehnmal die Naht am Dünndarm angelegt und dabei keinen Mißerfolg gehabt: die Naht hielt immer. Außerdem war die Technik der Naht leichter als früher. Am Dickdarm ist das Prinzip der Serosabekleidung nicht so leicht durchzuführen, weil die Mesenterialblätter an den meisten Stellen zu weit auseinander weichen.

---

1) **Frhr. v. Notthafft.** Die Legende von der Altertumssyphilis.

(v. Rindfleisch-Festschrift. Leipzig, **Engelmann,** 1907.)

Das Resultat seiner 220 Seiten umfassenden, auf umfangreichem Quellenstudium fußenden Mitteilungen ist, daß es im Altertum keine Syphilis gegeben hat und alle gegenteiligen Behauptungen irrig sind.

W. v. Brunn (Rostock).

---

2) **Alexander.** Über Fieber bei Karzinom.

(Deutsche med. Wochenschrift 1907. Nr. 5.)

Nach A.'s Ausführungen gibt es ein von Komplikationen unabhängiges Karzinomfieber, das an keinen Typus gebunden und durch Autointoxikation aus den Stoffwechselprodukten bedingt ist. In den meisten Fällen handelt es sich bei fieberhaftem Karzinom um Tumoren der Bauchhöhle, besonders der Verdauungsorgane. Das häufigere Auftreten von Fieber bei ulzerierten Karzinomen ist von reinen Zufällen abhängig.

Borchard (Posen).

---

3) **Weil.** Recherches cliniques et physiopathologiques sur l'hémophilie.

(Tribune méd. 1906. p. 678.)

Nach W.'s Erfahrungen sind die Blutungen bei der spontanen, erworbenen Hämophilie weniger schwer und häufig als bei der fami-

liären, angeborenen Form der Erkrankung, bei welcher auch schon leichtere Traumen genügen als bei ersterer Form. Je jünger der Hämophile ist, um so länger ist im allgemeinen der Zeitraum zwischen Eintritt des Traumas und Gerinnung des Blutes, um so schwerer demnach die Blutung. Bei der erworbenen Hämophilie gelang es Verf. in zwei Fällen, durch präventive Einspritzung von normalem Blutserum 25 bzw. 2 Tage vor der Extraktion eines Zahnes, bzw. vor der Inzision eines perinephritischen Abszesses die Gerinnbarkeit des Blutes zu erhöhen, so daß die Blutung nicht erheblicher als bei gesunden Menschen wurde. Ebenso erwiesen sich bei familiärer Hämophilie Einspritzungen frischen Serums sowohl von vorbeugendem wie heilendem Einfluß. Die vorbeugende Wirkung des Serums scheint nicht länger als 2—4 Wochen zu dauern; auch der kurative Effekt ist nur ein symptomatischer. W. injiziert 10—20 ccm frischen Menschen- oder Pferdeserums und wiederholt event. diese Dosis mehrmals im Laufe einiger Monate.

Mohr (Bielefeld).

---

4) v. **Verebély.** Über die Rolle des Fettgewebes bei der Wundheilung.

(Magyar orvosi archivum 1906. Bd. IV. [Ungarisch.])

v. V. untersuchte an histologischen Serienschnitten aus verschiedenen Narben die Vorgänge der Fettgewebsgranulation. Er beschreibt das nähere histologische Verhalten der Fettzellen während der Granulation und kommt zu folgenden Schlußfolgerungen:

Auch das Fettgewebe nimmt an der Granulation ebenso teil, wie jedes andere Bindegewebe, nur mit dem Unterschiede, daß in seinen Zellen Fett als tote Masse sich befindet. Dieses Fett setzt die Vitalität dieser Zellen so weit herab, daß dieselben auf plötzliche und intensive Reize nicht reagieren können, worauf das Fett entweder fremden Wanderzellen oder Bakterien zum Opfer fällt, event. im Gewebssafte aufgelöst wird.

Weniger intensive Reize können diese Zellen zu neuem Leben wecken, dessen erste Äußerung die Fettproduktion ist.

Das histologische Verhalten des Fettgewebes erklärt uns zugleich die praktische Tatsache, weshalb das Fettgewebe das am schwersten heilende Gewebe des Organismus ist, und warum es zugleich auch am meisten zu Infektionen neigt.

P. Steiner (Budapest).

---

5) **W. Nötzel.** Über die Bakterienresorption auf dem Lymph- und Blutwege und über die Bedeutung der Lymphdrüsen für dieselbe.

(Beiträge zur klin. Chirurgie Bd. LI. p. 740.)

In Fortsetzung der Experimente von Schimmelbusch untersuchte Verf. den Gang der durch das Lymphgefäßsystem vermittelten Bakterienresorption. Es wurden in das Kniegelenk des Kaninchens toxinfreie, virulente Kulturen von Pyocyaneus injiziert und dabei jede

Eröffnung von Blutgefäßen ebenso wie ein zu großer Injektionsdruck vermieden. Die Lymphdrüsen der verschiedensten Etappen, Milz, Nieren, Leber wurden aseptisch entnommen und ebenso wie das Blut bakteriologisch untersucht.

Bei dieser Versuchsanordnung ließ sich nachweisen, daß nach 10, ja schon 5 Minuten durch rein lymphogenen Transport nicht nur die inguinalen und cruralen, sondern auch die iliakalen und lumbalen Lymphdrüsen reichlich Bakterien enthalten und letztere in derselben Zeit sich bereits im Blute nachweisen lassen. Injektionsdruck und zu reichliche Impfung können keine neuen Resorptionsmöglichkeiten schaffen, sondern die Resorption höchstens quantitativ beeinflussen.

Nach ausführlicher Besprechung der zu erwartenden Einwände kommt Verf. zur Entwicklung seiner Anschauungen über die Rolle der Lymphdrüsen bei der bakteriellen Resorption, welche von der üblichen Auffassung vollständig abweichen. Der Lehre, daß sämtliche Lymphgefäße ein oder mehrere Lymphdrüsen passieren müssen, und daß letztere ein natürliches, bakterienfeindliches Filter darstellen, welches eine rasche lymphogene Infektion verhindere, steht u. a. die anatomische Tatsache entgegen, daß regelmäßig die Lymphdrüsen umgebende Lymphbahnen als Anastomosen zwischen zu- und abführenden Gefäßen bestehen. Weit entfernt, daß in den Lymphdrüsen eine heilsame Retention von Bakterien stattfindet, zeigt gerade die klinische Beobachtung (Pest, Tuberkulose und gewöhnliche Wundinfektion), daß häufig erst die Lymphdrüsen die geeignete Brutstätte für Bakterien abgeben, während die Eingangspforte die Infektion leicht überwunden hat. Ein Organ, welches so leicht wie Lymphdrüsen bakteriell erkrankt, ist vom Standpunkte der Schutzvorrichtung schwerlich geeignet, die Resorption zu verhindern und den Körper vor Allgemeininfektion zu bewahren.

Wenn man von der Resorptionsdauer und anderen Nebenumständen absieht, so lassen sich die Ergebnisse des Experimentes direkt auf die natürliche Infektion beim Menschen übertragen; es kommt also auch beim Menschen, abgesehen von der Infektion auf dem Blutwege, bei jeder Infektion zu einer lymphogenen Resorption ins Blut in einem der Größe und der Art der Infektion entsprechenden Maße.

Diese Auffassung von der Bakterienresorption erklärt zugleich die mitunter rasche Verallgemeinerung der Infektion und die Mißerfolge der Desinfektion und Exzision von Wunden auch bei lokal bleibender Infektion, weil die Bakterien sofort in alle Lymphspalten geraten.

Reich (Tübingen).

---

6) **A. Peiser.** Zur Kenntnis der bakteriellen Resorption und ihrer Bedeutung bei bakterieller Peritonitis.

(Beiträge zur klin. Chirurgie Bd. LI. p. 681.)

In Fortsetzung früherer Experimente untersuchte Verf., wie sich der Ablauf der Resorption nach bakterieller Infektion des Peritoneums gestaltet, und welche Bedeutung sie für den Ablauf der Krankheit hat.

Spritzt man dem Kaninchen eine Colikultur und nach 1 Stunde eine solche von Bac. mesentericus in die Bauchhöhle, so ergeben die Blutkulturen, daß die akute Resorption sehr rasch einer verlangsamten, chronischen Platz macht, und zwar sowohl bei überlebenden als rasch erliegenden Tieren. Ein letaler Ausgang kommt dann zustande, wenn die im Stadium der akuten Resorption ins Blut gelangten Bakterien sehr virulent sind und sich im Blute vermehren; es entsteht aus der Bakteriämie die Septikämie, die peritoneale Sepsis. Dieselbe Unterscheidung in akute und chronische Resorption gilt auch für indifferente Flüssigkeiten (z. B. physiologische Kochsalzlösung). Der Körper resorbiert zunächst nach peritonealer Injektion bis zur vollen Sättigung (akutes Stadium) und dann nur langsam weiter im Verhältnis zur Ausscheidung durch die Nieren (chronisches Stadium). Die peritoneale Resorption ist ein vom Körper genau regulierter Vorgang, der zugleich zweckmäßig ist, denn einer dauernden Resorption, wie im akuten Stadium, müßte der Organismus erliegen.

Geht der Organismus zugrunde, so geschieht dies infolge der akuten Resorption (und Virulenz der Bakterien), überlebt er, so tut er es trotz der akuten Resorption. Diese ist also keinesfalls die Schutzkraft des Peritoneums.

Die chronische Resorption ist ein selbständiges Schutzmittel des Organismus, das äußerst fein reguliert ist. Selbst eine leichte Störung des Resorptionsverhältnisses wirkt tödlich (im Experiment nachfolgende Kochsalzinfusion).

Die Kochsalzspülung bei Operationen vermehrt den Keimgehalt des Blutes, ob durch gesteigerte Resorption oder Hemmung der Schutzmaßregeln, bleibt offen.

Die Tierversuche lassen sich auf die natürlichen Infektionsvorgänge beim Menschen nicht ohne weiteres übertragen, weil die Infektion des Peritoneums im Experiment eine einmalige ist, beim Menschen (z. B. Appendicitis) aber stets dauernd und in großen Mengen erfolgt. Wenn kurz nach Eintritt der diffusen peritonealen Infektion eine Operation beim Menschen ungünstig ausläuft, so glaubt Verf. annehmen zu dürfen, daß dies neben der Virulenz der Infektion zurückzuführen ist auf die durch die Operation bedingte Störung des labilen Gleichgewichtes, in welchem sich der Körper unter sorgfältiger Regulierung der bakteriellen Resorption in diesem Stadium der akuten Infektion des Peritoneums befindet. Die Trennung in ein akutes und chronisches Stadium der peritonealen Resorption ist also auch von praktischer Bedeutung.

Experimente, die Resorption des Peritoneums durch Hochlagerung des Oberkörpers zu hemmen oder die Zwerchfellresorption durch subdiaphragmatische Tamponade auszuschalten, mißlangen.

Zum Schluß weist Verf. noch darauf hin, daß die Kenntnis der Resorptionsverhältnisse des Peritoneums noch an Bedeutung gewinnt in Hinsicht auf die Pfeiffer'sche Endotoxinlehre, welche ein weiteres

Verständnis für den wechselnden Ausgang der peritonealen Infektion anbahnt.

Reich (Tübingen).

7) **E. v. Herczel.** Über eine bisher unbekannte Ursache des Fiebers nach Milzexstirpationen.

(Wiener klin. Wochenschrift 1907. Nr. 5.)

Die nach Milzexstirpation so häufig auftretenden Temperatursteigerungen sind auf kleinere Fettgewebsnekrosen um den Stumpf herum zurückzuführen, welche dadurch entstehen, daß bei der Kürze des Stieles leicht Pankreas in die Ligaturen kommt. Werden die einzelnen Milzgefäße sorgfältig isoliert dicht neben der Milz unterbunden, so bleibt das Fieber aus, wie Verf. an zwei Fällen feststellen konnte.

Renner (Breslau).

8) **D. Turner.** The haemo-renal salt index as a test of the functional efficiency of the kidney.

(Med. press 1907. Januar 23.)

T. hat einen Apparat angegeben zur Messung des elektrischen Widerstandes von Blut und Urin und fand normalerweise durchschnittlich 900 bzw. 225 Ohm. Das Verhältnis entspricht der Zahl 4 und wird von ihm der »hämorenale Index« genannt. Je höher dieser Index, desto günstiger. Die durch normale Nierenfunktion bedingte Armut des Blutes an Salzen und sein Reichtum an roten Blutkörperchen setzen nämlich dem elektrischen Strome vermehrten Widerstand entgegen. Ein Sinken des Index andererseits weist auf eine pathologisch reduzierte Nierenfunktion hin. Diese experimentellen Befunde hat T. in einer Reihe von Nierenerkrankungen, bei denen er längere Zeit hindurch regelmäßig den hämorenalen Index bestimmte, bestätigt gesehen. Bei Besserungen stieg der Index, bei Rückfällen sank er oft erheblich. So hatte bei Diabetes und perniziöser Anämie der vermehrte elektrische Widerstand des Urins einen sehr niedrigen Index zur Folge. Auch in chirurgischen Fällen hat sich ihm diese Methode, deren Resultate der durch Kryoskopie gewonnenen entsprachen, sehr wertvoll gezeigt. Ein besonderer Vorzug besteht darin, daß nur 5 cmm Blut erforderlich sind. T. berichtet im Anschluß über zwei Fälle:

1) Bei einer 37jährigen Frau war die rechte Niere erkrankt. Der Widerstand des Blutes betrug, etwa dem normalen entsprechend, 1060 Ohm, der Widerstand des durch Ureterenkatheterismus gewonnenen Urines der rechten, kranken Niere 330, der linken, gesunden 235 Ohm. Der hämorenale Index war also rechts $\frac{1060}{330} = 3{,}2$ und links $\frac{1060}{235} = 4{,}5$, d. h. die gesunde linke Niere war vermehrt leistungsfähig, etwa um die Hälfte mehr als die rechte. Bei der Operation fand sich, daß die rechte Niere zwar noch leistungsfähiges Parenchym hatte, aber so zahlreiche Steine enthielt, daß sie entfernt werden mußte. Heilung.

2) Bei einem 24jährigen Manne bestand Verdacht auf Erkrankung der linken Niere. Der Index der gesunden, rechten Niere betrug $\frac{960}{371} = 2{,}5$, war also geringer als normal und deutete auf eine verminderte Leistungsfähigkeit hin. Der Index

der kranken Niere war $\frac{960}{675} = 1,4$. Die Operation zeigte eine schwere linksseitige Pyelonephritis. Tod nach 24 Stunden. **Erhard Schmidt** (Dresden).

---

9) C. Garrè und O. Ehrhardt. Nierenchirurgie. Ein Handbuch für Praktiker. 348 S. Mit 90 Abbildungen.

Berlin, **S. Karger**, 1907.

»Das vorliegende kurze Handbuch der Nierenchirurgie soll dem beschäftigten Praktiker, der zu Literaturstudien nicht Zeit und Muße hat, eine Übersicht über den heutigen Stand der behandelten Fragen geben. Dabei ist es den Verff. weniger auf eine vollständige Berücksichtigung aller veröffentlichten Mitteilungen und Methoden angekommen, als auf die einheitliche Darstellung derjenigen Verfahren, die sich ihnen in der Praxis bewährt haben.«

Wenn wir diesen von den Autoren selbst gekennzeichneten Standpunkt im Auge behalten, so können wir die vorliegende Nierenchirurgie voll und ganz anerkennen; sie ist in der Tat ein ausgezeichnetes Handbuch für den Praktiker. Nach kurzen anatomischen und physiologischen Vorbemerkungen werden die Untersuchungsmethoden besprochen. Verff. empfehlen u. a. auch den Luys'schen Harnsegregator und die Völcker'sche Indigkarminmethode, und zwar mit vollem Recht. Denn beide Methoden können den unter Umständen doch nicht ganz harmlosen Harnleiterkatheterismus in gewisser Weise ersetzen. Auch daß sich Verff. über den Wert der Methoden der funktionellen Nierendiagnostik noch recht zurückhaltend äußern, ist vom praktischen Standpunkte aus nur zu rechtfertigen. Die sehr klar und übersichtlich geschriebene Operationslehre zeichnet sich durch eine größere Zahl ausgezeichneter Abbildungen aus. Dem Abschnitt über angeborene Anomalien der Nieren und Harnleiter folgt ein größeres Kapitel über die Wanderniere. Auch Verff. stellen die Grenzen der operativen Festlegung der Wanderniere sehr eng, da in den meisten Fällen diätetisch-orthopädische Kuren genügen. Absolute Kontraindikation gegen jeden operativen Eingriff bilden hysterische Beschwerden, wenn sie das Krankheitsbild beherrschen. Hier erlischt der vorübergehende suggestive Wert des Eingriffes sehr bald, und die Kranken sind nach der Operation meist schlimmer daran als vorher. Dem Kapitel über die Verletzungen der Niere folgt der sehr wichtige Abschnitt über die Retentionsgeschwülste der Niere, d. h. über alle jene Geschwulstbildungen, die durch eine primär aseptische Stauung des Urins im Nierenbecken hervorgerufen werden. Verff. behandeln hier besonders ausführlich die verschiedenen plastischen Operationen am Nierenbecken und Harnleiter; bezüglich der Nephrektomie bei Hydronephrose sprechen sie sich weniger reserviert aus als andere Autoren. Die nächsten beiden Kapitel enthalten sehr klare Darstellungen der eitrigen Entzündungen der Nierenfettkapsel. Ein gesondertes Kapitel widmen Verff. der Besprechung der Anurie und Oligurie, sowie der

Hämaturie und Nephralgie bei scheinbar gesunden Nieren. Verhältnismäßig kurz ist die im 12. Kapitel enthaltene Besprechung der chirurgischen Behandlung der Nephritis ausgefallen. Eine prinzipielle Ablehnung jeder operativen Behandlung bei diesen Krankheitszuständen ist heute nicht mehr gerechtfertigt; aber ebenso sicher steht es fest, daß nie der Prozeß als solcher, sondern nur bestimmte Komplikationen, Anurie, Nephralgie, Nierenblutung, gelegentlich operativ bekämpft werden können. »So befindet sich die chirurgische Behandlung der chronischen Nephritis noch in ihren Anfängen, wenn sie überhaupt eine Zukunft haben sollte. Die bisherigen Resultate ermutigen nicht zu weiteren Versuchen mit dem Edebohls'schen Verfahren. Jedenfalls aber ist es gerechtfertigt, die weiteren Erfahrungen der amerikanischen Anhänger der Operation abzuwarten, ehe man selbst Erfahrungen sammelt.« Jeder nüchterne Kritiker wird sich den Anschauungen der Verff. anschließen.

Bei der Nierentuberkulose empfehlen Verff. mit vollstem Rechte sehr energisch eine möglichst frühzeitige Nephrektomie, d. h. die Entfernung des unverletzten tuberkulösen Organs samt allen Hüllen. Die Resektion ist nur in seltenen Ausnahmefällen, namentlich bei beiderseitiger Erkrankung gerechtfertigt. Ein kleinerer Abschnitt ist der Nierensyphilis und der Aktinomykose der Niere gewidmet. Das nächste größere Kapitel handelt von der Steinkrankheit der Nieren. Bezüglich der Indikation zur Operation stehen Verff. hier auf dem bekannten Israel'schen Standpunkte; gegenüber der Nephrolithotomie räumen sie auch der Pyelolithotomie in gewissen Fällen, z. B. bei Solitärniere, Rechte ein. Die Nephrotomie halten sie in jedem Stadium der Anurie noch für gerechtfertigt; sie würden sie selbst bei völlig urämischen Pat. noch ausführen, sobald nur die Diagnose der Nephrolithiasis einwandsfrei ist. Die Geschwülste der Niere und der Nierenkapsel werden im 16., die cystischen Geschwülste — Cystenniere und Nierencysten; Echinokokkus und Nierenaneurysma — im 17. Kapitel abgehandelt, und zwar in einer für den Praktiker durchaus klaren und übersichtlichen Weise. Dasselbe gilt von den beiden letzten Abschnitten, den Verletzungen und Erkrankungen der Harnleiter.

Da die Nierenchirurgie noch immer ein sehr aktuelles Thema bildet, so können wir den beiden Verff. für ihre nach jeder Richtung hin ausgezeichnete Arbeit nur dankbar sein, ebenso dem Verleger für die vornehme Ausstattung des Buches; nur die Vorzüge des glänzenden Papieres vermögen wir nicht einzusehen.

Paul Wagner (Leipzig).

---

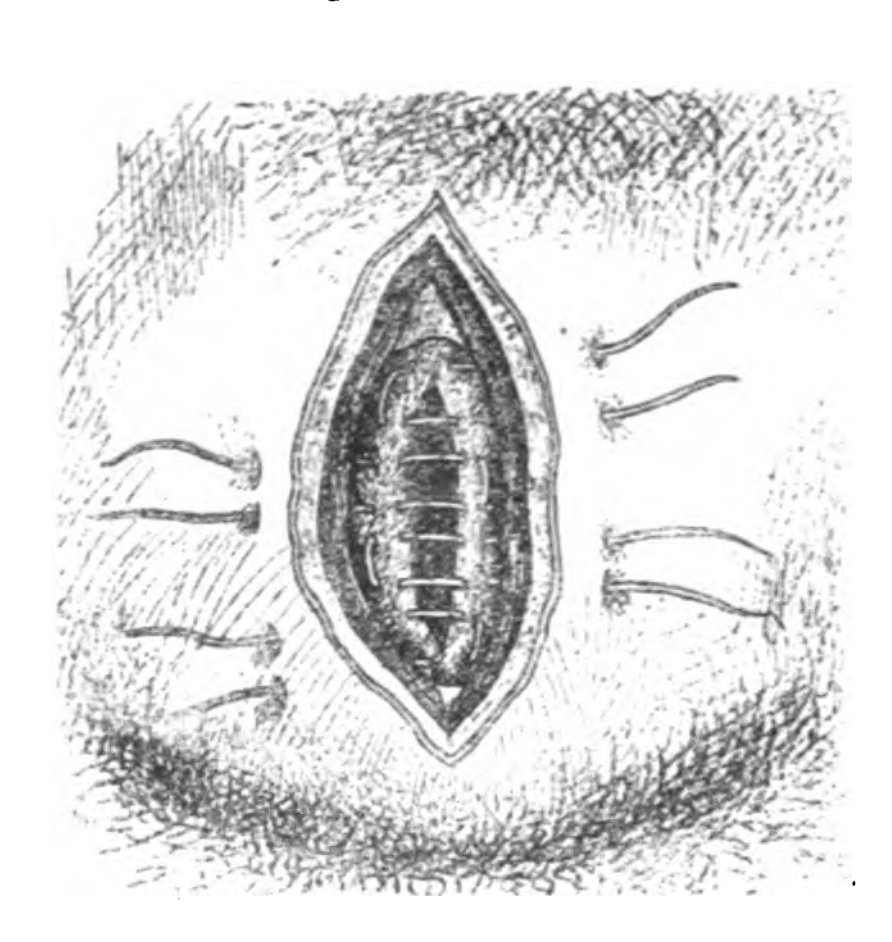
10) **Kopüloff.** Die metallische Blasennaht.

(Chirurgia Bd. XX. Nr. 116. [Russisch.])

Das in Rußland bekanntlich überreiche Material an Blasensteinen bringt von Zeit zu Zeit bemerkenswerte Fortschritte in der Therapie. K. deutet kurz die Geschichte der Blasennaht an, die schon vor 50 Jahren von Bruns erfolgreich ausgeführt worden ist. Vor 20 Jahren

galt bei der Blasennaht eine prima intentio bei 34% für ein gutes Resultat (Solomko). Vor 10 Jahren brachte Alexandroff 45%, Rasumoffsky gar 83% komplikationsloser Heilungen, und K. berichtet jetzt über 40 Fälle von hohem Blasenschnitt und primärer Blasennaht mit 90% prima intentio.

Die »Cystopexie nach Rasumoffsky-Kopüloff mittels Silberdraht« verfolgt den Zweck, Blasenwunde und Bauchwunde zu schließen, wobei zugleich die Blase an die Bauchwand angeheftet wird. Die Naht mit feinem Silberdraht beginnt 1 cm von der Bauchwunde, durchgreift die Dicke der Bauchwand; nun 1/2 cm von der Blasenwunde Lembert'sche Naht, die die Mucosa nicht mitfaßt. Der Draht kehrt um 1 cm entfernt wieder zurück, endet neben dem Anfang an der äußeren Bauchwunde. Je nach Bedarf 2 bis 5 solcher Nähte. Nachdem die Nähte angelegt sind, wird zusammengezogen, die zusammengehörigen Drahtenden werden auf einem kleinen Bausch zugedreht. Der Verschluß ist vollkommen, der untere Winkel braucht nicht tamponiert zu werden. Nach 8 Tagen Entfernung der Drähte; nach 14 Tagen Entlassung.



Nach K. gelten als Kontraindikationen nur eitrige Zersetzung des Urins und schwere Erkrankungen der Blasenwand.

Oettingen (Berlin).

---

11) **O. O. Fellner.** Ein Vorschlag zur Vermeidung der Kathetercystitis.

(Med. Klinik 1906. p. 1313.)

Die so häufige Infektion der Blase nach dem Katheterismus beruht auf dem Zusammenwirken zweier Umstände: dem Verschleppen von Keimen aus dem vorderen Teile der Harnröhre durch den Katheter und der mechanischen Verletzung der Schleimhaut beim gewaltsamen Überwinden des Schließmuskelkrampfes. F. sah die Blasenentzündung durch Katheterismus fast stets begleitet von chronischer Harnröhrenentzündung. — Er setzt einen metallenen Doppelkatheter zunächst in die Spitze der (weiblichen) Harnröhre ein und spült mit 4%iger Borsäurelösung gründlich nach Janet aus. Nunmehr wird der Katheter tiefer eingeführt, zum Schluß die Blase gespült. Ein Rest Borsäure bleibt in ihr zurück. Der Katheter wird bei fließender Borsäurelösung herausgezogen. Bei schon bestehender Urethritis wird die Borsäurelösung durch Spülung mit 1‰igem Kalium permanganicum oder sogar durch Protargoleinspritzung ersetzt.

Georg Schmidt (Berlin).

---

12) **F. Cole Madden.** Cellulitis of the spermatic cord.

(Lancet 1907. Februar 23.)

Verf. beschreibt hier kurz ein Leiden, daß er in einer Reihe von Fällen beobachtete, und das eine außerordentliche Ähnlichkeit mit einer inkarzerierten Hernie aufweist. Es handelte sich um ausgedehnte, eitrige, vielfach akut septische Thrombophlebitis und Cellulitis des Samenstranges. Der Prozeß kann sich durch den Leistenkanal in das retroperitoneale Gewebe fortpflanzen. Die Therapie ist, wie bei der strangulierten Hernie, eine operative und besteht in Ausräumung der Skrotalseite, am besten mit Entfernung des Hodens, der je nach der allgemeinen Thrombose des Plexus pampiniformis doch der Nekrose anheimfallen würde. Die Wundhöhle wird tamponiert.

Über die Ursache des Leidens, das Verf., wie gesagt, in einer Reihe von Fällen beobachtete, spricht sich die Arbeit nicht aus. Die Annahme, daß es sich um an Ort und Stelle entstandene Thrombophlebitis handle, weist Verf. von der Hand, da die Eingangspforte fehle.

Verf. ist Chirurg in Kairo; vielleicht spielen, denkt Ref., da das Leiden so häufig hintereinander beobachtet wurde, besondere klimatische oder sonstige Verhältnisse dort eine ätiologische Rolle.

K. Ebbinghaus (Dortmund).

---

13) **Nemery.** Noveau procédé de réduction du paraphimose.

(Arch. méd. belg. 1906. November.)

N. wickelte Eichel samt Paraphimose mit einer dünnen Schicht Watte ein, die in Adrenalin 1 : 1000 und Kokain 1 : 10 getaucht war, und komprimierte leicht durch eine Binde. Nach etwa 15 Minuten war das Ödem fort, und die Reposition ging sozusagen von selbst.

E. Fischer (Straßburg i. E.).

---

14) **B. Motz** et **F. Majewski.** Contribution à l'étude anatomique et clinique des cancers épithéliaux de la prostate.

(Ann. des malad. des org. gén.-urin. 1907. Januar 3.)

In der auf einem reichen Krankenmaterial aufgebauten Arbeit geben Verff. zunächst eine genaue pathologisch-anatomische Analyse der von ihnen makroskopisch und mikroskopisch untersuchten Prostatakarzinome; eine Reihe von guten Abbildungen ist beigefügt. Die rein klinischen Beobachtungen gründen sich auf 60 Fälle. Die Krankheit beginnt in der Mehrzahl der Fälle mit den Symptomen des Prostatismus: vollständige Retention oder unvollständige Retention mit Dysurie.

Hierzu gesellen sich häufig zwei ganz spezifische Symptome: Neuralgien unter dem Bilde des Lumbago, der Ischias usw. und Hämaturien. Neuralgien kommen nur bei diffusem Karzinom vor, d. h. wenn die Neubildung die Grenzen der Drüse überschritten hat. Diese Fälle sind bei der gegenwärtigen Technik inoperabel. Hämaturie fand sich unter den 60 Fällen 26mal; einige Male bildete sie das Initialsym-

ptom. Das Auftreten von Hämaturie ist ein sicheres Zeichen dafür, daß die Neubildung entweder auf die Harnröhren- oder auf die Blasenschleimhaut fortgeschritten ist. Auch diese Fälle sind inoperabel. In 40% der Beobachtungen betrug der Zeitraum zwischen dem Auftreten der ersten Symptome und dem Tode nur 6 Monate. Die innerhalb der letzten 7 Jahre beim Prostatakarzinom vorgenommenen Prostatektomien lassen sich in drei Gruppen einteilen:

1) Prostatektomien, die wegen einfacher Hypertrophie der Prostata vorgenommen wurden; die histologische Untersuchung der exstirpierten Drüse ergab aber bösartige Degeneration.

2) Prostatektomien, die wegen klinisch diagnostizierten Prostatakrebses ausgeführt wurden; nach der Operation trat der Tod oder sehr rasch ein Rezidiv ein.

3) Prostatektomien wegen Prostatakarzinom; zur Zeit der Veröffentlichung lebten die Kranken noch ohne Rezidiv.

Zu jeder dieser drei Gruppen teilen Verff. eine Reihe von Beobachtungen aus der Literatur mit. Zu der dritten Gruppe gehörige Fälle haben sie fünf gefunden; aber nur in zwei Fällen betrug die rezidivfreie Zeit nach der Operation 8 resp. 9 Monate. Jedenfalls sind zurzeit die Resultate der radikalen operativen Behandlung des Prostatakarzinoms sehr schlecht; ein Fall von definitiver Heilung liegt noch nicht vor. **Paul Wagner** (Leipzig).

---

15) Gynäkologische Rundschau. Zentralorgan für Geburtshilfe und Frauenkrankheiten. I. Jahrg. 1907. 1. Hft.

Wien, **Urban & Schwarzenberg**, 1907.

Die unter Mitwirkung namhafter Autoren von Oskar Frankl (Wien) redigierte neue Zeitschrift stellt sich die Aufgabe, »alle Grenzgebiete« der Gynäkologie, soweit sie für den Frauenarzt von Bedeutung sind, in den Publikationskreis einzubeziehen. So sollen neben den wissenschaftlichen Originalarbeiten aus dem engeren Gebiete der Gynäkologie in Originalien und Referaten die Beziehungen der Frauenheilkunde und Geburtshilfe zur inneren Medizin und Neurologie, zur Kinderheilkunde und Chirurgie, zur Urologie und forensischen Medizin behandelt werden. Mitteilungen über Hebammenwesen, Sozialhygiene und Geschichte der Gynäkologie sollen regelmäßig gemacht, und weiter soll den Lesern durch gute Sammelreferate die Möglichkeit gegeben werden, sich »rasch und mühelos über den jeweiligen Stand der Forschungsergebnisse zu orientieren«.

Die Bestrebungen Frankl's und seiner Mitarbeiter sind gewiß höchster Anerkennung wert.

Bei der übergroßen Anzahl schon vorhandener medizinischer Zeitschriften ist es indes sicher einmal angebracht, den Wunsch auszusprechen, daß man von der Neugründung medizinischer Fachblätter absehen möge, solange verbesserungsfähige andere gute Zeitschriften vorhanden sind.

Es werden so erhebliche Mehrausgaben für den Arzt vermieden, und die Arbeit wird ihm bei Beschränkung der Zahl der Fachblätter erleichtert.

Neck (Chemnitz).

Kleinere Mitteilungen.

16) **K. Vogel.** Über Operationen an den Händen und deren Vorbereitung. (Aus dem Krankenhause der barmherzigen Brüder zu Dortmund.)

(Münchener med. Wochenschrift 1907. Nr. 4.)

Durch wiederholtes Schwitzenlassen der Hand im Bier'schen Heißluftkasten werden die in der Tiefe der Haut sitzenden Keime in großer Menge so herausgetrieben, daß ihre Abtötung mit Hilfe der gebräuchlichen Desinfizientien gelingt. Den Beweis hierfür haben V. nicht nur zahlreiche Experimente, sondern vor allem die an vielen Unfallkranken gemachten Erfahrungen gebracht. Stets handelte es sich um sehr verschmutzte schwielige Arbeiterhände, die vor Ausführung der an ihnen notwendigen Operationen mehreremal je 1 Stunde lang im Heißluftkasten zu intensivem Schwitzen gebracht und danach kurz vor der Operation noch in der gewöhnlichen Weise mit Heißwasser-Alkoholsublimat bearbeitet worden waren. In allen Fällen trat eine absolut tadellose primäre Heilung sowohl der genähten Sehnen als der Haut ein, kam es, wohl auch infolge der vorbereitenden Hyperämiebehandlung, nicht zu Nekrosen.

Kramer (Glogau).

17) **E. Pagenstecher.** Arbeiten und Jahresbericht des Diakonissenhauses Paulinenstift zu Wiesbaden für die Zeit vom 1. April 1902 bis 31. März 1906.

Leipzig 1906.

1) E. Pagenstecher. Dürfen wir die Bauchfelltuberkulose operativ behandeln?

Auf Grund der Arbeiten von Wunderlich, Rose und Borchgrevink erscheint der Wert der Laparotomie bei Bauchfelltuberkulose sehr in Frage gestellt. Die Berechtigung der konservativen Behandlung in dazu geeigneten Fällen erkennt P. auch an. Im allgemeinen ist er aber der Ansicht, daß die Operation von Wirksamkeit ist. Sie wirkt schonend auf den Organismus, da sie die Schädlichkeiten eines großen Exsudates beseitigt, und ferner reizend durch erhöhte Blutfüllung und vermehrte Durchströmung der Serosa. Von sichergestellter heilsamer Wirkung ist die Operation allerdings nur bei der serösen Form der Peritonealtuberkulose. Ferner scheint die Operation nach Abklingen der ersten stürmischen Erscheinungen, jedenfalls aber erst in der fieberfreien Zeit am erfolgreichsten zu sein. Die kausale Therapie, wie sie in der Entfernung der erkrankten Tuben besteht und günstigere Resultate zeitigt, ist möglichst noch weiter auszubilden.

Eine schlechte Prognose scheinen die Fälle mit vorangegangener oder gleichzeitiger Pleuritis zu haben, ebenso alle von lokalen Beckenerkrankungen ausgegangenen.

P. bringt 10 eigene Krankengeschichten. Von 3 nicht operierten Fällen mit freiem Exsudat sind 2 gestorben, 1 geheilt. Von 4 Operierten sind 2 gesund, 2 gestorben (1 nach vorläufiger Heilung). Ein 8jähriges Mädchen mit Scheingeschwülsten wurde operiert, dadurch gebessert, starb aber später an Meningitis. Ein 17jähriger Mann mit Darmobturation wurde durch die Operation geheilt; ein 2jähriger Knabe mit trockener Form starb unoperiert.

2) K. Keller. Zur Kasuistik und Histologie der kavernösen Muskelangiome.

Ein 20jähriges Dienstmädchen hatte seit frühester Jugend eine Geschwulst an der Hinterseite des rechten Oberschenkels, die ab und zu anschwoll und dabei

Schmerzen verursachte. Die flachovale Geschwulst saß in Ausdehnung des mittleren Drittels auf der Beugeseite des Oberschenkels der Muskulatur fest auf und ließ sich gegen diese nicht scharf abgrenzen. Die Haut darüber konnte nur mit Mühe als Falte abgehoben werden. Wegen der Schmerzen und der Flexionsstellung des Knies bestand hinkender Gang. Die aus einem kavernösen Maschenwerk bestehende. frische und schon entfärbte Blutgerinnsel enthaltende, von einer lockeren Fetthülle umgebene Geschwulst mußte mit Teilen des Musc. semimembranosus entfernt werden. Heilung nach Vereiterung eines Hämatoms.

Mikroskopisch fanden sich wandungslose Hohlräume ohne Endothel, direkt an das nackte Muskel-, Fett- oder Bindegewebe grenzend, dann kapilläre Hohlräume mit Endothel ohne weitere Wand, kavernöse Hohlräume mit bindegewebigen Wandungen und Endothel, schließlich venöse Hohlräume. Die kavernösen Hohlräume überwogen beträchtlich. Wegen der gleichzeitigen starken Wucherung von Fett, das die Fascie durchsetzte, ist die Geschwulst als Fibrolipoangiom zu deuten.

3) E. Pagenstecher. Einseitige angeborene Gesichtshypertrophie.

Bei der 35jährigen Pat. war im 5. Lebensjahr ein Lipom der linken Wange entfernt worden. Nach der Operation wucherten die unteren Partien der Wange weiter. Es wurde die ganze linke Seite des Gesichts dicker. Die Auftreibung reichte schließlich bis aufs untere Augenlid, auf die Schläfe, über den Unterkieferrand auf den Hals, nach vorn bis zur Nase, die nach rechts gedreht ist. Der Mundwinkel hängt mit den benachbarten Wangenteilen schlaff herab. Der Jochbogen springt stärker hervor, die linksseitige Ober- und Unterkieferhälfte ist größer als die rechtsseitige. Der Processus alveolaris des Oberkiefers ist im vorderen Teile verbreitert, so daß die Zähne ca. 1 cm nach außen von denen des Unterkiefers zu stehen kommen. Die beiden Schneidezähne, Eckzahn und Prämolaren sind breiter wie die der rechten Seite und halb retiniert. Das Zahnfleisch ist wulstig, die Gaumennaht nach links gebogen. Von der verdickten Mundschleimhaut hängt eine beutelartige polypöse Wulstung aus dem Mundwinkel. Die linke Zungenhälfte ist 2—3mal so breit als die rechte glattere Hälfte. In der Submaxillargegend ist eine fast gänseeigroße, derbe, schmerzhafte, verschiebliche Geschwulst. Schließlich ist die Haut der linken Hand verdickt und bläulich verfärbt, angeblich erst seit den letzten Monaten.

Bei der Operation wird neben der vergrößerten Submaxillardrüse eine Cyste mit schmutzigbraunem Inhalt angetroffen und über dieser ein gallert-schleimiges Gewebe. Hinten in der Wunde lag als weißer dicker Strang der kolossal verdickte Nervus hypoglossus. Die verdickte und erweiterte Art. maxillaris ext. wird durchschnitten, die Carotis ext. unterbunden und ein großer dreieckiger Lappen aus der Wange geschnitten. In späteren Operationen wurde das Jochbein weggenommen mit Eröffnung des Antrum unter beträchtlicher Blutung; weiterhin wurde durch Verkleinerung des Unterlides und Hebung des Mundwinkels eine kosmetische Verbesserung erstrebt.

Den Hauptteil der Wucherung machte das Fettgewebe aus. In der Cutis ist eine allgemeine Vermehrung des Bindegewebes. In der Wangenhaut sind in der Cutis wandungslose, nur mit Endothel ausgekleidete Lumina. Die Cyste besteht aus einer gegen die Umgebung nicht abgegrenzten bindegwebigen Kapsel mit einem Belag von niedrigen Zellen. Sie ist den Lymphcysten zuzurechnen. Das schleimige Gewebe in der Umgebung erwies sich als degenerierte Muskulatur.

Zum Schluß des Heftes kommt eine tabellarische Übersicht über die in den 4 Jahren im Krankenhaus behandelten Fälle. **E. Moser** (Zittau).

18) **Terebinski.** Zwei Fälle von subkutanem solitärem Cysticercus cellulosae.

(Chirurgia Bd. XIX. Nr. 114. [Russisch.])

Während nach Danielsen, der 159 Fälle sammelte, die multiplen Cysticerken überwiegen, fand T., daß in der russischen Literatur die solitären häufiger sind, wobei das Auge eine Prädilektionsstelle bildet. Unter 56 Fällen war 46mal das Auge betroffen.

Die beiden beschriebenen Fälle subkutaner Cysticerken bieten keine Besonderheiten; der eine im Nacken wurde für ein Atherom, der andere am Oberarme für ein Neurofibrom gehalten.

Die sorgfältige pathologisch-anatomische Untersuchung ist von sechs außerordentlich übersichtlichen Mikrophotogrammen begleitet, die im Original nachgesehen werden müssen. **Oettingen** (Berlin).

19) **Deycke Pascha.** Knochenveränderungen bei Lepra tuberosa im Röntgenogramm.

(Fortschritte auf dem Gebiete der Röntgenstrahlen Bd. X. Hft. 5.)

In einer früheren Arbeit hat Verf. die Veränderungen, welche die Nervenlepra am Knochensystem hervorbringt, an der Hand von Röntgenbildern gezeigt. Diese Veränderungen hat er damals als indirekte oder passive bezeichnet im Gegensatz zu den aktiven Knochenveränderungen, die direkter Ansiedelung von Leprabazillen im Knochen und dadurch bedingten echten Knochenlepromen ihre Bildung verdanken.

Verf. hat auch von drei Pat. mit reinem Knochenaussatz Röntgenbilder angefertigt, die zu dem Schluß berechtigen, daß der Knochenaussatz zu primären aktiven, durch spezifische Zellwucherung bewirkten Knochenveränderungen führt, während die reine Nervenlepra sekundäre passive Kalkresorptionen des Knochens erzeugt. **Gaugele** (Zwickau).

20) **Lotheissen** (Wien). Über Chylothorax.

(Wiener klin. Rundschau 1907. Nr. 1 u. 2.)

L. hat einen jener rätselhaften Fälle von Chylothorax ohne bekannte Ursache beobachtet, und zwar bei einem 8 Wochen alten Kinde. Er machte sich durch Atemnot bemerkbar. Das Leiden hatte schon bald nach der Geburt eingesetzt, damals mit Lymphangiomen der Haut in der Gesäßgegend, des Hodensackes und des Penis. Nach dreimaliger Entleerung der chylösen Flüssigkeit aus der Pleurahöhle im Abstande von je etwa 1 Woche fand sich auch im Bauch eine umschriebene Dämpfung. Es gelang nicht, dort durch Punktion etwas zu entleeren, aber die Dämpfung verschwand, indem ihr flüssiger Inhalt in die Pleurahöhle abfloß und sogleich dort abgelassen werden konnte. Es trat langsame spontane Ausheilung ein.

Verf. nimmt diffuse angeborene Ektasien im Lymphgefäßsystem an. — Die sich daran anschließenden Erörterungen geben ein sehr lesenswertes Gesamtbild der Lehre von diesen seltenen Erkrankungen und von den bisher bekannten Fällen. **Schmieden** (Bonn).

21) **Käfer.** Zur Therapie der eitrigen Pleuritis.

(Chirurgia 1906. Nr. 113. [Russisch.])

Ausgehend von dem sehr richtigen Standpunkte, daß bei der eitrigen Pleuritis mit der Operation noch nicht viel erreicht, dagegen die Nachbehandlung das Wesentliche ist, lobt der Verf. die Perthes'sche Aspirationsmethode und beschreibt eine Improvisation, die in drei Fällen sich gut bewährte. Durch die Mitte eines quadratischen Stückes Guttapercha (16×16 cm) wird ein Nélaton Nr. 24 geführt, und so tief als erforderlich in die Empyemhöhle versenkt. Die Guttaperchaplatte wird mit einer Lage Zinkpflastermull an den Brustkorb luftdicht befestigt. Zwischen beiden Platten hält eine Sicherheitsnadel den Katheter in seiner Lage. Viermal täglich wurde mit einer Spritze der Pyopneumothorax aspiriert, nachher jedesmal der Nélaton mit Klemme geschlossen. Mit dieser einfachen Methode gelang es ohne Thorakoplastik auch länger bestehende Fisteln zu heilen.

(Verf. erwähnt noch eine sehr einfache Improvisation der Thiersch'schen Methode, im Pleuralraume negativen Druck herzustellen: Über ein weites, die Fistel ganz ausfüllendes Drainrohr wird ein Fingerling gestülpt, mit einem Faden befestigt und dann das Ende des Fingerlings abgeschnitten. Bei jedem Hustenstoß

entweicht Luft oder flüssiger Inhalt des Pleuralraumes, bei der Inspirationsbewegung legt der weiche Gummi des Fingerlings sich auf die Öffnung des Rohres.)

Oettingen (Berlin).

22) **Manninger.** Über die Behandlung chronischer Empyeme durch die Perthes'sche Methode.

(Budapesti orvosi ujság 1907. Nr. 6. [Ungarisch.])

M. machte von der Perthes'schen Methode (Bruns' Beiträge zur klin. Chirurgie Bd. XX) bei fünf Fällen von Empyem Gebrauch. In drei Fällen erreichte er damit nach 20, 28, 31 Tagen ein so günstiges Resultat, wie er es bisher nur nach der Delorme'schen Operation sah. Natürlich sind nur diejenigen Fälle zu einer Saugbehandlung geeignet, wo noch Aussicht vorhanden ist, daß sich die Lunge ausdehnt. M. empfiehlt für diese Fälle das Perthes'sche Verfahren.

P. Steiner (Budapest).

23) **Jopson.** Empyema in children.

(Univ. of Pennsylvania med. bull. 1906. Dezember.)

Bericht über 41 Empyemoperationen bei Kindern. Die einfache Aspiration wird verworfen, die Rippenresektion ist gerade bei Kindern der engen Verhältnisse wegen dem Interkostalschnitt vorzuziehen. Die Abtastung der Pleurahöhle durch die Wundöffnung mit dem Finger ist besonders bei den nicht seltenen Fällen von abgekapseltem Empyem wichtig; bei einem interlobären Empyem fand J. zunächst nach Eröffnung der Pleurahöhle keinen Eiter, und erst die nochmalige Punktion, direkt durch das Lungengewebe hindurch, förderte solchen zutage. Spülungen sind zu verwerfen. Die Mortalität betrug 22,8%; sie war besonders hoch bei ganz jungen Kindern mit hohem Fieber und Dyspnoe, während ältere Kinder mit bereits länger bestehendem Empyem die Operation auffallend gut vertrugen. 5mal waren Nachoperationen notwendig, davon 4mal bei vernachlässigten, zu spät zur Operation gekommenen Fällen, stets nach Estlander's Verfahren ausgeführt.

Mohr (Bielefeld).

24) **Paquet.** Un cas de pneumonie traumatique.

(Echo med. du Nord 1906. August 23.)

Bei dem betreffenden Pat. traten am Tage nach einer Quetschung der rechten Thoraxhälfte ohne äußere Verletzung und ohne Rippenschädigung heftige Schmerzen, Fieber, Atemnot auf, und es entwickelte sich im weiteren Verlauf eine rechtsseitige Bronchopneumonie mit Pleuritis haemorrhagica. Die etwa 3 Wochen nach dem Unfall vorgenommene Pleurotomie entleerte blutige Flüssigkeit. Tags darauf Tod. Sektionsbefund: Ekchymosen an der Verletzungsstelle im Bereiche des subkutanen Bindegewebes, der Fascia pectoralis und der Pleura costalis, doppelseitige Pneumonie, rechtsseitige Pleuritis haemorrhagica.

P. erörtert den Zusammenhang zwischen Unfall und Pneumonie und bejaht ihn für vorliegenden Fall. Die Versicherungsgesellschaft schloß sich dieser Ansicht an.

Mohr (Bielefeld).

25) **v. Schrötter.** Zur diagnostischen Verwendung der Endoskopie bei Lungenkrankheiten.

(Wiener klin. Wochenschrift 1906. Nr. 33.)

In zwei Fällen leistete die Bronchoskopie für die Diagnose wertvolle Ergebnisse.

Im ersten Falle, bei einem 64jährigen Manne, der im übrigen Symptome eines Lungentumors darbot, konnte im Bronchoskop ein Stückchen von einer Geschwulst im rechten Bronchus exstirpiert werden, es handelt sich um Plattenepithelkrebs; durch die Sektion wurde die Diagnose weiterhin bestätigt.

Bei einem 50jährigen Manne dagegen, der ähnliche Krankheitserscheinungen wie der vorige geboten hatte, war mittels des Bronchoskops eine Neubildung der Bronchien auszuschließen. Der weitere Verlauf — nach Entstehung eines Empyems,

das operativ geheilt wurde, blieb Pat. gesund — bestätigte den endoskopischen Befund. **W. v. Brunn** (Rostock).

26) **A. Zambilovici.** Durchdringende Wunde des Herzbeutels durch Schußwaffe.

(Revista de chir. 1906. Dezember.)

Der betreffende 23jährige Mann hatte sich in selbstmörderischer Absicht mit einem großkalibrigen Revolver in die Herzgegend geschossen und lag im Koma, als ihn Z. sah und, als letzte Rettung, sich zur Vornahme der Thorakotomie entschloß. Er fand eine penetrierende Wunde des Herzbeutels, denselben durch eine große Menge flüssigen und geronnenen Blutes ausgedehnt, die gleichzeitig das Herz komprimierte und in seiner Tätigkeit hinderte. Sowie das Blut entleert wurde, auffallende allgemeine Besserung: der Puls wurde wieder fühlbar, die Atmung wurde regelmäßig, Hände und Füße erwärmten sich usw.

Nach einigen Tagen mit fieberhafter Temperatur, blutigem Auswurf und lebhaftem Husten konnte Pat. als geheilt betrachtet werden. Durch Röntgenuntersuchung wurde festgestellt, daß sich das Geschoß in der Gegend der rechten Lungenspitze befinde; da es aber keine besonderen Beschwerden machte, wurde von einer Extraktion abgesehen.

Verf. veröffentlicht den Fall, um zu zeigen, daß ohne chirurgischen Eingriff der Tod infolge des perikardischen Hämatoms eingetreten wäre, daß ein solcher also in allen derartigen Fällen vorzunehmen sei, da er allein eine Rettung wahrscheinlich mache. **E. Toff** (Braila).

27) **E. Gross et L. Sencert.** Deux cas de massage du coeur.

(Arch. prov. de chir. 1906. Nr. 12.)

Im ersten Falle wurde die Herzmassage wegen Chloroformkollaps bei einem 49jährigen Diabetiker auszuführen versucht, bei dem wegen septischer Phlegmone ein Unterschenkel amputiert werden sollte. Die üblichen Wiederbelebungsversuche hatten keinen Erfolg, desshalb machte einer der Verff. schnell die supraumbilikale Laparotomie, führte die Hand nach dem Zwerchfell ein und versuchte das Herz zu fassen. Da das nicht gelang, wurde das Zwerchfell inzidiert, aber auch jetzt fand die eingeführte Hand nicht das Herz, sondern stieß auf weiche, fibrinös-eitrige Massen, nach deren Entfernung sich das partiell mit dem Perikard verwachsene Herz fassen ließ. Da unter diesen Umständen ein Erfolg ausgeschlossen war, wurde alles weitere unterlassen. Pat. starb. — Der zweite Fall betraf einen Mann mit karzinomatöser Speiseröhrenstriktur, bei dem während des Hautschnittes der Kollaps eintrat. Nach 6—8 Minuten langen vergeblichen Bemühungen, den Kranken wieder zu beleben — das Herz arbeitete nicht mehr — wurde nach Eröffnung des Leibes das Herz vom Zwerchfell aus gefaßt und langsam gedrückt. Es war zunächst vollkommen schlaff, nach 2 Minuten wurde es an der Spitze härter, fing dann in außerordentlich schnellem Tempo an zu wogen, und schließlich waren sehr frequente Herzschläge zu fühlen, die bald auf 120 herabsanken. Die beabsichtigte Gastrostomie wurde zu Ende geführt und Pat. mit einer Magenfistel entlassen.

Im Anhange wird noch ein Fall von erfolgloser subdiaphragmatischer Herzmassage mitgeteilt. Hier fanden sich bei der Sektion eine Kompression der Trachea durch eine große persistierende Thymus, eine hypertrophische Fettleber und schwere Herzveränderungen. **Müller** (Dresden).

28) **Rammstedt.** Beitrag zur Behandlung der subkutanen Milzzerreißungen.

(Veröffentlichungen aus dem Gebiete des Militär-Sanitätswesens Hft. 35. [v. Bergmann-Festschrift.])

Den bisher publizierten 129 Fällen obiger Verletzung fügt Verf. einen weiteren, durch die am 5. Tage nach dem Unfalle — Hufschlag — ausgeführte Exstirpation

des Organes geheilten hinzu und schildert ausführlich Diagnose und Therapie. Die Mortalität der bisher operierten Fälle — 36% — dürfte mit jetziger Vervollkommnung der Technik zweifellos noch viel geringer werden. **Lessing** (Hamburg).

29) K. Omi. Über traumatische Milznekrose mit perisplenitischem Abszeß.

(Beiträge zur klin. Chirurgie Bd. LI. p. 359.)

Milzkontusionen sind in Malariagegenden und so in Formosa, dem Aufenthaltsort des Verf.s, sehr häufig. Idiopathische Vereiterungen im Anschluß an derartige Verletzungen gehören aber immerhin zu den Seltenheiten, wie eine Literaturübersicht zeigt. Eine eigene Beobachtung des Verf.s betrifft einen Mann mit Malariamilz, welcher einen Faustschlag gegen das linke Hypochondrium erlitt. Innerhalb eines Monates bildete sich ein großer perisplenitischer Abszeß, welcher durch Laparotomie entleert wurde. In der Abszeßhöhle lag ein großer, freier Milzsequester. Nachdem der Pat. sich bereits erholt hatte, starb er nach 3 Monaten an einer akuten Perforationsperitonitis, die von einem kleinen Retentionsabzeß ausgegangen war. Die Sektion machte es wahrscheinlich, daß durch den Faustschlag eine ausgedehnte Milznekrose entstanden war, welche sich nachträglich durch Eiterung sequestrierte. Ein Ausgangspunkt für die Infektion ließ sich nicht finden.

Reich (Tübingen).

30) M. Masini. Trois cas de plaies dn rein par armes à feu; néphrectomie.

(Ann. des malad. des org. gén.-urin. 1907. Januar 4.)

Die drei Fälle von Schußverletzung der Niere entstammen der Praxis von Imbert und M. Robert. Im ersten Falle — 23jähriger Kranker — handelte es sich um eine schwere Schußverletzung von linker Niere und Milz. 10 Stunden nach dem Trauma wurde operativ eingegriffen, und zwar, da auch eine Verletzung des Darmtraktus vermutet wurde, transperitoneal. Nephrektomie mit Massenligatur des Nierenstieles vorgenommen. 34 Stunden nach der Operation Tod an Peritonitis; starker Bluterguß in der linken Fossa iliaca, der jedenfalls von einer übersehenen, nicht sehr schweren Milzverletzung stammte.

Im zweiten Falle — 20jähriger Kranker — handelte es sich um eine Schußverletzung der rechten Niere, des Colon ascendens und des vorderen Leberrandes. 15 Stunden nach dem Trauma Laparotomie. Naht der Leber, des Colon ascendens und der Niere. Drainage; vollkommene Heilung.

Im dritten Falle lag eine schwere Schußverletzung des Magens, der Leber und der rechten Niere vor, die vollkommen zerrissen war; Nephrektomie, Naht der Leber- und der Magenwunde. Tod einige Stunden nach der Operation.

Paul Wagner (Leipzig).

31) Barth. Über Niereneiterungen in der Schwangerschaft.

(Deutsche Zeitschrift für Chirurgie Bd. LXXXV. p. 57.)

B. vermehrt die Kasuistik der interessanten, durch neuere Arbeiten seit Guyon bekannt gewordenen Pyelitis bzw. Pyelonephritis der Schwangeren bzw. Wöchnerinnen um mehrere (5) eigene Fälle, die sämtlich zu chirurgischen Interventionen mittels Harnleiterkatheterismus oder Nephrotomie Anlaß gaben. Die Krankheit scheint auf Urinabflußerschwerungen in den Harnleitern zu beruhen, zu deren Herbeiführung wahrscheinlich schon einfache Harnleiterschwellung durch die Hyperämie der Bauchorgane in der Schwangerschaft genügt. Fast ausschließlich ist die rechte Niere betroffen, und der gewöhnliche Infektionserreger ist das Bakterium coli, dessen Einwanderung wahrscheinlich auf dem Blutwege erfolgt. Die ausnahmsweise Mischinfektion gleichzeitig mit Eiterkokken bewirkt eine klinische Erschwerung der Krankheit. Dieselbe stellt zunächst immer nur eine reine Beckenerkrankung dar, und kann der Harnleiterkatheterismus, ein- oder mehrmals ausgeführt, mit dem B. übrigens eine Nierenbeckenspülung grundsätzlich niemals ver-

bindet, zur Beseitigung der dringenden Gefahren ausreichen, womit aber die völlige Beseitigung der Colibazillen in der Regel noch nicht gleich erreicht wird. Einmal hatte der Harnleiterkatheterismus vorzeitige Entbindung zur Folge, ist also für die Erhaltung der Schwangerschaft nicht ganz ungefährlich. Frei von diesem Bedenken ist die Nephrotomie, die von Schwangeren ebenso wie auch andere Nierenoperationen ausgezeichnet vertragen wird und sehr gute Erfolge gegeben hat. Es ist zu hoffen, daß diese Operation häufiger statt einer künstlichen Frühgeburt ausgeführt wird. **Meinhard Schmidt** (Cuxhaven).

32) **Ferraton.** Volumineux calcul de l'urèthre, inclus dans une poche juxta-vésicale, petite pseudo-vessie prostatique.

(Arch. de méd. et de pharm. militaires 1907. Januar.)

Ein 24jähriger Marinequartiermeister litt seit seinem 4. Jahre an Schmerzen beim Urinieren, seit seinem 18. Jahre von Zeit zu Zeit an Harndrang und trübem Urin. Unter geeigneter Behandlung gingen diese Krisen immer wieder vorüber, der Urin wurde wieder klar. Im 24. Lebensjahre wurden diese Beschwerden aber stärker, und es ließ sich beim Katheterisieren ein Stein feststellen. Nach dem Röntgenbilde lag er dicht hinter der Symphyse. Die Sectio alta ergab jedoch eine leere Blase, und erst als der Zeigefinger des Operateurs durch den Sphinkter in die Harnröhre drang, fühlte er in dem zu einer 2frankstückgroßen Höhle erweiterten prostatischen Teile derselben einen Stein, der sich mit Mühe durch die Blase entfernen ließ. Naht der Blase, Heilung. Der Stein war 25 mm lang, 18 mm breit; er bestand hauptsächlich aus Phosphaten, in der Mitte lag ein aus Schleim und Uraten zusammengesetzter Kern. Verf. glaubt, daß in der Kindheit ein Nierenstein in die Blase und von da in die prostatische Harnröhre gelangt sei.

Herhold (Brandenburg).

33) **O. Grosse** (München). In die Harnröhre eingeführte Fremdkörper.

(Münchener med. Wochenschrift 1907. Nr. 4.)

Pat. hatte sich einen kürzeren und einen längeren Bleistift in die Harnröhre gesteckt; ersterer war in die Blase hineingerutscht, der andere in schräger Richtung in der Harnröhre stecken geblieben, fast den ganzen Raum des kleinen Beckens durchquerend. Die Entfernung beider Stücke gelang unter Lumbalanästhesie. Nach der Operation kam es zu ausgedehnter Gangrän der rechten Skrotalhälfte, deren Deckung später mit Erfolg ausgeführt wurde.

Kramer (Glogau).

34) **Rouvillois.** Incontinence nocturne d'urine avec polyurie et pollakiurie coïncidente avec une double malformation urétrale. Rapport par Bazy.

(Bull. et mém. de la soc. de chir. de Paris T. XXXII. p. 438.)

R. weist an der Hand eines Falles, dessen Krankengeschichte er ausführlich gibt, die Richtigkeit der zuerst von Bazy gemachten Beobachtung nach, daß die Enuresis nocturna bisweilen eine angeborene Harnröhrenstriktur zur Ursache habe. Er stützt die Auffassung, daß die in der Pars bulbosa urethrae bei der Untersuchung seines Pat. gefundene Striktur eine angeborene gewesen sei, auf folgende vier Punkte: 1) auf das gleichzeitige Vorhandensein einer Mißbildung (Hypospadie) am Penis, 2) auf das Fehlen jeder traumatischen oder gonorrhoischen Affektion der Harnröhre, 3) auf die Tatsache, daß nach der Geburt des Pat. 2 Tage lang eine Retentio urinae bestand, die erst durch einen operativen Eingriff behoben werden konnte, 4) endlich darauf, daß der Kranke von frühester Kindheit an sehr häufig und mit einer gewissen Anstrengung den Urin entleeren mußte. Für den vorliegenden Fall erwähnt R. noch besonders, daß der degenerierte Kranke psychisch erblich belastet war. **Thümer** (Chemnitz).



35) **Müller** und **Scherber**. Weitere Mitteilungen über die Ätiologie und Klinik der Balanitis erosiva circinata und Balanitis gangraenosa.

(Wiener klin. Wochenschrift 1906. Nr. 21.)

Während die Verff. früher schon über 50 Krankheitsfälle berichtet hatten, haben sie jetzt innerhalb eines halben Jahres 40 neue Fälle beobachtet, und zwar allein 27 innerhalb 6 Wochen.

Die beiden genannten Prozesse sind identisch, die Krankheit kann durch den Koitus, aber auch durch anderweitige Kontaktinfektion übertragen werden. Es kommt zu ausgebreiteter Ulzeration unter Absonderung reichlichen übelriechenden Eiters und indolenter regionärer Drüsenschwellung. Unter häufigen warmen Gliedbädern, Wasserstoffsuperoxydspülung und Resorcin-Glyzerinpinselung pflegt auffallend schnell Heilung einzutreten. Bisweilen kommt es zu entzündlicher Phimose, die gespalten werden muß.

Es handelt sich in allen Fällen um die gleiche bakteriologische Ätiologie. Im Deckglaspräparate findet man stets Gram-positive, vibrioförmige Bazillen von 2—3 μ Länge, mit verjüngten, häufig zugespitzten Enden; sehr oft sind sie in Teilung begriffen; ihre Anzahl ist oft enorm. Neben ihnen sieht man Gram-negative Spirochäten in manchmal fadenförmiger, manchmal schön gewellter Gestalt; auch begegnet man oft Gram-positiven Kokken und bisweilen Gram-negativen multiformen Bazillen.

In den Kulturen gingen oft nur Kokken auf, auf anaeroben Serumnährböden neben den Kokken entweder nur die vibrioförmigen Bakterien oder nur die Spirochäten. Weitere Versuche, diese Organismen rein zu züchten, gelangen nicht.

W. v. Brunn (Rostock).

36) **Oesterreicher**. Eine neue Befestigungsart anschraubbarer Bougies filiformes.

(Wiener klin. Wochenschrift 1906. Nr. 26.)

Bei engen Harnröhrenstrikturen ist es von Vorteil, die filiforme Bougie einige Zeit liegen zu lassen. In solchen Fällen sind anschraubbare Bougies von Nutzen. Die Firma Reiner hat für den Verf. folgendes Modell konstruiert: Eine kleine Kugel aus Aluminium ist mit einem Kern aus Neusilber versehen, der ein auf die Bougie passendes Muttergewinde führt; die Kugel selbst ist mit zwei senkrecht gegeneinander verlaufenden Bohrlöchern versehen, die zum Durchstecken der Seidenfäden dienen; diese selbst werden am Penis durch Heftpflaster befestigt. Will man die Bougie entfernen, so braucht man nur die Seidenfäden zu durchschneiden.

W. v. Brunn (Rostock).

37) **S. J. Ponomarew**. Die Radikaloperation der Hydrokele nach Winkelmann.

(Russki Wratsch 1907. Nr. 2.)

Auf Veranlassung von G. F. Zeidler machte P. die Operation 20mal. Mit Ausnahme eines Falles, wo Chloroform angewandt wurde, operierte man unter lokaler Eukainanästhesie. Schwierig war die Umstülpung bei langer Hydrokele mit verhältnismäßig geringem Durchmesser; einmal mußte das Zellgewebe an mehreren Stellen eingeschnitten werden; bei einem zweiten Falle wurde der Hautschnitt 10 cm lang gemacht und doch keine vollständige Umstülpung erzielt; es entstand ein Rezidiv, das nach 1 Monat operiert wurde (Resektion der Tunica propria, Tamponade des Scrotum). Ebenso undankbar sind die Fälle, wo die Geschwulst oben bis in die äußere Leistenöffnung reicht. In einem Falle wurde ein weiterer Schnitt durch die Tunica propria angelegt, und doch gelang die Umstülpung nicht und mußte am oberen Ende des Sackes eine Tabaksbeutelnaht angelegt werden; in einem weiteren Falle gelang die Umstülpung nur Dank dem reichlichen und elastischen Zellgewebe in der Umgebung des Samenstranges. In einem dritten Fall entstand nach unvollständiger Umstülpung ein Rezidiv; neue

Operation, Tabaksbeutelnaht; zu Seiten des Hodens schmale spaltförmige Hohlräume (aus Faltung des sehr weiten Hydrokelensackes entstanden).

Infolge der Eukaininfiltration wurde sehr lange Wundheilung mit mehrmaliger Nekrose des Hautrandes beobachtet. Zweimal entstand Eiterung in der Skrotalhöhle, Heilung nach 2 resp. 5 Monaten. Zweimal entstanden, wie schon gesagt, Rezidive; die Hydrokelen waren groß und sehr lang; die eine reichte bis in den äußeren Leistenring. Von seiten des Hodens und Samenstranges wurden keine deutlichen und konstanten Veränderungen beobachtet.

Schlußfolgerungen: Die Winkelmann'sche Operation ist leicht und einfach, in Fällen von kleiner Hydrokele, die sich nicht auf den Processus vaginalis erstreckt und daher ovale Form hat; zu vermeiden ist diese Operation dann, wenn die Tunica propria oder die sie umgebenden Gewebe entzündet und verdickt sind, oder wenn das Zellgewebe spärlich ist, also die Umstülpung nur schwer gelingt, ebenso bei alten oder durch Krankheit geschwächten Personen.

E. Gückel (Wel. Bubny, Poltawa).

38) **Tusini.** Sopra un caso di varicocele linfatico da filaria.

Pisa, **F. Mariotti,** 1905.

In dem Falle des Verf.s handelte es sich um einen 34jährigen Mann, der früher in Brasilien gelebt hatte und der sich wegen doppelseitiger Leistenhernie an T. wandte. Bei der Radikaloperation fand sich rechts der Bruchsack umgeben von kleinen, granulierten, weißlichen Fettklümpchen, von denen nach unten, entlang dem Funiculus spermaticus, bis zum Nebenhoden hin erweiterte, zum Teil geschlängelte Lymphstränge zogen. In diesen erweiterten Lymphgefäßen fanden sich Eier von Filaria Bancrofti, die wohl als Ursache dieser merkwürdigen Affektion anzusprechen sind. Interessant an dem Fall ist die Lokalisation der Filaria und die noch nach Jahren konstatierte Heilung des Pat. **A. Most** (Breslau).

39) **Huguier.** Torsion du cordon spermatique dans la cavité vaginale, consécutive à un volvulus d'un testicule ectopique.

(Tribune méd. 1906. Oktober 6.)

Fall von Drehung eines ektopischen Hodens, die ohne jede ersichtliche Ursache, während langsamen Gehens, auftrat. Die Symptome und der Befund waren die eines eingeklemmten Leistenhodens. Exstirpation des ektopischen Hodens, der an einem dünnen Stiele in die Cavitas vaginalis hineinhing. Der Nebenhoden war bedeutend größer als der Hoden, schwarz verfärbt, der Kopf nach unten, der Schwanz nach oben gerichtet. Der sich hauptsächlich am Nebenhoden ansetzende Samenstrang war dicht am Ansatz gedreht.

Bemerkenswert ist, daß im Gegensatz zur gewöhnlichen Art der Drehung um eine senkrechte Achse hier die Drehung um eine von vorn nach hinten gehende Achse von oben nach unten stattfand, so daß Kopf und Schwanz des Nebenhodens ihre Stellung gegenseitig vertauscht hatten. Diese Art der Drehung war dadurch bedingt, daß der intravaginal gelegene Teil des Samenstranges sich nicht im obersten Teile der Cavitas vaginalis ansetzte, sondern an der Hinterwand derselben, und unterhalb des Zentrums des Hodenkörpers. **Mohr** (Bielefeld).

40) **Walther.** Orchidopexie.

(Bull. et mém. de la soc. de chir. de Paris T. XXXII. p. 461.)

W. stellt einen 24jährigen Mann vor, der an Ectopia testis dextri gelitten hatte, und bei dem der rechte Hoden nur in aufrechter Haltung und nach Husten im Leistenkanale für den eingeführten Finger eben fühlbar gewesen war. Es wurde ein glänzendes Resultat trotz der ungünstigen Lage der Verhältnisse erzielt durch Mobilisierung und Einpflanzung des rechten Hodens in die linke Hodensackhälfte nach Annähung des Hodens an das Septum des Hodensackes.

Thümer (Chemnitz).



41) **Stein.** Ein Fall von extra-uteriner Gravidität, und ein interessanter Fall von Fremdkörper in der Hand.

(Fortschritte auf dem Gebiete der Röntgenstrahlen Bd. X. Hft. 6.)

Verf. berichtet, daß es ihm gelungen ist, mittels Röntgenstrahlen eine extrauterine Gravidität im 5. Monate festzustellen. Auf dem beigelegten Röntgenbild ist eine Frucht indes kaum zu erkennen.

Im zweiten Falle war durch das Röntgenbild in der Hand eine große Anzahl von kleinen Steinchen entdeckt worden, welche auch durch Operation entfernt wurden. Der Fremdkörper war dadurch interessant, daß die Verletzung (Steinwurf) 22 Jahre zuvor stattgefunden hatte. **Gaugele** (Zwickau).

42) **Williamson.** A study of two cases of solid teratoma of the ovary.

(St. Bartholomews hospital reports Vol. XLII. 1906.)

Mitteilung zweier Krankengeschichten von solidem Teratom des Ovariums mit genauer makro- und mikroskopischer Beschreibung der exstirpierten Tumoren. Im ersten Falle war unter anderem auch Lebergewebe nachweisbar, in beiden Tumoren sarkomatöse und karzinomatöse Partien (2 Abildungen).

W. fand nur 14 Fälle von solidem Teratom des Ovariums in der Literatur. Die meisten Erkrankungen ereigneten sich zwischen dem 13. und 23. Lebensjahre. Fast sämtliche Fälle verliefen klinisch bösartig, mit raschem Rezidiv bzw. Metastasen. Hierbei fand sich kein Unterschied zwischen den Fällen, welche histologisch nur komplizierte Mischgeschwülste waren, und den Tumoren, welche deutliche sarkomatöse oder karzinomatöse Partien zeigten. **Mohr** (Bielefeld).

XVI. Internationaler Medizinischer Kongreß 1909
in Budapest.

Der XV. internationale medizinische Kongreß in Lissabon hat Budapest, die Haupt- und Residenzstadt von Ungarn, zum Orte der nächsten Zusammenkunft gewählt. Die Vorarbeiten des Kongresses sind im Gange. Seine kais. und apost. königl. Majestät der König hat das Protektorat des Kongresses übernommen. Der Staat und die Hauptstadt haben zur Deckung der Auslagen je 100000 Kronen bewilligt. Die Komitees für Organisation, Exekution, Finanzierung und Empfang, sowie die Sektionen haben sich bereits konstituiert und haben die Statuten bestimmt. Die Zahl der Sektionen ist 21, da jedes Spezialfach eine eigene Sektion erhalten hat. Der Tag der Eröffnuny ist auf den 29. August 1909 festgesetzt und die Sitzungen werden bis 4. September dauern. Voraussichtlich dürfte der Kongreß sehr besucht sein; die bisherigen Kongresse wiesen eine Frequenz von 3000—8000 Teilnehmern auf. In Anbetracht der geograhpischen Lage von Budapest ist mindestens auf 4000 bis 5000 Teilnehmer zu rechnen. Die Leitung legt selbstverständlich auf die wissenschaftliche Tätigkeit des Kongresses das größte Gewicht und ist bestrebt, als Referenten die hervorragendsten Vertreter der medizinischen Wissenschaft zu gewinnen. Das erste Zirkular, das alles Wissenswerte sowie die Statuten des Kongresses enthält, wird bereits im Laufe des Jahres 1907 versendet. Bis dahin gibt der Generalsekretär des Kongresses: ***XVI. Internationaler Medizinischr Kongreß, Budapest (Ungarn), VIII, Esterházygasse 7,*** *den Interessenten bereitwilligst Auskunft.*

Originalmitteilungen, Monographien und Sonderdrucke wolle man an *Prof. E. Richter* in Breslau (Kaiser Wilhelmstraße 115), oder an die **Verlagshandlung** *Breitkopf & Härtel*, einsenden.

Druck und Verlag von Breitkopf & Härtel in Leipzig, Nürnbergerstraße 36/38.



Zentralblatt
für
CHIRURGIE

herausgegeben
von

weil. E. von Bergmann, F. König, E. Richter,
in Berlin, in Berlin, in Breslau.

Vierunddreißigster Jahrgang.

Wöchentlich eine Nummer. Preis des Jahrganges 20 Mark, bei halbjähriger Vorauszahlung. Zu beziehen durch alle Buchhandlungen und Postanstalten.

Nr. 19. Sonnabend, den 11. Mai. 1907.

(Aus dem städtischen Krankenhause zu Schöneberg.)

Zur Frage und Technik der Patellarnaht.

Von

Prof. W. Kausch,

Direktor der chirurgischen Abteilung.

Wer die gebrochene Kniescheibe überhaupt primär näht — und das tut heute die überwiegende Mehrzahl der Chirurgen —, richtet sich dabei im allgemeinen nach folgendem Grundsatz: Man näht, wenn der ganze Streckapparat schwer geschädigt erscheint; man unterläßt die Naht, wenn nur die Patella selbst frakturiert ist, die seitlichen Teile des Streckapparates erhalten sind. Zur Beurteilung der Streckfähigkeit fordert man den Pat. auf, das Bein gestreckt von der Unterlage zu erheben; vermag er dies auch nur ein wenig, so kann der Streckapparat nicht total zerrissen sein. Einen gewissen Anhaltspunkt giebt auch der Grad der Diastase der Fragmente, indem diese bei erhaltenem seitlichen Streckapparat naturgemäß geringer ist.

Wartet man mit der Vornahme der Naht 8 Tage oder auch einige mehr oder weniger, wie das heute vielfach üblich ist, so mag die Prüfung der Streckfähigkeit des Beines im allgemeinen ein Urteil über die Verfassung des Streckapparates erlauben. Ich sehe aber nicht ein, warum man in den Fällen, in denen man überhaupt näht, damit 8 Tage warten soll, und erblicke darin einen der Gründe, warum ein nicht unerheblicher Prozentsatz der Fälle von Patellarnaht ein nicht befriedigendes funktionelles Resultat ergibt. Näht man aber auch nur in den Fällen, in denen die Indikation zur blutigen Naht klar liegt, schon in den ersten 3 Tagen nach der Verletzung — ein Vorgehen, dem nach Reichel nichts im Wege steht —, so erlaubt der völlige Funktionsausfall des Streckapparates nach meinen Erfahrungen keinen Schluß auf die anatomische Läsion des seitlichen Streckapparates.

Der folgende Fall, den ich kürzlich sah, zeigt das deutlich.

Ein 66jähriger kräftiger und gesunder Herr schlug mit dem Knie gegen die Kante einer Steintreppe. Er konnte sogleich das Knie nicht mehr strecken, weder stehen noch gehen. Nach zweimal 24 Stunden kam er abends ins Krankenhaus.

Es bestanden eine mäßige Anschwellung der Kniegelenksgegend und geringe Schmerzen in der Ruhe; man fühlte deutlich einen queren Spalt in der Patella, in den man gerade den auf die Kante gestellten Finger einlegen konnte. Pat. war völlig außer Stande, das Bein gestreckt oder auch nur die Ferse überhaupt von der Unterlage zu erheben; er vermochte auch das passiv gestreckt erhobene Bein nicht einen Moment in dieser Stellung aktiv zu halten. Er flektierte auf Aufforderung das Knie bei aufliegendem Fuße so gut wie gar nicht, ließ das Knie auch passiv nur sehr wenig beugen, äußerte dabei heftigen Schmerz und vermochte das gebeugte Knie absolut nicht zu strecken. Das Röntgenbild ergab einen Querbruch an der Grenze des unteren und mittleren Drittels der Kniescheibe; das untere Fragment erschien in mindestens zwei Stücke zersprengt.

Nach der Anamnese sowohl wie nach dem Röntgenbilde lag eine Stoßfraktur vor. Der vollständige Ausfall der Streckfunktion sprach jedoch für eine schwerere

Schädigung des Streckapparates, und daher entschloß ich mich, am anderen Morgen die Naht auszuführen.

Die Operation ergab nun, daß der seitliche Streckapparat erhalten, nur auf der Innenseite ca. 1 cm weit schräg nach oben eingerissen war. Das weit kleinere untere Fragment, welches sehr erheblich schräg von vorn unten nach hinten oben abgebrochen war, war in drei Stücke und einige kleinere Splitter zerfallen, von denen die meisten frei oder nur noch ganz lose miteinander verbunden lagen. Ich legte vier Nähte mit dickem Silberdraht an, wobei ich nur das obere Fragment anbohrte, das untere unterhalb der Knochenkante umfaßte; mit der am meisten medial liegenden Naht faßte ich unten nur Kapsel.

Woher kommt nun dieser anscheinende Widerspruch zwischen dem klinischen und anatomischen Befund? Zweifellos einfach daher, daß der Pat. bei einer frischen Fraktur Schmerzen hat, sowohl beim Anspannen des Quadriceps als beim Flektieren des Beines. Daß der Bluterguß in das Gelenk dazu viel beiträgt, glaube ich nicht, denn er war in meinem Falle nicht bedeutend. Der Erguß in die Gewebe, der in diesem Falle beträchtlicher war, und der Riß als solcher mag die hauptsächliche Ursache sein. Ich zweifle nicht, daß der Pat. nach einigen Tagen sein Bein hätte aktiv strecken können.

Daß ich den Fall operierte, bedauere ich nicht. Die kleinen abgesprengten Knochenstücke hätten sich bei dem Massieren und den Bewegungsübungen, die auch ohne Operation bald hätten vorgenommen werden müssen, wahrscheinlich vollständig losgelöst und leicht eine Störung in der Funktion des Gelenkes verursacht; auch wäre wohl eine knöcherne Vereinigung nicht eingetreten.

In einem neuen Falle von Patellarfraktur, der dieselben Erscheinungen darböte, würde ich jedenfalls wiederum die Knochennaht ausführen. Ich schließe mich überhaupt durchaus Thiem an, der ausdrücklich der primären Naht das Wort redet, nicht nur wenn der ganze Streckapparat schwer geschädigt erscheint, sondern sobald ein klaffender Spalt besteht. Die knöcherne Vereinigung pflegt dann auszubleiben, und solche Pat. behalten meist Beschwerden, wenn höhere Anforderungen an das Knie gestellt werden (Bergsteigen, Kniebeuge).

Nun zur Technik! Den Hautschnitt lege ich neuerdings, wie ihn Körte durch Oehlecker empfohlen, als großen Bogenschnitt mit der Konvexität nach oben an; den geraden Querschnitt mitten über die Patella, der ja eine ausgezeichnete Einsicht in das Kniegelenk bietet, halte ich deshalb für unzweckmäßig, weil eine jede Stichkanaleiterung und jedes kleinste Auseinandergehen der Nahtlinien zu einer Infektion in der Tiefe führen kann, die, wenn sie auch noch so geringfügig bleibt, meist das Herauskommen der Nähte zur Folge hat. Ich hatte das mehrmals gesehen und deshalb schon früher einige Male einen nach unten leicht konvexen Bogenschnitt benutzt, dessen Narbe indes an eine Stelle zu liegen kommt, die beim Knien gedrückt, wo außerdem die Haut bei der extremen Beugung des Knies besonders gespannt wird. Alles das fällt beim oberen Konvexschnitt fort.

Das einzige Moment, welches man gegen diesen anführen könnte,

ist, daß ein größerer Hautlappen zur Ablösung kommt. Übt man sorgfältige Blutstillung aus, so kann das keinen Schaden stiften; und für seine Ernährung braucht man nicht zu fürchten, wenn man den Lappen (Haut und oberflächliche Fascie) dick genug nimmt.

Der Schnitt ermöglicht bei bis zu den Femurepikondylen reichender Basis einen ausgezeichneten Einblick in den ganzen Streckapparat, was bei dem Längs- und Schrägschnitt (Kocher) nicht der Fall ist.

Ich nähe die Patella prinzipiell mit dickem Draht; ob Silber- oder Aluminiumbronzedraht genommen wird, darauf lege ich kein Gewicht. Ich weiß jedenfalls vorläufig kein besseres, sichereres Material. Mindestens eine der Nähte führe ich durch die ganze Dicke des Knochens; ein an der Rückseite der Patella durch das Kniegelenk ziehender Draht schadet anscheinend nicht. Bei den übrigen drei bis vier Drahtnähten bohre ich die Löcher schräg, so daß die hintere Wand der Patella nicht getroffen wird. Ich richte mich dabei übrigens ganz nach der Schwere des Falles, nach dem Zuge, den die Nähte auszuhalten haben. Ist das eine Fragment zu schmal oder zu sehr gesplittert, was dann meist bei dem unteren zu beobachten ist, so lasse ich hier den Draht den Knochen umgreifen, d. h. um seine untere Kante herumgehen, wie ich es in dem oben angeführten Falle tat. Stets nähe ich über dem Knochen noch das Periost und die darüberliegenden Fascien. Die Seitenteile, Kapsel und Streckapparat nähe ich mit Silkworm.

Daß ich mit dem scharfen Löffel die Bruchfläche sorgfältig säubere, alle Gewebsfetzen, welche sich interponieren könnten, entferne, ist selbstverständlich. Ich beseitige auch nach Möglichkeit alles Blut aus dem Gelenke, und zwar durch Spülen mit steriler Kochsalzlösung.

Fast alle Chirurgen gehen nun nach der erfolgten Naht so vor, daß sie das Bein in gestrecktem Zustande für kürzere oder längere Zeit fixieren, dann zunächst mit der Massage des Quadriceps beginnen und ihr — meistens nicht früher als 8 Tage nach der Operation — die passiven Bewegungen im Kniegelenk folgen lassen; manche warten mit letzteren bis zu 3 (Franz König) und selbst 4 Wochen (Riedel). Nur Moullin geht energischer vor: er fixiert das Knie überhaupt nicht nach der Naht, beginnt möglichst bald mit Bewegungen und Massage und läßt den Pat. nach 3 Wochen aufstehen.

Ich habe in der letzten Zeit stets sofort mit Massage des Quadriceps und dreimal 24 Stunden nach der Operation mit vorsichtigen passiven Bewegungen begonnen. Ich muß aber sagen, ich habe stets dabei Angst ausgestanden, es war immer ein starker Widerstand zu überwinden, ich fürchtete, daß der Knochen ausbrechen oder der Draht durchreißen würde. Erlebt habe ich das zwar nie, d. h. ich habe nichts davon bemerkt, ich habe die Bewegungen aber auch niemals sehr intensiv gemacht. Ich zweifle übrigens nicht, daß das so häufige Reißen der Drahtnähte, welches M. v. Brunn durch Röntgenbilder konstatiert hat, auf die starken Anforderungen, die an die frische Naht beim Beugen gestellt werden, zurückzuführen ist. Stets

dauerte es in den Fällen, die ich sah, lange, viele Wochen, bis das Gelenk in annähernd normalem Umfange oder auch nur bis zum rechten Winkel zu beugen war. Das wird mir doch wohl jeder zugeben: nach der Patellarnaht macht das Beugen die Hauptschwierigkeit, nicht das Strecken; unterbleibt die Naht, so ist es umgekehrt.

Aus diesem Grunde gehe ich jetzt in folgender Weise vor: Nachdem ich die Naht des Knochens und der Seitenteile ausgeführt, bringe ich — bei offener Wunde — das Knie in einen Winkel von 100—110°. Hält jetzt die Naht diese Beugung nicht aus, so bin ich doch in der Lage sofort abzuhelfen. Eine ordnungsmäßig angelegte Drahtnaht bei frischer Fraktur hält das allemal aus. Nunmehr erst nähe ich die Haut. Auf die Naht kommt ein kleiner, stark komprimierender Verband; unter das Knie kommen ein großer, neben dasselbe zwei kleinere Sandsäcke zu liegen.

Sogleich am Tage der Operation beginne ich mit der Massage des Ober- und Unterschenkels, nach zwei- bis dreimal 24 Stunden mit vorsichtigen passiven Bewegungen; hierbei strecke ich, ohne durch den liegenbleibenden Wundverband behindert zu werden, das Knie sogleich bis zur geraden Linie, beuge es gegenüber der ursprünglichen Stellung um weitere etwa 10—20°. Ohne jeden Widerstand läßt sich das Knie in jeder Richtung zur ursprünglichen Stellung zurückbringen, und auch bei der weiteren Beugung ist der Widerstand ein sehr geringer. Gleichzeitig lasse ich den Pat. auch bereits leichte aktive Bewegungen ausführen.

Erst 10 Tage nach der Operation entferne ich die Hautnähte; 14 Tage nach der Operation lasse ich den Pat. mit einer kleinen Kniekappe aus Stärkegaze aufstehen.

Der Gründe, warum die meisten mit den Bewegungen erst später beginnen, etwa 8—14 Tage nach der Operation oder noch später, sind mehrere. Daß der Knochen dann bereits fest knöchern oder fibrös verheilt ist, ist ausgeschlossen. Man fürchtet offenbar einen Erguß in das Gelenk. Führt man die Blutstillung mit größter Sorgfalt aus, und legt man einen fest komprimierenden Verband an, so ist die Gefahr des Ergusses nicht groß. Mit Rücksicht auf die exakte Blutstillung verwerfe ich auch durchaus die Vornahme der Operation in Blutleere. Ein Erguß ist mir auf jeden Fall lieber als ein steifes Knie; den Erguß kann ich durch Punktion oder auch durch Kompression, das steife Knie weit schwerer beseitigen. Auffallend gering ist bei meiner Fixation die Schmerzhaftigkeit der Bewegungen, die sonst das frühzeitige und ausgiebige Bewegen so erschwert.

Wenn es irgend möglich ist, würde ich auch bei veralteten Frakturen nach der Naht das Knie gebeugt zu fixieren suchen; denn hier bereitet die spätere Beugung erst recht große Schwierigkeiten. Ob es angezeigt ist, zu diesem Zwecke eine plastische Verlängerung des Streckapparates vorzunehmen, möchte ich aber doch dahingestellt sein lassen.

Ich habe die Überzeugung, daß meine Methode der Fixation des Knies in starker Beugestellung wesentlich dazu beiträgt, die funktionelle Heilung nach der Patellarnaht nicht nur zu beschleunigen, sondern überhaupt sicherer zu erzielen.

Literatur.

M. v. Brunn, Über das Schicksal des Silberdrahtes bei der Naht der gebrochenen Patella. Beiträge zur klin. Chirurgie Bd. L. 1906. p. 83.

C. M. Moullin, 40 conservative cases of fracture of the patella treated by wiring. Lancet 1905. September 23.

Oehlecker, Resultate blutiger und unblutiger Behandlung von Patellarfrakturen. Archiv für klin. Chirurgie Bd. LXXVII. 1905. p. 750.

Reichel, Verletzungen und Erkrankungen des Kniegelenkes und Unterschenkels. Handbuch der prakt. Chirurgie. 3. Auflage. Bd. V. 1907. p. 693.

Riedel, Über die Catgutnaht bei frischer und bei veralteter Patellarfraktur. Chirurgenkongreß 1904. II. p. 290.

Georg Schmidt, Über die Entstehung und Behandlung der Kniescheibenbrüche mit besonderer Berücksichtigung der Dauererfolge. Beiträge zur klin. Chirurgie Bd. XXXIX. 1903. p. 711.

Thiem, Über die Größe der Unfallfolgen bei der blutigen und unblutigen Behandlung der einfachen (subkutanen) Querbrüche der Kniescheibe. Archiv für klin. Chirurgie Bd. LXXVII. 1905. p. 731.

Diskussion über Patellarfraktur. Chirurgenkongreß 1905. I. p. 175.

---

1) Therapeutische Technik für die ärztliche Praxis. Herausgegeben von J. Schwalbe. Zweiter Halbband. Mit 169 Abbildungen.

Leipzig, **Georg Thieme,** 1907.

Innerhalb weniger Wochen ist der zweite Teil, der den ersten an Umfang wesentlich übertrifft, erschienen, so daß das Werk jetzt fertig vorliegt.

Es ist dem Ref. bisher noch kein Buch bekannt geworden, daß in ähnlicher Weise imstande wäre, der Fortbildung des Arztes zu dienen. Das Lesen der Zeitschriften ist wohl geeignet, den Arzt über das Neue in seinem Arbeitsgebiet auf dem Laufenden zu erhalten, aber die Anschauung von den praktischen Fortschritten, die Möglichkeit, praktischen Nutzen daraus zu ziehen, können die Zeitschriften nicht bieten. Das kann natürlich auch ein Buch wie dieses nur innerhalb gewisser Grenzen, aber das Mögliche ist hier wirklich erreicht worden.

Der vorliegende zweite Teil enthält die Technik der Behandlung des Ohres von Siebenmann, der Nase, des Rachens, Kehlkopfes nebst Trachea und Bronchien von Friedrich-Kiel, der Pleura von Hoppe-Seyler, der auch die Lungen bearbeitet hat, des Herzens von Schwalbe, der Speiseröhre, des Magens und Darmes von Schmidt-Dresden; die chirurgische Behandlung des Darmes und des Bauches stammt von Czerny. Englisch-Wien hat die Therapie der Harnorgane und der männlichen Geschlechtsorgane, Fritsch die der weiblichen Geschlechtsorgane, v. Strümpell und Müller die des Nervensystems bearbeitet. Es ist also, abgesehen von der Geburtshilfe, kein Gebiet der ärztlichen Praxis unberücksichtigt geblieben.

Bedenkt man, daß das ganze Werk trotz der zahlreichen großen und guten Abbildungen, die sehr viel Raum beanspruchen, nur

781 Seiten umfaßt, so wird man bei der durchweg guten Darstellungsweise diesem Buche eine sehr günstige Prognose stellen müssen. Der praktische Arzt und der Student in den letzten klinischen Semestern werden den größten Nutzen aus ihm ziehen.

W. v. Brunn (Rostock).

---

2) **Hildebrand.** Jahresbericht über die Fortschritte auf dem Gebiete der Chirurgie. XI. Jahrgang. Bericht über das Jahr 1905.

Wenn auch nicht alles, was im vorliegenden Werke auf 1400 Seiten referiert wird, Fortschritte unserer Fachwissenschaft bedeutet, so sind doch H.'s Jahresberichte jedem wissenschaftlichen Arbeiter auf chirurgischem Gebiet ein wertvolles Unterstützungswerk, das ihm nicht nur viel Mühe beim Sammeln der Literatur erspart. Es übertrifft zweifellos auch an Vollständigkeit andere Jahresberichte, wie den von Virchow-Hirsch, in dem oft sogar große und wertvolle deutsche Arbeiten nicht zu finden sind. Auch die ausländische Literatur ist reichlich vertreten, namentlich soweit sie uns auch zugänglich ist. In dem vorliegenden Jahrgang ist leider kein Referat über Pankreaskrankheiten vorhanden, eine Lücke, die wohl nur irgendeinem Zufall ihre Entstehung zu verdanken hat. **E. Siegel** (Frankfurt a. M.).

---

3) **Hültl.** Über den Kollodiumverband.

(Orvosi hetilap 1906. Nr. 25. [Ungarisch.])

H. benutzt als Wundverband in Collodium simplex getauchte Gazestreifen; Collodium flexile oder Jodoformkollodium hält er für unbrauchbar. Der Vorteil der Kollodiumverbände besteht nach H. darin, daß dieselben einfach und billig sind, ausgezeichnet schließen, auf die Wunde keinen nachteiligen Druck ausüben, des weiteren, daß man durch dieselben die Wunde unmittelbar kontrollieren kann und schließlich ihre Entfernung den Kranken keinerlei Beschwerden verursacht. Ist nach der Operation ein Druckverband unbedingt notwendig, so verschließt auch dann H. die Wunde zuerst auf die obige Weise; zum Druckverbande reicht dann ein bedeutend kleinerer Verband, als sonst üblich, aus. H. applizierte bisher Kollodiumverbände in über 2000 Fällen; stets war er damit sehr zufrieden und sah nie postoperative Infektionen. **P. Steiner** (Budapest).

---

4) **Vallet.** Note sur l'approvisionnement des formations sanitaires en sérum antitétanique.

(Arch. de méd. et de pharm. militaires 1907. Februar.)

Der russisch-japanische Krieg hat gezeigt, daß man im Anschluß an Verwundungen der Schlacht das Ausbrechen von Tetanus in gewissen Fällen zu erwarten hat. Verf. schlägt deswegen vor, das trockene Tetanusserum bei den Sanitätsformationen mitzuführen. Bei

der Annahme, daß von sechs Verwundeten immer einer eine Seruminjektion nötig haben wird, würden 1000 Injektionen pro Armeekorps notwendig sein; davon sollen 175 Portionen bei der Sanitätskompagnie des Korps, 125 bei jeder Divisions-Sanitätskompagnie, 75 bei der Ambulanz der Kavallerie und die restierenden 500 bei den Feldlazaretten untergebracht werden. Auch die Reservedepots müßten das Mittel führen. Das Gewicht kommt nicht in Frage, eher der Preis; doch glaubt V., daß im Mobilmachungsfalle das Pasteur'sche Institut freigebig sein werde. Das trockene Serum löst sich binnen 15—20 Minuten in heißem Wasser.

Herhold (Brandenburg).

---

5) **Drüner.** Über die Stereoskopie und die stereoskopische Messung in der Röntgentechnik.

(Fortschritte auf dem Gebiete der Röntgenstrahlen Bd. X. Hft. 6.)

Die vorliegende Arbeit bildet den zweiten Teil zu der im Band IX dieser Zeitschrift erschienenen desselben Verf.

Nach vorausgehenden theoretischen Erwägungen und Berechnungen schildert D. die Hilfsmittel der stereogrammetrischen Messung und ihre Anwendung. Die ausführliche und sehr eingehende Arbeit erscheint zu einem kurzen Referat nicht geeignet.

Gaugele (Zwickau).

---

6) **H. W. Stelwagen** (Philadelphia). Additional observations on the use of Röntgen rays in dermatology.

(Journ. of cutan. diseases Vol. XXIV. Nr. 3.)

In seinem auf dem Dermatologenkongreß in Neuyork gehaltenen Vortrage berichtet S. über seine Erfahrungen mit Röntgenstrahlen. Er beginnt bei seinen Bestrahlungen mit einer Bestrahlungsdauer von 3 Minuten und einer Entfernung von 25 cm. Nur bei Epitheliomen und ähnlichen Erkrankungen bestrahlt er sofort 5 Minuten. Die Umgebung der zu bestrahlenden Partie deckt er sorgfältig ab, desgleichen will er den Operateur durch Metallschirm und Handschuhe geschützt wissen. In manchen Fällen konnte er einen Erfolg nur erzielen, wenn die Bestrahlung solange fortgesetzt wurde, bis die betreffende Stelle mit einem Erythem reagierte. Die verschiedenen Erkrankungen, bei denen S. Röntgenstrahlen zur Anwendung brachte, waren folgende. Bei Epitheliomen hat er eine gute Wirkung der Strahlen gesehen; er wendet sich jedoch gegen die Auffassung, daß jedes Epitheliom durch Röntgenstrahlen geheilt werden müsse. Er ist der Ansicht, daß ein sicherer Erfolg nur bei kombinierter chirurgischer und Röntgenstrahlenbehandlung zu erwarten sei. Bei Lupus vulgaris ist der Heilerfolg zuweilen ausgezeichnet, in manchen Fällen weniger gut, desgleichen wenig zuverlässig bei Lupus erythemat. Bei Akne hat S. manchmal recht gute Erfolge erzielt, und zwar meist in den Fällen, in denen er bis zum Auftreten eines Erythems bestrahlte. Wegen der jedoch manchmal an der Stelle der alten Erytheme auftretenden unangenehmen

Ernährungsstörungen der Haut will er die Röntgenstrahlen nur bei den schwersten und hartnäckigsten Fällen angewandt wissen, und zwar in Verbindung mit den bisher bewährten Behandlungsmethoden. Desgleichen wendet er sie bei Psoriasis und Ekzemen nur in den schwersten Fällen an, bei Ekzemen bei Kindern überhaupt nie. Gute Erfolge sah er auch bei Sykosis und Trichophytie. Auf Grund seiner Beobachtungen kommt S. zu dem Schluß, daß wir in den Röntgenstrahlen zwar ein gutes therapeutisches Hilfsmittel besitzen, daß man es aber bei gutartigen Hautkrankheiten, abgesehen von sehr hartnäckigen Fällen, nur mit äußerster Vorsicht anwenden solle, und zwar immer in Kombination und gewissermaßen als Unterstützung der bereits bewährten Behandlungsmethoden.

An den Vortrag schloß sich eine lebhafte Diskussion an.

Dr. Charles W. Allen glaubt, bei der Behandlung von Akne ohne Erzeugung eines Erythems auskommen zu können und hebt die als Folge des Erythems später auftretenden dauernden Veränderungen hervor. Auch er kombiniert gern die Röntgenstrahlen mit anderen Behandlungsmethoden, so z. B. in einem Falle von Ulcus rodens Elektrolyse, hochfrequente Ströme und Röntgenstrahlen.

Dr. Louis A. Duhring hat bei Psoriasis keine guten Erfolge gehabt. Die Erzeugung eines Erythems hält er ebenfalls nicht immer für notwendig.

Dr. M. B. Hartzell macht aufmerksam auf eine Art Filter, bestehend aus einem Stück Sohlenleder, durch welches den Röntgenstrahlen ihre unangenehmen Eigenschaften genommen werden sollen.

Dr. William A. Pusey glaubt, mit kurzdauernden, womöglich täglich wiederholten Bestrahlungen am besten zum Ziele zu kommen.

Dr. John A. Fordyce empfiehlt, der Bestrahlung eine Curettage vorhergehen zu lassen.

Dr. Edward B. Bronson legt auf die Technik besonderen Wert. Er hat gute Erfolge gehabt bei Hyperkeratosen, Hypertrichosis, Akne.

Dr. Jay F. Schamberg berichtet ebenfalls über gute Erfolge und verspricht den Röntgenstrahlen in der Dermatologie eine große Zukunft.

Dr. Thomas O. Gilchrist erwähnt besonders einen Fall von Keloidbildung, welcher bereits dreimal, immer mit folgendem Rezidiv, operiert worden war. Eine nochmalige chirurgische und Röntgenbehandlung führte endlich zum Ziele.

Dr. Frank H. Montgomery hat die Erfahrung gemacht, daß die Empfindlichkeit gegen Röntgenstrahlen bei den verschiedenen Individuen auch eine ganz verschiedene ist. Er hat nie schlechte Resultate gehabt.

Otto Urban (Breslau).

---

7) **Kolaczek** und **Müller.** Über ein einfaches Hilfsmittel zur Unterscheidung tuberkulöser und andersartiger Eiterungen.

(Deutsche med. Wochenschrift 1907. Nr. 7.)

Aus der Gesamtheit der angestellten Versuche lassen sich folgende diagnostische Schlüsse ziehen: Bei der Prüfung von Eiterproben auf proteolytische Fermente mit Hilfe des Müller-Jochmann'schen Verfahrens schließt eine fehlende Verdauung des erstarrten Blutserums das Vorhandensein eines akut entzündlichen und durch die gewöhnlichen Eitererreger hervorgerufenen Prozesses aus. Sie spricht vielmehr für eine tuberkulöse Erkrankung, die selbst im Falle einer auffällig schwachen Fermentwirkung wahrscheinlich ist.

Eine ausgiebige rasche Verdauung des erstarrten Blutserums spricht für den akut entzündlichen Charakter der Eiterung. Ein tuberkulöser Prozeß ist aber auch bei stark positivem Ausfall der Fermentreaktion keineswegs völlig ausgeschlossen, wenn derselbe vorher, vor allem mit Jodoform-Glyzerin behandelt ist oder mit einer Mischinfektion, wie Fistelbildungen und tuberkulöse Erkrankungen der Halslymphdrüsen, einhergeht.

Borchard (Posen).

---

8) **Dollinger.** Die Behandlung tuberkulöser Erkrankungen der Knochen und Gelenke.

(Orvosi hetilap 1906. Nr. 52. [Ungarisch.])

Nach D. kann durch die Frühresektion tuberkulöser Gelenke weder eine bessere Funktion, noch eine schnellere Heilung als mit Hilfe des konservativen Verfahrens erzielt werden. Bezüglich des konservativen Verfahrens äußert sich Verf. dahin, daß ein Gelenk, in welchem der tuberkulöse Prozeß noch keine tiefgreifenderen Veränderungen hervorgerufen hat, während der Fixation von selbst ausheilen kann, beweglich wird, und daß eine Steifheit nur in jenen Gelenken zurückbleibt, in welchen der tuberkulöse Prozeß tiefere Zerstörungen hervorrief. Bewegen wir ein Gelenk, welches von selbst während der Fixation nicht beweglich wurde, dann flackert die Entzündung von neuem auf, ja es können sich sogar Abszesse bilden. Die Behandlung tuberkulöser Gelenke vollzieht Verf. mit seinen verschiedenen fixierenden Gipsverbänden und eigens konstruierten Schienenhülsenapparaten, welche er ausführlich im Joachimsthal-schen Handbuch beschrieb. Über die Bier'sche Stauung ist Verf. der Meinung, daß die Stauungshyperämie sich als Hilfsmittel der konservativen Therapie erweisen wird, obwohl der Ausdehnung dieser Methode manchmal anatomische Gründe (z. B. am Hüftgelenke oder bei den Wirbelentzündungen) ein Ziel setzen.

Von Injektion chemischer Mittel, und zwar von Jodoform-Glyzerin oder von kleinen Karbolmengen, sah er nur bei Gelenkshydrops Erfolg. Das Redressement tuberkulöser Gelenke vollzieht D. sofort beim Einsetzen der Therapie, wenn das Gelenk in einer für den Gebrauch unzweckmäßigen Stellung fixiert ist. Das Redressement geschieht ohne

Narkose, sukzessive und mit Hilfe von Gipsverbänden. Die Streckung wird in 2—3 Sitzungen beendet; eine Maschine bekommt der Kranke nur dann, wenn das Redressement beendet ist. Tuberkulöse Abszesse bilden nach D. keine Indikation zur Resektion; wiederholte, aseptisch ausgeführte Injektionen einer 10%igen Jodoform-Glyzerinemulsion bewirken meist die Heilung. Bei Fisteln, welche kaum eitern und ohne merkliche entzündliche Reaktion einhergehen, ist die Resektion nach D. nur ausnahmsweise geboten. Bei Fisteln, wo das Gelenk in so hohem Grade infiziert ist, daß der Organismus der Invasion verschiedener pyogener Bakterien nicht stand hält, wo der Kranke fiebert und rapid abnimmt, ist die partielle oder totale Resektion dringend geboten.

Das konservative Verfahren hat somit keine Grenzen, es ändert jedoch dies nichts an den Prinzipien D.'s, daß bei der Behandlung tuberkulöser Gelenksentzündungen die konservative Methode die Regel, die Resektion hingegen die Ausnahme sei. **P. Steiner** (Budapest).

---

9) G. Cagnetto. Neuer Beitrag zum Studium der Akromegalie mit besonderer Berücksichtigung der Frage nach dem Zusammenhange der Akromegalie mit Hypophysisgeschwülsten.

(Virchow's Archiv Bd. CLXXXVII. p. 197.)

Verf. fügt seiner vor 3 Jahren ebenfalls in diesem Archiv erschienenen Mitteilung über obiges Thema weitere neue Beobachtungen hinzu. Auf Grund der dabei gewonnenen histologischen und klinischen Befunde wendet er sich vor allem gegen die hypophysäre Theorie für das Entstehen der Akromegalie. Er weist nach, daß Akromegalie ohne Hyperplasie des glandulären Hypophysislappens vorkommt; ferner zeigt er das Auftreten der Akromegalie bei Hypophysisgeschwulst, die frei war von jedweden funktionierenden Zellen; schließlich hat er Hypophysisstrumen mit zahlreichen funktionsfähigen Zellen gefunden und trotzdem keine Akromegalie. Besonders die zweite der hier angeführten Tatsachen scheint dem Verf. gegen die Annahme zu sprechen, daß im akuten Stadium der Akromegalie eine aus spezifisch funktionierenden Zellen bestehende Geschwulst der Hypophysis vorhanden sein müsse. Die Details, namentlich der histologischen Untersuchungen, müssen im Original nachgelesen werden. Ein umfangreiches Literaturverzeichnis bildet den Schluß der Arbeit.

Doering (Göttingen).

---

10) J. Riedinger. Einfluß des Trauma bei latenten und offenbaren organischen Rückenmarks- und Gehirnkrankheiten.

(IV. Internationaler Kongreß für Versicherungs-Medizin zu Berlin 1906.)

R. hat zur Klärung dieser Frage eine große Anzahl von Unfallsakten von Berufsgenossenschaften und Privatversicherungen untersucht.



Es konnte bis jetzt noch kein Beweis dafür erbracht werden, daß typische organische Erkrankungen durch Unfälle derart beeinflußt werden können, daß sie von ihrem typischen Verlauf abweichen. Der Lehre von der traumatischen Entstehung der Syringomyelie ist durch Kienböck ein gewaltiger Stoß versetzt worden.

Aus einigen mitgeteilten Krankengeschichten ist auffallend zu ersehen, wie schon in jugendlichem Alter bei Rückenmarks- und Gehirnkrankheiten die Arteriosklerose zu hochgradigen Veränderungen führen kann. Ferner ist interessant zu lesen, wie verschiedenartig die einzelnen Begutachter das Trauma als ursächliches oder verschlimmerndes Moment für derartige Krankheiten bewerten. Um einen Zusammenhang zu erweisen, hat man sich in Gutachten auf die gültige Anschauung in der Literatur berufen; die Literatur stützt sich aber lediglich auch auf solche in der Praxis in Zusammenhang gebrachte Fälle.

R. faßt die Ergebnisse seiner Untersuchungen in folgenden Sätzen zusammen:

1) Die Frage, ob sich die in der Regel schleichend sich entwickelnden Faser- und Systemerkrankungen des Rückenmarkes (spinale progressive Muskelatrophie, spastische Spinalparalyse, amyotrophische Lateralsklerose, Tabes dorsalis), ferner die Herderkrankungen Syringomyelie und multiple Sklerose, sowie die Tumoren des Zentralnervensystems in ihrer Entstehung und in ihrem Wesen von einer traumatischen Irritation des zentralen oder des peripheren Nervensystems beeinflussen lassen, ist mehr von praktischem als von wissenschaftlichem Interesse.

2) Die Resultate exakter wissenschaftlicher Forschung sprechen gegen die Wahrscheinlichkeit einer derartigen Beeinflussung. Vielmehr müssen wir vom wissenschaftlichem Standpunkt aus, da die primären traumatischen Veränderungen und die sekundären traumatischen Degenerationen prinzipiell von den genannten Erkrankungen verschieden sind und das Trauma nicht elektiv wirken kann, die krankhafte Veranlagung des Nervensystems in allen Fällen voraussetzen.

3) Die Erfahrung lehrt uns aber, daß eine Beeinflussung des Verlaufes durch Steigerung einzelner symptomatischer Erscheinungen, somit eine schwerere Gestaltung des Krankheitsbildes möglich ist. Nur in diesem Sinne ist die Bezeichnung Auslösung eines Krankheitszustandes durch ein exogenes Moment zulässig.

4) Danach ist das Trauma nur als eine Komplikation der Krankheit, nicht die Krankheit als eine Komplikation des Traumas aufzufassen.

5) Bei der Beurteilung des Krankheitszustandes muß auch die aus den organischen Veränderungen sich ergebende Beeinflussung des Denkens und Fühlens des Verletzten in Betracht gezogen werden.

6) Bei nachgewiesener typischer organischer Erkrankung des Zentralnervensystems wird das gesamte Krankheitsbild dem Unfall nicht dauernd zur Last zu legen sein. Doch müssen



7) die Unfallfolgen verhältnismäßig höher veranschlagt werden.

8) Allgemeine Regeln über die Schätzung nach Prozenten lassen sich nicht aufstellen. **E. Moser** (Zittau).

---

11) **Alexander.** Hypertrophic pulmonary osteoarthropathy.

(St. Bartholomews hospital reports Vol. XLII. 1906.)

A. bezeichnet mit obigem Namen Deformitäten der Glieder infolge von Veränderungen in den Knochen, Gelenken und Weichteilen der Extremitäten, welche im Verlaufe einzelner Erkrankungen der Lungen, gelegentlich auch anderer innerer Organe auftreten. Seine Erörterungen stützen sich auf 103 Literaturfälle, einschließlich fünf eigener Beobachtungen, deren Krankengeschichten nebst Röntgenbildern mitgeteilt werden. Schlüsse: Der Erkrankung liegt eine Ablagerung von neugebildeten Knochen an den Diaphysen der langen Röhrenknochen zugrunde. Trommelschlegelbildung an Fingern und Zehen ist ein konstantes Begleitsymptom, aber nicht der Erkrankung eigentümlich. Die Erkrankung findet sich meist als Begleiterscheinung von Affektionen mit reichlicher und chronischer Eiterbildung (Bronchiektasie, chronische Lungentuberkulose, Empyem) und ist der Ausdruck einer chronischen Intoxikation. Auch andere Vergiftungszustände, wie sie z. B. bei Lebercirrhose vorhanden sein können, vermögen die Erkrankung herbeizuführen. In seltenen Fällen kommt sie auch vor, ohne daß einer der genannten ätiologischen Faktoren nachzuweisen wäre. Wahrscheinlich würde man bei skiagraphischer Prüfung der langen Röhrenknochen die gleichen Knochenveränderungen auch bei vielen anderen chronischen Intoxikationen finden. Treten die Knochenverdickungen sehr rasch auf, so ist häufig eine Synovitis der benachbarten Gelenke vorhanden. Differentialdiagnostisch kommen Akromegalie, Syringomyelie und Lues secundaria in Frage. Eine eigentliche Heilung der Knochenveränderungen tritt selbst nach Behandlung und Heilung der Primärerkrankung niemals ein, wohl aber Stillstand und Übergang in ein chronisches Stadium. A. gibt am Schluß seiner Arbeit kurze Auszüge sämtlicher Literaturfälle. 83 Literaturnummern. 6 Tafeln mit Abbildungen. **Mohr** (Bielefeld).

---

12) **Krause.** Die angeborene Cervico-Dorsalskoliose und ihre Beziehungen zur Halsrippe.

(Fortschritte auf dem Gebiete der Röntgenstrahlen Bd. X. Hft. 6.)

Nach kurzem Eingehen auf die bisher veröffentlichten Fälle von Skoliose mit Halsrippe berichtet Verf. über zwölf weitere Fälle, aus deren Beobachtungen sich folgende Lehren ergeben:

»Man findet unter einem größeren Skoliosenmateriale vereinzelte Fälle, die durch einen eigentümlich hohen Sitz einer sehr starren und auf wenige Wirbel (meist die letzten Hals- und ersten Brustwirbel) beschränkten Skoliose auffallen. Wie uns Garrè gelehrt hat, findet sich in einigen dieser Fälle eine Halsrippe. Doch ist dies nicht der

häufigste Befund. Öfter zeigen diese Fälle komplizierte und sicherlich entwicklungsgeschichtlich bedingte Wirbel- und Rippenanomalien. So sehen wir im Röntgenogramm Einsprengung überzähliger Wirbelrudimente am Übergange der Hals- in die Brustwirbelsäule oder zwischen den ersten oder letzten Brustwirbeln. Ferner finden sich Verschmelzungen und knöcherne Vereinigungen benachbarter Wirbel, ebenso wie das Ausbleiben einer knöchernen Vereinigung beider Schenkel eines Wirbelbogens oder Spaltung von Wirbelbogen und -körper (Spina bifida leichterer Form ohne sichtbare Veränderungen der Rückenmarkshäute). Was die Rippenanomalien betrifft, so sehen wir, abgesehen von den verhältnismäßig selten vorkommenden Halsrippen, meistens überzählige Rippen, die von den beschriebenen, am häufigsten zwischen die ersten oder letzten Brustwirbel eingeschobenen keilförmigen Wirbelrudimenten ausgehen. Daneben finden sich Fälle, in welcher benachbarte Rippen gemeinsam entspringen und teilweise auch mehrere Zentimeter lang ebenso verlaufen, ferner auch solche, in denen der normale Verlauf einer Rippe im Röntgenogramm plötzlich unterbrochen erscheint, also höchstens knorpelig vorhanden sein kann. Schließlich gibt es auch Fälle, die die beschriebene Cervico-Dorsalskoliose zeigen, ohne daß im Röntgenogramm Wirbel- oder Rippenanomalien zutage treten.«

K. glaubt nicht an die Halsrippe oder sonst vorhandene überzählige Rippen als ätiologisches Moment der Skoliose im Sinne von Helbing und Meierowitz, sondern hält beide Anomalien, die Skoliose und die überzähligen Rippen, als angeboren.

Er stützt seine Auffassung mit der Tatsache, daß in einer verhältnismäßig großen Zahl der Fälle Heredität und familiäres Auftreten eine Rolle spielen.

Um von dem meistens außerordentlich kurzen und dicken Hals ein gutes Röntgenbild zu erhalten, extendiert Verf. bei der Aufnahme den Kopf mittels Glisson'scher Schwebe und bringt eine Gegenextension an den Füßen an.

Gaugele (Zwickau).

---

13) **G. R. Elliott.** Rigid spine &c.

(Amer. journ. of orthop. surg. Vol. III. Nr. 4.)

Die fleißige Arbeit, der fünf Beobachtungen eingefügt sind, behandelt das Kapitel der Wirbelsäulenversteifung. Verf. gelangt zu folgenden Schlüssen:

Die unter dem Namen der Wirbelsäulenversteifung figurierenden Erkrankungen stellen ganz verschiedene Prozesse dar. Die Klassifikation ist folgende.

1) Senile Form;
2) Feldarbeiterkyphose;
3) Ostitis deformans;
4) ankylosierende Entzündung der Intervertebralgelenke;
5) traumatische Versteifung;
6) muskuläre Versteifung.

Prognostisch hält Verf. die Röntgenuntersuchung für wichtig, weil nur bei den nicht knöchernen Ankylosen eine erfolgreiche Therapie eingeschlagen werden kann. **A. Hofmann** (Karlsruhe).

---

14) **Wengloffsky.** Die operative Behandlung der Ischias.

(Arbeiten der chirurgischen Hospitalklinik Prof. Diakonow's in Moskau Bd. X. 1907. [Russisch.] Beilage zur Chirurgia Bd. XXI. Nr. 121.)

Der rein theoretische Vorschlag v. Bar̨acz' (dieses Blatt 1902 p. 251), hartnäckige Fälle von Ischias derartig operativ anzugreifen, daß nach Einschnitt auf die Austrittstelle des Nerven dieser mit dem Finger stumpf bis an die Sakralöffnung von den Verwachsungen gelöst wird, ist von W. in sechs Fällen mit vorzüglichem Erfolg verwirklicht worden.

W. führt die Operation folgendermaßen aus: Pat. liegt auf dem Bauch mit leicht erhöhtem Becken. Bestimmung des Austrittspunktes des Ischiadicus, der fast genau in der Mitte eines gleichschenkligen Dreiecks liegt, dessen Ecken durch die Sp. post. superior, den Tub. ischii und den Scheitel des Troch. major gegeben sind. Hautschnitt in der Richtung der Fasern des Glut. maximus durch den bestimmten Punkt. Nach stumpfer Trennung der Muskelfasern trifft man fast unfehlbar auf den Nerv, der nun auf einen stumpfen Haken genommen und mit dem Zeigefinger vorsichtig bis an die Foramina sacralia gelöst wird. Diese müssen deutlich fühlbar, der Nerv von allen Verwachsungen sicher gelöst sein.

Obgleich v. Bar̨acz vorschlug, in einen Wundwinkel einen Tampon einzuführen, vernähte W. die Wunde vollständig und erzielte regelmäßig prima intentio (auch in einem Falle, der poliklinisch behandelt wurde!).

Die glänzenden Erfolge auch in Fällen, wo die Pat. schon längere Zeit auf Krücken gegangen und nun seit Jahren vollständig wieder hergestellt waren, veranlassen W., mit außerordentlicher Wärme für die Methode einzutreten. **Oettingen** (Berlin).

---

15) **Lorenz** (Wien). The simplest mechanical method of treating coxitis and its results.

(Amer. journ. of orthop. surg. Vol. IV. Nr. 2.)

L. verwirft die Extension bei der Koxitis und rät, letztere von vornherein mit Fixation des Gelenkes zu behandeln. Auf diese Weise kann das erstrebenswerte Ziel, die Ankylose, schnell erreicht werden. Orthopädische Maßnahmen haben erst dann ihre Berechtigung, wenn der Kranke einige Monate ohne Apparat schmerzlos zu gehen vermag. In dieser Hinsicht empfiehlt L. die intertrochantere Osteotomie.

Auch die abszedierende Koxitis behandelt L. konservativ mit fixierenden Verbänden. **A. Hofmann** (Karlsruhe).

---

16) **C. M. F. Sinding-Larsen.** Beitrag zum Studium der Behandlung der Hüftgelenkstuberkulose im Kindesalter.

(Nord. med. Arkiv Bd. XXXVIII. Abt. 1. Chirurgie. Nr. 17 u. Bd. XXXIX. Abt. 1. Nr. 1 u. 4. [Deutsch.])

Im ersten Kapitel seiner Arbeit streift Verf. in kurzen Zügen die Geschichte der Koxitistherapie von der Mitte des vorigen Jahrhunderts bis zu unseren Tagen. Mit treffenden Zitaten aus der Weltliteratur beweist Verf., wie sich die Ansichten der hervorragendsten Autoren von Zeit zu Zeit gewandelt haben, und wie die Situation jetzt eine unsichere ist, insofern einerseits der äußerste Konservatismus, andererseits die früheste Frühoperation heutzutage allerorts Vertreter gefunden haben. Auf der Basis seiner persönlichen Erfahrungen will Verf. in der vorliegenden Arbeit zeigen, welcher Standpunkt wohl der richtige sei. Um dies zu erreichen, setzt er im zweiten Kapitel die Aufgaben und Aussichten der Koxitistherapie ausführlich auseinander, bespricht dieselben sowohl quoad functionem des Gelenkes als quoad vitam des Kranken, wobei besonders die Abszesse und die Generalisation der Tuberkulose erörtert werden; nebenbei hat Verf. auch ein paar Worte über die Krankheitsdauer bei spontaner Heilung. Das dritte Kapitel enthält Bemerkungen über die pathologisch-anatomische Diagnose der Koxitis, besonders aber über die Röntgenuntersuchung, deren Technik, Vorzüge und Mängel besonders ausführlich besprochen und durch hübsche Röntgenogramme illustriert werden.

Die Schlüsse, zu denen Verf. dabei gekommen ist, rekapituliert er folgendermaßen:

1) Das Schicksal einer Koxitis ist in erster Linie von Art, Umfang und Sitz der primären tuberkulösen Invasion abhängig. Die Aufgabe der Therapie ist es, eine Verschlimmerung des unabwendbaren Schadens zu verhindern. — Spontane Heilung ist in einer großen Zahl von Fällen möglich. erfordert aber lange Zeit.

2) Es ist für die Funktion nicht besonders wichtig, Ankylose zu verhüten.

3) Es ist für die Funktion wichtiger, aber nicht immer möglich, Destruktion zu verhüten.

4) Es ist für die Funktion sehr wichtig, den verschiedenen Folgen einer langen Inaktivität vorzubeugen und

5) Adduktionskontraktur zu verhüten.

6) Für das Leben des Angegriffenen ist es sehr wichtig, aber nicht immer möglich, Abszeßbildung zu verhindern. Es gilt jedenfalls, die Abszesse unschädlich zu machen und besonders Fistelbildung zu verhüten.

7) Es ist nicht möglich, durch Heilung der Koxitis andere Ausbrüche von Tuberkulose zu verhindern.

8) Es ist für die Behandlung wichtig, zu jeder Zeit über den pathologisch-anatomischen Zustand des Gelenkes genau orientiert zu sein.

Die Röntgenuntersuchung ist hierzu ein wertvolles, aber nicht unfehlbares Mittel.

In den folgenden Kapiteln bearbeitet Verf. sein persönliches Material, das aus den ersten 100 im Küstenhospitale bei Frederiksvärn in Norwegen im Zeitraume vom 7. Juli 1902 bis 15. Juni 1905 aufgenommenen Fällen besteht, unter welchen einzelne zur Zeit der Veröffentlichung noch in Behandlung waren.

Die alte klassische, sonst immer gebrauchte Einteilung in drei Stadien, je nach dem Verhalten der Kontrakturen, scheint ihm nicht zweckmäßig; seine Untersuchungen haben ihn zu folgender Einteilung geführt:

I. Das Initialstadium, durch Hinken, Schmerzen mit oder ohne Kontraktur und (oder) Schwellung charakterisiert.

II. Das Destruktionsstadium, durch Zerstörung (Caries, nach oben gerückter Trochanter), sowie durch Kontraktur und (oder) Schwellung charakterisiert.

III. Das Abszeßstadium, durch Eiterung, Kontraktur und Destruktion charakterisiert.

IV. Das Fistelstadium, durch Fistel plus den vorerwähnten Symptomen charakterisiert.

Im ersten Stadium hat Verf. 54, im zweiten 23, im dritten 12, im vierten 14 Koxitiden behandelt. Die Tuberkulose trat allein in der Hüfte bei 80 Kindern auf; bei 20 waren Weichteile, andere Gelenke oder Knochen mit angegriffen. Die übrigen statistischen Ziffern müssen im Original nachgelesen werden.

Die in der Anstalt in dem angeführten Zeitraum eingeschlagene Therapie der Koxitis wird in einem folgenden Kapitel geschildert, desgleichen werden ihr Ergebnis ausführlich besprochen. Zahlen können hier nicht wiedergegeben werden; als Gesamturteil sei nur angeführt, daß das Material des Verf.s im Vergleich mit demjenigen anderer Autoren keineswegs zu Nutz und Frommen für das nun herrschende Dogma von der unbedingten Überlegenheit der konservativen Behandlung bei Kindern herangezogen werden kann; vielmehr liegen die Verhältnisse so, daß die konservativen Resultate Verf.s nicht schlechter, seine operativen Resultate aber besser als diejenigen anderer Chirurgen sind.

Sehr beachtenswert scheinen schließlich die vom Verf. im letzten Kapitel präzisierten Behandlungsindikationen für die verschiedenen Stadien der Krankheit. Seine Schlußfolgerungen münden in der Behauptung aus, daß die konservative Behandlung der Koxitis im Kindesalter in der großen Mehrzahl nur eine bedingte Berechtigung hat, und daß, anstatt durch Entwicklung immer gewaltsamerer Operationsmethoden für »alte Hüften« zu zeigen, wie spät noch operiert werden könne, man durch eingehendes pathologisch-anatomisches Studium klarzustellen suchen müsse, wie früh schon operiert werden sollte.

Ein Literaturverzeichnis von 78 Nummern, mehrere Abbildungen mit Röntgenogrammen und eine Kasuistik von 103 sehr ausführlichen — keineswegs »eingedampften« — Krankengeschichten sind der 262 Seiten starken Monographie beigegeben.

Hansson (Cimbrishamn).

---

17) **Carbot** and **Binney.** Fractures of the os calcis and astragalus.

(Annals of surgery 1907. Januar.)

Die Verff. besprechen an der Hand von 111 im Massachusett-Hospital zu Boston beobachteten Fällen die Brüche des Fersen- und des Sprungbeines. Als Ursache kommt für die Brüche beider Knochen Fall auf die Füße aus beträchtlicher Höhe und direktes Trauma durch Überfahren usw. in Betracht. Am Fersenbein sind folgende Bruch-arten zu unterscheiden: 1) Solche, welche hinter einer durch die Mitte des Talus gehenden Linie liegen (Absprengung der Ferse). 2) Solche, welche die vordere Hälfte des Knochens betreffen. 3) Solche, bei welchen der ganze Fersenknochen zertrümmert ist. 4) Brüche des Sustentaculums (selten). Am Talus werden die Brüche des Halses von denen des Körpers unterschieden; Verwechslung des isolierten Os trigonum mit einer Fraktur wird heute kaum noch vorkommen.

Eine genaue Diagnose der genannten Brüche ist nach der Verff. Ansicht nur mit Hilfe der X-Strahlen möglich. Was die Resultate der Behandlung anbetrifft, so wiesen bezüglich der Fersenbeinbrüche 50% leidlich gute Resultate auf, so daß die Betreffenden ohne große Schmerzen ihrem Berufe nachgehen konnten. Die besten Resultate zeigten die Fälle, in denen es sich um Abbruch eines Stückes vom Fersenhöcker handelte. Die Talusbrüche hatten ein nach Verhältnis mäßig schlechteres Heilungsresultat, indem meist eine starke Knochen-auftreibung am äußeren Knöchel zurückblieb. Die schlechteste Prognose geben die komplizierten Frakturen dieser Knochen, da die Infektionsgefahr infolge der Art der Verletzung meistens sehr groß ist. Was die Behandlung anbetrifft, so kommt eine nicht zu lange dauernde Ruhigstellung und Redression dislozierter Bruchstücke nach erfolgter Abschwellung in erster Linie in Betracht; später Massage. Vernagelung der vom Fersenhöcker abgesprengten Knochen mit oder ohne Achillessehnentrennung, event. Exstirpation nicht redressierbarer Knochenstücke kann notwendig werden. Namentlich werden aber eine Veranlassung für operative Eingriffe alte funktionell schlecht geheilte Brüche der betreffenden Knochen geben.

Herhold (Brandenburg).

---

18) **R. B. Osgood.** The treatment of faulty weight-bearing in weak and flat feet.

(Amer. journ. of orthop. surg. Vol. IV. Nr. 2.)

O. behandelt seine Fälle von Plattfüßen und schwachen Fußgewölben lediglich nach Gesichtspunkten aktiver Bewegung. Er wendet

allerdings auch Einlagen an, die aber nur kurze Zeit getragen werden dürfen. Niemals darf die Einlage die Höhe des Fußgewölbes erreichen, damit diesem immer noch Raum zu aktiver Auswölbung übrig bleibt. Bei hartnäckiger Metatarsalgie nimmt Verf. die Exzision des Metatarsusköpfchens vor. **A. Hofmann** (Karlsruhe).

19) **E. W. Ryerson.** Calf deformity in club-foot cases.

(Amer. journ. of orthop. surg. Vol. III. Nr. 4.)

Verf. schlägt zur Behebung der Spitzfußstellung die Tenotomie der beiden Gastrocnemiusinsertionen am Femur vor. Der Zweck soll lediglich in einem besseren kosmetischen Resultate bestehen; ausgeführt am Lebenden hat Verf. die Operation noch nicht.

A. Hofmann (Karlsruhe).

Kleinere Mitteilungen.

20) **Birch-Hirschfeld.** Ein neues Instrument zur Unterbindung tiefliegender Gefäße.

(Ärztl. Polytechnik 1906. Dezember.)

Obiges Instrument besteht aus einer Gefäßklemme, dem Fadenfänger und dem Rückenschieber. Zum Gebrauch wird es mit der Fadenschlinge armiert. Die Gefäßklemme fixiert in gewöhnlicher Weise das tiefliegende Gefäßende, alsdann wird die Fadenschlinge mittels des Fadenführers übergeschoben und geschlossen. Drei Abbildungen im Original. **E. Fischer** (Straßburg i. E.).

21) **Wilke.** Die diagnostische Verwertung der Röntgenstrahlen in der Unfallchirurgie.

(Med. Korrespondenzblatt des württemb. ärztl. Landesvereins 1907. März 2.)

W. bringt in seiner Übersicht mehrere interessante Krankengeschichten von Fällen, wo es vor der Röntgendurchleuchtung zweifelhaft war, ob es sich um einen Unfall oder um Krankheitserscheinungen handelte, die von dem Verletzten als Unfallfolge angegeben wurden, um sich unberechtigte wirtschaftliche Vorteile zu verschaffen. (1) Plötzliche Anschwellung des Kniegelenkes nach altem Unterschenkelbruche, nach dem Röntgenbilde Bruch an der oberen Kante der Kniescheibe; 2) Schmerzen nach Oberarmquetschung, im Röntgenbilde mehrere abgebrochene Injektionsnadeln an der Verletzungsstelle; 3) ein angeblich nach Bruch des Unterschenkels dicht unter dem Kniegelenk entstandenes Genu valgum hatte nach dem Röntgenbilde zweifellos bereits vorher bestanden.) Von W.'s sonstigen diagnostischen Erfahrungen sei folgendes erwähnt: Bei Brüchen, im Bereiche derer die Verletzten ständig über erhebliche Beschwerden klagten, wurden durch Röntgenuntersuchung oft Pseudarthrosen festgestellt. Fußgelenksverstauchungen stellten sich häufig als typische Fersenbeinbrüche heraus. W. geht auf die technischen Schwierigkeiten, besonders bei der Röntgendiagnose der Gelenkfrakturen, genauer ein. **Mohr** (Bielefeld).

22) **W. Bovee.** My experience with Downes' electrothermic angeiotribe in pelvic and abdominal surgery.

(New York and Philadelphia med. journ. 1906. Mai 5.)

B. empfiehlt warm die Anwendung der oben genannten Angiotribe, deren Blätter einen Platinbelag tragen; dieser wird durch einen Strom von 60 Ampère erhitzt. Die komprimierten Gewebe werden koaguliert und rasch eine zuverlässige

Blutstillung erzielt selbst bei den Milz- und Nierengefäßen. B. hat den Apparat bei 230 Operationen angewendet, bei Uterusexstirpationen, Adnexoperationen, Exstirpation des Wurmfortsatzes, der Milz, der Niere, Eierstocksgeschwülsten, Darmresektionen. Nur zweimal erlebte er späte Nachblutungen, 3 bzw. 2 Wochen nach der Operation, die er aber nicht der Methode zur Last legt, sondern infektiösen Prozessen. **Lengemann** (Bremen).

13) **K. Urban** (Linz). Beitrag zur Antitoxinbehandlung des Tetanus.

(Münchener med. Wochenschrift 1907. Nr. 8.)

In den drei mitgeteilten Fällen hat das Antitoxin gänzlich versagt und in zweien das Leiden direkt verschlimmert und den letalen Ausgang beschleunigt. Im dritten Falle trat erst nach täglicher Spülung der infizierten Wunde mit 1%iger Lapislösung (begonnen am 10. Tage nach Ausbruch des Tetanus und am 30. Tage nach der Verletzung) Besserung der schweren Erscheinungen und schließlich völlige Heilung ein. **Kramer** (Glogau).

24) **Kentzler.** Über drei mit Serum behandelte Fälle von Tetanus traumaticus.

(Berliner klin. Wochenschrift 1906. Nr. 38.)

Es handelte sich um jugendliche Individuen (13, 18, 28 Jahre), die bei Serumbehandlung geheilt wurden. Die Verschiedenheit der statistischen Angaben hat Verf. veranlaßt, eine Zusammenstellung zu machen, wodurch die Arbeit sehr an Wert gewinnt.

Von 564 mit Serum behandelten Fällen genasen 356 (63,12%) und starben 208 (36,88%). Je länger die Inkubation ist, bis die Krankheit zum Vorschein kommt, desto günstiger kann die Prognose gestellt werden. Die beste Prognose läßt sich in den Fällen erwarten, in welchen die ersten Seruminjektionen binnen 30 Stunden nach den ersten Erscheinungen des Tetanus gereicht wurden. Nach der Zusammenstellung des Verf. starben von 47 binnen der ersten 36 Stunden behandelten Kranken, meist mit kurzer Inkubationszeit, 29 (61,7%), in dem weiteren Verlaufe der Krankheit behandelte 111 meist leicht Erkrankte wiesen eine Mortalität von 31,53% auf. Dabei ist zu berücksichtigen, daß Fälle von langer und kurzer Inkubationszeit in der Zahl 47 enthalten sind. Die Statistiken haben alle den Fehler, daß die Zahl der publizierten geheilten Fälle eine größere ist als die der tödlich verlaufenen.

Ein besonderer Nachteil der Serumbehandlung konnte nicht wahrgenommen werden. In 17 Fällen ist über Hautausschlag berichtet; in 1—2 Fällen traten später in einzelnen Muskeln Paresen ein, die aber heilten. Im allgemeinen konnte nach den Injektionen eine Besserung wahrgenommen werden.

Langemak (Erfurt).

25) **Cupler.** Note on gonorrhoeal osteomyelitis.

(Annals of surgery 1907. Januar.)

5 Wochen nach dem Beginn einer Gonorrhöe, welche bis dahin noch nicht abgeheilt war, bekam ein junger Mann eine schmerzhafte, mit Fieber einhergehende Anschwellung des linken Schultergelenkes. Durch Punktion wurden 20 ccm Flüssigkeit entleert, in welcher Gonokokken nachgewiesen wurden. Da keine Besserung eintrat, wurde das Gelenk eröffnet und im Kopfe des Oberarmes ein osteomyelitischer Herd angetroffen, welcher einen Gram-negativen Diplokokkus beherbergte. Verf. glaubt, daß Gonokokken auf dem Blutwege ins Knochenmark gelangt seien und die Osteomyelitis hervorgerufen haben.

Herhold (Brandenburg).

26) **Lindenstein.** Osteochondritis dissecans und Gelenkmäuse.

(Beiträge zur klin. Chirurgie Bd. LI. p. 503.)

Die Frage nach der Ätiologie der knöchern-knorpligen Körper, welche sich frei oder im Zusammenhange mit den Knochengelenkenden in Gelenken vorfinden,

ist sowohl von theoretischem als insbesondere praktischem Interesse in Hinsicht auf die Unfallbegutachtung, wird aber immer noch gegensätzlich beantwortet.

Verf. tritt der Frage näher auf Grund von 21 operativ behandelten Fällen bei 19 Pat. des Nürnberger Krankenhauses. Sämtliche Pat. waren Männer und gehörten der arbeitenden Klasse an. In der Anamnese handelt es sich um akute Gelenkschwellung nach einem durchaus nicht immer schweren Trauma, welche leicht rezidiviert. Als Dauerzustand besteht meist eine geringe Herabsetzung der Gelenkbeweglichkeit, Druckempfindlichkeit der Läsionsstelle, meist ohne äußerlich wahrnehmbare Veränderungen. Eine wesentliche Förderung der Diagnose bringt meist das Röntgenbild; doch kann ein knorpliger oder ungünstig gelegener Gelenkkörper sehr wohl der Darstellung entgehen. Die Gelenkmäuse bevorzugten, wie in der Regel, das Kniegelenk (14 Fälle), es folgen das Ellbogen- (6 Fälle) und das Handgelenk (1 Fall). Wenn man 2 auf Arthritis deformans beruhende Fälle ausscheidet, bleiben für die Entscheidung der ätiologischen Frage Osteochondritis dissecans, Trauma oder Kombination von beiden noch 19 Fälle. Während eine spontane Osteochondritis dissecans (König) sich nicht beweisen läßt, kommt für die Entstehung der Gelenkkörper, abgesehen von dem rein traumatischen Ursprunge, hauptsächlich die Kombination von Trauma und Osteochondritis in Betracht in der Art, daß ein Knochenknorpelstück durch Trauma in seiner Ernährung gestört, durch Entzündung demarkiert und dann sekundär spontan oder durch eine neue Gelegenheitsursache in das Gelenk als freier Körper gerät. Von den besprochenen Fällen waren zwei rein traumatischen Ursprunges, bei welchen sich die Gelenkmäuse schon einige Tage nach der Verletzung nachweisen ließen. Bei den traumatisch-entzündlichen Formen (17 Fälle) war das Trauma 13mal sicher nachgewiesen und war 4mal ein direktes, 8mal ein indirektes (unglücklicher Sprung, Stauchung, extreme Beugung), 3mal ein wiederholtes. Der Zeitraum zwischen Trauma und ersten Gelenkkörpersymptomen schwankte zwischen wenigen Tagen und 6 Jahren. Der Auffassung Barth's, welche auf Grund histologischer Untersuchungen für alle nicht durch Arthritis deformans entstandenen Gelenkkörper einen rein traumatischen Ursprung annimmt, kann Verf. nicht beipflichten. Für die rein traumatischen Gelenkmäuse spielen jugendliches Alter und individuelle Disposition eine Rolle.

Bei der Operation fand sich 2mal Multiplizität, 13mal völlige, 6mal unvollständige Lösung der Gelenkkörper und 7mal ein entsprechender Defekt der Gelenkfläche. Die Operation erzielte in allen Fällen eine wesentlich bessere, häufig sogar normale Funktion der Gelenke. **Reich** (Tübingen).

27) **Jakobson.** Extensive gangrene following contact with a live wire.

(Buffalo med. journ. 1907. Januar.)

J. berichtet über einen Fall von ausgedehnter Gangrän an verschiedenen Extremitäten bei einem 12jährigen Knaben, welcher beim Sturze vom Dache mit einer elektrischen Kraftstromanlage in Berührung gekommen war. Zunächst tiefer Chok, spastische Kontrakturen am linken Arm und Bein, die selbst in tiefer Narkose nicht gelöst werden konnten; die befallenen Extremitäten waren blutleer, an einzelnen Stellen des Körpers fanden sich Brandwunden, von den Berührungen des Körpers mit den elektrischen Drähten herrührend. 3 Tage später begann Gangrän am linken Vorderarm und linken Unterschenkel und Fuß. 14 Tage später mußte der linke Arm unterhalb des Schultergelenkes und der linke Unterschenkel im mittleren Drittel amputiert werden. Heilung.

Die Stromstärke betrug 6600 Volt mit 90 Ampères, d. h. bedeutend mehr als bei der Hinrichtung durch Elektrizität in den Vereinigten Staaten verwendet wird. Die Gangrän kam in J.'s Falle nicht durch Verbrennung, sondern durch plötzliche Unterbrechung der Blutzirkulation zustande, sei es infolge von plötzlicher Gerinnung des Blutes oder von vasomotorischer Konstriktion der Gefäße.

Mohr (Bielefeld).



28) **Walkhoff.** Ein neuer Fall von verkalktem Epitheliom der Haut.

(v. Rindfleisch-Festschrift. Leipzig, **Engelmann,** 1907.)

Im Verlaufe von 10 Jahren entwickelte sich an der linken Wade einer 68 Jahre alten Frau, die hier von einem Hunde gebissen worden war, eine epitheliale Geschwulst, deren Parenchym der Nekrose und Verkalkung anheimfiel; schließlich bildeten sich Knochen. Abbildung des Präparates bei makro- und mikroskopischer Betrachtung. **W. v. Brunn** (Rostock).

29) **Bogoljuboff.** Multiple Myome der Haut.

(Chirurgia 1907. Nr. 121. [Russisch.])

Eine der seltenen Dermatosen, die selbst in Kreisen der Dermatologen nicht allzubekannt ist. (In diesem Blatt ist der letzte Fall im Jahre 1901 p. 482 referiert, Marschalkó). Der von B. beschriebene Fall ist angeblich der 20. in der Literatur. Ein großer Teil des Körpers, namentlich die linke Seite, ist mit erbsen- bis walnußgroßen Knoten bedeckt, die, breitbasig aufsitzend, in Gruppen geordnet sind. Die Haut ist nur über den größeren Knoten verdünnt, hyperämisch. Leichte Störung der Temperaturempfindung auf der Höhe der Knoten. Die Berührung der Knoten ist schmerzhaft; spontane Schmerzempfindung tritt bei Temperatureinflüssen auf und trägt einen exzessiv paroxysmatischen Charakter; Schweißausbruch und Nausea sind dabei nicht selten.

Die mikroskopische Untersuchung der nach Exstirpation nicht rezidivierenden Knoten ergibt eine Anhäufung von glatten Muskelfasern mit langen, stäbchenförmigen Kernen. — Der Streit über die Herkunft dieser Myome wird auch durch die Arbeit B.'s nicht geschlichtet. Obgleich er in dem Präparat einen Zusammenhang mit dem Nervensystem nicht nachweisen konnte, glaubt er wegen der Anordnung der Knoten annähernd im Verlaufe der Hautnerven dem Nervensystem den Hauptanteil an der Entstehung der Knoten zuschreiben zu müssen. (Die nervösen Einflüsse zugegeben, wird man mit Jadassohn als Ausgangspunkt der Myome mit Bestimmtheit die Muskelelemente der Arrectores pilorum ansehen müssen. Außer der makroskopisch festgestellten Anordnung der Tumoren in der Nähe der Haarbälge, spricht dafür auch das zirkumskripte Erblassen der Haut über den Tumoren bei den Schmerzanfällen (Arnozan und Vaillard) und »überlebende Zuckungen« in einem exstirpierten Myom der Haut (Challard). Die Literatur findet sich meist in den dermatologischen Zeitschriften. Ref.)

Oettingen (Berlin).

30) **W. A. Hardaway** and **R. Allison** (St. Louis). Warty growths, callosities and hyperidrosis and their relation to malpositions of the feet.

(Journ. of cutan. diseases Vol. XXIV. Nr. 3.)

An der Hand von zehn selbst beobachteten Fällen wird bewiesen, daß zwischen einzelnen Hauterkrankungen an den Füßen und einer zugleich bestehenden fehlerhaften Stellung der Füße ein ursächlicher Zusammenhang bestehe. Die in Betracht kommenden Krankheiten sind Warzen- und Schwielenbildung und Schweißfuß, für welche die Mißbildung der Füße — meist Plattfuß — verantwortlich gemacht wird. Nach orthopädischer Behandlung der angenommenen ursächlichen Erkrankung heilten in den meisten Fällen auch die Hautkrankheiten ab.

O. Urban (Breslau).

31) **Lilienthal.** End-to-end arteriovenous angeiorhaphy.

(Annals of surgery 1907. Januar.)

Wiederum ein Versuch eines amerikanischen Kollegen, eine größere Arterie nach Durchschneidung mit dem peripheren Ende der zugehörigen Vene zu vereinigen. Es handelte sich um einen Mann, welcher an Sklerose der Gefäße litt und am linken Fuß Geschwüre und einzelne brandige Hautstellen zeigte. **Im Scarpa-**

schen Dreieck wurde die Arteria und Vena cruralis nach temporärer Umschnürung durchschnitten und das zentrale Ende der Arterie mit dem peripheren der Vene End-zu-End durch durchgreifende Nähte mit feinster Seide vereinigt, wobei eine Umkrempelung der Ränder nach innen vermieden wurde. Die Unterschenkelgeschwüre, welche vorher eine dunkle Färbung zeigten, wurden rot; es bildete sich 18 Stunden nach der Operation eine Demarkationslinie unterhalb der Knöchel. Der Pat. starb 31 Stunden nach der Operation. Verf. hoffte bei seinem Versuch, daß das arterielle Blut durch die Vene und durch deren Kapillaren in das Gewebe des Fußes gelangen und dann auf irgendeine Weise sich einen Rückfluß zum Herzen suchen würde. **Herhold** (Brandenburg).

32) **V. Grünberger.** Über ein durch Gelatineinjektionen wesentlich gebessertes Aneurysma der A. anonyma. (Aus der III. med. Abteilung des allgemeinen Krankenhauses in Wien.)

(Wiener klin. Wochenschrift 1907. Nr. 7.)

Durch wöchentliche subkutane Injektionen (im ganzen 337 g Gelatine) wurde eine Besserung insoweit erzielt, als die rechtsseitige Recurrenslähmung, Kompression des rechten Plexus brachialis, der rechten V. anonyma, die Stenose des linken Bronchus verschwanden, die sichtbare Geschwulst bedeutend kleiner und härter, ihre Pulsation geringer wurde, trotzdem der Kranke während der Behandlung weiter Dienst tat, keine Diät hielt, sogar Alkohol genoß und viel rauchte. Der zugezogene Chirurg hatte einen Eingriff entschieden abgelehnt.

Renner (Breslau).

33) **Loison.** Anévrysme de l'artère axillaire, consécutif à un coup de feu.

(Bull. et mém. de la soc. de chir. de Paris T. XXXII. p. 440.)

Ein Unteroffizier hatte sich mit einem Dienstrevolver eine Schußverletzung in der linken Schultergegend beigebracht und nach der Verletzung viel Blut verloren; die Einschußöffnung befand sich in der Fossa infraclavicularis, die Ausschußöffnung am medialen Rande des linken Schulterblattes, etwa an dessen Mitte; es bestanden keine Zeichen einer Lungenverletzung. Da die Blutung stand, wurden die Wunden nur aseptisch verbunden; der anfangs links kaum fühlbare Radialispuls war am 4. Tage wieder von normaler Stärke. Nach fieberfreiem Heilverlaufe waren allmählich Lähmungserscheinungen im Bereiche des Nervus radialis und ulnaris in Erscheinung getreten. Plötzlich nach 3 Wochen entstand unter Zunahme der Schmerzen in der linken Hand und deutlicher Abnahme der Füllung des linken Radialpulses eine pulsierende Geschwulst im Bereiche der Fossa infraclavicularis, über der ein rauhes, systolisches Geräusch hörbar war. Nach weiteren 2 Monaten schritt L., da keine Besserung der Erscheinungen sich zeigte, zur Operation. Da eine Exstirpation unmöglich erschien, begnügte sich L. mit Unterbindung der Arterie oberhalb und unterhalb des Aneurysmas und dessen Spaltung und Ausräumung. Heilung. Bei einer Nachuntersuchung nach $^1/_2$ Jahre war von dem Aneurysma nichts mehr nachzuweisen; die Lähmungserscheinungen an Hand und Vorderarm bestanden aber unverändert fort.

Zum Schluß kommt L. auf die Erfahrungen, die in den jüngsten modernen Kriegen bei Schußverletzungen großer Gefäße gemacht wurden, zurück und gelangt zu dem Resultate, daß Verletzungen großer Gefäße, sofern keine heftige Blutung zur sofortigen Operation zwingt, zweckmäßig mit aseptischen und immobilisierenden Verbänden zu behandeln und erst nach Vernarbung der Wunden unter rein aseptischen Verhältnissen, falls ein Aneurysma sich nachträglich ausgebildet hat, operativ anzugreifen seien. **Thümer** (Chemnitz).

34) **Stewart.** Aneurismal varix.

(Annals of surgery 1906. Dezember.)

Verf. unterscheidet mit Bezug auf die Therapie zwei Arten von Aneurysmen, einmal die am Kopfe, Hals und den oberen Extremitäten sitzenden, zweitens die

des Bauches und der unteren Extremitäten. Während man bei den ersteren zur Heilung sowohl die zuführende Arterie wie die dazu gehörigen Venen ohne Schaden unterbinden könne, tritt nach Ausführung dieser Operation an den unteren Extremitäten nach Verf. leicht Gangrän ein. Man solle daher bei Aneurysmen der unteren Gliedmaßen an die von Matas empfohlene innere Naht der in den Sack einmündende Arterienöffnung denken.

S. schildert ein nach Schrotschuß in der Ellbogenbeuge entstandenes Aneurysma, das er durch doppelte Unterbindung der Art. brachialis und Exstirpation des ganzen erweiterten Venenstammes heilte. Üble Folgen blieben nicht zurück, nur im Winter klagte der Operierte über Kältegefühl in dem betreffenden Arme.

Herhold (Brandenburg).

35) **Bockenheimer.** Über die genuine diffuse Phlebektasie der oberen Extremität.

(v. Rindfleisch-Festschrift. Leipzig, **Engelmann,** 1907.)

Bei einem 52 Jahre alten Manne hatte sich im Verlaufe von mehreren Jahren ohne äußeren Anlaß eine progressive Erweiterung der Venen und sekundär auch der Kapillaren an der linken oberen Extremität ausgebildet, ohne daß die Arterien die geringste Veränderung erlitten. Es handelt sich bei diesem in seiner Art bisher völlig isoliert stehenden Falle wahrscheinlich um eine Anomalie auf angeborener Grundlage.

Die Exstirpation der am schwersten veränderten Venengebiete hatte keinen bleibenden Erfolg; der Zustand des Pat. wurde derartig, daß v. Bergmann die Exartikulation im Schultergelenk ausführen mußte. Tod an Nachblutungen und Herzschwäche. Obduktionsbefund. Abbildungen des makro- und mikroskopischen Befundes.

W. v. Brunn (Rostock).

36) **Remond et Delacroix.** Fractures de la base du crane par cause indirect.

(Arch. de méd. et de pharm. militaires 1907. Februar.)

Ein angetrunkener Soldat sprang zwei Stock hoch aus dem Fenster und war sofort tot. Die Autopsie ergab mehrere Fissuren an der Schädelbasis und eine Gehirnblutung. Am übrigen Körper, besonders an den Beinen, war nichts verletzt. Da beobachtet wurde, daß beim Sprunge der Verletzte mit den Beinen auf den Erdboden kam, liegt nach Verf. hier einer jener Fälle vor, wo der Fußstoß auf die Wirbelsäule fortgeleitet wird und dadurch die Schädelbasis frakturiert.

Herhold (Brandenburg).

37) **Crandon and Wilson.** Fracture of base of the skull.

(Annals of surgery 1906. Dezember.)

In Bostons Stadtkrankenhause wurden vom Jahre 1864—1906 533 Basisbrüche beobachtet, von denen 231 = 44% tödlich endeten. 232 wurden bewußtlos eingeliefert = 44%, während bei 298 das Bewußtsein erhalten blieb; von den ersteren starben 58%, von den letzteren 33%. Hämorrhagien, meistens aus einem Ohre, seltener aus Nase und Mund, hatten im ganzen 74%. Zerebrospinalflüssigkeit aus Ohr oder Nase wurde in 27 Fällen beobachtet. Puls und Atmung gaben wenig Anhaltspunkte bezüglich der Schwere des Falles; rapides späteres Ansteigen der Temperatur ist prognostisch ungünstig, da dann meningeale oder zerebrale Verletzungen vorliegen. Ebenfalls ein ungünstiges Zeichen ist die Reaktionslosigkeit der Pupillen, von 142 mit solchem Phänomen Behafteten starben 131; auch die kontrahierten Pupillen sind von übler Bedeutung. Lähmung der Gesichtsnerven ist 46mal, die der Glieder 44mal beobachtet worden. Kniereflexe waren 221mal normal, fehlten 39mal, waren verstärkt 29-, abgeschwächt 30mal. Bestand von Blasen- und Mastdarmlähmung nach Wiederkehr des Bewußtseins kommt nur bei ganz schweren Fällen vor.

Von 530 Pat. wurden 59 operiert, von diesen starben 31 = 53%. Nach den

Verff. soll nur in solchen Fällen operiert werden, wo die Blutung anzusteigen scheint und Kompression bedingt. Weist aber die Reaktionslosigkeit der Pupillen, die stertoröse Atmung usw. darauf hin, daß die Blutung tief im Gehirn ihren Sitz hat, so soll von einer Operation als nutzlos Abstand genommen werden. Die Prognose bleibt zunächst bei allen Basisfrakturen auch in anfänglich leicht erscheinenden Fällen ungewiß. Häufig bleiben nach Ablauf des akuten Stadiums Folgen zurück, namentlich wenn zerebrale Zentren verletzt waren. Solche Folgen sind: Kopfschmerzen, Vergeßlichkeit, Seh- und Hörnervenstörungen usw. Die Pat. sollen nach Einlieferung ins Krankenhaus 3 Wochen zu Bett bleiben, keine Besuche in der ersten Zeit empfangen und vorsichtig ernährt werden.

Herhold (Brandenburg).

38) **D. M. Cantas.** Sur un cas de plaie pénétrante du crâne et de l'encéphale avec perte de 75 grammes de substance cérébrale. — Résultats éloignés.

(Journ. de chir. 1906. November.)

Beobachtung aus dem griechisch-türkischen Kriege. Schuß aus Martiniflinte aus unbekannter Entfernung. 24jähriger Soldat. Einschuß 1 cm oberhalb der Mitte der rechten Augenbraue, Ausschuß 1 cm oberhalb und hinter der rechten Ohrmuschel; in beiden Öffnungen Gehirnmasse. Tiefes Koma. Ohne Narkose Schnittverbindung beider Öffnungen, Knochen in großer Ausdehnung in kleine und kleinste Splitter zertrümmert, die mit reichlicher Gehirnmasse hervorquellen. Durch vorsichtige Spülung mit sterilem Wasser werden ca. 30 Knochensplitter und 75 g Gehirnmasse entfernt. Das Orbitaldach ist frakturiert. Nach der Säuberung bleibt ein Knochendefekt von $3 : 3^1/_2$ cm, der locker tamponiert wird. 4 Wochen lang reichlicher Abfluß von Liquor cerebrospinalis und Abstoßen nekrotischer Hirnpartikelchen und Knochensplitter. Nach 4 Monaten erste Reaktion auf Anrufen und Nadelstiche, nach einem weiteren Monate Wiederkehr des Bewußtseins. Das rechte Auge ging phthisisch zugrunde. Nach 2 Jahren völlige Gesundheit, nicht die geringsten körperlichen oder geistigen Störungen sind zurückgeblieben; in der Knochenlücke festes Narbengewebe, pulsierend, keine Hernie. Völlige Amnesie für 5 Monate vom Verletzungsmoment ab. Nach 8 Jahren derselbe vorzügliche Zustand, außer zeitweise auftretenden Kopfschmerzen, Schwindelgefühlen und geringer Gedächtnisschwäche keine Beschwerden. Dieselben führt C. auf Zirkulationsstörungen, durch die Narbe bedingt, zurück. **Vorderbrügge** (Danzig).

39) **W. v. Brunn** (Rostock). Pathologisch-anatomisches aus der chirurgischen Praxis.

Verf. berichtet über 6 Fälle aus seiner Praxis.

1) Ein 27jähriger Mann hatte seit $2^1/_2$ Jahren eine 9 cm lange, dicke Stopfnadel in der Harnröhre getragen. Sie hatte zur Bildung eines Divertikels Anlaß gegeben und ragte noch mit ihrem spitzen Ende frei in die Lichtung der Harnröhre hinein. Beschwerden hatte Pat. außer zeitweiligem Blutabgang nicht gehabt. Er wurde durch Urethrotomia externa und Entfernung des Divertikels geheilt.

2) Einem 30jährigen Manne war tags zuvor eine $4^1/_2$ cm lange Nähnadel in den rechten Oberschenkel eingestochen worden. Nach langem Suchen unter Zuhilfenahme mehrerer Röntgenaufnahmen wurde sie gerade zwischen Arteria und Vena femoralis und mit der Spitze im Periost steckend gefunden und entfernt. Heilung.

3) Ein Mann Anfang der 20er Jahre erkrankte im Anschluß an einen Karbunkel des Nackens an akuter Staphylokokkenvereiterung des linken Fußgelenkes; durch kleine Inzisionen wurde dem Eiter Luft geschafft und unter Bier'scher Stauung vom ersten Tage an fast volle Schmerzfreiheit erzielt; Heilung mit voller Funktion binnen 4 Wochen. Da die Binde gut vertragen wurde, ließ Verf. sie stets je 48 Stunden liegen ohne den geringsten Nachteil.

4) Ebenfalls im Anschluß an einen Karbunkel des Nackens kam es bei einem

80jährigen Manne zur Entstehung eines metastatischen Herdes der Nierenrinde mit gelben Staphylokokken, der, frühzeitig freigelegt, als typischer Nierenfurunkel **Jordan's** sich erwies.

5) Eine 32 Jahre alte Frau hatte bei ihrer letzten Entbindung ein schmerzendes Knötchen in der linken Achselhöhle bemerkt. Die Exstirpation nach einigen Monaten ergab, daß es sich um ein kleines, dem Stamme des N. ulnaris aufsitzendes Knötchen handelte, dessen mikroskopische Untersuchung den seltenen Befund einer ganz isolierten, überzähligen rudimentären Brustdrüse im Achselfett erheben ließ.

6) Ein Fall von primärer isolierter Tuberkulose der Mamma bei einer Frau von 84 Jahren, durch Exstirpation des großen tuberkulösen Tumors unter Lokalanästhesie geheilt. (Selbstbericht.)

40) **Lutz.** Excision of scapula for malignant growth.

(Surgery, gynecology and obstetrics Bd. IV. Hft. 1.)

31jähriger Mann wies eine Vergrößerung des Schulterblattes auf, welche durch eine Geschwulst von der Größe einer Kakaofrucht gebildet wurde. Die Geschwulst reichte tief in die Achselhöhle, ohne jedoch die Gefäße oder Nerven irgendwie zu beeinträchtigen. Die Bewegungen des Schultergelenkes waren frei. Der untere Schulterblattwinkel stand 6 cm von der Brustwand ab, die Geschwulst war glatt, hart, unbeweglich mit dem Schulterblatt verwachsen. Bei der Operation wurde zunächst die Geschwulst in der Achselhöhle freigelegt zur Feststellung, wie weit sie zwischen Nerven- und Gefäßbündel ragte. Sie ließ sich gut ausschälen, Drüsenmetastasen fehlten; das Schulterblatt wurde entfernt. Die Beweglichkeit des Armes war nach der Heilung verhältnismäßig gut, etwa die Hälfte der normalen. Die Geschwulst war ein Spindelzellensarkom. **Trapp** (Bückeburg).

41) **Perthes.** Über Operationen bei habitueller Schulterluxation.

(Deutsche Zeitschrift für Chirurgie Bd. LXXXV. p. 199.)

P. weist auf zwei anatomische Momente hin, die für die habituelle Schulterverrenkung wesentliche Bedeutung haben und daher auch bei der operativen Behandlung genau zu berücksichtigen sind: den Sehnenabriß der Oberarmsupinatoren, supra- und infraspinatus, vom Tuberculum majus und den Abriß des Labrum glenoidale von der Vorderpartie der Gelenkpfanne, welche eine Kapselöffnung hinterläßt, die fortan der Humeruskopf zum Ausschlüpfen benutzt, so daß er hier, den M. subscapularis vorbauchend, sich einen neuen Pseudogelenkbeutel schafft. Gleichzeitig mit dieser Verletzung können Knochenabsprengungen von der Gelenkpfanne eintreten, ebenso wie bei den Sehnenabrissen vom Tuberculum majus Knochenabsprengungen von dem letzteren. Die Herstellung normaler Verhältnisse bei den vier von ihm behandelten Fällen leistete P. mittels Verankerung der abgerissenen Weichteile an ihren richtigen Knochenersatzstellen durch Drahtstifte bzw. von ihm konstruierte U-förmige Nägel (s. Abbildung). So wurden in Fall 1 die abgerissenen Supra- und Infraspinatussehnen möglichst hervorgezogen und mittels eines Drahtstiftes an das Tuberculum majus, welches in Markstückgröße rauh und entknorpelt war, angenagelt. In Fall 2 geschah das Gleiche mittels U-förmiger Nägel ausgeführt. Dieselben werden ganz in die Knochensubstanz gesenkt und an ihren Bügel die die Sehnen fassenden Seidennähte geknüpft. In Fall 3 handelt es sich um einen Abriß des Labrum glenoidale vorn, und lag in der Gelenkausbuchtung unter dem Subscapularis, in den diese Abrißöffnung führte, ein haselnußgroßer, freier, abgesprengter Knochengelenkkörper, der extrahiert wurde. Hier wurden die U-förmigen Nägel am vorderen Pfannenrande versenkt und an sie das abgetrennte Labrum glenoidale angenäht. Es zeigte sich zweckmäßig, für die Nägel kleine Löcher vorzustechen und sie mit einem für diesen Zweck hergestellten »Stempel« einzupressen (s. Abbildung).

P. bedurfte für diese neuen Nahtmanöver einer ausgiebigen Freilegung des Operationsfeldes, wozu er ebenfalls neue Schnittmethoden anwendete. Namentlich der Deltoideus wurde für diesen Zweck nach temporärer Desinsertion weit aus dem Wege geräumt, einmal, nachdem er unten vom Humerus gelöst, nach oben

geschlagen; einmal nach Lösung oben nach unten geschlagen, ähnlich wie bei Kocher's Schulterresektionsschnitt. Auch wurde der Proc. coracoideus temporär abgesägt, mitsamt den an ihm inserierenden Biceps und Coracobrachialis nach unten geschlagen und nach vollendeter Gelenkoperation wieder mit Drahtnaht befestigt. Der Erfolg in diesen drei Fällen ließ nichts zu wünschen übrig, beigegebene Röntgenbilder zeigen deutlich die versenkten Nagel- bzw. Drahtnähte.

Auch ein vierter von P. operierter Fall von habitueller Schulterverrenkung wurde geheilt. Die Behandlung bestand hier zwar nur in einer Raffnaht der erweiterten Gelenkkapsel, doch ist zu vermuten, daß auch hier ein Abriß des Labrum glenoidale vorn vorgelegen hat. **Meinhard Schmidt** (Cuxhaven).

42) **Stuhl.** Zur Behandlung der intra partum entstandenen Humerusfrakturen.

(Deutsche med. Wochenschrift. 1907. Nr. 3.)

S. empfiehlt die Extensionsbehandlung im Heftpflasterverbande.

Borchard (Posen).

43) **Bertaud.** Contribution à l'étude des mutilations volontaires. Mutilation du ponge.

(Arch. de méd. et de pharm. militaires 1907. Februar.)

Innerhalb von 3 Monaten kamen in einem Bataillon militärischer Sträflinge in Tunis sechs Fälle vor, in denen sich Leute den Daumen abhackten, und zwar 4mal den linken und 2mal den rechten. Fünf Leute gaben an, sich beim Zeltbauen mit dem Beil verletzt zu haben, einer erlitt die Verwundung angeblich durch ein Rasiermesser. Einem Manne gelang es sogar, eine Rente zu erhalten, während die fünf übrigen abgewiesen werden konnten. Die Fälle werden näher beschrieben, es handelte sich fast immer um eine Exartikulation im Metacarpophalangealgelenk.

Verf. ist der festen Überzeugung, daß in diesen sämtlichen Fällen böse Absicht vorgelegen habe; er glaubt ferner, daß es sich nicht um Selbstverstümmelung handle, sondern daß ein professionierter Schlachter auf Wunsch der Leute die Exartikulation vorgenommen habe. Die so Verstümmelten hofften, aus ihrer militärischen Stellung entlassen zu werden und außerdem noch eine Rente zu erlangen.

Herhold (Brandenburg).

44) **Keen.** A new method of operating on Dupuytren's contraction of the palmar fascia together with the successful use of neural infiltration in such operations.

(Amer. journ. of med. sciences 1906. Januar.)

In einem Falle von Dupuytren's Kontraktur, die sehr ausgedehnt war und sich auf die ganze Fascia palmaris erstreckte, ging K. in folgender Weise vor. Er bildete einen viereckigen Lappen, dessen Basis in der Linie Daumenballen-Kleinfingerballen, und dessen vordere Begrenzung in Höhe der Metacarpophalangealgelenke des 3.—5. Fingers lag. Den Lappen, der Haut einschließlich der Palmarfascie enthielt, präparierte er von den Sehnenscheiden ab. Hierauf wurde die knotige und verdickte Palmarfascie vom Hautlappen abgelöst und exstirpiert. Vollkommene Funktion der Finger. Die Allgemeinnarkose war wegen Lungen- und Herzaffektion bei der 62jährigen Pat. nicht rätlich, und ging deshalb K. in der Weise vor, daß er durch kleine Inzisionen die Nerv. med. und ulnar. oberhalb des Handgelenkes freilegte und je 4—5 Tropfen einer 4%igen Kokainlösung direkt in die Nerven injizierte. Nach 3 Minuten war die Anästhesie vollkommen.

Levy (Wiesbaden).

45) **D. G. Zesas.** Über Haltungsanomalien bei Hysterie.

(Archiv für Orthopädie, Mechanotherapie und Unfallchirurgie Bd. IV. Hft. 4.)

Ein 40jähriger Maurer hatte vor $1^1/_4$ Jahren einen Unfall dadurch erlitten, daß er von einem Baugerüste $2^1/_2$ m herabgestürzt war und sich Quetschungen am



Rücken und der linken Schulter zugezogen hatte. Er klagte bei der Untersuchung hauptsächlich über Schmerzen im Nacken, Steifigkeit des Halses und Kopfschmerzen. Der Kopf war nach vorn über und leicht nach der linken Seite geneigt. Die Halswirbelsäule stand zur Brustwirbelsäule in einem stumpfen Winkel und war nach hinten konvex gebogen. Die aktive Beweglichkeit der Halswirbelsäule war völlig aufgehoben, es gelang nur passiv, ganz geringe Exkursionen nach vor- und rückwärts und nach den Seiten auszuführen. Da die Röntgendurchleuchtung ein negatives Resultat ergab, auch der Kopf nachts im Schlafe, nachdem das Kopfkissen vorsichtig fortgezogen war, einfach nach hinten sank, ohne daß Pat. erwachte, so daß er ganz gerade auf der ebenen Matratze lag, wurde die Diagnose auf hysterische Kyphose gestellt.

Beim Aufhängen des Kopfes in die Glisson'sche Schwinge gelang die Geraderichtung der Wirbelsäule, ohne daß ein nennenswerter Schmerz empfunden wurde. **Hartmann** (Kassel).

46) **Mosny** et **Malloizel.** Méningo-radiculite consécutive à une ostéite tuberculeuse transverso-vertébrale. Lymphocytose du liquide céphalo-rachidien.

(Soc. méd. des hôpitaux 1906. Dezember 9.)

47) **Lortat-Jacob** et **Savaréanu.** Les sciatiques radiculaires.

(Revue de méd. 1905. Dezember.)

Bei dem 23jährigen Pat. M.'s hatten die Erscheinungen vor 3 Monaten unter dem Bilde einer akuten Lumbago begonnen. Es handelte sich um eine scharf umschriebene Tuberkulose im rechten Processus transversus des ersten Lendenwirbels mit starker Herabsetzung der Kniescheibenreflexe beiderseits, ausstrahlenden Schmerzen in beide Oberschenkel, an welchen sich symmetrische Zonen verminderter Sensibilität fanden; Besserung der Schmerzen nach Lumbalpunktion, bei welcher Lymphocytose des Liquor cerebrospinalis festgestellt wird. Also eine Erkrankung der Nervenwurzeln, ausgehend von dem tuberkulösen Herde, mit meningealer Reizung. Alle diese Erscheinungen schwanden nach Punktion und Behandlung eines kalten Abszesses am Erkrankungsherde.

2) Bei dem Pat. L.'s, einem 45jährigen Phthisiker waren außer den typischen Erscheinungen einer rechtsseitigen Ischias ebenfalls Symptome vorhanden, welche auf eine Wurzelerkrankung mit meningealer Reizung hindeuteten und seit etwa 15 Jahren mit zeitweiligen, langdauernden Remissionen bestanden. Als Ursache ergab die genaue Untersuchung auch hier eine latente Tuberkulose des rechten Querfortsatzes des 3. Lendenwirbels. **Mohr** (Bielefeld).

48) **Van den Bergh.** Une transplantation du nerf crural sur le nerf sciatique.

(Ann. de la soc. de méd. d'Anvers 1906. Juni.)

B. hat in einem Falle von vollständiger Lähmung der vom Cruralis und Obturator versorgten Muskeln des linken Beines eine erfolgreiche Überpflanzung des möglichst hoch durchgeschnittenen gelähmten Cruralis auf den Ischiadicus gemacht. Den Cruralis hat er zu diesem Ende mit Hilfe eines trokarähnlichen Instrumentes, das dem von Spitzy angegebenen Tunnelleur gleicht, nach hinten verlagert und in einen Schlitz des Ischiadicus eingenäht. Die Anwendung des Tunnelleurs hält B. für notwendig, um den durch dicke Gewebsschichten zu verlagernden Nerv vor Zerrung u. dgl. zu schützen. In diesem Falle wurde das Instrument von hinten nach vorn durchgestoßen, der Cruralis mittels Seidenfadens an den vorn an der Spitze eine Öffnung tragenden Mandrin befestigt und dieser mit dem Nerv durch die Kanüle nach hinten gezogen. Das Kind, das vorher nur mit auf das Knie gestützter Hand gehen konnte, bewegte sich einige Monate später ohne dies Hilfsmittel und konnte sogar auf dem gelähmten Beine allein stehen.

Müller (Dresden).



49) **V. Gras.** Adéno-phlegmons inguinaux et iliaques traités par les injections de vaseline jodoformée.

(Gaz. des hôpitaux 1906. Nr. 39.)

Auf Grund von zwei Fällen glaubt G. obiges Verfahren empfehlen zu dürfen. Er spaltet die infizierten, noch nicht erweichten Drüsen und injiziert »Jodoformvaselin« (Vaselin 100, Jodoform 1, Aristol 5). Die Mischung soll ganz auffallende einschmelzende Wirkung haben. **V. E. Mertens** (Breslau).

50) **R. W. Lovett.** Intermittend limping.

(Amer. journ. of orthop. surg. Vol. IV. Nr. 2.)

Beschreibung von drei Fällen intermittierenden Hinkens, welche alle auf Gefäßveränderungen zurückzuführen waren. Die Behandlung hat in erster Linie eine Besserung der Zirkulationsverhältnisse anzustreben und besteht zunächst in Ruhe. **A. Hofmann** (Karlsruhe).

51) **Borchard.** Zur Frage der deformierenden Entzündung (Arthritis deformans) des Hüftgelenkes bei jugendlichen Individuen.

(Deutsche Zeitschrift für Chirurgie Bd. LXXXV. p. 74.)

B. berichtet über zwei Fälle sicherer osteomyelitischer Koxitis, nach deren Ablauf die Oberschenkelköpfe wegen sehr schlechter ankylotischer Gelenkstellungen reseziert werden mußten. Die interessanten Resektionspräparate zeigen, wie die gelieferte genaue Beschreibung nebst Abbildungen dartun, alle charakteristischen Merkmale einer Arthritis deformans, außer Abflachung und anderweitigen Formänderungen des Schenkelkopfes, sowie Knorpeldefekten, vor allem starke Knochenauflagerungen am Rande des Kopfes in Gestalt von Randwülsten. Da die Individuen 10 bzw. 21 Jahre alt waren, vermutet B., daß die osteomyelitische Koxitis, die klinisch unter wenig auffälligen Symptomen verlaufen kann, sehr wohl im jugendlichen Alter hinsichtlich ihrer Endprodukte im Gelenk eine eigentliche Arthritis deformans vortäuschen kann. Ein dritter Fall, betreffend eine 29jährige Person, die ebenfalls mit starken Hüftankylosen zur Behandlung kam und auch einseitig reseziert werden mußte, wird von B. demgemäß gedeutet. Hier hatte die Krankheit vor 12 Jahren unter allgemeinen undeutlichen Erscheinungen in den Beinen begonnen, auch waren verschiedentlich Traumen (Fälle) vorgekommen, so daß die Ätiologie des Leidens nicht von vornherein klar war. Doch zeigte auch hier der resezierte Kopf neben Eigentümlichkeiten, ähnlich wie bei Arthritis deformans, daß eine osteomyelitische Infektion vorlag.

Zur Prüfung seiner von diesen Erfahrungen gewonnenen Ansicht revidiert B. die spärlichen (7) bislang als juvenile Arthritis deformans der Hüfte veröffentlichten Beobachtungen und findet, daß auch bei ihnen die Voraussetzung einer Osteomyelitis meistens nicht auszuschließen, wenn nicht wahrscheinlich ist. Er steht daher der Existenz der fraglichen juvenilen Arthritis deformans der Hüfte skeptisch gegenüber und hält dafür, daß es sich hier vielmehr um die Folgezustände einer relativ milde und sehr chronisch verlaufenden osteomyelitischen Affektion im Schenkelkopf in der Nähe des Hüftgelenkes resp. im weiteren Sinne des Hüftgelenkes selbst handelt. **Meinhard Schmidt** (Cuxhaven).

52) **Young.** Coxa valga or collum valgum.

(Univ. of Pennsylvania med. bull. 1907. Januar.)

Y. berichtet über fünf Fälle von Coxa valga bei Kindern im Alter von $2^1/_2$ bis 8 Jahren (4 Knaben, 1 Mädchen). In zwei Fällen war die Erkrankung nach einem Trauma (Schenkelhalsbruch bzw. Epiphysenlösung) aufgetreten, bei den übrigen kamen ätiologisch in Betracht: schwierige Steiß-Zangengeburt, Rachitis und Ankylose des Kniegelenkes infolge von Tuberkulose. Bei der Pat., bei welcher die Erkrankung nach der Zangenentbindung aufgetreten war, handelte es sich um doppelseitige Erkrankung. Der klinische Befund wurde stets durch das Röntgenbild bestätigt.

Unter 821 von Y. untersuchten Oberschenkelknochen (Museumspräparate, meist von Erwachsenen herstammend) fand er 8mal Coxa valga, 52mal Coxa vara, die übrigen waren normal. Die Coxa valga war verursacht je 1mal durch Tuberkulose, Rachitis und Hydrocephalus, 4mal durch Arthritis mit Exostose des Kopfes, in den übrigen Fällen konnte ätiologisch nichts ermittelt werden. Der Winkel zwischen Achse des Halses und Schaftes betrug 138—150°, bei normalen Knochen durchschnittlich 130°. Die Erkrankung war nur bei dem Kinde mit Hydrocephalus doppelseitig, bei den übrigen sieben einseitig.

Die Coxa valga kann angeboren oder erworben sein; im ersteren Falle kommt sie entweder für sich oder zusammen mit angeborener Hüftverrenkung vor. Bei den erworbenen Formen spielen zunächst statische Abnormitäten eine Rolle: Skoliose, Verrenkung des anderen Hüftgelenkes, Genu valgum des anderen Beines, ferner Verhältnisse, unter denen die Körperlast auf das erkrankte Bein wegfällt, so z. B. bei Lähmungen, Amputationen, andauernder Bettruhe, entlastenden Verbänden, schließlich Ischias and pathologische Verhältnisse in den Abduktoren. Weitere Ursachen sind: unvollständige Schenkelhalsbrüche, Lösungen und Verschiebungen der Epiphyse, Rachitis, Osteomalakie, Osteomyelitis, Exostosen bei Arthritis deformans, Tuberkulose. Im Symptomenbild treten Abduktion des Beines, Außenrotation und Einschränkung der Adduktion am meisten hervor. Der Gang erinnert mehr an spastische Paraplegie als an angeborene Hüftverrenkung. Zwei von Y.'s Fällen wurden durch Tenotomie kontrahierter Muskeln (Adduktoren, Biceps) gebessert.

Y. gibt am Schluß seiner Arbeit eine kurze Zusammenstellung der bisher veröffentlichten Fälle. **Mohr** (Bielefeld).

53) **Lambotte.** Note sur le traitement opératoire des fractures du col du fémur.

(Ann. de la soc. méd.-chir. d'Anvers 1906. Oktober.)

L. gibt fünf Krankengeschichten von Schenkelhalsbrüchen, davon vier intra- und einer extrakapsulär. Die intrakapsulären ergaben sowohl nach der Resektion des Kopfes, als nach Osteosynthese, die extrakapsuläre nach Osteosynthese überraschende Resultate. **E. Fischer** (Straßburg i. E.).

54) **A. H. Freiberg.** Defect of both femoral heads &c.

(Amer. journ. of orthop. surg. Vol. IV. Nr. 2.)

Verf. beschreibt einen seltenen Fall von Mangel des Oberschenkelkopfes auf beiden Seiten. Im Radiogramm schneidet der Schenkelhals mit der Epiphysenlinie scharf ab. Verf. faßt diesen Defekt als Chondrodystrophie und speziell als hypoplastische Form auf. Der Fall hat lediglich diagnostisches Interesse. Er wurde zuerst als doppelseitige Hüftgelenksluxation, dann als Coxa vara angesehen.

A. Hofmann (Karlsruhe).

55) **L. Mencière.** Rémarques sur la réduction mécanique extemporanée des luxations congénitales et des luxations pathologiques de la hanche.

(Arch. prov. de chir. 1907. Nr. 2.)

M. hat einen besonderen einfachen Hebelapparat zur Reposition kongenitaler Hüftgelenksverrenkung konstruiert, den er 1903 auf dem internationalen Kongreß in Madrid und 1904 auf dem Chirurgenkongreß in Paris vorgeführt hat. Er hebt als seine besonderen Vorzüge die Gefahrlosigkeit und Leichtigkeit der Reposition hervor. Er wendet sein Instrument auch bei pathologischen Luxationen an und beschreibt zwei Fälle von koxitischer Luxation (einmal sogar mit Abszeß!), die er ohne weitere Schädigung reponiert hat. M. legt großes Gewicht auf methodische medikomechanische Nachbehandlung und auf Gehübungen.

Müller (Dresden).



56) **Rauenbusch.** Zur Röntgendiagnose der Meniscusverletzung des Kniegelenkes.

(Fortschritte auf dem Gebiete der Röntgenstrahlen Bd. X. Hft. 6.)

Verf. empfiehlt für Knieverletzungen die von Werndorf und Robinson angegebene Methode der Sauerstoffeinblasung in das Gelenk mittels des einfachen Apparates von Wollenberg. Auf einigen der Arbeit beigegebenen Röntgenbildern sieht man den Gelenkspalt teilweise verschmälert durch Einlagerungen, welche dem abgerissenen Meniscus entsprechen. In drei Fällen führte die Röntgenuntersuchung auf diesem Wege zur Sicherstellung der Diagnose, welche überdies noch durch die Operation bestätigt wurde. **Gaugele** (Zwickau).

57) **Codivilla** (Bologna). On the cure of the congenital pseudoarthrosis of the tibia by means of periosteal transplantation.

(Amer. journ. of orthop. surg. Vol. IV. Nr. 2.)

Bei kongenitaler Pseudarthrose der Tibia macht Verf. eine Transplantation von Periostläppchen, die er der anderen Tibia entnimmt. Es wird zunächst ein Periostlappen losgelöst und dieser in ungefähr acht rechtwinkliche Streifen von 5 cm Länge und 1 bis 1½ cm breite geteilt. Diese Streifen werden nach Freilegung der Pseudarthrosefragmente angeheftet.

Auf diese Art hat Verf. bei einem jungen Mädchen die Pseudarthrose zur Ausheilung gebracht. **A. Hofmann** (Karlsruhe).

58) **Bakay.** Knöcherner Zusammenhang zwischen dem Fersen- und Würfelbein.

(Orvosi hetilap 1906. Nr. 46. [Ungarisch.])

B. fand eine partielle Verwachsung des Fersen- und Würfelbeines (Concrescentia calcaneo-cuboidea) als zufälligen Befund bei einer Luxation des Os cuneiforme I.

Die vordere Gelenksfläche des Sprungbeines war mit dem Würfelbeine durch eine starke Knochenbrücke verbunden. Der Sitz dieser Knochenverbindung weist auf eine Beteiligung des Os sesamum peroneum hin. **P. Steiner** (Budapest).

59) **Ely.** Old fracture of the tarsus.

(Annals of surgery 1907. Januar.)

Verf. bespricht 17 selbst beobachtete Fälle alter Frakturen des Fersen- und Sprungbeines. Die Ursache bestand in allen Fällen in Sprung auf die Füße aus einer über 10 Fuß hohen Höhe. Die Symptome sowohl bei der Calcaneus- wie Talusfraktur waren Verdickung der Fersengegend, Verstrichensein der zu beiden Seiten der Achillesgegend liegenden Gruben, Tiefstand der Malleolen. Während aber bei dem Fersenbeinbruch die Ferse mehr abduziert war, stand sie beim Sprungbeinbruch mehr in Adduktionsstellung. Vermittels der Röntgenstrahlen konnte die Frakturlinie meistens leicht erkannt werden. Die Prognose dieser alten Frakturen ist gewöhnlich eine schlechte, bei der Sprungbeinfraktur scheint sie besser als bei dem Fersenbeinbruch zu sein. Verbesserung in diesen alten Fällen ist meist nur durch operative Reduktion oder Exstirpation eines Knochenstückes zu erzielen. In frischen Fällen soll eine möglichst frühe Reduktion der Bruchstücke und Gipsverband angewandt werden. Vor Ablauf von 2 Monaten darf der Kranke nicht auftreten. **Herhold** (Brandenburg).

60) **P. Delmas** et **E. Gaujoux.** Luxations du pied par rotation en dedans.

(Arch. prov. de chir. 1906. Nr. 10.)

Verff. teilen folgenden Fall mit. Eine 63jährige Frau stürzte etwa 2 m tief herab und zog sich eine Verrenkung des rechten Fußes nach innen zu. Über den

äußeren Knöchel laufend, zieht eine kleine, bis auf den Knochen reichende Wunde. Die Verunglückte ließ weder eine Reposition noch einen fixierenden Verband zu. Die äußere Wunde wurde infiziert, und es stießen sich zahlreiche Knochenstücke ab; schließlich Heilung nach Verlauf eines Vierteljahres. In diesem Zustande, ein halbes Jahr nach der Verletzung, kam Pat. in chirurgische Behandlung wegen heftiger neuralgischer Schmerzen in der Narbe. Es wurde die Amputation im Unterschenkel ausgeführt. Am Präparate zeigte sich eine typische Verrenkung im Talocruralgelenke nach innen und eine starke Verdickung der Unterschenkelknochen infolge der langen Eiterung. **Müller** (Dresden).

61) **F. Klaussner.** Über Luxation der Zehen.

(Deutsche Zeitschrift für Chirurgie Bd. LXXXV. p. 326.)

Ein 21jähriger Fähnrich, der mit einer Verkümmerung des rechten ersten Metatarsophalangealgelenkes mit seitlicher Deviation der Großzehe behaftet war, zog sich bei einem Sprung über den »Kasten« eine Verrenkung der zweiten Zehe zu. Dieselbe stand stark dorsalflektiert, ihr Vorderglied in Beugestellung. Sie wird medialwärts verschoben, das Capitulum metatarsi II zu tasten. Noch deutlicher war die Röntgenaufnahme (s. Abbildung): Dorsalverrenkung der Zehe mit Verschiebung medialwärts. Ziemlich leichte Reposition, eine Woche lang fixierender Verband. Heilung.

Im Anschluß an den eigenen Fall kurze Zusammenstellung der spärlichen sonst publizierten Kasuistik der Zehenverrenkung.

Meinhard Schmidt (Cuxhaven).

62) **v. Franqué.** Über Myoma sarcomatodes parametrii und Myoma malignum parametrii post Myoma malignum uteri.

(v. Rindfleisch-Festschrift. Leipzig, **Engelmann,** 1907.)

In dem ersten der vom Verf. operierten Fälle hatte es sich um ein primäres Myom mit weitgehenden regressiven Veränderungen gehandelt; die Muskelfasern hatten eine atypische Wucherung erfahren, die der Geschwulst einen ausgeprägten Sarkomcharakter verliehen hatte. Die Geschwulst ist als »Myoma sarcomatodes« zu bezeichnen, obwohl Metastasen nicht vorhanden waren und zur Bildung von Rezidiven wegen Todes der Pat. keine Gelegenheit war. Pat. war 56 Jahre alt.

Der zweite Fall, für den Verf. ein Paradigma in der Literatur nicht auffinden konnte, betrifft eine 32jährige Frau, die nach Operation eines bösartigen Uterusmyoms an einer gleichen Geschwulst des Parametriums erkrankte. Histologisch war das Bild dasjenige des reinen Myoms, die Metastasen und Rezidive bewiesen die Bösartigkeit. Auf solche Fälle allein will Verf. den Namen »Myoma malignum« beschränkt wissen. **W. v. Brunn** (Rostock).

63) **Wertheim.** Überblick über die Leistungen der erweiterten abdominalen Operation beim Gebärmutterkrebs.

(Wiener klin. Wochenschrift 1906. Nr. 26.)

Während früher bei der alten vaginalen Uterusexstirpation nur jeder 6. bis 7. Fall von Collumkarzinom zur Operation zugelassen wurde, hat W. jeden 2. Fall operiert. Und während früher bei dieser peinlichen Auswahl des Operationsmateriales 20—25%, in den besten Statistiken ca. 30% dauernd geheilt wurden, sind von den 60 Fällen, die W. vor mehr als 5 Jahren operiert hat, noch 60% rezidivfrei, ohne daß er bei Aufstellung dieser Ziffer irgendwelche Abzüge macht.

Die Sterblichkeit, die früher 15—16% betrug, ist seit 1 Jahre bei den letzten 90 Fällen auf 9% herabgedrückt worden durch Abkürzung der Narkose und teilweise durch Verwendung der Lumbalanästhesie. **W. v. Brunn** (Rostock).

Originalmitteilungen, Monographien und Sonderdrucke wolle man an *Prof. E. Richter* in Breslau (Kaiser Wilhelmstraße 115), oder an die Verlagshandlung *Breitkopf & Härtel*, einsenden.

Druck und Verlag von Breitkopf & Härtel in Leipzig, Nürnbergerstraße 36/38.



Zentralblatt
für
CHIRURGIE

herausgegeben
von

weil. E. von Bergmann, F. König, E. Richter,
in Berlin, in Berlin, in Breslau.

Vierunddreißigster Jahrgang.

Wöchentlich eine Nummer. Preis des Jahrganges 20 Mark, bei halbjähriger Vorauszahlung. Zu beziehen durch alle Buchhandlungen und Postanstalten.

Nr. 20. Sonnabend, den 18. Mai. 1907.

I.

(Aus der chirurgischen Abteilung des Dr. W. Krajewski im Kindlein Jesu-Hospital in Warschau.)

Zur Schnittführung bei der Resektion des Wurmfortsatzes und Blinddarmes.

Von

Dr. A. Wertheim.

In Nr. 12 1907 dieses Zentralblattes beschreibt Prof. v. Barącz die von McBurney vorgeschlagene und von Weir modifizierte Schnittführung für die Resektion des Wurmfortsatzes. An diese Mitteilung anknüpfend, halte ich es für meine Pflicht, mitzuteilen, daß von meinem leider zu früh verstorbenen Chef Dr. Krajewski in seiner Abteilung vor etwa 8 Jahren folgende Modifikation des Weir'schen Schnittes für Operationen im freien Intervall und Resektionen des Coecums vorgeschlagen und seither stets mit bestem Erfolge geübt wurde. Der Hautschnitt beginnt in der Höhe der rechten Spina il. ant. sup., zieht quer über den Bauch, also senkrecht zur Mittellinie, und reicht fast bis an dieselbe heran. Es werden nun quer die vordere Rectusscheide und die Aponeurose des Obliq. ext. eingeschnitten, der äußere und innere schiefe Bauchmuskel in seiner Faserrichtung jedoch stumpf durchtrennt. Nun wird der äußere Rand des rechten geraden Bauchmuskels isoliert und mittels stumpfen Hakens medianwärts verschoben. Zuweilen erscheinen dabei die epigastrischen Gefäße, welche jedoch in den seltensten Fällen ligiert werden müssen. Auf diese Weise werden die Fascia transversa und das Bauchfell bloßgelegt und zunächst im Bereiche von 2—3 cm quer inzidiert; der Zugang zum Operationsterrain ist ein vorzüglicher. Nach vollendeter Operation werden die genannten Schichten mit fortlaufender Catgutnaht vernäht, der M. rectus zurückgeschoben und somit die Bauchwand vollständig wieder hergestellt. Wo drainiert werden muß, wird nur der hinter dem M. rectus gelegene Bauchfellteil und die vordere Rectusscheide vernäht; der Gazetampon kommt dann nach außen vom M. rectus zu liegen. Hernien wurden nach vollständiger Vernähung der Bauchwand bei Radikaloperationen niemals beobachtet, selbst nicht in jenen Fällen, wo der Verlauf durch Nahteiterung der Hautwunde gestört war.

II.

Zur Frage des Schnittes durch die Bauchwand bei Eröffnung der Bauchhöhle.

Von

Prof. **P. J. Diakonow** in Moskau.

Prof. v. Barącz spricht sich in Nr. 12 des Zentralblattes für Chirurgie 1907 warm für die Anwendung des McBurney'schen Bauch-

wandschnittes bei der Appendicitisoperation aus. Bereits seit vielen Jahren, noch bevor der McBurney'sche Schnitt zu meiner Kenntnis gelangte, pflege ich, behufs Entfernung des Wurmfortsatzes einen Schnitt anzuwenden, welcher sich von dem des eben genannten Autors nur durch einige nicht wesentliche, kleine Abänderungen unterscheidet. Hierüber ist von mir unter anderem im Jahresberichte der chirurgischen Klinik der Iberischen Schwesterngemeinschaft im Jahre 1899 berichtet worden. Nur in den Fällen, wo der Wurmfortsatz lange gesucht werden muß (vielfache, weitreichende Verwachsungen, Abszesse u. dgl. m.), verlängere ich diesen meinen Schnitt nach dem Vorschlage von N. F. Bogojawlenski[1], dessen Schnittführung fast in allen Punkten mit der von F. Weir empfohlenen übereinstimmt.

Auf diese Weise habe ich eine beträchtliche Zahl von Appendixerkrankungen operiert. Ein großer Teil dieser Fälle konnte weit über 3 Jahre hinaus beobachtet werden; hierbei vermochte ich mich davon zu überzeugen, daß obenerwähnte Schnitte sich in der Tat als das allerbeste Mittel gegen die Bildung postoperativer Bauchbrüche erwiesen. —

Ferner sind diese Schnitte noch deshalb von großer Bedeutung, weil sie ein Klaffen der Wunde ausschließen. —

Bei jeder Muskelanspannung von seiten des Kranken zeigen die Wundränder, welche sich gesondert zwischen den Muskelbündeln jedes einzelnen Bauchmuskels befinden, noch mehr Tendenz, als gewöhnlich, sich einander zu nähern. Hiervon vermag man sich leicht zu überzeugen, sobald der Kranke noch vor Anlegung der Wundnaht auf dem Operationstische seine Bauchmuskeln zu spannen beginnt (Erwachen aus der Narkose, Erbrechen). — Dank dem Umstande, daß die Wunde nicht klafft, pflege ich nach Appendixoperationen außer den Hautnähten nur noch zwei in der Tiefe der Bauchwunde anzulegen: eine Tabaksbeutelnaht an das Bauchfell, eine andere Naht an die Aponeurose des äußeren schrägen Bauchmuskels. Hierzu verwende ich Metalldraht, dessen Enden nach außen geleitet werden; auf diese Weise ist man nach einigen Tagen imstande, diese Drähte vollständig zu entfernen. In Anbetracht dessen, daß die Wunde keine Neigung zum Klaffen zeigt, kann dem Kranken gestattet werden, weit früher das Bett zu verlassen. — Schon am 2. Tage p. op. erlauben wir dem Kranken, Seitenlage einzunehmen und im Bette zu sitzen. — So wird die Funktion der Bauchorgane weit früher wieder angeregt, das Allgemeinbefinden rascher gebessert und die Genesungsperiode bedeutend abgekürzt. — All' dieses veranlaßt mich, nicht nur die Schnitte zu empfehlen, von welchen im Anfange meiner Mitteilung die Rede war, sondern auch als allgemeine Regel aufzustellen: 1) bei Operationen an den Bauchorganen den Bauchwandschnitt durch den Muskel in der Richtung des Faserverlaufes zu führen und 2) niemals die

---

[1] Zur Frage von den postoperativen Brüchen. Diss., 1901, p. 60.

Bauchwand dort zu durchtrennen, wo sie nur aus Binde-, nicht aber aus Muskelgewebe besteht (Linea alba, Seitenrand der Mm. recti).

Moskau, den 10. April 1907.

III.

(Aus dem St. Josephs-Krankenhause zu Berlin.)

Zur Schnittführung bei der Appendicitisoperation.

Von

Dr. **Georg Schwalbach** in Berlin.

In Nr. 12 des Zentralblattes für Chirurgie berichtet v. Barącz (Lemberg) über den Bratrostschnitt McBurney's und einiger anderer amerikanischer Chirurgen und empfiehlt ihn angelegentlichst auch auf Grund eigener Erfahrungen (fünf Operationen) und zahlreicher Leichenuntersuchungen.

Gewiß, wer bisher nach den am meisten angewandten Methoden (Sonnenburg, Roux, Lennander) operiert hat, mußte bei Nachuntersuchung seiner Fälle nach Monaten auch bei reaktionslosester Heilung doch häufig die Beobachtung machen, daß die Narbe sich gedehnt hatte, daß es manchmal nötig war, dem Pat. das Tragen einer Bandage wegen Narbenhernie anzuraten.

Es lag daher nahe, an die Vermeidung von derartigen Operationsfolgen zu denken. Ohne die McBurney'sche Methode zu kennen, habe ich 1903 in ähnlicher Weise zu operieren begonnen. Als Riedel auf dem Chirurgenkongreß 1905 seinen Zickzackschnitt demonstrierte[1], wurde ich lebhaft an die von mir geübte Schnittführung erinnert. Als Schüler Sonnenburg's habe ich an der Durchtrennung der Haut, wie es mein ehemaliger Lehrer angibt, unter seitlicher Verschiebung sowie der der Aponeurose des Obliquus ext. festgehalten; dann bin ich ähnlich wie die Amerikaner verfahren, d. h. also, ich habe die stumpfe Durchtrennung der Bauchmuskeln in ihrer Verlaufsrichtung (Obliquus int. rechtwinkelig gekreuzt zum Obliquus ext.) vorgenommen, dann Fascia transversa und Peritoneum wie die Haut gespalten. Durch Haken kann man sich die Öffnung für alle Operationen am Blinddarme hinreichend groß ziehen und so bequem operieren. Während der Abtragung des Processus vermiformis und der Coecalnaht lasse ich jeden Haken weg und operiere dann durch das Zusammenfallen der Muskeln und des Peritoneums gewissermaßen extraperitoneal. Nach Beendigung der Operation am Darm nähe ich Peritoneum mit Jodcatgut stets fortlaufend, die Muskeln gar nicht oder mit nur ein oder allenfalls zwei Catgutnähten, Aponeurose des Externus stets mit Seide, Haut beliebig, meistens mit Jodcatgut.

---

[1] In den Verhandlungen nicht erwähnt.

Ich habe in den letzten 4 Jahren den Zugang zum Blinddarm so, wie eben angegeben, in all' den Fällen vorgenommen, in denen ich nach Beendigung der Darmoperation auf eine Anlegung der Bauchdeckennaht rechnen konnte. Es sind ca. 50 Fälle; in allen diesen ist die Narbe auch nach Jahren stets fest geblieben, der Zustand also ideal zu nennen; ja, auch in zwei Fällen, in denen Eiterung eintrat, ist keine Hernie entstanden.

Ich kann mich also der Empfehlung v. Bar**ą**cz' in jeder Weise anschließen; ich glaube jedoch, daß schon lange mancher deutsche Chirurg auf ähnliche Art verfährt.

Berlin, den 16. April 1907.

---

1) **Elenevsky.** Zur pathologischen Anatomie des multilokulären Echinokokkus beim Menschen.

(v. Langenbeck's Archiv Bd. LXXXII. Hft. 2.)

Verf. hat selbst sieben Fälle von multilokulärem Echinokokkus beobachtet. Er beschäftigt sich auf Grund dieser Beobachtungen und seines Literaturstudiums eingehend mit der pathologischen Anatomie dieses parasitären Leidens. In besonderen Abschnitten sind die pathologische Anatomie des multilokulären Echinokokkus der Knochen und die Parasitologie abgehandelt. Von den Resultaten seines Studiums sei nur folgendes angeführt. Der multilokuläre Echinokokkus kommt nicht nur primär in der Leber, sondern auch in anderen Organen vor. Die Skelettknochen werden in verschiedener Weise ergriffen. In einzelnen Fällen entwickeln sich gewöhnliche Hydatiden, in anderen multiple Hydatidenformen mit vorwiegend exogener Bläschenproliferation und wieder in anderen wahre multilokuläre Echinokokkusformen, welche dem Leberechinokokkus entsprechen. Nicht selten wird der Echinokokkus multilocularis von Tuberkulose kompliziert. Das eigenartige Wachstum des Parasiten ist ausschließlich von den Eigenschaften desselben, nicht von dem betroffenen Gewebe abhängig. Die Jugendformen des Parasiten finden sich ausschließlich an der Peripherie der Neubildung im Gebiete des maximalen Wachstums. Metastasenbildung kommt zweifellos vor. Meistens allerdings entwickelt sich der Parasit regionär und wird verhältnismäßig selten vom Blutstrome fortgetragen. Ob es für den multilokulären Echinokokkus einen besonderen Bandwurm gibt, oder ob sich alle Varietäten des Echinokokkus aus demselben Bandwurm entwickeln, diese Frage wird verschieden beantwortet. Genaue experimentelle Beobachtungen, welche die Entscheidung bringen können, liegen zurzeit nicht vor.

E. Siegel (Frankfurt a. M.).

---

2) Paetzold. Über oberflächliche Lymphangiome mit besonderer Berücksichtigung der cystischen Formen des Halses.

(Beiträge zur klin. Chirurgie Bd. LI. p. 652.)

Die alte Theorie der Entstehung der Lymphangiome infolge Stauung ist aufgegeben durch den Nachweis, daß es sich um gleichzeitige Proliferation von Bindegewebe und Endothel handelt. Stauungserscheinungen treten höchstens sekundär auf. Das Wachstum der Lymphangiome vollzieht sich nicht nach heteroplastischem, sondern nach homoplastischem Typus. Für einen Teil der Fälle trifft die Lehre der fissuralen Angiome zu. Im allgemeinen entstehen die Lymphangiome derart, daß ein Lymphgefäßast sich nicht in normaler Weise, sondern unter Mithilfe des angrenzenden Bindegewebes selbständig entwickelt.

Verf. teilt die Krankengeschichten von 6 cystischen Lymphangiomen mit, von denen 6 am Halse (je 1 mit Makroglossie und Makromelie kombiniert), 1 am Bein saß.

Lieblingssitz dieser Tumoren ist der Hals. Alle wurden kurz nach der Geburt bemerkt. Entweder fand sich ein großer Sack mit mehreren kleinen Cysten ringsum oder ein Konglomerat verschieden großer Cysten.

Meist wachsen die Lymphcysten langsam und machen erst allmählich störende Kompressionserscheinungen. Nur einmal wurde plötzliche Vergrößerung infolge Einbruchs von Blutgefäßen bemerkt. Durch Gerinnung des Cysteninhalts können kolloidähnliche Massen entstehen. Bekannt sind die entzündlichen Attacken, welche auf Infektion beruhen.

Die radikale Entfernung derartiger Lymphcysten am Halse bedeutet, zumal bei Kindern, stets einen schweren Eingriff, da der Tumor meist mit den Gefäßen verwachsen ist.

Weitere Beobachtungen betreffen Lymphangiome an Zunge (1), Oberlippe (1), Wange (1), Thorax (1), Fußrücken (1). Die Makroglossie verweist Verf. unter die Teleangiektasien.

Anatomisch bestehen die Lymphangiome aus einer bindegewebigen Matrix und aus mit Lymphe gefüllten, mit Endothel ausgekleideten Hohlräumen; glatte Muskelfasern, elastische Fasern und Knorpel sind seltenere Bestandteile.

Reich (Tübingen).

---

3) E. Ehrich. Zur Kenntnis der Speicheldrüsentumoren. Histologische und klinische Untersuchungen.

(Beiträge zur klin. Chirurgie Bd. LI. p. 368.)

Verf. hat 26 typisch (20 der Parotis, 6 der Glandula submaxillaris) und 7 atypisch gebaute Tumoren der Speicheldrüsen einer eingehenden histologischen Untersuchung unterworfen, deren Resultate hauptsächlich pathologisches Interesse beanspruchen.

Die Tumoren haben eine, allerdings nicht ausnahmslos, kontinuierliche Kapsel, welche sekundär entsteht, und einen mehr oder minder

alveolären Bau. Die Parenchymzellen sind epithelialen Charakters und häufig dem Schleimgewebe ähnlich. Die Tumoren enthalten oft Komplexe von Plattenepithel (14 Fälle) und neben Drüsenausführungsgängen gangförmige Lumina in dem eigentlichen Drüsenparenchym, welche mitunter cystisch entarten. Das häufig im Zentrum der Geschwulstläppchen angetroffene knorpelähnliche Gewebe leitet Verf. ebenfalls von den epithelialen Parenchymzellen ab und bestreitet seinen Charakter als echtes Knorpelgewebe.

Gegenüber den meisten anderen Autoren verwirft er die Theorie der embryonalen Entstehung der Speicheldrüsentumoren und vertritt die Ansicht, daß sie im späteren Leben aus normalem Drüsengewebe sich bilden und stellenweise kontinuierlich in dieses übergehen.

Nach den klinischen Beobachtungen ergab sich keine Differenz in der Beteiligung der verschiedenen Altersklassen, nur tritt das erste Lebensjahrzehnt und das Greisenalter zurück. Nach einer Periode relativ langsamen Wachstums kann plötzlich eine rasche Zunahme der Geschwülste einsetzen ohne den Eintritt maligner Degeneration. Die Oberfläche der Tumoren ist meist grobhöckerig, seltener glatt, die Konsistenz wechselnd, die Absetzung gegen die Umgebung ausgesprochen, das Auftreten in derselben Drüse mitunter multipel. Die Tumoren lassen sich meist stumpf aus dem Drüsenkörper ausschälen, doch sind Übergänge in das Drüsengewebe nicht zu vermissen.

Nach der Exstirpation erfolgten unter 25 Fällen 9 Rezidive, welche gleichfalls gutartig und von der Struktur des Primärtumors waren und sich nur dadurch unterscheiden, daß sie meist aus mehreren Knollen zusammengesetzt sind. Eine maligne, karzinomatöse oder sarkomatöse Entartung hält Verf. für seltener, als bisher angenommen wurde.

Endlich bespricht Verf. 7 Speicheldrüsentumoren von abweichendem Bau, welche in ihrem anatomischen Verhalten unter sich sehr verschieden sind, nur selten eine Abgrenzung zwischen Karzinom und Sarkom gestatten, klinisch aber durch ein malignes Verhalten, insbesondere durch Rezidive und Metastasen sich auszeichnen.

Reich (Tübingen).

---

4) **M. Baudouin.** Une nouvelle opération pour les oblitérations congénitales de l'oesophage: la pharyngo-gastrostomie.

(Ann. intern. de chir. gastro-intestinale 1907. Nr. 2.)

Alle in Frankreich mit Gastrostomie behandelten Fälle (6) von angeborener Obliteration der Speiseröhre sind gestorben. Wie B. meint, ist vielleicht die Ursache dafür die Tatsache, daß der oberste Teil des Digestionsapparates nicht zur Funktion gelangt, während der Magen arbeitet. Er schlägt folgende Operation vor: eine Ösophagostomie oberhalb der Obliteration, Gastrostomie und Verbindung beider Fisteln durch ein Gummidrain. So kann die Milch vom Kind direkt zu sich genommen werden.

Diese »neue« Verbindung zwischen Mund und Magen ist bei Ösophaguskarzinom von Gluck und Perthes bereits praktisch ausgeführt und auf dem Chirurgenkongreß 1905 besprochen worden. (Ref.)

Glimm (Magdeburg).

5) **Kieffer.** Étude comparative de l'examen du siège et de la forme de l'estomac par l'exploration externe et par la radioscopie.

(Ann. intern. de chir. gastro-intestinale 1907. Nr. 2.)

Die Röntgenuntersuchung gibt zuverlässigere Resultate über die Form und Lage des Magens als die Inspektion, Palpation, Aufblähung usw. Um sich vor Fehlerquellen möglichst zu schützen, muß die Untersuchung unter bestimmten, genau formulierten Bedingungen erfolgen; dazu gehört besonders auch, daß der Pat. völlig nüchtern ist. Im wesentlichen eine Bestätigung der deutschen Arbeiten über dasselbe Thema.

Glimm (Magdeburg).

6) **A. Monprofit** Chirurgie de l'estomac biloculaire.

(Ann. intern. de chir. gastro-intestinale 1907. Nr. 1 u. 2.)

Eine sehr kritisch gehaltene Arbeit über die operative Therapie des Sanduhrmagens mit eingehender Berücksichtigung der Gesamtliteratur. Im ersten Teile bespricht M. die Ätiologie und stellt überzeugend fest, daß es — im Gegensatze zu Peret — einen angeborenen Sanduhrmagen nicht gibt. Alle für ein solches Vorkommen angeführten Beispiele erweisen sich als nicht stichhaltig.

Dann werden an der Hand der Krankengeschichten die verschiedenen Operationsmethoden, ihre Vorzüge und Nachteile geschildert. Besonders wird auf die Indikationsstellung für die modernen Operationsverfahren eingegangen.

Über die Gastrektomie gibt Verf. noch kein abschließendes Urteil. Die Gastroanastomose wird bei völliger Vernarbung empfohlen. Die Gastroplastik ergibt weniger Todesfälle (4% zu 5%) als die Gastroenterostomie, aber 15% Rezidive. Trotz der etwas größeren Mortalität, die zum Teil durch Schwere der Fälle zu erklären ist, neigt M. zur Bevorzugung der Gastroenterostomie, die bei gleichzeitiger Pylorusverengerung stets anzuwenden ist. Drei eigene Fälle mit hinterer Y-förmiger Gastroenterostomie ohne Todesfall.

Bei kleinem Cardiateil wird eine einfache Gastroenterostomie nicht genügen; man wird dann eine doppelte Gastroenterostomie oder eine Kombination mit einer Gastroplastik usw. wählen müssen. Ähnlich liegen die Verhältnisse beim dreifach geteilten Magen. Verf. verspricht sich etwas von der doppelten Gastroenterostomie und schildert ein eigenes Operationsverfahren, das aber noch nicht praktisch versucht ist. Es sind dabei zwei Gastroenterostomien und zwei Enteroanastomosen auszuführen. Bei ganz entkräfteten Personen muß man auf eine plastische Operation verzichten und kann eine Jejunostomie (Mayo Robson) anlegen.

Glimm (Magdeburg).

7) **R. Leriche.** De la gastrectomie annulaire medio-gastrique.

(Ann. intern. de chir. gastro-intestinale 1907. Nr. 2.)

Die ringförmige Gastrektomie hat man bei gewissen Formen von Sanduhrmagen, Ulcus ventriculi und Karzinom ausgeführt. Die Technik und die Resultate der Operation werden ausführlich geschildert und besprochen. Ganz scharf begrenzte Indikationen lassen sich noch nicht aufstellen. Zum Schluß folgt eine Zusammenstellung der in der Literatur erwähnten Fälle (33). **Glimm** (Magdeburg).

---

8) **P. J. Buchman.** Zur Technik der Bauchwandnaht.

(Russki Wratsch 1907. Nr. 13.)

B. befolgt das Prinzip, jede Schicht der vorderen Bauchwand einzeln zu vernähen. Das Bauchfell wird mit dünnem Catgut genäht, die übrigen Schichten fortlaufend mit abnehmbarer Aluminiumbronzedrahtnaht: 1) in der Mittellinie die Fascia transversa; 2) da die Linea alba unterhalb des Nabels verschieden geformt ist und bei Männern und Nulliparen als sagittale, bei Personen mit gedehnter Bauchwand (Gravidität, Ascites usw.) als frontale Platte erscheint, so wird auch der Schnitt bei Laparotomien verschieden gelegt: bei sagittaler Linea alba lateral von der Mitte, 0,5 cm davon entfernt durch die Scheide des M. rectus, bei frontaler median. Im ersten Falle wird als zweite Etage die hintere Scheidenwand, als dritte die Fascie der breiten Bauchmuskeln und die vordere Scheidenwand des M. rectus genäht, endlich als vierte Etage die perkutane Hautnaht (Kendal-Franks) angelegt. Bei medianem Schnitt der Linea alba wird der eine Rand (nach Naht der Fascia transversa) über den anderen gelegt und so als zweite Etage vernäht; die dritte Etage bilden die perkutanen Hautnähte. Diese werden nach 7, die tiefen Nähte nach 12—14 Tagen entfernt. Ausführlich schildert B. die Technik der Anlegung, sowie des Entfernens der Naht; diese Einzelheiten müssen im Original nachgelesen werden. Die Dicke des Drahtes ist 0,25 bis 0,30 mm. Die Technik der Naht ist einfach; letztere gewährleistet mehr als jede andere eine glatte und dauernde Wiederherstellung der normalen vorderen Bauchwand. Besonders dauerhaft ist das Resultat bei Schnitt lateral von der Mittellinie durch die Scheide des M. rectus.

E. Gückel (Wel. Bubny, Poltawa).

---

9) **Hartog.** Wann soll man Köliotomierte aufstehen lassen?

(Berliner klin. Wochenschrift 1907. Nr. 1.)

In der Frauenklinik der Gebrüder Landau hat man die Pat., deren Wunde primär vereinigt wurde, bei glattem Verlauf zumeist in der Mitte oder am Ende der ersten Woche sowohl nach abdominalen wie vaginalen Köliotomien aufstehen lassen. Es wurden nach Angabe des Verf.s keinerlei Wund- oder sonstige Störungen, die auf das früh-

zeitige Aufstehen zurückzuführen wären, konstatiert. Alle Pat. haben mit fester Narbe und ohne Binde die Klinik verlassen.

Als Hauptvorteile des frühen Aufstehens werden angeführt:

1) Die schnellere Rekonvaleszenz infolge ausgiebiger und leichter Atmung (besonders für ältere Kranke zur Vermeidung von Lungenkomplikationen), infolge des subjektiven Wohlbefindens (Pat. können oft bereits am Tage des Aufstehens ohne Unterstützung gehen), infolge der Appetitsteigerung und der besseren Regelung der Verdauung.

2) Die bessere Blutzirkulation und damit die Vermeidung gewisser Formen von Thrombose und Embolie, für die eine zu lange Bettruhe des Kranken verantwortlich gemacht werden muß. Diese Behauptung stützt Verf. auf eigene und die Erfahrungen anderer Operateure (Krönig-Döderlein), daß die Schenkelvenenthrombosen in der bei weitem größten Zahl der Fälle nach ganz aseptischen Operationen mit normalem Verlauf, und zwar erst nach 2—3 Wochen p. op. und dann meist bei anämischen bzw. herzkranken Pat. (Myomkranken), sich einstellen.

Langemak (Erfurt).

---

10) **M. J. Rostowzew.** Eine aseptische Darmnaht.

(Wratschebnaja Gazeta 1907. Nr. 1 u. 2. [Russisch.])

Die ausführlich beschriebene und durch 22 Abbildungen erläuterte Methode des Verf.s ermöglicht es, den Darm erst nach Anlegung aller Nähte zu eröffnen, also eine Verunreinigung des Operationsfeldes durch Darminhalt absolut zu vermeiden. Die Hauptmomente des Verfahrens sind folgende: Der Darm wird durch ein eigenes Enterotrib zusammengepreßt, vor demselben mit dem Paquelin durchgeschnitten und dann noch durch Erhitzen der Branchen des Enterotribs mit dem Paquelin die zusammengepreßten Darmteile fest miteinander verbacken. Nun kann man das Enterotrib abnehmen, das Darmlumen ist fest verschlossen. Ebenso wird die andere Darmschlinge bearbeitet und dann beide miteinander vernäht. Sind alle Nähte angelegt, so trennt man durch Auseinanderziehen der gegenüberliegenden Nähte die verbackenen Darmwände und eröffnet so die Anastomose. — Später vervollkommnete R. die Methode noch mehr: er preßt beide Darmschenkel gleichzeitig in einem Enterotrib zusammen und näht den Darm hinter dem Enterotrib. Innerhalb der Branchen des Enterotribs liegen zwei geriefte Plättchen, die oben und unten vereinigt werden können, worauf man das Enterotrib abnehmen kann; die Plättchen halten den Darm auch fernerhin zusammen und verhüten so die vorzeitige Eröffnung des Lumens bei etwaigen unvorsichtigen Bewegungen. Nun legt man die vordere Nahtreihe an, nimmt die Plättchen ab, knüpft die vorderen Nähte und eröffnet erst jetzt die Anastomose durch Auseinanderziehen der Nähte. Das Mesenterium wird vor der Darmnaht vernäht (spezielle Klemmen werden dazu von R. empfohlen). Die Methode ist dieselbe für zirkuläre Darmnaht und für seitliche Anastomosen. Die Einzelheiten sind im

Original nachzulesen; die Bilder machen die Methode sofort verständlich. Die Arbeit ist auch als Separatabdruck erschienen und erhältlich.

E. Gückel (Wel. Bubny, Poltawa).

---

11) **Jezierski.** Verhalten der Pupillen bei Erkrankungen des Wurmfortsatzes.

(Mitteilungen aus den Grenzgebieten der Medizin u. Chirurgie Bd. XVI. Hft. 4 u. 5.)

J. beobachtete bei vier Typhuskranken — im ganzen etwa in 4% der Fälle des Beobachtungsmateriales — Verengerung der linken Pupille, die bisweilen wochenlang anhielt und sehr beträchtlich sein konnte, so daß z. B. einmal die linke 3, die rechte $6^1/_2$ mm weit war. Alle diese Fälle zeichneten sich dadurch aus, daß die Coecalgegend schmerzempfindlich war. Es ist ja bekannt, daß die sehr follikelreiche Appendix oft sich an den typhösen Darmveränderungen beteiligt.

J. sah ferner in zwei Fällen von Ileocoecaltuberkulose linksseitige Myosis.

Bei den eigentlichen, wirklichen Appendicitiden endlich fand J. fast stets — es handelte sich um etwa 30 Fälle — eine Myosis der linken Pupille. Diese trat am häufigsten und am deutlichsten in der schmerz- und fieberhaften Periode auf, sie fehlte in ganz leichten, rasch abklingenden Fällen. Im schmerzfreien Stadium war sie meist nur zu beobachten, wenn man auf den noch nicht ausgeheilten Wurmfortsatz einen mäßigen Druck ausübte. Der Sympathicus kann das Symptom nicht hervorrufen, denn dann müßte eine Erweiterung der Pupillen eintreten. Man muß annehmen, daß die sensiblen Fasern des miterkrankten Peritoneums — da ja nach Lennander der Wurmfortsatz selbst keine sensiblen Fasern besitzt — nach ihrer Kreuzung in der vorderen Kommissur resp. der Medulla die Ganglien oder die Fasern des Oculomotorius beeinflussen und reflektorisch eine Verengerung der linken Pupille hervorrufen.

Sollten diese Beobachtungen sich bestätigen, so würden sie in zweifelhaften Fällen ein willkommenes diagnostisches Hilfsmittel bilden.

Haeckel (Stettin).

---

12) **Alapi.** Operation der Wurmfortsatzentzündung mittels kleiner Bauchschnitte.

(Orvosi hetilap 1906. Nr. 28. [Ungarisch.])

A. berichtet über die Operation der Wurmfortsatzentzündung mittels kleiner Bauchschnitte (s. Zentralbl. f. Chir. 1905 Nr. 46 u. 51; 1906 Nr. 7).

Die wegen verschiedener Indikationen unternommenen Blinddarmoperationen dürfen nicht von demselben Standpunkte aus beurteilt werden. Ist der Prozeß auf die Appendix allein beschränkt und liegt diese frei in der Bauchhöhle, so sind die Vorteile eines kleinen Schnittes nicht von der Hand zu weisen; die Operation braucht weniger Zeit, die Möglichkeiten einer Infektion sind geringer, und

auch der Bildung eines Bauchbruches wird gesteuert. Hat die Wurmfortsatzentzündung zur Bildung eines Abszesses geführt, so ist es zweckmäßig, den Abszeß breit zu eröffnen. A. illustriert seine Ausführungen mit der Mitteilung von 35 Beobachtungen der jüngsten Zeit, aus denen er nachweist, daß in unkomplizierten Fällen ein längerer Schnitt nur eine überflüssige Komplikation gewesen wäre. Ist es notwendig, so kann ein kleiner Schnitt immer noch verlängert werden. A. bespricht hernach noch den Zickzackschnitt von Riedel; in unkomplizierten Fällen hält er ihn für geeignet, in Fällen jedoch, die einen größeren Einblick verlangen, erwies sich ihm die Methode als unzureichend. Das Ergebnis von A.'s Ausführungen ist, daß eine schablonenhafte lange Schnittführung heutzutage nicht mehr gerechtfertigt sei.

P. Steiner (Budapest).

---

13) **P. Berger.** Les hernies et les accidents du travail. Considérations sur l'étiologie et sur les origines des hernies.

(Revue de chir. XXVI. année. Nr. 4 u. 5.)

B., bekannt als Gewährsmann auf dem Gebiete der Hernien, bespricht hier die für den Praktiker so wichtigen Beziehungen zwischen gewerblichen Unfällen und Aus- bzw. Auftreten der Brüche. Er vertritt dabei im großen und ganzen die auch bei uns für Gutachten maßgebenden Grundanschauungen, daß die Entstehung der Brüche durch Unfall zu den Seltenheiten gehört, daß in der überwiegenden Mehrzahl der Fälle die Anlage bestand, durch die täglichen Anstrengungen harter Berufsarbeit verschlimmert und schließlich bei irgendwelcher Gelegenheit der letzte Widerstand der erschlafften Kanalwand überwunden wurde.

Vor allem gibt er genaue Anweisungen, wie der Begutachter auch ohne genaue Unterlagen sich selbst monatelang nach angeblich durch Unfall erfolgtem Bruchaustritt ein ziemlich sicheres Urteil bilden könne, ob Bruchanlage oder bereits ein Bruch vorhanden war zur Zeit der ursächlichen Berufsverletzungen, auf welche die Rentenansprüche gegründet werden sollen. Ein Hauptgewicht legt er dabei auf die äußere Erscheinung der mit Bruchanlage Behafteten, von denen er vier Hauptformen unterscheidet: 1) den dreiwulstigen Bauch (nach Malgaigne), den er jedoch als zweiwulstigen bezeichnen möchte; 2) den quersackförmigen (enteroptotischen) Bauch; 3) den flachen, dünnwandigen Leib; 4) den schürzenartigen Leib fetter Leute. Dabei sind die Leistenringe meist beiderseits groß, für 1—2 Finger durchgängig, oft gerade verlaufend, der Proc. falciformis ist oft von geringer Straffheit; biegt man den Finger hinter ihm hakenförmig nach vorn um — was man nur bei Rückenlage des zu Untersuchenden prüfen soll —, so läßt sich die Gegend der Fibrae arcuatae leicht vorstülpen; es kann sogar die Empfindung einer Lücke bestehen. Von besonderer Bedeutung ist auch das gleichzeitige Vorhandensein noch anderer Brüche, besonders einer Hernia cruralis, die auf den Gefäßen heraustritt.

Dies dürfte genügen zur allgemeinen Charakterisierung der Arbeit, die bei der großen Erfahrung des Verf.s Beachtung verdient und noch manche ihm eigene wertvolle Beobachtung enthält.

Christel (Metz).

---

14) **D. H. Lowie** (Eecloo). Contribution à la technique opératoire de la hernie crurale.

(Anales de la société belge de chir. 1907. Januar.)

L. durchtrennt das Lig. ileo-pectineum, versorgt den Bruchsack; macht dann einen ⊥-förmigen Schnitt in die Aponeurose des M. obliquus, präpariert die beiden Lappen zurück. Dann zieht er die Muskeln (Obliquus und Transversus) herunter, legt sie in den Schenkelkanal hinein, Fixation an der Gefäßscheide und am M. pectineus. Jetzt werden die beiden Fascienlappen darüber gelegt und vernäht, so daß zwei Schichten, eine Muskel- und eine Fascienschicht, entstehen.

Das Verfahren ist nur möglich bei leidlich kräftigen Muskeln, soll aber überraschend einfach sein und vor Rezidiven sichern.

Vorderbrügge (Danzig).

---

15) **E. Franck.** Die Behandlung der Hämorrhoiden mit Karbol-Alkoholinjektionen und ihre zweckmäßige Ausführung mittels temporärer Drahtligatur.

(Deutsche med. Wochenschrift 1907. Nr. 8.)

Nach entsprechender Vorbereitung wird rund um die Hämorrhoidalknoten in ungefähr 1—2 cm Abstand anästhesiert nach Schleich oder mit Stovain. Nach Bestreichen der Umgebung des Anus mit Vaselin, um etwaige Ätzungen zu verhüten, wird die Schlinge eines mit mittelstarkem Draht armierten Polypenschnürers angelegt und langsam bis zur völligen Kompression der zuführenden Blutgefäße angezogen. Der Knoten schwillt bei langsamem Schnüren ad maximum an. Jetzt wird $^1/_5$—$^1/_3$ Pravazspritze einer frisch verschriebenen 50%igen Karbol-Alkohollösung injiziert. Nach etwa 5—10 Minuten ist der Knoten völlig hart geworden, und jetzt wird die Schlinge entfernt. In derselben Weise werden die übrigen Knoten in Angriff genommen. Am 7.—8. Tage sind die Knoten abgefallen, und es liegen nunmehr die entsprechenden Wundflächen zutage. Eine Kontraindikation bietet die Anwesenheit tiefer Fissuren.

Borchard (Posen).

Kleinere Mitteilungen.

(Aus der chirurgischen Fakultätsklinik in Moskau.)

Chronischer Ileus, bedingt durch Verengerung des Zwölffingerdarmes im Gebiete der Plica duodeno-jejunalis.

Von

Prof. **J. K. Spisharny.**

Bisher sind nur wenige Fälle beschrieben worden, in denen es sich um Hindernisse für den Durchgang des Darminhaltes im Gebiete des Überganges des Zwölffingerdarmes in den Dünndarm handelte. Es waren dies Fälle von akut entwickeltem duodeno-jejunalen Darmverschluß, welcher durch Kompression des Dünndarmes seitens des Mesenteriums da, wo die Arteria mesenterica superior über den Zwölffingerdarm hinweggeht, d. i. an der Plica duodeno-jejunalis, bedingt war. Die dadurch entstehenden Einklemmungserscheinungen werden durch Magenerweiterung gesteigert, die einige Autoren für eine primäre, andere für eine sekundäre halten. Solcher Fälle sind ungefähr 40 beschrieben worden.

Daß es auch einen chronisch entstehenden Darmverschluß an dieser Stelle gebe, hält Glénard für möglich, ohne den Beweis zu erbringen, ebenso Albrecht, der die beiden Fälle Molbranc's und Weill's in dieser Weise erklären zu können glaubte.

Da sich Wilms in seiner klassischen Monographie zu dieser Frage gar nicht äußert, dürfte der unten angeführte Fall als erste sichere Beobachtung von chronischem Duodeno-jejunalverschluß das Interesse erregen.

Der Arzt P., welcher am 23. November 1906 in der chirurgischen Fakultätsklinik in Moskau aufgenommen wurde, klagte über starke Schmerzen im Unterleibe, hartnäckige Verstopfungen und allgemeine Schwäche. Er hat in seinem 20. Lebensjahr eine Pneumonia chronica mit Bluthusten durchgemacht und von der Zeit an immer etwas Hüsteln gehabt. Im Jahre 1898 erkrankte er an Pleuritis der rechten Seite, nach der sich der Husten verstärkte (manchmal Blutfäden im Sputum).

Im Jahre 1900 machte Pat., nachdem er sich bei einer Operation infiziert, eine Pyämie durch. Im Jahre 1906 litt er an Malaria 2 Wochen lang, dann an Pneumonia crouposa, und nacher wieder an Pleuritis. Im August 1906 erholte er sich und nahm seine Tätigkeit wieder auf. Ende August 1906 fühlte er in der rechten Hälfte des Abdomens Schmerzen, die Mitte September heftiger wurden. Verstopfung stellte sich ein, während Übelkeit und Erbrechen fehlten; die Temperatur war stets normal. Die Schmerzen wurden nach der Mittellinie zu empfunden, strahlten in die linke Hälfte des Bauches und ins Kreuz aus. Hochgradige Verstopfung und Peristaltik.

Am 20. Oktober empfand der Pat. beim Tragen eines Kranken vom Operationstische einen schneidenden Schmerz in der Mitte des Bauches, so daß er sich ins Bett legen mußte. 4 Tage hatte er keinen Stuhl und keine Blähungen; Gurren und Peristaltik verstärkten sich. Die Schmerzen wurden so heftig, daß der Pat. von diesem Zeitpunkt an zu Morphium die Zuflucht nehmen mußte, bis 4mal täglich à 0,01. Vom 28. Oktober an nahmen sie ein wenig ab.

Man konstatierte am Kranken einen schlechten Ernährungszustand und starke Abmagerung, Appetitlosigkeit, Verstopfung, nach Klistieren weichend, einen dumpfen Schmerz im Bauche, gegen Abend in hohem Grade verstärkt (Morphiuminjektionen); Bauch nicht aufgetrieben, Peristaltik deutlich sichtbar, von rechts nach links hin, im Ileocoecalgebiet scheinbar ihren Anfang nehmend. Keine Übelkeit und Erbrechen, aber Aufstoßen. Im Bauche, ungefähr der Mitte des Colon transversum entsprechend, fand sich eine schmerzhafte Geschwulst, die heftige

Pulsation und beim Auskultieren ein systolisches Geräusch darbot; über ihr eine größere Resistenz fühlbar. Dämpfung des Schalles in der linken Lunge, in beiden Lungenspitzen mittelgroßblasige, feuchte Rasselgeräusche; die Arterien geschlängelt und hart. Das Blut enthielt Hämoglobin 90%, rote Blutkörperchen 5000000 Leukocyten 6000. Urin normal. Während der Behandlung in der Klinik verschlimmerte sich der Zustand des Kranken trotz aller ergriffenen Maßnahmen durch Gewichtsabnahme und Steigerung der Schmerzen.

Es wurde das Vorhandensein eines Aneurysma der Aorta und eine Kompression des Darmes durch dieses vermutet. Schnitt in der Mittellinie, über dem Nabel; Colon transversum und andere Teile des Dickdarmes normal, ebenso auch der Dünndarm. Im Gebiete der Plica duodeno-jejunalis fand sich eine bedeutende Entwicklung von Bindegewebe, doch ohne vollständige Darmverengerung, da ein Finger aus dem Jejunum ins stark fixierte Duodenum eingeführt werden konnte. Magen bedeutend erweitert. Unter dem Ausgangsteil des Duodenums war ein Aneurysma der Aorta nachweisbar, das sich an dieser Stelle eng an den Darm anlehnte. Ich kam zu dem Schluß, daß die Kompression des Darmes im Gebiete des Überganges des Duodenums ins Jejunum stattfände und führte eine Gastroenterostomia posterior aus. Nach dieser im Laufe der ersten 2 Tage Pat. sehr unruhig, schlief schlecht, klagte über Schmerzen im Abdomen, obgleich etwas anderer Natur als vor der Operation (Morphiuminjektionen), und hatte Erbrechen mit Beimengung von Galle. Am 3. Tage Verbandwechsel: Wunde in gutem Zustande, Leib nicht aufgetrieben und nicht schmerzhaft. Am selben Tage bedeutender Singultus und 3mal Erbrechen, doch gingen Darmgase unbehindert ab. Vom 4. Tage an fühlte der Pat. sich erheblich besser, die Schmerzen hörten fast ganz auf, der Appetit kehrte wieder; außer Nährklysmen wurde per os Kaffee mit Milch gegeben. Die Temperatur war in der ganzen Zeit fast normal.

Am 2. Dezember um 2 Uhr nachts vollzog sich im Zustand des Pat. eine plötzliche, starke Veränderung: Der Puls beschleunigt bis 160 in der Minute, intensive Blässe der Haut und der Schleimhäute, Bewußtsein schwindend. Um 2 Uhr 40 Minuten blähte sich der Magen stark auf und trat eine unwillkürliche Entleerung von schwarzen Kotmassen auf, um 10 Uhr Erbrechen von geronnenem Blute. Wiederholte Injektionen von physiologischer Kochsalzlösung unter die Haut, von Koffein, Kampfer, Einatmungen von Sauerstoff. Um 10 Uhr 45 Min. Tod.

Autopsie: Darm etwas aufgetrieben, keine Peritonitis. Die Verwachsung im Gebiete der Operation (Gastroenterostomie) vollkommen. Irgendwelche Geschwulst im Darme nicht vorhanden, Coecum normal. Im Darm eine bedeutende Menge Blut, Magen erweitert, aufgetrieben, in ihm annähernd drei Glas Blut; die Schleimhaut mit solchem imbibiert; doch fand sich trotz der sorgfältigsten Untersuchung der Ursprung der Blutung nicht. Der Zwölffingerdarm wies die größten Veränderungen auf; er war annähernd 3mal so breit als der normale — Wand nicht verdünnt, vielmehr erheblich hypertrophiert — und im hinteren Teile stark fixiert durch Bindegewebe, solches auch auf dem vorderen Teile hier und da nachweisbar, besonders reichlich aber im Gebiete der Arteria mesenterica superior. Tiefer lag das Aneurysma der Aorta abdominalis von zylindrischer Form, an der Stelle beginnend, wo sich die Aorta in die Arteriae iliacae gabelt, und sich um 8 cm hinauf erstreckend; Durchmesser 5 cm, vorn sackförmige Ausbuchtungen, mit thrombotischen Massen ausgefüllt. Das Zellgewebe, welches das Aneurysma umgab, war sehr verdickt und sklerotisiert, stellenweise mit alten Blutergüssen durchtränkt. Die nächstliegenden Lymphdrüsen waren vergrößert. Die Arteria mesenterica superior mit festem, fibrösem Gewebe umgeben und fest fixiert. Herzmuskel bleich. Allgemeine Arteriosklerose. Die Spitzen der beiden Lungen infolge Vernarbung eingeschrumpft, auf der Schnittfläche hier und da verkäste Herde. Pleura links verwachsen.

Es handelte sich also im vorliegenden Falle um einen chronischen Ileus durch Kompression des infolge einer Periaortitis fixierten Zwölffingerdarmes seitens des sklerosierten Mesenteriums im Gebiete des Durchganges der Arteria mesenterica superior und durch das Aneurysma der Aorta abdominalis selbst. Aus diesen

Gründen war der Durchgang der Speise durch den Zwölffingerdarm in den Dünndarm erschwert und kam es allmählich zu Anfällen heftiger Schmerzen und verstärkter Peristaltik des Duodenums mit nachfolgender Erweiterung und Hypertrophie der Darmwand und Erweiterung des Magens.

Die Gastroenterostomie brachte dem Pat. anfangs Erleichterung der Schmerzen, bis seinem Leben plötzlich eine Magenblutung unklaren Ursprunges ein Ende setzte. Auch in zwei anderen Fällen von Bauchoperation habe ich eine solche beobachtet; die eine Pat. starb infolge der Magenblutung, während die andere sie glücklich überstand. Auch bei diesen zwei Kranken war die Ursache nicht festzustellen.

---

16) **Sjögren.** Zur Röntgendiagnostik der Speiseröhrenerweiterung.

(Fortschritte auf dem Gebiete der Röntgenstrahlen Bd. X. Hft. 5.)

Verf. gelang es in zwei Fällen, eine spulförmige Erweiterung der Speiseröhre durch Röntgenuntersuchung mittels einer Wismutaufschwemmung nachzuweisen. Beide Pat. hatten namentlich in der Nacht Beschwerden, teils beim Schlucken, teils im Epigastrium; bei beiden kam es häufig zum Erbrechen nicht verdauter Speiseteile. Durch Auspumpen mit der Sonde konnte man im zweiten Fall anfänglich Mengen bis zu 200 ccm aus dem Divertikel heraufholen. Durch entsprechende Behandlung besserte sich das Leiden subjektiv rasch, ohne daß jedoch das röntgenoskopische Bild sich wesentlich verändert hätte.

Gaugele (Zwickau).

17) **M. Martens.** Zur Kenntnis der Ösophagusdivertikel.

(Deutsche Zeitschrift für Chirurgie Bd. LXXXV. p. 529.)

Mitteilung eines nicht operierten, aber sicher, insbesondere durch Röntgen diagnostizierten einschlägigen Falles bei einem 63jährigen Manne, dessen Beschwerden im Alter von 21 Jahren begannen, erst nach weiteren 18 Jahren zunahmen, übrigens zurzeit auch noch nicht bedrohlich sind. Betreffs Einzelheiten verweisen wir auf das Original, dem drei schöne, zur Kenntnisnahme zu empfehlende Röntgenogramme beigegeben sind. (Aufnahme bei mit Wismutbrei gefülltem Divertikel.)

Meinhard Schmidt (Cuxhaven).

18) **Maffei.** Rétrécissement de l'oesophage et pleurotomie. Contribution à l'étude de la gastro-oesophagostomie par voie pleurale et transdiaphragmatique.

(Ann. de la soc. belge de chir. 1906. Nr. 8.)

Zwei sehr interessante Beobachtungen: Bei zwei Kindern von 11 bzw. $3^1/_2$ Jahren war wegen absoluter, auch für Flüssigkeiten impermeabler Verätzungsstriktur der Speiseröhre die Gastrostomie (nach Jaboulay) angelegt worden. Da sich der Sitz der Striktur durch Sondierung und Röntgenoskopie (Wismut) als dicht über der Cardia befindlich nachweisen ließ, entschloß sich M.'s Chef, Lorthior, nach dem Vorgehen Gosset's (bei einem Hunde), die Stelle transpleural freizulegen, durch eine Öffnung im Zwerchfell ein Stück Magen herauf zu ziehen und eine Anastomose zwischen diesem und dem Ösophagus oberhalb der Striktur zu bilden. U-förmiger Lappen mit oberer Basis und Resektion der 5.—8. Rippe. Pneumothorax. Nach sorgfältigem Abstopfen mit Kompressen läßt sich die strikturierte Stelle an der Speiseröhre gut übersehen. Sie ist in reichliche Verwachsungen mit den Pleurablättern eingebettet. Nach schwieriger Lösung derselben gleitet eine Sonde ohne jedes Hindernis in den Magen hinein, womit sich in beiden Fällen die Ausführung der Anastomose erübrigte. Aufblähen der Lunge vom Munde her (bouche à bouche), vollständige Naht der Pleura- und Weichteilwunde ohne Drainage. Dauer der Operation 2 bzw. $1^1/_2$ Stunden. Bei dem 11jährigen Knaben bildete sich nach 4 Tagen ein Empyem, das nachträgliche Drainage erforderlich machte und 4 Wochen zur Ausheilung benötigte. Nach dieser Zeit hatte sich die Lunge fast vollständig wieder ausgedehnt. Bei dem $3^1/_2$jährigen Knaben erfolgte

Heilung per primam in 12 Tagen. Beide Pat. wurden vom Operationstage an mit bestem Erfolge durch den Mund ernährt, die Magenfisteln schlossen sich spontan. Die beiden Fälle beweisen, daß nach Verätzungen der Speiseröhre sich periösophageale Verwachsungen bilden, welche die Hauptursache für die Funktionsaufhebung abgeben können. Sie beweisen ferner die Ungefährlichkeit des transpleuralen Vorgehens, durch die eine ausgezeichnete Übersicht geschaffen wird. Daß in beiden Fällen die Ausführung einer Gastroösophagostomie technisch möglich gewesen wäre, glaubt M. behaupten zu können. **Vorderbrügge** (Danzig).

19) **Klauber.** Zur Diagnose und Therapie der Gastritis phlegmonosa.
(Zentralblatt für innere Medizin 1907. Nr. 9.)

Kasuistische Mitteilung eines Falles von phlegmonöser Gastritis, der zur Heilung kam. Die Therapie bestand in vorsichtiger Magenspülung, subkutaner Kochsalzinfusion mit Calodalzusatz und Wein-Opiumklistieren. **Müller** (Dresden).

20) **Lessing.** Zur radiologischen Magendiagnostik.
(Veröffentlichungen aus dem Gebiete des Militär-Sanitätswesens Hft. 35. [v. Bergmann-Festschrift.])

Bericht über die Ergebnisse der obigen Methode nach der Holzknecht-schen Technik aus der chirurgischen Klinik der Charité. Sie leistet Hervorragendes für Diagnose, Indikationsstellung zur Operation und diese selbst bei gutartigen Magenerkrankungen (4 Fälle); der praktische Nutzen bei bösartigen Leiden ist bisher gering, die Hoffnung auf wertvollere Resultate aber berechtigt.

(Selbstbericht.)

21) **K. G. Lennander.** Akute Magenerweiterung bei angeborenem (?) zu engem Pylorus und Drehung der distalen zwei Drittel des Dünndarmes.
(Deutsche Zeitschrift für Chirurgie Bd. LXXXV. p. 151.)

L.'s kasuistische Mitteilung, die eine ausführliche Krankengeschichte des betreffenden Falles, gefolgt von eingehender Durchsprechung, bietet, ist ein schöner Beleg für die Leistungsfähigkeit der operativen Therapie gegenüber Magen-Darmerkrankungen der bedenklichsten Art, auch dort, wo nach dem ersten Eingriffe der Krankheitszustand noch höchst problematisch bleibt. Für unser Blatt genüge im wesentlichen L.'s eigene Zusammenfassung der Krankheitsdaten. 22jähriger Student. Wahrscheinlich — wie aus der Anamnese hervorgeht — angeborene Pylorusverengerung; 1903 Magenblutung; im Sommer 1905 zwei Anfälle, die der gegenwärtigen Erkrankung glichen, die aber nach ungefähr 2 Stunden zurückgingen. Am 24. November, 9 Uhr abends akute Erkrankung an, wie es sich bei der Operation $4^1/_2$ Stunden später zeigte, Volvulus intestini tenuis et dilatatio acuta ventriculi mit einer bedeutenden Magenblutung; Reposition des Darmes; Enterotomie; Jejunostomie; Gastrostomie; der Verlauf wurde zuerst durch eine sehr schwere Bronchitis gestört und dann durch eine durch Adhärenzbildung verursachte vollständige Knickung des Jejunum zwischen dem Duodenum und der Jejunumfistel, durch die Pat. seine Nahrung erhielt. Am 12. Oktober Gastrojejunostomie in Y-Form (Roux); Heilung. Mai 1906 wurde Pat. als ganz gesund befunden.

Betreffs der interessanten Darmachsendrehung heißt es im Krankenberichte: die obersten Jejunumschlingen waren ziemlich armdick; man fand eine Umdrehung des größten Teiles des Dünndarmmesenterium. Es war um ungefähr 360° gedreht. Die Drehung umfaßte das ganze Ileum und einen Teil des Jejunum. Unter Ausspülung mit 40° warmer Kochsalzlösung wurden die Därme zurechtgelegt usw.

Meinhard Schmidt (Cuxhaven).

22) **C. Beck.** Akute postoperative Magendilatation im Kindesalter.
(Jahrbuch für Kinderheilkunde Bd. LXIII. Hft. 1.)

Ein 15jähriges Mädchen wurde am 3. Tag einer akuten Perityphlitis operiert. Es fand sich lokale Peritonitis und ein hühnereigroßer Douglasabszeß. Der per-

forierte Fortsatz wurde entfernt, der Douglas tamponiert, die Inzisionswunde zum größten Teil offen gelassen. Nach gutem Verlaufe der ersten beiden Tage begann Pat. über Völle im Leibe, Durstgefühl und Übelkeit zu klagen. Die Magengegend war stark aufgetrieben, die untere Grenze des Magens reichte bis zum Nabel. Nach Ausheberung von über 1 Liter Flüssigkeit Wohlbefinden. Am nächsten Tage Verschlechterung des Zustandes, große Kurvatur steht handbreit unter dem Nabel, Erbrechen. Aushebern von 2 Litern Flüssigkeit. In den nächsten Tagen mußte der stets sehr stark erweiterte Magen täglich ausgespült werden; allmählich nahm die Dilatation ab, und nach Monatsfrist wurde das Mädchen mit normal großem Magen geheilt entlassen.

Verf. hält diesen Fall von postoperativer akuter Magendilatation als eine Folge postnarkotischer, toxischer Lähmung bei gleichzeitiger unvollständiger Duodenalkompression infolge örtlicher peritonitischer Verwachsungen.

Müller (Dresden).

23) **E. Nyrop.** Gastropexie und Retention. (Aus der chirurgischen Abteilung des Kopenhagener St. Josefs-Hospitales. Prof. Schou.)

(Münchener med. Wochenschrift 1907. Nr. 2.)

N. weist an der Hand einer Reihe von Beobachtungen nach, daß die Gastropexie bei Knickbildungen am Pylorus (Retention) infolge von Gastroptosis die Beschwerden verschlimmern und durch die gebildeten Verwachsungen weitere Schwierigkeiten für die Entleerung des Magens schaffen kann, daß sie bei Gastroptosis ohne Retention deshalb ganz zu verwerfen ist. Die in Schou's Klinik mit der Gastroenterostomie bei Gastroptose mit Retention erzielten Resultate sprechen durchaus zugunsten dieser letzteren Operation, die trotz Fortbestehens der Ptosis alle Beschwerden beseitigt; von 21 Operierten sind 18 vollständig genesen, bzw. von ihren früheren Retentionssymptomen befreit worden.

Kramer (Glogau).

24) **A. Neumann.** Über den Volvulus des Magens.

(Deutsche Zeitschrift für Chirurgie Bd. LXXXV. p. 136.)

N. registriert einen neuen, von ihm mit Glück operierten Fall von Achsendrehung des Magens. Die 34jährige Pat. war 36 Stunden vor der Krankenhausaufnahme akut erkrankt und langte, durch immer heftiger gewordene Ileuserscheinungen aufs äußerste erschöpft (Puls 160, allgemeine Körperkühle), im Spital an. Der Bauch war stark aufgetrieben, zumal rechts vom Nabel und unterhalb des letzteren noch stärker als oben. In den abhängigen Partien Dämpfung. Gedacht wurde an einen Volvulus des Colon sigmoideum, obwohl eine ausgesprochene Tetaniestellung der Hände auf ein Magenleiden hätte hinweisen können. Nach Laparotomie vom Brustbein bis zur Symphyse liegt eine mindestens zweimannskopfgroße, mit Flüssigkeit gefüllte Geschwulst vor, die fast die ganze Bauchhöhle ausfüllt. An ihrer Vorderfläche finden sich zwei Abschnitte, ein oberer, der von einer Netzmembran gedeckt ist, ein unterer kleinerer, einfach glatte Visceralserosa tragend. Das Colon transversum sitzt hinter der Geschwulst (Magen), leicht in die Höhe gerückt. Es gelingt, wie folgt, sich zu orientieren. Die den oberen Geschwulstabteil deckende Netzmembran ist das Omentum minus (Lig. hepatogastricum und hepato-duodenale), vorgebaucht durch den Fundusteil des Magens, der von hinten links erst nach rechts, dann aber nach vorn unten sich herum gedreht und nach abwärts gesenkt hatte. Die Zurückdrehung machte Schwierigkeit, gelang aber schließlich bei Zug am unteren Pole des Magens nach vorn und Abhebung desselben von der hinteren Bauchwand mit einem gleichzeitigen vorsichtigen Druck auf den über die kleine Kurvatur überhängenden Fundus. Der rückgedrehte Magen wird vor die Bauchhöhle gelagert und mittels Gummisonde aus ihm als Inhalt mehrere Liter tintenschwarzer Flüssigkeit ausgehebert (vor der Operation war eine Sonde zwar auch einführbar gewesen, hatte aber keine Entleerung ermöglicht). Zum Schluß Gastroenterostomia antecolica anterior mittels Murphyknopf. Glatte Heilung mit völliger Beschwerdefreiheit.

N. hat an der Leiche den Magenachsendrehungsvorgang nach künstlicher Lockerung bzw. Zerschneidung der verschiedenen peritonealen Magenhaltebänder nachgeahmt, und mehrere nach dem Leichenexperiment in verschiedenen Drehungsstadien gezeichnete Bilder veranschaulichen die eigentümlichen Lageverhältnisse sehr gut. Insbesondere ist an ihnen auch die spiralige Windung der Pars duodeni horizontalis sup., die durch Abschluß dieses Darmteiles die Ileuserscheinungen hervorrufen wird, und von deren Vorhandensein man sich bei der Operation überzeugte, erkenntlich gemacht.

Wie der Vergleich mit den wenigen, sonst beobachteten Magenvolvulusfällen lehrt, war sonst die Drehungsrichtung anders, überschlug sich die große Magenkurvatur nach vorn oben, bei gleichzeitigem Sinken des Fundusteiles abwärts. Die Drehung war hier also gleichsam isoperistaltisch, im N.'schen Falle anisoperistaltisch. Ätiologisch mißt N. der Peristaltik für den Magenvolvulus, der selbstverständlich nur bei starker Enteroptose eintreten kann, keine wesentliche Bedeutung bei. In mehreren Fällen sind Traumen angegeben, während in N.'s Falle die bereits 15 Jahre an allerhand Magenbeschwerden laborierende Frau angab, daß sie in letzter Zeit öfter ähnliche Anfälle bekommen hätte, wenn sie nach schwerer Arbeit Ruhe gehabt hätte. Dies spricht dafür, daß die Aktion der Bauchpresse die Einleitung der Drehung übernehmen könnte.

Therapeutisch schreibt N. wohl mit Recht der von ihm vorgenommenen Gastroenterostomie einen dauernden Wert hinsichtlich der Verhütung von Rezidiven zu. Sie sichert dem Magen eine regelmäßige Entleerung, so daß dieser nicht mehr überfüllt von der Bauchpresse in Lageveränderungen gesetzt werden kann. Die Häufigkeit des Magenvolvulus ist vielleicht größer, als bislang vermutet wird. Nicht nur klinisch, sondern auch bei Sektionen mag wegen Unbekanntheit mit dem Leiden mancher Fall der Erkenntnis entgangen sein, was späterhin bei besserer Bekanntschaft mit der Affektion sich leicht ändern kann.

Meinhard Schmidt (Cuxhaven).

25) **S. J. Spassokukozki.** Resektion und Gastroenterostomie bei rundem Magengeschwür.

(Russki Wratsch 1907. Nr. 2.)

Innerhalb 8 Jahren machte S. 101mal die Gastroenterostomie (anterior 1mal, retrocolica post. nach v. Hacker 97mal, Gastroduodenostomie — mit geringem Erfolge — 3mal). 1 Pat. starb unabhängig von der Operation. 3mal entstand ein Circulus vitiosus, der in 2 Fällen spontan verschwand, im 3. eine Enteroanastomose erforderte. Die übrigen 94 Fälle von hinterer Anastomose gaben gute Resultate. 5mal wurde die Resektion gemacht, davon starben 2. Verf. bringt 5 Beispiele, wo bei der Operation ein florides Geschwür gefunden und die Anastomose angelegt wurde, später aber die Schmerzen andauerten und 2mal gar Perforation entstand, die 1mal zum Tode führte, im anderen Falle geheilt wurde. Die angelegte Anastomose verengt sich oft, bei Verf. 10mal; 4 Fälle wurden wieder operiert, und zeigte sich die Öffnung so eng, daß die Fingerspitze kaum durchging. Von den 106 Pat. hatten 5 mehrfache Geschwüre und 9 solche am Magen selbst; fast alle übrigen am Pylorus oder Duodenum. Die Geschwüre am Magenkörper erfordern die Resektion; die Anastomose hilft hier nicht. Meist sitzt das Geschwür an der kleinen Kurvatur und ist mit Leber und Pankreas verwachsen; dann wird die Operation sehr schwierig (sie dauerte einmal 2 Stunden 40 Minuten, ein anderes Mal 2 Stunden, und beide Pat. starben). Schlußfolgerungen: Bei Narbenstenose des Pylorus ist Anastomose anzulegen; bei floridem Geschwür kann die Anastomose oft den Prozeß nicht zum Stillstande bringen und ist durch Resektion zu ersetzen; noch mehr gilt das für Geschwüre am Magenkörper. Die Resektion ist gefährlich, die Anastomose — als völlig gefahrlos — wo möglich vorzuziehen.

Gückel (Wel. Bubny, Poltawa).

26) **W. Noetzel.** Über die Operation der perforierten Magengeschwüre. Zuleich ein Beitrag zur chirurgischen Behandlung des Magengeschwüres.

(Beiträge zur klin. Chirurgie Bd. LI. p. 247.)

Das bearbeitete Material umfaßt 14 Fälle von in die freie Bauchhöhle perforierten Magengeschwüren, von denen acht geheilt und sechs tödlich verlaufen sind.

Innerhalb der ersten 10 Stunden wurden fünf Fälle operiert; bei zwei davon war 3 resp. $3^1/_2$ Stunden nach der Perforation noch keine Peritonitis vorhanden; ein Pat. starb im Kollaps. Von drei innerhalb 24 Stunden operierten Fällen wurde nur einer, von drei nach Ablauf von 3mal 24 Stunden operierten Fällen keiner gerettet.

Die Geschwüre saßen 5mal an der kleinen Kurvatur, 3mal an der Vorderwand nahe der kleinen Kurvatur, ebenso oft an der Vorderwand entfernt von der kleinen Kurvatur, 3mal am Pylorus, nie an der Hinterwand. Die Perforationen waren nie, die Geschwüre 1mal multipel. Die Diagnose war sicher in acht, unsicher in drei, fälschlich auf Appendicitis gestellt in drei Fällen. Die Behandlung bestand in Übernähung 2mal, in Exzision 12mal; letztere wurde wegen Sitzes der Perforation am Pylorus 3mal mit Gastroenterostomie kombiniert.

Die Perforationen betrafen häufiger (9) Männer als Frauen (5). Von großer Bedeutung für die Prognose war durchweg die Frühzeitigkeit der Operation sowohl in Hinsicht auf die Infektion der Bauchhöhle als die Haltbarkeit der Magenwandnaht.

Die Diagnose Geschwürsperforation kann bei entsprechender Anamnese leicht, unter Umständen aber ganz unmöglich sein. Pathognomonische Symptome bestehen nicht, sondern nur die der peritonealen Reizung im Anfange, der profusen Peritonitis später. Bei der großen Gefahr der Unterschätzung des Krankheitsbildes einerseits, der Operationsverzögerung durch beobachtendes Abwarten andererseits, kann nur die prinzipielle Probelaparotomie bei allen unklaren Fällen mit peritonealer Reizung vor üblen Erfahrungen behüten. Irgendeinen Grund für die peritoneale Reizung wird man stets finden und durch dessen Entfernung dem Pat. nie schaden.

Von der Forderung augenblicklicher Operation gibt es keine Ausnahme: der sogenannte Perforationschok als solcher ist innerhalb 3 Stunden abgeklungen; ein Kollaps, der weiter besteht, kann nur durch Operation bestätigt werden.

Für die unentbehrliche Narkose ist Chloroform-Sauerstoff dem Äther vorzuziehen mit Rücksicht auf die an sich schon vorhandenen Störungen im Respirationstraktus.

In der speziellen Frage der Behandlung perforierter Magengeschwüre ist Verf. Gegner der einfachen Übernähung und überzeugter Verteidiger der Exizsion des Ulcus. Allerdings ist die Exzision des Geschwüres mitsamt der ganzen Infiltrationszone direkt schädlich, weil sie die Nahtvereinigung unter Umständen geradezu unmöglich und stets hochgradige Deformitäten des Magens mit funktionellen Störungen macht; ja, sie ist nicht einmal immer ausführbar. Die Exzision hat sich auf das Geschwür allein zu beschränken, hat aber vor der bloßen Übernähung den Vorzug, ein Weitergreifen des Geschwüres zu verhindern, eine weniger umfangreiche Einstülpung der Magenwand durch Naht zu erfordern und frische Wundränder aneinander zu bringen. Mit einer durchgreifenden Nahtreihe gelingt meist schon ein leidlicher Verschluß. Eine richtig ausgeführte Netzplastik ist mitunter zweckmäßig, aber nicht prinzipiell zu fordern.

Die Gastroenterostomie nach v. Hacker ist indiziert durch den Sitz des Geschwüres am Pylorus oder wenn die Unsicherheit der Naht eine Entlastung des Magens wünschenswert macht. Letzterer Indikation genügt die Jejunostomie noch besser. Die Sicherung der Magennaht durch exakte Tamponade ist stets angezeigt.

Um das Infektionsmaterial aus der Bauchhöhle zu entfernen, wird diese auch in ihren tiefsten Punkten gründlich mit Kochsalzlösung ausgewaschen, und es

werden vom unteren Wundwinkel sowie von zwei seitlichen Inzisionen Drains bis in den Beckengrund geführt, welche die mitunter sehr reichliche Sekretion sicher ableiten und nach 24, spätestens 48 Stunden wieder entfernt werden. In der Nachbehandlung leisten Morphium-Atropindosen zur Bekämpfung des Brechreizes mitunter gute Dienste. Sobald letzterer nicht mehr besteht, ist die Zufuhr geringer Flüssigkeitsmengen per os gestattet. Bei anhaltendem Erbrechen sind Magenspülungen nicht zu umgehen und gefährden bei richtiger Ausführung die Naht nicht.

Die Prognose der Peritonitis bei Magenperforationen ist keineswegs gutartig und, von Duodenalperforationen abgesehen, eher bösartiger als bei den meisten Appendicitis- oder Pyosalpinxfällen. Die Peritonitis bildet sich sehr rasch, schon nach 7 und 8 Stunden, nicht erst nach 10 und 24 Stunden (Gross, Brunner) aus.

Eine Erklärung für die deletäre und ungemein rasche Wirkung des ausgetretenen Mageninhaltes trotz Abschwächung der Keimvirulenz durch die Salzsäure ist gegeben durch die chemische Schädigung des Peritonealepithels, woraus die hämorrhagische Veränderung der Därme, die große Masse dünnflüssigen Exsudates, das Fehlen anhaftender Keime und der rasche Eintritt von Verklebungen als Hindernis einer erfolgreichen Ausspülung resultiert. Als weiteres ungünstiges Moment kommt die Massenhaftigkeit des Infektionsmateriales hinzu, die zu schwer zugänglichen Senkungen führt.

Die Prognose hängt also wesentlich von der Zeit und Größe der Perforation, der Menge des ausgetretenen Inhaltes und endlich der persönlichen Widerstandsfähigkeit des Pat. ab.

In der Frage der Behandlung nicht perforierter Magengeschwüre steht Verf. nicht auf dem Standpunkte Krönlein's, weil die Gastroenterostomie doch nur auf die Spontanheilung der Geschwüre berechnet ist, Rezidiven nicht vorbeugt, und weil die Karzinomgefahr für eine spontan entstandene Ulcusnarbe größer ist als für eine Operationsnarbe.

Die Geschwüre sind vielmehr zu exzidieren wo es möglich ist; bei narbiger Pylorusstenose ist die Resektion das Normalverfahren. Die Gastroenterostomie folgt der Exzision nur bei Pylorusstenose und wird dann nach v. Hacker, und zwar ausschließlich mit Nahtvereinigung, ausgeführt, weil der Knopf stets unsicher ist. Die Pyloroplastik wurde wegen eklatanter Mißerfolge aufgegeben.

Für blutende Geschwüre wird die Kombination von Gastroenterostomie mit Jejunostomie, in geeigneten Fällen die direkte Blutstillung mit Exzision des Ulcus empfohlen.

Seine Indikationsstellung für die chirurgische Behandlung nicht perforierter Geschwüre präzisiert Verf. dahin: Ist ein Geschwür unter interner Behandlung nach vorübergehender Latenz 2—3mal rezidiviert, so ist auf dauernde Spontanheilung nicht mehr zu rechnen und Operation angezeigt. Wenn ohne akute Anfälle chronische Beschwerden bestehen, so soll die Wartezeit nicht 1 Jahr überschreiten. Ist eine Geschwürsblutung lebensgefährlich, so soll die Operation sofort, kommt die Blutung spontan zum Stehen, so soll der Eingriff möglichst bald hernach ausgeführt werden.

In einem Nachtrage (Beiträge zur klin. Chirurgie Bd. LI p. 497) wird noch je ein geheilter und letaler Fall von Ulcusperforation mitgeteilt, welche beide mit Exzision und hinterer Gastroenterostomie behandelt worden waren.

Reich (Tübingen).

27) Le Conte. Surgical treatment of perforating gastric ulcer.

(Annals of surgery 1906. Dezember.)

Zwei Fälle von perforiertem Magengeschwür werden geschildert, von welchen der eine $3^1/_2$, der andere $1^1/_2$ Stunden nach der Perforation laparotomiert wurde. Beidemal saß diese am Pylorus, sie wurde nach Einstülpung durch Lembertnähte geschlossen und ein Stück Netz darüber genäht. Auf die genähte Stelle wurde ein Zigarettendrain gestellt und der übrige Teil der Wunde geschlossen. Außerdem

wurde aber eine Öffnung über der Symphyse angelegt und in diese ein Drain eingeführt. Eine Ausspülung der Bauchhöhle fand nicht statt, sondern nur ein Austrocknen mit Gazebäuschen. Beide Pat., welche in den ersten Tagen nach der Operation eine sitzende Lage im Bett einzunehmen hatten, wurden gerettet.

Verf. erörtert die Frage, ob man die Gastroenterostomie zu der Naht der Perforation hätte hinzufügen müssen. Er meint, dieselbe sei nur nötig, wenn 1) mehrere Geschwüre vorhanden wären, 2) wenn durch die Naht eine Verengerung des Pylorus eintreten könnte, und 3) wenn die Perforationsöffnung nicht ganz sicher verschlossen und nur durch Netzplastik der Verschluß herbeigeführt werden könnte. Kontraindiziert ist nach Verf. die Gastroenterostomie, wenn durch die Verlängerung der Operation Gefahr für das Leben eintreten könnte oder wenn die Bauchhöhle bereits septisch infiziert ist. **Herhold** (Brandenburg).

28) **Cuff.** A case of repeated abdominal section for perforation of gastric ulcers.

(Brit. med. journ. 1907. Februar 2.)

Ein 27jähriger Mann erkrankt nach vieljährigen Magenbeschwerden plötzlich an einer Perforation. Die Operation deckt ein durchgebrochenes Duodenalgeschwür mit Pylorusstenose auf, Heilung. Nach 6 Wochen vordere Gastroenterostomie. Pat. bleibt beschwerdefrei für 7 Monate. 4 Jahre später wiederum ganz plötzlich Perforationserscheinungen, die zur zweiten Laparotomie führen. Man findet einen Durchbruch am kardialen Ende des Magens, ausgehend von einem Geschwür. Übernähung des Ulcus und Reinigung der Bauchhöhle durch Austupfen. Heilung. Die vor 4 Jahren angelegte Gastroenterostomie hatte die bei der ersten Operation vorgefundene Magenerweiterung zum Verschwinden gebracht, war also von erwünschter Wirkung gewesen, hatte aber trotzdem das Entstehen eines zweiten Ulcus nicht hindern können. **Weber** (Dresden).

29) **G. Hirschel.** Beitrag zur operativen Therapie bei lebensgefährlichen profusen Magenblutungen. (Aus der Heidelberger chirurgischen Klinik. Geh.-Rat Prof. Narath.)

(Münchener med. Wochenschrift 1907. Nr. 4.)

H. berichtet über eine von ihm erfolgreich ausgeführte Resektion eines Magengeschwüres bei einem 29jährigen Pat., der nach bereits längere Zeit bestehenden Magenbeschwerden plötzlich sehr reichliches Blutbrechen bekam und dadurch rasch kollabierte. Der Magen war groß und aufgebläht, ließ von außen eine verdächtige Stelle nicht erkennen; aber bald nach seiner Eröffnung und nach Entleerung von Gasen und Blutgerinnsel fand sich an der kleinen Kurvatur, in deren Nähe an der vorderen Wand der Schnitt geführt worden war, das pfennigstückgroße Geschwür, das rasch exzidiert wurde. Nach Naht der Resektionsstelle und der Magenwunde, nach Kochsalzinfusionen erholte sich Pat. allmählich, so daß ca. 4 bis 5 Wochen später zur Beseitigung der noch bestehenden Magenbeschwerden die Gastroenterostomie hinzugefügt werden konnte, die vollständige Heilung brachte. Das herausgeschnittene Geschwür war 3—4 mm tief, der Geschwürsgrund bestand fast nur aus Muscularis und Serosa und zeigte in der Mitte die klaffende Lichtung einer Arterie. **Kramer** (Glogau).

30) **Bullit.** Obliteration of the stomach as a result of gastric ulcer. Duodenostomy.

(Annals of surgery 1907. Januar.)

Unter andauernden Magenschmerzen und Erbrechen war eine Pat. so weit gekommen, daß sie nur einen Teelöffel voll flüssiger Speisen zu sich nehmen konnte. Bei der Laparotomie wurde ein harter, geschrumpfter Magen angetroffen, der nur die Größe einer mittelgroßen Austernschale hatte und eine Duodenostomie gemacht. Pat. gewann nach der Operation in 10 Monaten 40 Pfund und fühlte sich leidlich wohl. Verf. glaubt, daß die Schrumpfung des Magens durch dauernde Geschwürsbildung hervorgerufen sei. **Herhold** (Brandenburg).

31) **M. Jaboulay.** La gastrostomie evacuatrice et le drainage de peritonite diffuse.

(Annal. internat. de chir. gastro-intestinale 1907. Nr. 1.)

In zwei Fällen von Peritonitis entschloß sich J. zur Anlegung einer Magenfistel. Beim ersten Pat. bestand Peritonitis infolge Darmokklussion. Nach Enteroanastomose Verschlimmerung, reichliches Erbrechen grünlicher Massen, keine Flatus usw. Daher 2 Tage später Gastrostomie mit Gummidrain. Sofort Entleerung von Gasen und $1^1/_2$ Liter galliger Flüssigkeit. Baldige Erholung, Heilung. Zweiter Fall. Peritonitis nach perforiertem appendicitischen Abszeß (5 Tage nach Klysma). Laparotomie, Drainage der Bauchhöhle ohne genügenden Erfolg. Tags darauf Magenfistel und Drainage des Douglas. Einen Tag später spontane Coecumfistel. Heilung.

Stehen Aufstoßen und Erbrechen im Vordergrunde des Krankheitsbildes, so schlägt J. die Magenfistel vor, sonst die Enterostomie. Die Vorzüge für die Gastrostomie beruhen auf Entlastung des Herzens und der Lungen durch Beseitigung der Kompression; wegen der Darmparalyse führt eine Enterostomie oft nicht zum Ziel. Die Fistel schließt sich leicht, während bei sistierender Darmfistel bisweilen an Erschöpfung noch später der Tod eintreten kann. Frühzeitigere und bessere Möglichkeit der Ernährung. Wiederholte Magenspülungen sollen nicht dasselbe wie die Gastrostomie leisten.

Weitere Erfahrungen bleiben abzuwarten. **Glimm** (Magdeburg).

32) **Pell-Ilderton.** A case of hair ball in the stomach.

(Brit. med. journ. 1907. Januar 5.)

Ein 29jähriges Mädchen kommt wegen heftigen, langdauernden Erbrechens und einer sehr beweglichen Geschwulst im Epigastrium zur Operation. Man findet und entfernt mit Erfolg eine Haarmasse von der Gestalt des Magens, $3^3/_4 : 2^3/_4 : 1^3/_4$ Zoll groß, 63 g schwer im trockenen Zustand. Pat. setzt die 14 Jahre bestehende Angewohnheit, ihre Haare abzubeißen, fort. **Weber** (Dresden).

33) **H. Kramer.** Beiträge zur Pathologie und Therapie der gutartigen Pylorusstenosen.

(Beiträge zur klin. Chirurgie Bd. LI. p. 289.)

Die Arbeit bringt eine Zusammenstellung der in der v. Czerny'schen Klinik bis 1905 behandelten Fälle von gutartiger Pylorusstenose, unter Einrechnung der von Petersen-Machol bereits bis 1900 publizierten Fälle, und berücksichtigt insbesondere den Dauerzustand der Anastomosen und deren spätere Funktion. Die 139 operierten Fälle betreffen: Ulcusstenosen 111, Stenosen durch Ulcuskarzinom und Stenosen zweifelhaften Charakters 9, Stenosen bei Cholelithiasis 13, Verätzungsstenosen 4, Stenosen bei Tuberkulose 2.

Der Umfang der Arbeit gestattet nur, Einzelheiten zu berichten. So erklärt Verf. die Dauerheilung nach großen Ulcustumoren, welche klinisch als Karzinom imponierten, durch die Annahme, daß es sich entweder nicht um maligne Entartung oder um Spontanheilung von Karzinomen gehandelt habe.

Von 94 mit Karzinomverdacht operierten Ulcusstenosen erwiesen sich 9 bei der Operation als Karzinome, während ein Übergang in Malignität nach mehr als 2 Jahren nicht vorkam.

Die relative Häufigkeit von Kollapstod nach Gastroenterostomien (5) erklärt sich aus der Weite der Indikationsstellung. Letale Blutungen aus Ulcusarrosionen nach Magenoperationen sind 3 verzeichnet, während günstig verlaufene Ulcusblutungen nach Magenoperationen 5mal beobachtet wurden.

Im ganzen wurden wegen gutartiger Pylorus- und Duodenalstenosen in 138 Fällen 154 operative Eingriffe mit 160 Einzeloperationen und einer Gesamtmortalität von 15,6% vorgenommen.

Die Gastroenterostomie wurde stets nach v. Hacker ausgeführt, und zwar vor 1896 mit Naht in 13 Fällen bei einer Mortalität von 2 Fällen, seit 1896 aus-

schließlich mit dem Murphyknopf, und zwar bei gutartiger Stenose (einschließlich 5 Resektionen) in 112 Fällen, von denen 9 vor dem Knopfabgange starben. Der Knopfabgang erfolgte meist am 12. und 13. Tage und nur 7mal nach dem 25. Tage. Von 100 einfachen Gastroenterostomien nach v. Hacker sind 10% gestorben: 3 an Kollaps, 4 an Pneumonie, 1 an Blutung, 1 an Kachexie, 1 an Peritonitis. Circulus vitiosus entstand nie, Knopfrückfall in 4 Fällen, dessentwegen 2 Nachoperationen ausgeführt wurden. Da Verf. die Gefahren des Knopfrückfalles für gering hält, und nur 1mal Knopfinsuffizienz vorkam, verteidigt er den Murphyknopf gegenüber der Naht, welche keine nachgewiesenen Vorteile und die Nachteile der Verlängerung der Operationsdauer und größeren Infektionsmöglichkeit habe.

Von 108 Fällen von Gastroenterostomie und Pyloroplastik sind insgesamt noch 64 Pat. am Leben bei einer Beobachtungsdauer von 1—13 Jahren. Nach mehr als 5 Jahren leben noch 28. Von 57 mehr als 5 Jahre beobachteten Pat. erlagen ihrem Leiden später noch 3, keiner an Karzinom. Verf. schließt, daß die Gefahren des Ulcuskarzinoms innerhalb der ersten 6—7 Jahre nach der Operation gering sind. Eine sekundäre Verengerung der Knopfanastomose erfolgte in 7, Ulzerationsbildung an der Anastomose in 4 Fällen.

Die Nachuntersuchung von 35 Ulcusstenosen ergab beschleunigte Magenentleerung in 7, rechtzeitige in 13, erschwerte in 15 Fällen, unter letzteren aber nur 3 mit Erbrechen. Die Salzsäuresekretion war in 10 Fällen normal, in 14 Fällen übernormal, in 6 Fällen fehlend, in 5 Fällen verringert oder zweifelhaft.

Unter 73 überlebenden, mit Gastroenterostomie behandelten Stenosepatienten sind 32 beschwerdefrei, 37 haben leichte und nur 3 starke Beschwerden.

Auch nach den funktionellen Spätresultaten ist demnach der Murphyknopf der Naht gegenüber nicht geringwertiger. Dagegen ist das diätetische Verhalten der Pat. für den Dauererfolg der Operation sehr häufig ausschlaggebend.

Reich (Tübingen).

34) **A. W. Mayo Robson.** Duodenal ulcer and its treatment.

(Brit. med. journ. 1907. Februar 2.)

Verf. berichtet in einer ausführlichen Arbeit seine großen klinisch-operativen Erfahrungen über das nicht so seltene Geschwür des Duodenums. — R. schätzt das Verhältnis des Duodenal- zum Magengeschwür auf 1 : 2. Merkwürdig und noch ungeklärt ist das Verhältnis, in dem die Geschlechter befallen sind: $^3/_4$ aller Duodenalgeschwüre befallen den Mann, $^1/_4$ die Frau, im geraden Gegensatz zum Magengeschwür! Der erste Teil des Duodenums, d. h. der Teil, dessen Grenze ein unmittelbar unterhalb der Papille gelegener, von Ochsner nachgewiesener Sphinkter darstellt, gehört klinisch, physiologisch und entwicklungsgeschichtlich zum Magen.

Die Unsicherheit der Symptome, ihre Vieldeutigkeit, ihr Schwanken sind die Ursache, warum so oft ein Duodenalgeschwür jahre- und jahrzehntelang als Dyspepsie, Gicht, Neurose, Katarrh, Gallensteinkolik, Appendicitis, Kolitis usf. angesehen wird. R. geht daher ausführlich auf die Symptome ein. Das mittlere Alter ist bevorzugt, indessen hat R. auch im Alter von 16 und über 70 wegen Ulcus duodeni operiert. Der Schmerz findet sich etwas über und rechts vom Nabel und bietet zeitlich die bekannte Übereinstimmung mit dem Übertritt des Mageninhaltes ins Duodenum dar, tritt also 3—4 Stunden nach der Nahrungsaufnahme auf, d. h. mittags gegen 12, nachmittags ungefähr um 5 Uhr und oft kurz vorm Zubettgehen oder nach kurzem Schlafe. Dieser nächtliche Schmerz ist in vielen seiner Fälle sehr bezeichnend gewesen. Da die Schmerzen verursacht werden durch den Reiz des sauren Magensaftes, so werden sie gemildert durch erneute Nahrungsaufnahme, die den Magensaft bindet, ein charakteristisches Symptom dieser Kranken. Der Schmerz bleibt gewöhnlich örtlich begrenzt; wenn er in selteneren Fällen ausstrahlt, so tut er dies nach rechts hin und täuscht eine Cholecystitis vor. Die Schmerzanfallszeiten sind getrennt durch freie Pausen völligen Wohlbefindens. Die Hyperchlorhydrie, die Spannung des rechten M. rectus, die sekundäre Magenerweiterung, Abmagerung, leichte ikterische Färbung durch einen begleitenden Katarrh,

saures Aufstoßen, Brennen in der Herzgrube sind unterstützende Hilfsmittel zur Diagnose; aber oft genug bleibt das Duodenalgeschwür unerkannt, weil symptomlos oder verdeckt durch anderes, und macht sich zum erstenmal bemerkbar durch eine schwere Darmblutung oder einen Durchbruch.

Fast alle Duodenalgeschwüre bluten im Laufe ihres Bestehens, und doch wird die Blutung so oft übersehen, weil das Blut fast nie erbrochen wird, und der Nachweis von Stuhl oft nur chemisch oder mikroskopisch erbracht werden kann. R. hat mehrere Pat. mit Duodenalulcus im Zustande höchster Anämie operiert, die angaben, niemals Blut im Stuhl oder durch Erbrechen verloren zu haben.

R. berechnet das Verhältnis der Perforation eines Duodenalgeschwüres zur Zahl seiner Operationen auf 10%, während Chvostek 42%, Collin bis zu 69% Perforationen beim Ulcus duodeni annimmt. Die frühzeitige Operation der Perforation gibt leidlich günstige Erfolge; sehr wesentlich ist dabei die Übernähung des Geschwüres. Alle Fälle, in denen man sich mit einfacher Drainage begnügte, sind tödlich ausgegangen. Außer der Übernähung begnügt sich R. mit der Drainage des Operationsgebietes und des Beckens und empfiehlt dringend nach dem Eingriff die halbsitzende Stellung. Die Sterblichkeit hofft er, in künftiger Zeit auf 5—10% vermindern zu können.

Die Vernarbung eines Ulcus duodeni kann zur Magenerweiterung führen, ferner zu chronischer Gallen- und Pankreassaftstauung. In einem Falle glaubte R. einen Sanduhrmagen vor sich haben, bis sich schließlich herausstellte, daß es sich um den stark erweiterten Magen und den infolge einer Duodenalulcusnarbe riesig geblähten Anfangsteil des Duodenums, vom Magen durch den teilweise erhaltenen Pylorusring getrennt, handelte. In einem anderen Falle vermochte er zwar die Gallenstauung, die infolge von Ulcusnarbe an der Papille entstanden war, durch die Cholecystenterostomie zu beseitigen, aber die Stauung des Pankreassaftes führte zu Glykosurie, Azetonurie und Tod.

Dreimal operierte R. wegen primären Karzinoms des Duodenums, das klinisch wie eine Pylorusstenose verlief. Eine Beziehung zum Duodenalulcus konnte er nicht nachweisen, auch ist es unwahrscheinlich, daß eine solche besteht. Dagegen spricht die Häufigkeit des Ulcus im Verhältnis zur Seltenheit des Karzinoms.

Die chirurgische Behandlung des Ulcus duodeni gibt sehr befriedigende Erfolge; die innere führt für sich allein wohl nie zum Ziele. Die Behandlung des Duodenalgeschwüres überhaupt ist nach R.'s Meinung und Erfahrung die hintere Gastroenterostomie mit ganz kurzer Schlinge. Abgesehen von der Perforation hat er 66 Fälle von Ulcus duodeni operiert, ohne Todesfall! Besonderen Wert legt er auf die fast sitzende Stellung der Pat. nach der Operation und rühmt ihren günstigen Einfluß auf die Atmung, aufs Herz, auf den Magenabfluß, aufs Erbrechen, auf die Bequemlichkeit der Pat. und — bei der Perforationsperitonitis — auf die Ableitung der Sekrete ins Becken. Äußerst wichtig erscheint ihm neben dieser Stellung die warme Einhüllung der Pat. in einen Anzug vor, während und nach der Operation. Dieses Fernhalten aller Abkühlung bewahrte seine Fälle fast ausnahmslos vor Lungenentzündungen, ein Umstand, den er gegenüber seinen im übrigen Europa gemachten Erfahrungen besonders betont!

Unter 155 von ihm gesammelten Fällen von Operationen wegen Perforation eines Ulcus duodeni starben 103 (66% Sterblichkeit!), heilten 52. Die innerhalb der ersten 24 Stunden vorgenommenen Operationen geben eine Sterblichkeit von 37%, alle späteren 83%. Die zur Vermeidung einer Wiederkehr des Ulcus unumgänglich nötige Gastroenterostomie fügt er, um dem Chok der verlängerten Operationsdauer zu entgehen, am liebsten einige Zeit später hinzu, nicht während der primären Operation. Um die ins Becken fließenden Sekrete — bei sitzender Stellung! — abzuleiten, legt er stets von einer besonderen suprapubischen Öffnung aus ein Drain ins Becken hinunter.

Weber (Dresden).

35) **A. Loyel.** Beiträge zur Jejunostomie.

(Beiträge zur klin. Chirurgie Bd. LI. p. 608.)

Die Garrè'sche Klinik verfügt über eine Erfahrung über 25 Jejunostomiefälle, von denen 20 Karzinome, 5 klinisch als Ulcus diagnostizierte Erkrankungen

betrafen. Es waren 4 operative Todesfälle an Ulcusblutung, an eitriger Peritonitis, an Marasmus und Lungenembolie und ein später Todesfall an interkurrenter Pneumonie zu verzeichnen.

Bei Karzinomen wurde die Operation ausgeführt, wenn die Gastroenterostomie entweder technisch nicht ausführbar oder, wie bei Beteiligung der Cardia, wegen Sanduhrmagens und Atonie nicht indiziert war. Meist bestand ein fühlbarer Tumor, oder die Abmagerung. die Heftigkeit der Beschwerden, der chemische Magenbefund ließen ein ausgedehntes Karzinom vermuten. Die spezielle Indikation wurde bei inoperablen Karzinomen immer erst während der Operation gestellt. Die gemachten Erfahrungen führten zu einer Einschränkung der Indikationsstellung, insofern Fälle mit Karzinom des Peritoneums und Ascites, mit ausgedehnten Metastasen und Perforation des Magentumors künftig ausgeschlossen werden sollen, weil der an sich geringfügige Eingriff für diese Fälle doch zu schwer und gefährlich ist. Bei allen anderen Fällen wurde durch die Jejunostomie durchweg eine Gewichtszunahme von 1—3 Pfund und ein sofortiges Aufhören der Schmerzen und des Erbrechens erzielt. In der Hälfte der Fälle blieben die Schmerzen bis zum Tode weg, in der anderen Hälfte kehrten sie wieder, was bei der Natur des Leidens nicht zu verwundern ist. Die durchschnittlich erzielte Lebensdauer nach der Operation betrug 87 Tage.

Von den 5 als Ulcus operierten Fällen erwiesen sich 2 durch den weiteren Verlauf als Karzinome. In den anderen 3 Ulcusfällen handelte es sich je um Ulcusblutung, Sanduhrmagen und Ulcus mit Pylorusstenose.

Beim Ulcus mit seinen Komplikationen ist die Jejunostomie der Gastroenterostomie als weniger gefährlich vorzuziehen bei schlechtem Allgemeinzustande des Pat. Sie bildet hierbei einen vorbereitenden Eingriff, wenn wegen bestehender Pylorusstenose die Gastroenterostomie nachgeschickt werden soll, und ein definitiv kuratives Verfahren, wenn sich auch später keine Stenose entwickelt oder eine bereits bestehende sich zurückbildet. Die Entlastung des Magens durch die temporäre Jejunostomie ist so wertvoll, daß sich deren Kombination mit Gastroenterostomie bei Ulcusfällen mit Stenose oder bedrohlichen Symptomen (Blutung, Perigastritis) sehr empfiehlt.

In allen Fällen wurde die Fistelbildung nach der modifizierten Methode von Witzel ausgeführt, weil sie technisch am einfachsten ist. Die Fistel ist stets suffizient und schließt sich spontan nach Entfernung des Schlauches.

Reich (Tübingen).

36) **Dsirne.** Leukocytose und Appendicitis.

(Chirurgia 1906. Nr. 119. [Russisch.])

D. tritt warm für die Leukocytenzählung bei Appendicitis als wertvolles Hilfssymptom ein. Er hat das große Material Sonnenburg's durchgearbeitet, dessen Standpunkt er energisch verteitigt. »Es müssen alle Symptome herangezogen werden, und nur bei deren Unsicherheit gewinnt die Leukocytenzählung eine entscheidende Bedeutung.« An der Hand von 13 geschickt gewählten Kurven (aus der Zahl von über 1000), die gut reproduziert sind, bespricht Verf. die Bedeutung der exzessiven Erniedrigung der Zahl, sowie der Vermehrung. Niedrige Zahlen (unter 10000) beweisen entweder, daß der Körper die Infektion überwunden hat, und es tritt Heilung ein (kongruente Kurven), oder daß die Infektion den Körper überwunden hat (gekreuzte Kurven). Hohe Zahlen (über 20000) sind in der ersten akuten Zeit des Anfalles bloß ein Zeichen der »septischen Infektion des Körpers«; erst nach Abklingen des Anfallles zeigt die hohe Leukocytenzahl den Abszeß an, dann ist sie aber oft das einzige Anzeichen gewesen.

D. empfiehlt seinen russischen Kollegen nachdrücklich, sich immer mehr dieses wichtigen Hilfsmitttels bei der Diagnose der Appendicitis zu bedienen.

Oettingen (Berlin).

37) **Moty.** Appendicite et fièvre typhoide.

(Echo méd. du Nord 1906. August 5.)

M. bringt ein typisches Beispiel eines im Beginne ganz unter den Erscheinungen einer akuten Appendicitis perforativa verlaufenden Typhus bei einem Sol-

daten, der vor 9 Jahren einen schweren Appendicitisanfall überstanden hatte. Bei der jetzt sofort vorgenommenen Operation fanden sich am Wurmfortsatz nur alte Verwachsungen und chronisch-entzündliche Erscheinungen ohne Schleimhautgeschwüre und ohne pathologischen Inhalt. Bei der Operation fielen starke Drüsenschwellungen im Mesenteriolum des Fortsatzes und im benachbarten Mesenterium auf. Keine Besserung nach der Operation, Tod 5 Tage später. Die Autopsie ergab, daß ein beginnender Typhus vorlag. Die histologische Untersuchung des entfernten Wurmes zeigte: 1) Spuren einer alten Perforation, 2) Appendicitis chronica, gleichzeitig Appendicitis subacuta im Entwicklungsstadium. Demnach hatte die frühere, jetzt latente Appendicitis das Krankheitsbild des beginnenden Typhus in einer Weise modifiziert, daß die richtige Diagnose zunächst unmöglich war.

In einem zweiten Falle handelte es sich um Koexistenz eines akuten Appendicitisanfalles und eines beginnenden Typhus; nach raschem Abklingen der Appendicitiserscheinungen setzten 2 Tage später allmählich die Typhuserscheinungen ein.

Typhus und Appendicitis können sich gegenseitig in verschiedener Weise beeinflußen: 1) Eine latente chronische Appendicitis gibt dem Typhus das Gepräge einer allgemeinen akuten Perforationsperitonitis mit Ausgang vom Wurm oder 2) auch einer chronischen Peritonitis. 3) Die alte Appendicitis wird durch den Typhus zu akuter Exazerbation während des Verlaufes der Erkrankung angefacht. 4) Der Typhus kann ausnahmsweise auch zu Entstehung einer sekundären Appendicitis nach mehr oder weniger langer Zeit Veranlassung geben; im Wurm sind dann Typhusbazillen nachweisbar. 5) Im allgemeinen verschlimmern sich Typhus und Appendicitis gegenseitig.

Mohr (Bielefeld).

38) F. v. Mangoldt. Aphorismen zur Appendicitis.

(Deutsche Zeitschrift für Chirurgie Bd. LXXXV. p. 105.)

v. M. erkennt, wie aus vorliegender Arbeit erhellt, die Vorzüge und Ungefährlichkeit der Appendicitisfrühoperation zwar an, neigt aber zu Zweifeln über die Möglichkeit einer allgemeinen Einführbarkeit derselben. Abgesehen davon, daß die Operation nicht Eigentum des praktischen Arztes werden kann, scheitert auch im Spital ihre Anwendbarkeit daran, daß gar zu oft die Pat. erst nach 2 Tagen eingeliefert werden. Übrigens ist M. auch der Ansicht Sonnenburg's, daß unbedingt nur die schwersten akuten Perityphlitisfälle die Frühoperation erfordern, bei anderen ein abwartendes Verhalten gestattet und eine, je nach Lage des Falles, individualisierende Behandlung ratsam ist. Er bespricht unter Zugrundelegung der v. Büngner'schen Einteilung der perityphlitischen Krankheitserscheinungsformen die letzteren betreffs der jeweilig empfehlenswertesten Therapie. Über die Art dieser klärt am besten seine Operationsstatistik über die von ihm von 1898—1906 meist im Carolahaus in Dresden behandelten Fälle auf. Es wurden im ganzen 175 Pat. operiert, und zwar 10 mittels Frühoperation, sämtlich geheilt; 8 mittels Intermediäroperation vom 3.—5. Tage, wovon 6 † = 75%; 52 mittels Spätoperation in der Zeit vom 5. Tage an nach Beginn des akuten Anfalles, 8 Pat. † = 15,3%; 105 mittels Intervalloperation, sämtlich genesen.

Von den sehr mannigfachen Allgemeinbemerkungen interessierte den Ref. besonders v. M.'s Nachbehandlung nach Eröffnung von Abszessen durch die freie Bauchhöhle hindurch. Er ließ in solchen Fällen früher die großen Gazetampons, mit denen die gesunden Därme abgedämmt waren, liegen, beobachte danach aber häufig starken Meteorismus mit üblen Folgen, als Darmprolaps, Darmfistelbildung, Ileus usw. Jetzt nimmt er deshalb nach Entleerung, Reinigung und Gazedrainage der Abszeßhöhle die absperrenden Tampons heraus und ersetzt sie durch kleinere und kürzere Gazestreifen. Über sämtlichen Gazedrains werden 2—3 die Hautwundränder nähernde Seidennähte gelegt, die aber nur mit Schleifen geknüpft werden, um beim Gazewechseln auf- und wieder zugebunden werden zu können.

Hervorzuheben ist ferner eine eingehende Besprechung des von v. M. bei Bauchaffektionen, insbesondere bei retrocoecalen Abszessen nachgewiesenen Perkussionssymptomes des Bruit de pot fêlé. v. M. hat selbst hierüber schon in unserem Blatte 1906 Nr. 24 berichtet, worauf es genüge an dieser Stelle zu verweisen.

Meinhard Schmidt (Cuxhaven).

39) Bruce. Appendicitis; some points in diagnosis and treatment based on over 600 operations.

(Brit. med. journ. 1906. Dezember 15.)

B. ist eifriger Verfechter der »frühesten« Operation des akuten Anfalles; denn in den ersten 48 Stunden, dem Zeitraume der sog. Frühoperation, kann schon viel Unheil geschehen. Ist Eiter vorhanden, oder hat ein Durchbruch stattgefunden, so soll die Überführung des Kranken in sitzender Stellung (Fowler's Position) geschehen. Niemals Morphium vor Sicherstellung der Diagnose! Stets muß der Wurmfortsatz entfernt werden; in den Händen eines erfahrenen Operateurs hat das Suchen danach keine Gefahren. Nach Operation einer ausgebreiteten Peritonitis Fowler's halbsitzende Stellung. Während der Nachbehandlung gibt B. viel Kochsalzlösung in der von Murphy angegebenen Weise: Aus geringer Höhe, wenige Zoll über der Einlaufebene, läuft tropfenweise Kochsalzlösung durch ein mit wenigen, sehr engen Öffnungen versehenes Ansatzrohr in den Mastdarm, wo sie — etwa 1 Liter stündlich — sofort aufgesogen wird. **Weber** (Dresden).

40) Doebbelin. Zur Frage der Frühoperation der Blinddarmentzündung.

(Deutsche militärärztl. Zeitschrift 1907. Hft. 1.)

D. hat in der Zeit vom 1. Oktober 1905 bis 30. September 1906 50 Appendicitisfälle im Garnisonlazarett II Berlin operiert; von diesen starben 3 = 6%. Zwei Todesfälle betrafen am 4. Tage Operierte, ein Todesfall einen am 7. Tag operierten Mann. Von 42 innerhalb der ersten 3 Tage operierten starb keiner. 34 = 73,9% wurden dienstfähig, 9 = 18,4% Invalide. D. ist ein ausgesprochener Anhänger der Frühoperation; er operiert, sobald die Diagnose Blinddarmentzündung feststeht. Die 50 Fälle sind einzeln beschrieben.

Herhold (Brandenburg).

41) O. Kappeler. Ein Beitrag zur chirurgischen Behandlung der Epityphlitis im Bruchsacke.

(Deutsche Zeitschrift für Chirurgie Bd. LXXXV. p. 283.)

Der Fall von Appendicitis im Bruchsacke, den K. selbst zu versorgen hatte, betrifft einen 61jährigen Landwirt, dessen seit 18 Jahren bestehender rechtsseitiger Leistenbruch im Laufe der Zeit sich stets vergrößert hatte und nie mehr ganz reponibel war. Zu verschiedenen Malen hatten schmerzhafte Anschwellungen stattgefunden, die mühsam reponiert waren. Eine derartige Anschwellung, und zwar doppeltmannsfaustgroß, war auch der Grund der Aufnahme im Spital, wobei die Bruchgeschwulst nur mäßig druckempfindlich war, übrigens weder Fieber noch Einklemmungserscheinungen bestanden. Nach 7 Tagen, in denen noch Stuhlgänge weiter erfolgten, Verschlechterung des Befindens, Verhaltung der Gase, beginnender Meteorismus, Nahrungsverweigerung. Die Operation ergab neben wenig klarem Bruchwasser ein großes Konvolut zusammengewachsener Darmstücke. Bei den Versuchen, diese zu isolieren, gerät man in jauchige Abszeßhöhlen, deren eine den nahe seiner Basis perforierten und reichlich dünnen Kot entleerenden Wurmfortsatz enthält. Übrigens wird konstatiert, daß der Bruch Blind- und Dünndarmschlingen enthält, und wird die Operation durch völlige Resektion des Bruchinhalts erledigt. Danach Exzision des Bruchsackes samt einer Hydrokele nebst Hoden. Heilung.

Dem eigenen Falle fügt K. eine Kompilation aller sonstigen (33) Fälle bei, die in einer Tabelle zusammengestellt und besprochen werden. Dabei ergaben sich folgende Gruppenbildungen: I. 13 Fälle, wo nur Blinddarm und Wurmfortsatz vorlagen. Davon a. Blinddarm verwachsen, 3 Fälle, b. Blinddarm nicht verwachsen, 10 Fälle. II. 20 Fälle, wo außer dem Wurmfortsatz, mit oder ohne Blinddarm, noch andere Darmteile im Bruchsacke waren. a. Darmteile unter sich und mit dem Bruchsacke verwachsen, 5 Fälle. b. Darmteile nur verklebt und vollständig

frei, 15 Fälle. 18 der Kranken litten an Peritonitis des Bruchsackes mit und ohne allgemeine Peritonitis. Von ihnen sind 9 gestorben, dagegen die 15 Kranken ohne Peritonitis des Bruchsackes sämtlich mit dem Leben davongekommen. Die vorgenommenen Operationen waren ziemlich mannigfach; teilweise wurde auch zweizeitig operiert (Sekundärdarmresektion). Der von K. gemachte Eingriff, primäre Resektion des ganzen verbackenen Darmklumpens, inkl. Processus vermiformis, ist der erste seiner Art und empfiehlt sich zur Einbürgerung in die Praxis.

Abbildung des Darmresektionspräparates und Literaturverzeichnis von 21 Nummern ist beigefügt. **Meinhard Schmidt** (Cuxhaven).

42) **Schaible.** Spontaneous amputation of an appendix vermiformis contained in a femoral hernia sac.

(Albany med. annals 1907. Januar.)

Bei der Operation eines eingeklemmten rechtsseitigen Schenkelbruches bei einer 80jährigen Frau fand Verf. nach Inzision des sehr engen Bruchsackhalses und Reposition von eingeklemmtem Dünndarm an der Innenseite des Bruchsackes verwachsen ein Gebilde, das ein ziemlich kurzer, obliterierter Wurmfortsatz mit dünnen Enden zu sein schien, ohne Verbindung mit dem Blinddarme, von dem er anscheinend durch Druckwirkung amputiert worden war; ein deutliches Mesenteriolum haftete dem Gebilde an. Die mikroskopische Untersuchung des Wurmrestes ergab chronische, obliterative Appendicitis.

Die Amputation erfolgte vermutlich sehr allmählich durch Druck von seiten der sehr engen Bruchpforte und auch wohl des Bruchbandes, das seit 3 Jahren getragen wurde. **Mohr** (Bielefeld).

43) **Chitale-Bhajekar.** Transposition of caecum and appendix.

(Brit. med. journ. 1907. Februar 2.)

Kurze Erwähnung eines Falles von Blinddarm mit Appendix als Inhalt eines eingeklemmten, angeborenen Leistenbruches der linken Seite bei einem 3jährigen Knaben. Heilung. Im übrigen war ein Situs inversus nicht nachweisbar.

Weber (Dresden).

44) **G. Turner.** Intestinal obstruction in association with the vermiform appendix.

(Brit. med. journ. 1906. Dezember 15.)

Der Darmverschluß durch den Wurmfortsatz kann erstens verursacht werden durch die Entzündung oder ihre Folgen während des Anfalles (3 Fälle), während der Genesung oder nach der Operation (23 Fälle), bei der Rückfallappendicitis 2 Fälle), in einer späteren Zeit (19 Fälle). Diese 47 Fälle verteilen sich auf 2500 Appendicitiden, so daß auf ungefähr 53 Fälle 1 Darmverschluß entfällt.

Verwachsungen sind die Hauptursache für das Auftreten eines Ileus nach Appendicitis; breite, flächenhafte Verklebungen führen im allgemeinen zum rein mechanischen Verschluß, band- und strangartige zu Strangulationen. Bauchfellverklebungen werden meist schnell beseitigt an Stellen lebhafter, freier Peristaltik, bleiben aber bestehen und sind am stärksten entwickelt da, wo die Peristaltik normalerweise gehemmt ist: in den Lendentaschen, an der Flexur, an der Leber, der Milz, der letzten Ileumstrecke. An diesen Stellen finden sich denn auch meistens die Darmverschlüsse: im Becken oder an seinem Rande.

Während des akuten Anfalles ist der Ileus selten rein mechanischer, meist vorwiegend entzündlicher Art; Mischungen beider hat T. 3mal operiert. Während der Genesung vom Anfall oder von der Operation beobachtete er 23 Fälle von Ileus, deren frühester nach 2 Tagen, deren spätester nach 35 Tagen auftrat. Meist ist der Ileus veranlaßt durch den schrumpfenden Abszeß oder durch breite Verklebungen im Becken; bandartige Verwachsungen treten gewöhnlich nicht so frühzeitig auf. 4 Monate bis zu 17 Jahren nach dem akuten Anfall kam es zur Einklemmung in 19 Fällen. Mit einer Ausnahme, die das absteigende Kolon betraf, handelte es sich stets um Verlegungen des Dünndarmes.

Nicht so ganz selten sind Ileuserscheinungen infolge von Verwachsungen des Wurmes ohne Appendicitis, derartig, daß sich ein Strang findet, der Gelegenheit zu Abschnürungen gibt.

Die diagnostische Aufgabe deckt sich mit der beim Ileus überhaupt. Am schwierigsten sind die Fälle zu erkennen, die während der Genesung von allgemeiner Peritonitis sich langsam entwickeln. Liegen die Verhältnisse unklar, so gibt T. Kalomel halbstündlich in kleinen Dosen, bis Winde erfolgen oder das Bild des Ileus sich vervollständigt hat. Die vermehrte Peristaltik gibt oft einen Fingerzeig, an welcher Stelle einzugreifen ist.

Durch frühzeitige Operation der akuten Appendicitis wird man eine Anzahl Ileusfälle vermeiden können. Ein Mittel, das Bauchfell an Verwachsungen zu hindern, gibt es leider noch nicht.

Von den 46 Pat. starben 7 ohne Operation, 4 bei 6 Enterostomien, 15 bei 33 Radikaloperationen des Ileus; nur 18 genasen! Die Enterostomie ist wenig befriedigend, aber zuweilen die einzige Lebensrettung. **Weber** (Dresden).

45) **Mériel.** Un cas de volvulus du caecum.

(Province méd. 1906. Nr. 37.)

Der 63jährige Kranke litt seit Jahren an häufig wiederholten Kolikanfällen, die sich schließlich zu ausgesprochenen Ileusanfällen steigerten; einem solchen, sehr akut auftretenden Anfall erlag der Kranke. Bei der Autopsie fand sich ein Volvulus des in das linke Hypochondrium verlagerten Blinddarmes, der infolge von Verwachsungen irreponibel war; Perforation an der Vorderwand des Blinddarmes, beginnende Peritonitis.

Die auch in anderen ähnlichen Fällen beobachteten, oft über Jahrzehnte sich hinziehenden, rasch vorübergehenden Kolikanfälle sind als unvollständige Torsionen des abnorm gelagerten Blinddarmes mit spontaner Rückdrehung aufzufassen, bis schließlich der Volvulus irreponibel wird. Die Verlagerung des Blinddarmes ist vermutlich angeboren. **Mohr** (Bielefeld).

46) **E. J. Golischewski.** Zwei Fälle von Darmeinklemmung in der Fossa subcoecalis.

(Russ. Archiv für Chirurgie 1906. [Russisch.])

Leider handelt es sich auch hier wieder um Fälle, die nicht diagnostiziert wurden. Da aber bisher nur drei operierte Fälle dieser Art bekannt sind, will ich diese beiden kurz anführen.

1) Der 34jährige Pat. war mit plötzlich auftretenden Schmerzen im ganzen Leib erkrankt und hatte 7 Tage Kot erbrochen, bis sein Arzt es für geraten hielt, ihn zum Chirurgen zu schicken. Pat. starb während der Operation, bei der in der Fossa subcoecalis eine ca. 17 cm lange brandige Dünndarmschlinge gefunden wurde. Ein vom Blinddarm ausgehender Strang soll sie eingeschnürt haben.

2) Vor 2 Tagen bekam der 30jährige Arbeiter in der ganzen rechten Hälfte des Leibes Schmerzen, die rasch zunahmen. Er kam mit stark aufgetriebenem Leibe und kotigem Erbrechen ins Krankenhaus. Das Bauchfell enthielt viel blutigseröse Flüssigkeit. Eine um 180° gedrehte Dünndarmschlinge fand sich in der Fossa subcoecalis. Trotzdem der Schnürring eng war, ließ die Schlinge sich leicht entwickeln und wies nur eine kleine verdächtige Stelle auf, die übernäht werden konnte. Verschluß des Bauchfells, ohne daß der Recessus zerstört wurde. Heilung.

V. E. Mertens (Breslau).

47) **R. Schultze.** Beitrag zur Kenntnis des angeborenen Nabelschnurbruches.

(Deutsche Zeitschrift für Chirurgie Bd. LXXXV. p. 779.)

S. operierte zwei interessante Fälle von Nabelschnurbruch. **Fall 1.** Mädchen, dessen Nabelschnur kaum fingerlang gewesen sein soll, am 3. Lebenstage operiert. Es bestand am Nabel eine hühnereigroße Geschwulst, durch deren Wände Darm-

schlingen erkennbar waren. Nahe ihrem Pol eine kleine, Mekonium entleerende Fistel. Durch den After waren noch keine Stuhlentleerungen erfolgt. Bei der Operation fand sich als Bruchinhalt eine der Bauhin'schen Klappe nahesitzende Dünndarmschlinge, deren Kuppe in ein kurzes, offen gebliebenes und in die erwähnte Fistel mündendes Meckel'sches Divertikel überging. Proximal und distal von letzterem war der Darm ziemlich stark verengert. Beide Darmenden wurden deshalb außerhalb des Bezirkes der Verengerungen reseziert und zirkulär genäht. Radikale Bruchoperation. Tadellose Heilung mit Schaffung richtiger Defäkationstätigkeit. Fall 2. Ebenfalls ein Mädchen, mit orangengroßer Bruchgeschwulst, deren Wände am 1. Lebenstage bläulichweiße, stark durchscheinende Darmschlingen erkennen ließen, aber schon am zweiten Tage sich trübten, so daß dann zur Operation geschritten wurde. Der Bruchsack enthielt ca. einen Eßlöffel gelblicher, seröser Flüssigkeit und Darmschlingen, die unter sich und mit der Bruchpforte leichte, frische Verklebungen besaßen. Eine der Darmschlingen steht mit der Innenfläche des Bruchsackes an dessen Kuppe durch einen 1 cm langen, $^1/_2$ cm breiten Strang in Verbindung. Derselbe wird durchtrennt und, keine Lichtung auf der Schnittfläche zeigend und vom Blinddarme 10—12 cm entfernt, für den obliterierten Ductus omphalo-mesentericus gehalten. Am Darme wird an seiner Abschneidungsstelle eine Anzahl Lembert'sche Serosanähte zur Sicherheit angelegt. Reposition des Darmes, Radikaloperation. Nachdem zunächst Mekoniumentleerung durch den After stattgefunden, trat am 2. Tage Verstopfung und am 3. Tage Kotentleerung durch die aufgeplatzte Wunde ein, und bildete sich bei wieder sich einstellender analer Defäkation eine Kotfistel, die sich aber nach ca. 3 Wochen spontan schloß. Der Sitz der Kotfistel am Darme wird wohl der Abtragungsstelle des Lig. omphalo-mesenteric. entsprochen haben. Die anatomischen Verhältnisse beider Fälle sind durch skizzierte Zeichnungen verdeutlicht. Den kasuistischen Mitteilungen folgen sehr lesenswerte Allgemeinbemerkungen zur Anatomie, Bildungsgeschichte und operativen Behandlung der Nabelschnurbrüche.

Meinhard Schmidt (Cuxhaven).

48) **Fiedler.** Zur Therapie der großen Nabelschnurbrüche.

(Deutsche med. Wochenschrift 1907. Nr. 3.)

Bei dem 4 Tage alten Kinde fanden sich bei der Operation, welche mit zirkulärer Umschneidung des Nabelringes ausgeführt wurde, als Bruchinhalt die ganze Leber, sowie einige Dünndarmschlingen. Die innere Membran der Hülle war mit der Leber ziemlich fest verwachsen. Es gelang unter geringen parenchymatösen Blutungen, die auf Kompression standen, die Leber zu lösen und zurückzubringen. Schluß der Bauchwunde durch durchgreifende Nähte. Heilung.

Borchard (Posen).

49) **Sarzyn.** Hernie mit zwei Bruchsäcken und inkarzeriertem Dünndarmkarzinom.

(Chirurgia 1906. Nr. 119. [Russisch.])

In zweifacher Hinsicht interessanter Fall. An einem 47jährigen Bauer wurde wegen eingeklemmten Bruches die Herniotomie gemacht. Es ergab sich folgendes Bild: » . . . . über dem harten, prall gefüllten Bruchsack liegt ein zweiter langer, leerer Bruchsack; er ist 8 cm lang, sein Hals ist nicht sichtbar, da er über dem inneren Leistenring liegt. Beide Bruchsäcke sind leicht zu isolieren.

Im eröffneten Hauptbruchsack liegt eine Dünndarmschlinge, die einen apfelsinengroßen Tumor trägt. Dieser nimmt $^3/_4$ des Darmumfanges ein und scheint innen erweicht.«

Operation: Resektion eines entsprechenden Stückes Dünndarm, Abtragung beider Bruchsäcke, Schluß der Wunde ohne Radikaloperation mit Tamponade des unteren Wundwinkels. Nach 5 Wochen geheilt entlassen.

Das Präparat ließ ein Adenokarzinom erkennen, das fast den ganzen Umfang des Darmes einnahm, das Lumen bis auf Bleistiftdicke einengte und dadurch die Symptome der Inkarzeration hervorrief, obgleich nur Irreponibilität wegen der Größe des Tumors bestand.

Oettingen (Berlin).

50) **Pólya** (Budapest). Inkarzeration zweier Dünndarmschlingen in einem Bruchsacke.

(Wiener klin. Rundschau 1907. Nr. 3.)

Verf. teilt einen Fall von Einklemmung zweier Darmschlingen in einem Leistenbruche mit; die Einklemmung entstand ganz plötzlich beim Heben einer schweren Last. Es handelt sich um zwei unmittelbar benachbarte Dünndarmschlingen, die auf dem mit dem Bruchsacke verwachsenen Processus vermiformis ritten. Operative Heilung. Den Schluß bilden Betrachtungen über den Entstehungsmechanismus. **Schmieden** (Bonn).

51) **H. Mohr** (Bielefeld). Brucheinklemmung von Appendices epiploicae.

(Münchener med. Wochenschrift 1907. Nr. 4.)

In dem beschriebenen Falle eines 62jährigen Mannes, der seit einigen Jahren einen sehr kleinen, leicht reponiblen Leistenbruch hatte, trat plötzlich, nachdem schon einige Monate der letztere nicht mehr ganz zurückschiebbar gewesen, Brucheinklemmung auf, und fanden sich bei der Operation in dem Bruchsacke drei benachbarte Appendices epiploicae der Flexura sigmoidea, die eine lang ausgezogen, im Fundus verwachsen, vom Darm abgetrennt, aber nicht gedreht, die beiden anderen mit ihren verdickten Zipfeln in einer verengten Stelle des Halses eingeklemmt und der Gangrän nahe. **Kramer** (Glogau).

52) **Staehlin.** Resection of ten feet two inches of small intestine with recovery.

(Annals of surgery 1907. Januar.)

Es handelte sich um Brucheinklemmung bei einem 47jährigen Manne. 10 Fuß 2 Zoll gangränösen Darmes wurden reseziert und die Stümpfe End zu End vereinigt. Genesung. **Herhold** (Brandenburg).

53) **Ellefsen.** Om behandling of ileus med electricitet.

(Tidskrift for den norske laegeforening 1907. Nr. 3.)

Ein 37jähriger Pat. war 2 Tage lang mit subkutanen Atropininjektionen vergeblich behandelt worden. Bevor man zur Laparotomie schritt, versuchte E. die Anwendung eines starken Induktionsstromes. Die eine Elektrode lag im Mastdarm, die andere wurde über den Leib geführt. Dauer der Anwendung 20 Minuten. Danach Abgang von Winden. Heilung. **Revenstorf** (Hamburg).

54) **Shirving.** Multiple internal diverticula (invaginations?) of the small intestine.

(Brit. med. journ. 1907. Februar 2.)

S. berichtet über eine eigentümliche Erscheinung, die er bei Gelegenheit der Operation eines eingeklemmten Bruches bei einem 33jährigen Manne beobachten konnte. Er bemerkte auf der Konvexität der aus ihrer Einklemmung befreiten Schlinge auf einer Strecke von etwa 9 Zoll sechs eigentümliche, in gleichem Abstand voneinander stehende, hohle, blind endigende, fingerartige, 1 bis 2 Zoll lange Einstülpungen der ganzen Darmwand, die schräg ins Darminnere vorragten. Versuche, diese »umgekehrten« Divertikel wieder auszustülpen, mißlangen, so daß der Darm in diesem Zustande zurückgebracht wurde. Die Einstülpungen beschränkten sich streng auf die eingeklemmt gewesene Darmschlinge und waren voneinander getrennt durch anscheinend entzündliche, leichte Verdickungen der Darmserosa, die rechtwinklig zur Längsachse des Darmes gelagert waren. Die Vorgeschichte ergab keinerlei Anhaltspunkte. Die Entstehung ist ungeklärt. Pat. wurde geheilt und blieb beschwerdefrei bis auf leichte, ziehende Schmerzen in der Leiste nach der Arbeit. **Weber** (Dresden).

Originalmitteilungen, Monographien und Sonderdrucke wolle man an *Prof. E. Richter* in Breslau (Kaiser Wilhelmstraße 115), oder an die Verlagshandlung *Breitkopf & Härtel*, einsenden.

Druck und Verlag von Breitkopf & Härtel in Leipzig, Nürnbergerstraße 36/38.

Zentralblatt

für

CHIRURGIE

herausgegeben

von

K. Garrè, F. König, E. Richter,
in Bonn, in Berlin, in Breslau.

Vierunddreißigster Jahrgang.

Wöchentlich eine Nummer. Preis des Jahrganges 20 Mark, bei halbjähriger Vorauszahlung. Zu beziehen durch alle Buchhandlungen und Postanstalten.

Nr. 21. **Sonnabend, den 25. Mai.** **1907.**

Mitteilung.

Wir teilen hierdurch unseren Lesern mit, daß Herr Geheimrat **Garrè** an Stelle Exzellenz v. Bergmann's die Leitung des Zentralblattes mit übernommen hat.

König. Richter.

Breitkopf & Härtel.

(Aus der chirurgischen Abteilung des städtischen Krankenhauses I zu Hannover. Oberarzt: Prof. Dr. Schlange.)

Mitteilung zur Technik der Thiersch'schen Transplantation.

Von

Dr. **Karl Försterling,**

I. Assistenzarzt.

Zu den Ausführungen des Herrn Dr. Vogel in Nr. 13 ds. Bl. möchte ich mitteilen, daß sich auch uns die sogenannte Fensterung der Thiersch'schen Läppchen sehr bewährt hat. Sie wird seit über 10 Jahren in der von Prof. Schlange geleiteten Abteilung stets angewendet. Die Herstellung der Fenster geschieht fast genau in der von Vogel beschriebenen Weise, nur daß das Stückchen dabei nicht exzidiert, sondern aufgeklappt wird. Dadurch wird der Defekt ein sehr minimaler und doch für sich etwa ansammelnde Sekrete ein guter Abfluß geschaffen. Wir wenden die Durchlochung deshalb an, weil stets nur möglichst große Hautstücke transplantiert werden, bei denen das Abfließen von Sekreten nach den Seiten hin natürlich sehr erschwert wäre.

Von der zu deckenden Wunde werden die Granulationen vorher abgetragen. Es geschieht dieses durch ein scharfes, schmales Skalpell, ähnlich wie bei der Herstellung der Thiersch'schen Läppchen, nur daß der abgetragene Granulationslappen natürlich dicker ist. Es wird dabei Wert darauf gelegt, etwa darunter gelegenes, schwieliges Narbengewebe mit zu entfernen, so daß man nachher möglichst auf normales Gewebe transplantiert. Zu vermeiden ist tunlichst das Tupfen, damit von den Granulationen nicht Keime auf die frischgeschaffene Wundfläche übertragen werden. Die Blutung steht auf Kompression sehr bald. Die Anwendung des scharfen Löffels wird in der Regel vermieden. — Nach dem Auflegen der Transplantationen werden diese mit der Schere gefenstert, es wird etwas Jodoform- oder anderes Pulver sehr dünn aufgepudert und sodann trocken verbunden. War die zu transplantierende Wunde rein, so wird der Verband nach ca. 6 Tagen entfernt, und es ist dann fast stets eine völlige, lückenlose Heilung vorhanden. Sezernierte die Wunde noch, so wird nach 3—4 Tagen der Verband gewechselt und je nach Befund feucht oder trocken weiter behandelt.

Mißerfolge sind uns bei diesem Verfahren kaum vorgekommen.

---

1) **C. W. Cathcart.** The essential similarity of innocent and malignant tumours. A study of tumour growth. With eighty-six illustrations for the most part photographic reproductions from specimens.

Bristol, **John Wright & Co.,** 1907.

Verf. versucht in seiner Monographie den Nachweis zu bringen, daß gutartige und bösartige Geschwülste im wesentlichen gleich sind, eine deutliche Abstufung zwischen beiden nicht besteht, sondern zahlreiche Übergangsformen die bisher künstlich offen gehaltene Kluft zwischen gutartigen und bösartigen überbrücken. Die Grenze ist nicht scharf und wohl ausgeprägt, vielmehr verwaschen: bösartige und gutartige Geschwülste unterscheiden sich nur dem Grade nach! C. lenkt das Augenmerk besonders auf drei Gesichtspunkte: 1) Allmählicher Übergang von gutartig zu bösartig. 2) Umwandlung von gutartig zu bösartig an demselben Tumor. 3) Auftreten gewisser bösartiger Zeichen an sonst durchaus gutartigen Geschwülsten. — Im einzelnen schildert er nun in Wort und Bild den allmählichen Übergang vom gutartigen Chondrom zum bösartigsten Chondrosarkom an zehn ausgesuchten Fällen. In ähnlicher Weise erläutert er die Verhältnisse an 16 Fällen von Knochentumoren, an 14 myelogenen Knochengeschwülsten und stellt als Grade der Bösartigkeit folgende Abstufungen auf: außergewöhnliches örtliches Wachstum, örtliche Dissemination, Dissemination durch den Kreislauf, örtliche Infiltration. — Im nächsten Abschnitt behandelt er an vielen Beispielen die Umwandlung eines lange gutartig gewesenen Tumors in einen bösartigen und das Auftreten bösartiger Formen unter einer größeren Anzahl von Geschwülsten gleicher Struktur an demselben Menschen. Solche Beispiele bieten ihm Hautfibrome, Hautcysten, Warzen, Blasenmolen, Parotistumoren, Mammageschwülste, Myome, Thyreoidgeschwülste, Blasenpapillome, Kehlkopftumoren.

Wenn demnach Verf.s Folgerung, daß bösartige und gutartige Geschwülste sich im Wesen nicht voneinander unterscheiden, richtig ist, so ergeben sich daraus mehrere wichtige Schlüsse: Alle Versuche, die Entstehungsursache der Geschwülste zu erklären, müssen in gleicher Weise gutartige und bösartige Formen berücksichtigen. So lange man das Karzinom als eine Krankheit für sich auffaßt, wird das Suchen nach einem Heilmittel voraussichtlich erfolglos sein müssen. Mit Rücksicht auf die operative Behandlung ist keine Geschwulstart mit völliger Sicherheit von jedem Verdachte der Bösartigkeit freizusprechen. Denn jeder gutartige Tumor hat Verwandte vom gleichen Bau, die mehr oder weniger bösartig sein können. Die Einteilung der Geschwülste sollte nicht auf Grund ihrer feineren Struktur allein aufgebaut werden, sondern vor allem ihre Neigung zur Bösartigkeit berücksichtigen; denn diese ist weit wichtiger als der anatomische Aufbau an sich.

Die Unterlagen für seine Arbeit bot dem Verf. zum größten Teile die Sammlung des Royal College of Surgeons in Edinburg, zum geringeren die Literatur. Dem Buche sind auf 38 Seiten zahlreiche gute Makro- und Mikrophotographien beigegeben.

Weber (Dresden).

---

2) **C. Ritter.** Die Neubildung von Lymphdrüsen beim Karzinom und Sarkom.

(Deutsche Zeitschrift für Chirurgie Bd. LXXXVI. p. 532.)

Text eines von R. auf der Naturforscherversammlung im vorigen Jahre gehaltenen Vortrages, in dem Verf. an seine bereits in einer früheren Arbeit (cf. dieses Blatt 1906 p. 110) beschriebenen Befunde erinnert. Er fand dieselben seitdem in einer Serie neuer Beobachtungen bestätigt. Selbstbericht des Autors findet sich bereits im Jahrgange 1906 dieses Blattes p. 1250.

Meinhard Schmidt (Cuxhaven).

---

3) **Kreuter.** Erfahrungen mit Skopolamin-Morphium-Chloroformnarkosen. (Aus der chirurg. Universitätsklinik in Erlangen. Prof. Graser.)

(Münchener med. Wochenschrift 1907. Nr. 9.)

Nach anfänglichen, durch Darreichung zu großer Morphium-Skopolamindosen veranlaßten Mißerfolgen sind seit 1905 in der Erlanger Klinik erneut in über 100 Fällen die beiden Narkotika in Kombination mit der Inhalationsnarkose in Anwendung gezogen worden. $1^1/_2$ und $^1/_2$ Stunde vor Beginn der Narkose wurden je 4 dmg Skopolamin und 1 cg Morphin (bei Frauen je 3 dmg des ersteren) in die Vorderarme injiziert — bei aufgeregten Personen am Abend vorher 0,5 Veronal verabfolgt — und dann unter Fernhaltung aller äußeren Reize die Chloroformnarkose eingeleitet. In 14% trat gar keine Wirkung der Injektionen ein; in den übrigen Fällen verlief die Einleitung der Narkose überraschend ruhig, kam es kaum zu einer leichten Exzitation und konnte der Dämmerschlaf ohne Unterbrechung in das volle Toleranzstadium übergeführt werden. Der Chloroformverbrauch betrug 22,7 g pro Stunde im Durchschnitt; ausschließlich handelte es sich um langdauernde und eingreifende Operationen. Zwei Todesfälle nach der Narkose (Erbrechen in $^1/_3$ der Fälle nach dieser) werden auf die Methode derselben nicht zurückgeführt, die vielmehr als durchaus gefahrlos bezeichnet wird. Als Kontraindikationen derselben bezeichnet K. alle Operationen im Gesicht, in der Mundhöhle und den Respirationswegen wegen der Gefahr der Aspiration im Dämmerschlaf, als Nachteile der Methode das subjektiv unangenehme Trockenheitsgefühl und die Unsicherheit der Skopolaminwirkung. Ihnen stehen als Vorteile die Gefahrlosigkeit der kleinen Dosierungen, die Ersparnis an Chloroform, die Sekretionsbehinderung unter dem Einfluß des Skopolamins und damit die Einschränkung der postoperativen Pneumonien gegenüber.

Kramer (Glogau).

---

4) **P. Mulzer.** Das Auftreten intravitaler Gerinnungen und Thrombosen in den Gefäßen innerer Organe nach Äther- und Chloroformnarkosen. (Aus der kgl. chir. Universitätsklinik zu Königsberg.)

(Münchener med. Wochenschrift 1907. Nr. 9.)

Aus seinen experimentellen Untersuchungen über das Auftreten von Gerinnungen und Thrombosen in den Gefäßen innerer Organe nach länger dauernden tiefen Äther- und Chloroformnarkosen teilt M., durch die Veröffentlichungen Lichtenberg's und Engelhardt's (s. dieses Blatt 1907) veranlaßt, mit, daß auch er eine zellauflösende Wirkung der Äther- und Chloroformdämpfe nachweisen konnte. Das Primäre sei eine Schädigung der roten Blutkörperchen durch das Narkotikum, die sekundär, begünstigt durch verschiedene andere Ursachen, ein Verkleben und eine Gerinnung mit Bildung resp. Ausscheidung von Fibrin hervorrufe. Ob noch außerdem die Gerinnbarkeit des Blutes narkotisierter Tiere erhöht werde, konnte M. nicht mit Sicherheit entscheiden; tatsächlich fand er, daß Blut, aus der Carotis nach der Narkose entnommen, etwas schneller gerinnt, wie vorher. Der Hämoglobingehalt ist nach der Narkose vielleicht etwas herabgesetzt, die Zahl der roten Blutkörperchen ganz beträchtlich vermindert, sie selbst z. T. in ihrer Form deutlich verändert oder körnig zerfallen. — In beiden Versuchsreihen zeigte sich das Auftreten dieser pathologischen Veränderungen innerhalb der Gefäße, der Lungen, Leber und Nieren unabhängig von der Menge des Narkotikums und der Art der Lagerung; auch waren durch die Anordnung der Experimente Aspiration oder Abkühlung als ursächliche Momente ausgeschlossen, wie auch, daß es sich um postmortale Gerinnungen handelte.

Kramer (Glogau).

---

5) **F. Kuhn** und **M. Rössler.** Catgut, steril vom Schlachttier, als frischer Darm vor dem Drehen mit Jod oder Silber behandelt. I. Mitteilung.

(Deutsche Zeitschrift für Chirurgie Bd. LXXXVI. p. 150.)

In der sehr inhaltsreichen und verdienstlichen Abhandlung wird hervorgehoben, daß, um ein einwandsfreies Catgut herzustellen, es nicht genügt, das von den Fabriken gehandelte Rohcatgut in geeigneter Weise antiseptisch zu präparieren, sondern daß schon die ersten Maßnahmen zur Catgutgewinnung und Bearbeitung, bei denen es in den Fabriken nicht mit der erwünschten Reinlichkeit herzugehen pflegt, nach hygienischen Prinzipien sauber und womöglich aseptisch vorzunehmen sind. Es werden von den Verff. konstruierte Geräte beschrieben und abgebildet, deren Anwendung eine hygienisch einwandsfreie Catgutpräparation, beginnend mit der Schlitzung der den gesunden Schlachttieren entnommenen Därme, sodann deren sogenannte »Schleimung«, gestattet. Vor der Drehung der Därme soll sodann eine erstmalige Desinfektion derselben stattfinden; ihr folgt die Drehung,

ebenfalls in einem Apparate von eigener Konstruktion der Verff., einem botanisiertrommelähnlichen Behälter, der mittels eingeführter Heißluft desinfizierbar ist, endlich die chemische Schlußimprägnierung mit einem Desinfiziens. Zur Desinfektion ihres Catguts — sowohl im Verlauf von dessen Herstellung, als zum Schluß — bedienen sich die Verff. des Jodes und des Silbers, aus zweierlei Gründen. Erstlich haben sich diese beiden Mittel bereits für die aseptische Catgutherstellung am besten bewährt, zweitens scheinen sie die geeignetsten, um dem Catgutfaden für sein biologisches Verhalten im lebenden Körper, seine Resorptionsfähigkeit usw. die nötigen Eigenschaften zu verleihen. Über die Wechselbeziehungen zwischen Jod und der Tätigkeit der Leukocyten, über seine resorptionsbefördernden Kräfte usw. besteht kein Zweifel, und ähnliche Kräfte scheinen nach neueren Untersuchungen (Credé und seine Schule) auch dem Silber, das vielleicht elektrolytisch wirksam ist, zuzugehören. Auf Einzelheiten ihrer chemischen Catgutpräparierung behalten sich die Verff. vor, noch zurückzukommen, ebenso wie auf Berichte über die klinische Anwendung.

Zur Kennzeichnung der neuen für Catgutbereitung von den Verff. aufgestellten Grundsätze mögen diese Notizen genügen. Doch ist hervorzuheben, daß ihre Arbeit auch eine vollständige Übersicht aller bisher gebrauchten Catgutzubereitungsmethoden enthält, sowie aus der Literatur gesammelte Berichte über bedenkliche Infektionen mit dem nach älteren mangelhaften Verfahren bereiteten Catgut. Auch ist zum Schluß ein 210 Nummern zählendes Literaturverzeichnis beigefügt.

Meinhard Schmidt (Cuxhaven).

---

6) **M. Cohn** (Bukarest). Mit Bezug auf die Anwendung des Collargols.

(Revista de chir. 1907. Nr. 2.)

Der Verf., dem bereits eine eigene, größere Erfahrung bezüglich der therapeutischen Anwendung des kolloidalen Silbers bei Puerperalinfektionen zur Verfügung steht, tritt in seiner Arbeit jenen entgegen, die im Collargol nur ein wenig wirksames Mittel mit vorübergehendem Erfolge sehen wollen. Auf Grund der Literatur und der letzten Veröffentlichungen gelangt er zu dem Schluß, daß wir in dem Mittel eine gute Stütze in der Bekämpfung verschiedenartiger Septhämien besitzen, und daß die Anwendung desselben in allen einschlägigen Fällen angezeigt ist, so lange bis wir spezifische Mittel zur Verfügung haben, die nicht nur den Anforderungen der Laboratoriumsgelehrten, sondern auch denjenigen der Kliniker vollauf genügen.

E. Toff (Braila).

---

7) **S. Oppenheimer.** »Grippe« from the otological standpoint.

(Amer. journ. of surgery 1907. Februar.)

Kurze Übersicht über die Charakteristika der Ohrerkrankungen bei Influenza. Die Infektion ist nach O. nur eine vom Nasopharynx fortgeleitete, die hämatogene Möglichkeit wird nicht in Betracht gezogen. Das Hauptsymptom ist stets die intensive Hyperämie, die hämorrhagische Entzündung, die sich besonders im äußeren Gehörgang und bei Myringitis durch blutige Bläschen dokumentiert. Bei der Mittelohrentzündung werden mit Moos vier Formen unterschieden, von denen wieder die hämorrhagische und die heftige eitrige Entzündung aller Teile des mittleren Ohres für typisch gehalten werden. Das Einsetzen der Grippe-Otitis ist plötzlich; die ausgesprochen akuten Symptome treten sehr rasch auf. Andererseits ist die Eiterung länger hingezogen. Bei Ergriffensein des Warzenfortsatzes fällt die rasche Zerstörung des Knochens und die Ausstrahlung des Schmerzes auf die ganze entsprechende Kopfseite oder die Lokalisation der Schmerzen auf die temporooccipitale Naht hinter dem Proc. mastoid. auf.

Goebel (Breslau).

---

8) **H. Waserman.** Zur Frage von der Entstehung und Behandlung der infektiösen Thrombose des Sinus cavernosus.

(Czasopismo lekarskie [Lodz] 1907. Nr. 2.)

Zu den von Dwight und Germain aus der Literatur samt eigenen zusammengestellten 186 Fällen der Erkrankung fügt Verf. zwei seiner Beobachtungen hinzu. In der Ätiologie (abgesehen von den äußerst seltenen primären marantischen Thrombosen, die hier nicht in Frage kommen) steht im Vordergrunde irgendein akuter infektiöser Prozeß am Gesicht und seinem Skelett und am Ohr. Die Fortschreitung der Thrombose bis zum Sinus cavernosus geschieht entweder per continuitatem (in den Sinus mündende Venen) oder durch Verschleppung infektiöser Partikel nach dem Sinus, wobei die Zwischenstämme intakt bleiben. Meist tritt die Erkrankung doppelseitig ein, u. zw. so, daß die anderseitige sich sofort der initialen durch den Sinus circularis Riedleyi anschließt. Zur Symptomatologie sind im Verlaufe einer benachbarten lokalen Infektion eintretender Exophthalmus, Ophthalmoplegie, Chemosis, Blindheit bei pyämischer Temperatur und oft freiem Sensorium hervorzuheben. Verlauf ungünstig. Spontan sind nur 14 Fälle mit dem Leben davongekommen. Die einzige Aussicht auf Rettung ist nur von seiten des chirurgischen Eingriffes zu erwarten. Bislang sollte diese Frage nur theoretisch aufgeworfen worden sein, außer einem Falle von Bircher, dessen Ausgang nicht erwähnt ist. Bircher, Dwight, Germain schlagen den Krause'schen Weg zum Ganglion Gasseri vor, Voss die Methode von Lexer und Krönlein (temporäre Resektion der oberen Orbitalwand).

Z. Radlinski (Krakau).

---

9) **K. Vohsen** (Frankfurt a. M.). **Beitrag zur Stau- und Saugtherapie im Ohr und oberen Luftwegen.**

(Münchener med. Wochenschrift 1907. Nr. 9.)

V. hat einen heilenden Einfluß der Stauung auf akute und chronische Katarrhe der Nase und des Rachens nicht feststellen können und verwirft auch die Anwendung der Stauungshyperämie bei nicht operierten Warzenfortsatzerkrankungen. Die Luftverdichtung und -Verdünnung in der Nase zur Erzielung einer Saug- und Stauwirkung lasse sich ohne den Sondermann'schen Apparat einfach durch Zusammenpressen und Ansaugen der Nasenhöhlenluft bei zugehaltener Nase beliebig oft und stark erzeugen und dadurch bei geeigneter Kopfhaltung die Entleerung einer kranken Nebenhöhle in bequemster Weise erreichen.

Kramer (Glogau).

10) **O. Muck** (Essen). **Aphoristische Mitteilungen von Beobachtungen über den Einfluß der vom Gehörgang aus durch Saugwirkung hervorgerufenen Stauungshyperämie auf Paukenhöhleneiterungen.**

(Münchener med. Wochenschrift 1907. Nr. 9.)

Auf Grund genauen Studiums der Saugwirkung auf eitrige Entzündungen der Paukenhöhlenschleimhaut hält M. nur die einfachen chronisch eitrigen Schleimhauterkrankungen des Mittelohres für die Stauungstherapie geeignet, während er von dieser die kariösen und desquamativen Prozesse ausschließt. Bei akut eitrigen Erkrankungen mit protrahiertem Verlauf, und zwar bei ungünstiger Lage der Perforation, bei hochgradiger Schleimhautschwellung mit zapfenförmiger Perforation und zähschleimig-eitriger Absonderung hat sich ihm das Saugverfahren außerordentlich bewährt; durch die Saugwirkung wird der geschwellten Schleimhaut Flüssigkeit entzogen und durch das regelmäßige Absaugen des Exsudats einer Eiterretention vorgebeugt. Das Verfahren wirkt sowohl durch die mechanische Entlastung der Schleimhaut vom Exsudat, als auch durch die passive Hyperämie und die durch die Saugwirkung entstehende »Auswaschung des Gewebes« günstig.

Kramer (Glogau).

11) **R. Hoffmann.** **Über entzündliche Affektionen in der Orbita und am Auge im Gefolge von Eiterungen der Nebenhöhlen der Nase unter Mitteilung eigener Beobachtungen.**

(Zeitschrift für Augenheilkunde Bd. XVI. Ergänzungsheft.)

Entzündliche Affektionen in der Orbita im Gefolge von Nebenhöhleneiterungen entstehen entweder durch Fortpflanzung der Entzündung durch den Knochen hindurch mit oder ohne Einschmelzung oder Nekrose des Knochens oder auf dem Wege der Venenverbindungen durch fortgeleitete Phlebothrombose oder von solcher ausgegangener Embolie. Weiter können Störungen in der Orbita mittels

des anastomosierenden Gefäßsystems durch passive Hyperämie herbeigeführt werden.

Die an den Durchbruch sich anschließende epiperiorbitale Abszeßbildung führt bei Durchbruch von der Stirnhöhle her zu einer geschwulstförmigen Hervorwölbung am inneren oberen Orbitalwinkel oder gerade unter dem oberen Lid oder am äußeren Augenwinkel. Hier kann eine Verwechslung mit Abszeß der Tränendrüse unterlaufen. Bildet sich der Abszeß hinter dem Orbitalrand und dem Bulbus, dann kann die Verdrängung des Bulbus das erste Symptom des Durchbruches sein. Ein Orbitalabszeß kann durch Kompression des Tränensackes auch zu Epiphora Veranlassung geben und schließlich auch in den Tränensack durchbrechen. Bei mehr chronisch verlaufenden Fällen von Stirnhöhleneiterung pflegt das Sehvermögen nach dem Durchbruch erhalten zu bleiben, weil Verdickungen der Periorbita meist genügend Schutz gegen weiteren Durchbruch gewähren, so daß der Eiter durch die Lidsubstanz nach außen durchbricht.

Bei Eiterungen der Keilbein-, Siebbein- und Kieferhöhlen kommt es leichter zu Störungen des Sehvermögens, da diese Höhlen mehr an die hinteren Partien der Orbita grenzen und dadurch eine Periostitis leicht den Canalis opticus erreicht. Bei Verbreitung der Kieferhöhleneiterung auf dem Venenwege kommt in Betracht der Weg durch die Infraorbitalbucht, der längs der Ophthalmica inferior nach der inneren Wand der Augenhöhle oder schließlich längs eines Venenastes, der die äußere Wand der Kieferhöhle durchbohrt und sich in die Vena ophthalmica facialis ergießt. Die Affektionen der Orbita infolge Kieferhöhleneiterungen sind ungleich schwerer als solche nach Stirnhöhleneiterungen.

Bei Entzündungen des orbitalen Zellgewebes am Orbitalboden kann durch Beteiligung der Ciliarnerven Mydriasis entstehen.

Bei Entzündungen vom Siebbein her in der Tiefe der Orbita kann schon durch relativ geringe Infiltrationen eine Verlagerung des Bulbus bewirkt werden. Siebbeinzelleneiterung zusammen mit solcher des Tränensackes ist auch zur Beobachtung gekommen. Bei besonderer Widerstandskraft der Lamina papyracea kann auch ohne Perforation ein subperiostaler Abszeß sich ausbilden. Solche Fälle können als Primärleiden der Orbita imponieren.

Verf. teilt einen Fall von linksseitiger Stirn- und Siebbein-, rechtsseitiger Siebbein-, Kiefer- und Stirnhöhleneiterung mit nach Scharlachdiphtherie, die sich beiderseits auf Nase und Mittelohr fortgesetzt hatte.

Bei Keilbeinhöhlenerkrankungen wird wegen der nahen Beziehungen zum Canalis opt. leicht der Sehnerv in Mitleidenschaft gezogen. Die Dicke der die Keilbeinhöhle vom Canalis opt. trennenden Wand ist sehr verschieden. Verf. führt Fälle aus der Literatur und einen eigenen an, in denen eine Augenerkrankung auf eine Keilbeinhöhleneiterung zurückzuführen war. Eine ähnliche Rolle wie der Keilbeinhöhle kommt der hintersten Siebbeinzelle zu, die allein allerdings

kaum erkranken wird. — Von derselben Bedeutung für Fortpflanzung von Infektionen wie die Nebenhöhlen der Nase, ist der Tränensack.

E. Moser (Zittau).

---

12) **Eve.** Some operations for removal of malignant growths from the naso-pharynx.

(Brit. med. journ. 1907. März 2.)

Verf., Chirurg am London Hospital, beschreibt eine neue Art der zeitweiligen Oberkieferresektion zur Entfernung von Geschwülsten aus dem Nasen-Rachenraume, die er in zwei Fällen mit Erfolg übte. Ihr Hauptvorzug ist die geringe äußere Narbe. E. kommt mit dem einfachen Wangenschnitt aus; ein Nachteil besteht in der Durchschneidung einiger kleiner Facialisäste für den Mund und in der schwierigen Versorgung des Ductus parotideus. Über Einzelheiten der Technik gibt die mit zwei Abbildungen versehene Arbeit Auskunft.

Weber (Dresden).

---

13) **H. Brubacher.** Einfluß der Nervendurchschneidung auf die Struktur der Zahnpulpa.

(Virchow's Archiv Bd. CLXXXVII. p. 516.)

B. durchschnitt und resezierte bei zehn Hunden den Nervus maxillaris inferior. Danach beobachtete er eine hochgradige Atrophie der gesamten Zahnpulpa, während von einer Nekrose oder Entzündung derselben nie etwas zu sehen war. **Doering** (Göttingen).

---

14) **V. Veau** (Paris). Les fibro-sarcomes du cou extra-pharyngiens.

(Arch. de méd. des enfants 1907. Januar.)

Es gibt eine gewisse Anzahl von Fibrosarkomen des Halses, welche außerhalb des Nasen-Rachenraumes ihren Ursprung nehmen und schon von König als extrapharyngeale Polypen bezeichnet worden sind. Der Ausgangspunkt derselben ist ein sehr verschiedener, je nachdem er mit dem Periost, der Aponeurose, den Nervenstämmen oder gar den Hirnhäuten zusammenhängt. In anderen Fällen wird gar kein Stiel gefunden, und man bezeichnet die betreffenden Fibrosarkome als essentielle.

In anatomisch-pathologischer Hinsicht unterscheiden sich die betreffenden Geschwülste keineswegs von den Fibrosarkomen anderer Gegenden. Man findet denselben weißgelblichen Körper, welcher unter dem Messer knirscht und dieselben histologischen Charaktere.

Die Größe der Geschwülste ist eine sehr verschiedene; man findet haselnußgroße, die lange Zeit diese Größe beibehalten, und andere, welche in kurzer Zeit die Größe eines Kindskopfes erreichen. Fast alle derartigen Geschwülste sind anfänglich gutartiger Natur und werden nach einem kürzeren oder längeren Zeitraume bösartig. Ein

rechtzeitiges Erkennen der Krankheit und operatives Entfernen der Geschwulst ist also geboten. E. **Toff** (Braila).

---

15) **Forsyth.** Observations on the parathyroids and accessory thyroids in man.

(Brit. med. journ. 1907. Februar 16.)

Vorläufige Mitteilung über die Forschungsergebnisse der Parathyreoideae an 60 menschlichen Präparaten. Nur durch sehr genaues Zerlegen der Schilddrüse mit dem gesamten anhängenden Gewebe in dünne Scheiben von 3 mm Dicke und durch mikroskopische Durchmusterung gelang es F., mit Sicherheit das Parathyreoidgewebe nachzuweisen. Nur mit dieser höchst genauen Methodik der Untersuchung ist man imstande, Irrtümer zu vermeiden. Die Anzahl der Drüsen schwankt sehr: einigemal fand F. überhaupt keine, in anderen Fällen sechs auf einer Seite. Ebenso unbeständig ist ihre Lage! Die größte Anzahl findet man im ersten Lebensjahre, dann nimmt die Zahl allmählich mit zunehmendem Alter ab; nach dem 10. Lebensjahre fanden sich nie mehr als zwei. — Nebenschilddrüsen waren häufig vorhanden, besonders im Alter zwischen 30 und 60, selten dagegen unter einem Jahre. Diese Beziehungen von Alter, Nebenschilddrüsen und Glandulae parathyreoideae zueinander sprechen gegen die Berechtigung mancher Forscher, den letzteren eine so überaus große Bedeutung in physiologischer Hinsicht zuzusprechen. **Weber** (Dresden).

---

16) **Erdheim.** Tetania parathyreopriva.

(Mitteilungen aus den Grenzgebieten d. Medizin u. Chirurgie Bd. XVI. Hft. 4 u. 5.)

Drei Fälle von tödlich verlaufener Tetanie nach Kropfoperationen am Menschen gaben E. den Anlaß, die von Vassale und Generali 1896 aufgestellte Lehre nachzuprüfen, daß die Tetanie nicht auf Schilddrüsenverlust, sondern auf Entfernung der Glandulae parathyreoideae, der sogenannten Epithelkörperchen, zurückzuführen ist, daß es sich also um eine »Tetania parathyreopriva«, nicht um eine »Tetania thyreopriva« handle. Die sehr zahlreichen Experimente wurden aufs sorgsamste an zahmen Ratten ausgeführt; vor allem wurden zur sicheren Feststellung, in welchem Maße die Epithelkörperchen zerstört waren, nach dem natürlichen oder künstlichen Tode der Tiere die gesamten in Betracht kommenden Halseingeweide in lückenlosen Serienschnitten mikroskopisch untersucht. Die Ratten haben zwei Epithelkörper, am Rande der Schilddrüse in ihrer Substanz gelegen. Die fast regelmäßig vorkommenden akzessorischen Epithelkörper sind verschwindend klein und spielen funktionell keine Rolle. Wegen der Kleinheit der Epithelkörperchen war ihre Exstirpation unmöglich; sie wurden vielmehr mit einem spitzen, feinsten Thermokauter zerstört. Sehr übersichtliche anatomische Schemata und Kurven erleichtern den Überblick über die Versuchsresultate.

Es ergab sich, daß die Zerstörung beider Epithelkörper stets Tetanie erzeugt und zum Tode führt; keines der Tiere überlebte die Operation länger als 3 Monate. Als sehr bemerkenswerte und neuere Tatsache ist zu verzeichnen, daß die Tiere trophische Störungen, besonders konstant Entartung und Ausfall der Nagezähne zeigten; auch scheint Kataraktbildung vorzukommen.

Wurden nur $1^1/_2$ Epithelkörper vernichtet, so traten Tetanie und trophische Störungen gar nicht oder sehr milde auf. Exstirpation nur eines Epithelkörpers erzeugte nur in $^1/_3$ der Fälle Tetanie; diese war ganz flüchtiger Art; die Tiere blieben am Leben. Eine kompensatorische Hypertrophie des zurückgebliebenen Epithelkörpers war nicht mit Sicherheit zu konstatieren.

Daß auch beim Menschen die nach Kropfoperationen auftretende Tetanie auf den Verlust des Epithelkörpers zurückzuführen ist, beweisen die Obduktionsbefunde von drei Fällen; trotzdem ein vollauf genügender Rest von Schilddrüsensubstanz bei der Operation zurückgelassen worden war, gingen die Pat. an Tetanie zugrunde; an der Leiche konnte mit voller Sicherheit nachgewiesen werden, daß die Epithelkörperchen mit entfernt worden waren.

Es läßt sich demnach nicht mehr bezweifeln, daß die alte Lehre von den Folgen der Kropfexstirpation gründlich revidiert werden muß; die neue Anschauung lautet: Verlust der Schilddrüse macht Kachexie und Myxödem, Verlust der Epithelkörper Tetanie. Auch die frühere Lehre, daß Verlust der Schilddrüse bei Carnivoren Tetanie, bei Herbivoren Kachexie bedinge, ist hinfällig und in eben bezeichnetem Sinne zu korrigieren. Für den Chirurgen ergibt sich die höchst wichtige Konsequenz, daß von jetzt ab die Kropfoperationen so eingerichtet werden müssen, daß die Epithelkörperchen unbedingt geschont werden.

Obduktionsbefunde machen es ferner in hohem Maße wahrscheinlich, daß auch die aus anderen Ursachen entstehende Tetanie, die Tetania infantum, diejenige bei Magendilatationen, sowie die idiopathische Form auf Hypoplasie resp. Veränderungen der Epithelkörper beruht; für die Tetania gravidarum konnte E. das experimentell an Ratten nachweisen. Für andere Erkrankungen, welche man mit den Epithelkörperchen in Zusammenhang bringen wollte, wie Eklampsie, Paralysis agitans, Myasthenie, ist kein Beweis dafür erbracht.

Haeckel (Stettin).

Kleinere Mitteilungen.

(Aus der chirurgischen Universitätspoliklinik in Jena.)

Die Luxationsfraktur des Os naviculare pedis, eine typische Fußverletzung.

Von

Privatdozent Dr. **H. Jacobsthal.**

Zwei Fälle von Luxationsfraktur des Os naviculare am Fuß durch indirekte Gewalt, welche ich im vergangenen Jahr in der Jenaer chirurgischen Poliklinik

beobachtete, gaben Veranlassung, die Kasuistik dieser Verletzung, über die sich in den Lehr- und Handbüchern bisher nur sehr spärliche Angaben finden, genauer zu verfolgen.

Nippold, der sich auf meine Anregung hin dieser Arbeit unterzogen hat, ist es gelungen, im ganzen noch 43 Fälle von Verletzungen des Naviculare pedis zusammenzustellen, die demnächst in einer Dissertation veröffentlicht werden sollen[1].

Es ergab sich, daß das Charakteristische, das meine beiden Fälle dem Mechanismus der Entstehung, sowie den anatomischen Veränderungen nach bieten, in einer ganzen Reihe von Beobachtungen wiederkehrt, so daß man geradezu von einer typischen Verletzung reden kann. Leider sind die Angaben in der Literatur nicht ausreichend, um alle Fälle zu klassifizieren; immerhin läßt sich aus 16 genauer bekannten Fällen das klinische Bild zeichnen.

Die indirekte Luxationsfraktur des Naviculare, eine Verletzung, die ausschließlich bei Erwachsenen männlichen Geschlechts gesehen wurde, kommt zustande durch Sturz (Sprung) aus der Höhe, in einem meiner Fälle auch im Momente des Abspringens zu einem Hochsprunge. Hierbei trifft der Fuß in Spitzfußstellung auf den Boden auf und wird in seiner Längsachse von zwei Seiten her komprimiert, auf der Zehenseite durch den Anprall auf den Boden, auf der Fersenseite durch das Gewicht des Körpers (in einem Falle meiner Beobachtung auch durch das Gewicht einer nachfallenden schweren Kiste). Die Gewalten wirken auf den Bogen des Fußgewölbes im Sinne der Vergrößerung seiner Konvexität; an der am meisten in Anspruch genommenen Stelle des Dorsum, etwa in seiner Mitte, kommt es zu Bandrupturen. Keilbeine einerseits, Talus andererseits, durch die Gewalteinwirkung dorsal zum klaffen gebracht, plantar zusammengedrängt, quetschen das Naviculare dorsal heraus, wie die Finger den Kern einer geöffneten Pflaume. Bei der Stärke der einwirkenden Kräfte erleidet dabei das Naviculare gleichzeitig eine Kompressionsfraktur, nur einmal fand es sich intakt. Wie ersichtlich, ist die typische Dislokation diejenige dorsalwärts; bei den erwähnten 16 Fällen war denn auch 14mal die Verschiebung als dorsale zu bezeichnen, 2mal erfolgte allerdings eine vollständige Zertrümmerung des Knochens, bei der die Fragmente außer nach dem Dorsum auch nach der Planta disloziert wurden.

Was die Einzelheiten, die Prognose und Behandlung, sowie die übrigen beobachteten Frakturformen (Rißbrüche, Brüche durch direkte Gewalt) betrifft, so möchte ich auf die erwähnte Dissertation verweisen.

---

17) P. Albrecht. Über Lymphangiektasie.

(Deutsche Zeitschrift für Chirurgie Bd. LXXXVI. p. 299.)

A. berichtet einen Fall aus der Hochenegg'schen Klinik in Wien, den er dann, die Literatur über Lymphangiome, Elephantiasis, Filarienkrankheit, Chylorrhöe usw. heranziehend, eingehend epikritisch durchspricht. Der betreffende Kranke hatte schon in frühester Kindheit eine Hautrunzelung unterhalb der rechten Leistenbeuge. Dieselbe vergrößerte sich allmählich und war in den Schuljahren handtellergroß. In den folgenden Jahren kam es zu Entzündungsattacken in der Geschwulst, verbunden mit Hart- und Schmerzhaftwerden derselben bei Bettlägerigkeit, großen Schmerzen, sowie Fieber, selbst Schüttelfrösten. Es bildeten sich zahlreiche feine Wärzchen auf ihr, die öfter aufbrachen und bald klare, bald milchige Flüssigkeit entleerten. Im 21. Lebensjahre in die Klinik aufgenommen, zeigte Pat. starke Verdickung des rechten Oberschenkels, besonders oben und vorn. Die hier zahlreich stehenden Wärzchen wechseln von kleinster Größe bis zu Geschwülstchen von kleiner Haselnußgröße. Sie sind weich und kompressibel, verschieden gefärbt, weißlich, gelb, auch rötlich. In beiden Leisten finden sich

---

[1] Der Vortrag Deutschländer's auf dem diesjährigen Chirurgenkongreß wurde erst nach Abschluß der Arbeit gehalten und konnte daher nicht mehr berücksichtigt werden.

weiche kompressible, manchmal auch praller werdende Tumoren (veränderte Lymphdrüsen). Ferner wurden gelegentlich einer auf Verlangen des Kranken gemachten Thermokauterisation in Narkose rechts und links im Bauche weiche, zusammendrückbare Tumoren gefühlt, die der Lage nach auf die Plexus iliaci beziehbar waren. Flüssigkeitsabgang aus den Wärzehen wurde wiederholt und verhältnismäßig reichlich beobachtet. Die Flüssigkeit war nicht immer von gleicher Beschaffenheit, übrigens deutlich milchartig bzw. aus Chylus bestehend; denn sie zeigte mikroskopisch Fetttröpfchen, staubartig in der Flüssigkeit suspendiert. Bei fettreicher Kost schwollen die Hautwärzchen stärker an und wurde auch der Fettgehalt des aussickernden Fluidums größer, während bei Fasten gegenteilige Folgen eintraten. Die Kauterisationswunden, die dem Kranken gemacht waren, heilten, nachdem sie 1 Woche lang auch Chylorrhöe gezeigt hatten, rasch. Pat. wurde ungeheilt entlassen. In den folgenden 2 Jahren soll sich der Zustand noch verschlimmert haben, unter Neubildung weiterer Bläschen oder Warzen, die häufig platzten, und unter Zunahme der Schwellung des rechten Beines. Die mikroskopische Untersuchung eines exzidierten Hautstückchens zeigte das Bild eines kavernösen Lymphangioms, dazu reichliches Vorhandensein von glatten Muskelfasern in Form von Haufen, abnorme Größe der Schweißdrüsen und viele Herde kleinzelliger Infiltration, besonders um die Blutgefäße, sowie follikelartig angehäuftes adenoides Gewebe in der Cutis.

A. betrachtet das Leiden seines Pat. zunächst als ein angeborenes, das an seinem primären Sitz als ein kutaner Lymphnävus zu bezeichnen ist. Die zunächst nur an der Stelle des Oberschenkels vorhandene Lymphgefäßerweiterung griff infolge der wiederholten lokalen Entzündungen bzw. Infektionen auf immer weitere Lymphgefäßgebiete über, wobei die Gefäße infolge von Lymphstauung ihre Elastizität, die Suffizienz ihrer Klappen einbüßten und in den Leistendrüsen weiche krompressible Tumoren zur Ausbildung brachten. Der Zustand der Leistendrüsen glich völlig dem Bilde der namentlich von französischen Autoren beschriebenen Lymphadenokele. Den Ausfluß von Chylus aus den Wärzchen am Oberschenkel erklärt A. einfach durch Abfluß von Chylus aus den intestinalen Lymphplexus, die, wie er hervorhebt, normalerweise mit den Lymphgefäßen der Beine kommunizieren.

Allgemein-pathologisch weist A. darauf hin, daß sein Fall völlig der von den Franzosen als spezifische Tropenkrankheit in Anspruch genommenen Adenolymphokele entspricht und beweist, daß das Leiden nicht immer tropisch zu entstehen braucht und Leistendrüsenerkrankung auch nicht stets von den Drüsen primär entsteht, daß mithin tropische und einheimische Erkrankungen der Art nicht scharf trennbar sind. Ferner wird bemerkt, daß die Annahme von Stenosen bzw. Lymphabflußhindernissen im Ductus thoracicus zur Erklärung von Lymphangiektasien weder nötig noch jemals bündig bewiesen ist. Insbesondere scheint der Nachweis von Verstopfung von Lymphwegen durch Filarien oder deren Eier bezw. Embryonen, wie ihn Manson angab, niemals geführt zu sein. Wie bemerkt, sieht A. als wesentlichsten Grund der Lymphangiektasien häufig rezidivierende Entzündungen an.

Beigaben zur Arbeit sind ein Photogramm des Pat., Abbildung eines mikroskopischen Präparates, eine Skizze der Bauch- und Oberschenkelgefäße nach Mascagni und ein Literaturverzeichnis von 33 Nummern.

Meinhard Schmidt (Cuxhaven).

18) **Tédenat et Fuster.** Angiomes primitifs des muscles.

(Province méd. 1907. Nr. 8.)

Die Angiome der Muskeln sind nicht so selten, als sie es in der Literatur zu sein scheinen. Verf. hält sie sogar für die häufigsten Tumoren der Muskulatur. Er berichtet über drei Fälle, welche den Deltoideus, den Biceps und den Quadriceps betrafen. Die Behandlung richtete sich ganz nach der Art der Angiome. Zwei wurden exstirpiert; eins, das sehr blutreich war, mußte nach Unterbindung der zu- und abführenden Gefäße kauterisiert werden. **A. Hofmann** (Karlsruhe).

19) **Glänzel.** Über einen Fall von geheiltem schweren allgemeinen Tetanus. (Aus dem Georgenkrankenhaus zu Meiningen: Prof. Dr. Leubuscher.)

(Münchener med. Wochenschrift 1907. Nr. 5.)

Der Tetanus war bei dem 18jährigen Pat. 11 Tage nach einer Fingerverletzung, die vereiterte, zum Ausbruch gekommen. Der Kranke erhielt, nach seiner 3 Tage später erfolgten Aufnahme im Krankenhause, neben großen Dosen von Narkoticis (auch Veronal) Tizzoni's Antitoxin, insgesamt 7 g und 400 g Antitoxineinheiten des Höchster Antitoxins, innerhalb der nächsten Woche; die infizierte Wunde wurde geöffnet und mit Sublimat-Alkoholverbänden behandelt. Langsame Besserung, nach dem 5. Tage beginnend, und schließlich vollständige Heilung.

Kramer (Glogau).

20) **J. A. Heatly.** A case of tetanus. Recovery.

(Amer. journ. of surg. 1907. Februar.)

3jähriger Knabe mit Kopfwunde, die durch den Straßenkot gezogen war. Sublimatdesinfektion und primäre Naht. Vereiterung und Nekrotisierung nach 2 Tagen. Kieferklemme zuerst nach 10 Tagen bemerkt. Jetzt sofortige Injektion von 10 ccm von Mulford's Antitoxin, täglich wiederholt (4mal im ganzen), dann noch (bis 28 Tage nach der Verletzung) »New York State Antitoxin«, im ganzen 1850 ccm. Am 3. Tage der Injektionen entstand ein masernähnlicher Ausschlag, der 5 Tage anhielt; am 5. Tage Diarrhöe mit blutigen, teerfarbigen Stühlen für 2 bis 3 Tage. Höchste Temperatur 38,5°, Puls 140—160. Letzte Tetanussymptome 25 Tage nach Ausbruch verschwunden. Heilung der Kopfwunde durch Plastik.

Goebel (Breslau).

21) **K. Hochheim.** Ein Fall von traumatischer Spätapoplexie. (Aus der inneren Abteilung der städtischen Krankenanstalt Magdeburg-Sudenburg.)

(Münchener med. Wochenschrift 1907. Nr. 5.)

34jähriger Arbeiter bekam 9 Wochen nach einem schweren Falle mit dem Hinterkopf gegen eine Türkante, nachdem in der Zwischenzeit Schwindelgefühl, Kopfschmerzen und Gedächtnisschwäche aufgetreten waren, eine Apoplexie mit linksseitiger Lähmung, die sich erst nach langer Zeit besserte. Pat. war früher ganz gesund gewesen, hatte keine Lues durchgemacht und keine Krankheiten der Gefäße, des Herzens und der Nieren usw. dargeboten. **Kramer** (Glogau).

22) **Rose and Cook.** Report of case of cerebral abscess.

(Buffalo med. journ. 1907. Februar.)

Fall von Hirnabszeß mit ungewöhnlich raschem Verlauf, entstanden nach Extraktion einer alten Zahnwurzel vermutlich durch septische Embolie von der Kieferwunde aus. Bereits 2 Tage nach Beginn der ersten Symptome deutliche Herderscheinungen in der linken motorischen Zone; die Tags darauf ausgeführte Trepanation ergab hier diffuse eitrige Encephalitis mit walnußgroßer Abszeßbildung im Armzentrum. Tod 1 Stunde p. op. **Mohr** (Bielefeld).

23) **Anschütz.** Über palliative Operation bei Hirntumor.

(Allgem. med. Zentral-Zeitung 1906. Nr. 23).

Wenn eine Hirngeschwulst inoperabel oder nicht lokalisierbar ist, und stärkere Druckerscheinungen vorhanden sind, will Cushing über dem abhängigen Teil des Schläfenlappens, event. doppelseitig, unter sorgfältiger Schonung der Muskulatur, eine künstliche Hirnhernie anlegen, darüber Muskel, Fascie und Haut exakt vernähen. Dadurch wird der Druck herabgesesetzt und, dem Ort der Hernie entsprechend, kein wichtiges Zentrum in Mitleidenschaft gezogen. Mit dieser Operation gelang es Garrè bei einem 15jährigen Knaben mit hochgradigsten Hirndruck-

symptomen, die bereits infolge Sehnervenatrophie zu völliger Erblindung geführt hatten, sämtliche Druckerscheinungen zum Verschwinden zu bringen und die enormen Schmerzen zu beseitigen; auch die Stauungspapille bildete sich zurück, doch kehrte das Augenlicht nicht wieder. Die entstandene Hernie ist allerdings sehr groß und entstellend, aber der sonstige schöne Effekt der Operation läßt darüber hinwegsehen. Palliative Trepanationen in solchen Fällen sind berechtigt; man soll sie machen, ehe vollständige Sehnervenatrophie eingetreten ist.

Vorderbrügge (Danzig).

24) **Anschütz.** Beitrag zur Chirurgie der Kleinhirntumoren.

(Allgem. med. Zentral-Zeitung 1906. Nr. 51.)

Bei einem 45jährigen Manne hatte sich im Laufe von 9 Monaten folgendes Krankheitsbild entwickelt: rasende Kopfschmerzen, häufiges Erbrechen, hochgradiger Schwindel selbst bei Rückenlage, halbseitige Schwäche und Zwangslage (auf der entgegengesetzten Seite). Dazu kam Nackensteifigkeit und zuletzt Stauungspapille — kein Druckpuls. Trepanation über dem linken Kleinhirn zeigt, daß hier alles in Ordnung ist; daher wird in derselben Sitzung auch das rechte Kleinhirn freigelegt und hier eine dunkelrote, lambertnußgroße Geschwulst auf der Oberfläche des Lob. quadrangular sup. und inf. gefunden und leicht entfernt. Totale Naht. In der linksseitigen Trepanationswunde war mittlerweile ein großer Vorfall entstanden und hier die Naht nur nach Abtragung von $^1/_6$—$^1/_5$ der ganzen Kleinhirnhälfte möglich. Der Verlauf war, abgesehen von einer kurz dauernden Liquorfistel, ein glatter; die Druckerscheinungen bildeten sich rasch zurück; nach 14 Tagen konnte Pat. bereits ohne jeden Schwindel im Stuhle sitzen, hatte bei der Entlassung 6 kg zugenommen und fühlte sich vollkommen gesund. Die Geschwulst erwies sich als ein blutreiches Myxosarkom. — A. empfiehlt bei Kleinhirntrepanationen eine halbsitzende Stellung mit hochangezogenen Knien; der Kopf wird zweckmäßig an einem Bindenzügel gehalten und kann mit diesem leicht dirigiert werden. Bei der operativen Indikationsstellung vergleicht A. den Hirndruck mit dem Ileus; wie dieser, rein als Symptom, die Laparotomie verlange, so soll man bei Geschwülsten mit rasch zunehmendem Hirndruck auch ohne Lokaldiagnose trepanieren, um zunächst den gefährlichen Druck aufzuheben und damit die unmittelbare Lebensgefahr zu beseitigen. (Vorher müßte wohl die Differentialdiagnose gegen Lues gesichert sein. Ref.). **Vorderbrügge** (Danzig).

25) **Scholz.** Über Kleinhirncysten.

(Mitteilungen a. d. Grenzgebieten der Medizin u. Chirurgie Bd. XVI. Hft. 4 u. 5.)

S. bringt aus der Lichtheim'schen Klinik drei Fälle von Cerebellarcysten, von denen zwei sich von allen bisher veröffentlichten dadurch unterscheiden, daß sie als solche diagnostiziert wurden, und zwar dank der von Neisser angegebenen Hirnpunktion; der dritte Fall starb vor der beabsichtigten Punktion plötzlich. Die beiden anderen wurden mit Erfolg operiert; es handelte sich um einfache oder seröse Cysten. Im dritten Falle bestand cystische Erweichung eines Gliosarkoms.

Im Anschluß daran bespricht S. die pathologische Anatomie, Symptomatologie und Diagnostik der Kleinhirncysten an der Hand der 75 bisher publizierten Fälle. Bezüglich der Diagnose betont er den hohen Wert der Hirnpunktion, die vor allem auch die Bestimmung der Seite des Sitzes der Cyste ermöglicht. Daß jedoch auch dabei ein Irrtum unterlaufen kann, lehrt eine anhangsweise mitgeteilte Beobachtung, in der ein abgekapselter Hydrocephalus externus der linken hinteren Schädelgrube eine Kleinhirncyste vorgetäuscht hatte. Untersuchungen an Leichen ergaben, daß man mit einer Nadel von über 10 cm Länge vom Kleinhirn aus durch die Seitenventrikel punktieren kann. Es ergibt sich daraus, daß man bei einiger Vorsicht, d. h. wenn die Nadel nicht über 4—5 cm tief eindringt, dieser Fehlerquelle sicher entgeht. **Haeckel** (Stettin).

26) **Isemer.** Zwei Fälle von Ohrschwindel, durch Operation geheilt. (Aus der kgl. Universitäts-Ohrenklinik zu Halle a. S.)

(Münchener med. Wochenschrift 1907. Nr. 1.)

Bei den beiden Pat. bestand seit langen Jahren eine Mittelohreiterung, und war der Schwindel ganz plötzlich, apoplexieartig aufgetreten, von da an rapid zunehmend. Nach Totalaufmeißelung und Entfernung der Granulationsmassen, einschließlich des Ambos, der auf die Steigbügelgegend drückte — eine Zerstörung der Labyrinthwand war nicht nachweisbar —, hörte infolge Beseitigung der Drucksteigerung der Ohrschwindel sofort vollständig auf. **Kramer** (Glogau).

27) **Königshöfer.** Fibrom der Orbita.

(Med. Korrespondenzblatt des württemb. ärztl. Landesvereins 1907. Februar 23.)

Bei dem 19jährigen Pat. entstand im Laufe von 4 Jahren allmählich eine sehr starke Vortreibung des linken Augapfels nach vorn und aufwärts, verursacht durch einen die ganze Orbita ausfüllenden, außerhalb des Muskeltrichters liegenden Tumor von derber Konsistenz, welcher weder mit dem Bulbus noch mit der Orbita fester verwachsen war. Exstirpation von vorn von einem unteren Bogenschnitt aus mit Erhaltung des Bulbus. Die Ausschälung des von einer derben, glatten Kapsel umgebenen hühnereigroßen Tumors war leicht. Mikroskopisch: Fibrom mit zentraler Erweichung und sekundärer Degeneration: Endotheliom, ausgehend von den Lymphendothelien der Adventitia.

K. konnte nur sieben Fälle von echtem Fibrom der Orbita in der Literatur auffinden. **Mohr** (Bielefeld).

28) **Birdwood.** A case of Krönlein's operation for orbital sarcoma.

(Indian med. gaz. 1906. Dezember.)

Temporäre Resektion eines Teiles des Os zygomaticum und der äußeren Augenhöhlenwand zur Entfernung eines kleinhühnereigroßen Tumors, welcher den hinteren Teil der Augenhöhle ausfüllte und den Bulbus verdrängte. Glatte Heilung. Die Sehfähigkeit besserte sich rasch. B. empfiehlt, die Operation auszuführen, wenn noch Lichtperzeption des kranken Auges vorhanden ist.

Revenstorf (Hamburg).

29) **Ranzi.** Über einen mit Röntgenstrahlen behandelten Fall von Mikulicz'scher Krankheit.

(Mitteilungen a. d. Grenzgebieten der Medizin u. Chirurgie Bd. XVI. Hft. 4 u. 5.)

Bei einer 57jährigen Frau hatte sich in $2^1/_2$ Jahren langsam eine Anschwellung beider Parotiden herausgebildet, welche außer Trockenheit im Munde keine Beschwerden machte. Blutveränderungen fehlten; ein zur Probe exzidiertes Stück der Drüse zeigte dichte Lymphocytenanhäufungen zwischen den Drüsenacinis, die weit auseinandergedrängt waren. 6malige Röntgenbestrahlung von 5—10 Minuten stellte normale Verhältnisse her. 4 Monate später leichtes Rezidiv und Knoten in den submaxillaren Speicheldrüsen, die auf erneute Röntgenbestrahlung schwanden. Diese Behandlung, bei vorliegender Krankheit bisher nur einmal von Fittig angewandt, entspricht in ihrer Wirksamkeit den Experimenten, welche der elektive Einfluß der Röntgenstrahlen auf das lymphatische Gewebe beweisen.

Haeckel (Stettin).

30) **Goldflam** (Warschau). Ein Fall von angeborenen Fisteln der Unterlippe.

(Münchener med. Wochenschrift 1907. Nr. 2.)

Fall von familiärer angeborener symmetrischer, zu jeder Seite der Medianlinie im Lippenrot gelegener Fistelbildung, die in eine sackförmige Erweiterung oralwärts unter den Schleimhautteil der Unterlippe mündet; außerdem fanden sich in der linken Hälfte derselben zwei kleinere rudimentäre Gebilde von gleichem

morphologischem Charakter, und zwar als flache Vertiefungen, umgeben von einer halbmondförmigen Schleimhautduplikatur und etwas Schleim sezernierend.

Kramer (Glogau).

31) **B. Mayrhofer.** Die Heilbarkeit äußerer Zahnfisteln ohne Extraktion des veranlassenden Zahnes.

(Wiener klin. Wochenschrift 1907. Nr. 5.)

Verf. empfiehlt auf Grund von vier Fällen die von Partsch angegebene Methode der Wurzelresektion. Wenn er annimmt, daß sie Partsch nur für innere (Zahnfleisch-) Fisteln angegeben habe, so ist er allerdings im Irrtum (vgl. dieses Zentralblatt 1905. p. 1088).

Renner (Breslau).

32) **Grabowski.** Ein geheilter Fall von Zygomaticus- und Infraorbitalneuralgie, operiert nach der Bardenheuer'schen Methode. (Neurinsarkoklese.)

(Deutsche Zeitschrift für Chirurgie Bd. LXXXVI. p. 108.)

G.'s Operation betraf einen 66jährigen Feldhüter, der häufig Durchnässungen und Erkältungen, auch nachts, ausgesetzt, seit vier Jahren neuralgieleidend und auf verschiedentliche Weise anderweitig vergeblich behandelt war. Die schmerzhaft affizierten Nerven wurden in ihrem Verlaufe durch ihre Kanäle mittels ergiebiger Knochenwegmeißelungen um letztere herum ganz frei gemacht, dann im Periostmuskellapen gebettet. Beide zeigten deutliche, auf Neuritis zu beziehende Rötung, und nimmt G. entsprechend den Bardenheuer'schen Anschauungen an, daß eine Schwellung der Nerven und ein hierdurch bedingtes Mißverhältnis zwischen ihrer Dicke und der Leistungsweite ihrer Knochenkanälchen die Ursache der Neuralgie gewesen sein wird, wofür auch der Erfolg der Operation sprach. G. hat dieselbe Operationsmethode auch bei einer Mandibularneuralgie mit Erfolg angewendet.

Meinhard Schmidt (Cuxhaven).

33) **M. Ruprecht** (Bremen). Elektrolyse, Galvanokaustik und Totalexstirpation im Wettbewerbe bei der Behandlung einiger Nasenrachenfibrome.

(v. Rindfleisch-Festschrift. Leipzig, **Engelmann,** 1907.)

Drei derartige Krankheitsfälle gaben R. Gelegenheit, den Wert der genannten Methoden zu erproben.

Die Elektrolyse führte in dem ersten Falle zwar allmählich eine Verkleinerung der Geschwulst herbei, ist aber sehr schmerzhaft und stellt ganz außerordentliche Anforderungen an die Geduld des Arztes und noch mehr an die des Kranken. Bei diesem ersten Pat. war die Geschwulst bis auf einen kleinen Rest beseitigt, wuchs dann aber in 1 Woche bis zu $^3/_4$ ihrer früheren Größe. Die nunmehr von Gehle ausgeführte Totalexstirpation mit temporärer Oberkieferresektion gelang vollständig, aber nach $^3/_4$ Jahren war ein walnußgroßes Rezidiv da. Dieses hat nun Verf. vermittels eines von ihm konstruierten und von Walb angefertigten rechteckigen Brenners beseitigt, und zwar in vier Sitzungen, während die elektrolytische Behandlung über 100 Sitzungen beansprucht hatte. Pat. steht jetzt im 26. Lebensjahre und ist seit 2 Jahren rezidivfrei.

Auch in einem weiteren Falle — bei einem 24jährigen Manne — gelang die Entfernung der Geschwulst auf diese Weise sehr gut, doch entzog sich Pat. der weiteren Beobachtung.

Im dritten Falle wurde die Geschwulst des 17 Jahre alten Pat. teils mit der kalten Schlinge, teils mit der Glühschlinge entfernt und dabei ein neues Instrument mit Vorteil verwendet, um die Glühschlinge zu entfalten und zu fixieren. Pat. hat zurzeit wieder ein Rezidiv.

Verf. hält die Elektrolyse und Galvanokaustik in solchen Fällen für die Methoden der Wahl, die im allgemeinen vollständig genügen. Ausführliche theoretische und praktische Erörterungen über die Elektrolyse.

W. v. Brunn (Rostock).

34) **Goris.** Note sur l'exstirpation d'un goître de la pointe de la tongue.

(Bull. de l'acad. roy. de méd. de Belge 1906. Nr. 9 u. 10.)

Eine 50 Jahre alte Frau war aufs Knie gefallen und hatte dabei ihre Zunge zwischen den Zähnen gequetscht. Bald nachher entwickelte sich eine Geschwulst in der Zungenspitze, die sehr schnell größer wurde bis zur Dicke einer großen Haselnuß. Exstirpation. Sie hatte dieselbe Struktur, wie die oft beschriebenen ulzerierenden Kröpfe der Halsgegend. **E. Fischer** (Straßburg i. E.).

35) **Brassert** (Leipzig). Halswirbelfraktur und reflektorische Pupillenstarre.

(Münchener med. Wochenschrift 1907. Nr. 6.)

Fall von mit Steifigkeit und Schmerzhaftigkeit geheiltem Bruch des 2. Halswirbels, nachdem außerdem Myosis und Lichtstarre der Pupillen als Folge der Mitläsion des oberen Halsmarkes zurückgeblieben war (s. dieses Zentralbl. 1906. Ref. über Dreyfus'schen Beitrag). **Kramer** (Glogau).

36) **Hunter.** A case of ankylosis of the spine.

(Glasgow med. journ. 1907. März.)

Die Beobachtung betrifft einen 48jährigen Schiffsheizer, der seine Krankheit auf eine starke Durchnässung vor 3 Jahren bezieht. An Rheumatismus hat er nie gelitten, hat vor 25 Jahren Gonorrhöe, nie Lues gehabt; mäßiger Alkoholismus. Pat. war verheiratet und hat einen gesunden Sohn. Seit 3 Jahren hat das Leiden allmählich zugenommen. Jetzt besteht eine totale Versteifung der ganzen Wirbelsäule und ferner eine erhebliche Beschränkung der Beweglichkeit in beiden Schultergelenken, rechts mehr als links; die Gegend beider Sternoclaviculargelenke ist etwas geschwollen und gerötet. Die Muskulatur ist atrophisch, die Haut dunkler pigmentiert als früher, beides rechts stärker als links. Die Röntgenaufnahmen zeigen Verknöcherungen in den Intervertebralscheiben. Drei Photogramme vom Pat. sind beigegeben. **W. v. Brunn** (Rostock).

37) **F. Krause.** Zur Kenntnis der Meningitis serosa spinalis.

(Berliner klin. Wochenschrift 1906. Nr. 25.)

Ein 32jähriger Kaufmann wird am 5. Juni 1905 durch Dolchstich in die rechte Halsseite und zwei Revolverschüsse in den Wirbelkanal und das Felsenbein schwer verletzt. Sofortige Lähmung, die 10 Tage nach der Verletzung das Bild einer nicht vollkommenen Brown-Sequard'schen bot. Eine Verletzung des Halsmarkes etwa in der Gegend des 6. Cervicalsegmentes wird angenommen. Ende Juni Erscheinungen eines Hirnabszesses: Aufmeißelung des Felsenbeines und Eiterentleerung. Nach vorübergehender Besserung Steigerung der Lähmungserscheinungen und Symptome von Reizung des Halsmarkes, Verschlechterung des Allgemeinbefindens, in Schulter, Nacken und Oberarme ausstrahlende Schmerzen, leichte Schwellung im Nacken in der Gegend vom 2.—6. Halswirbeldorn. Da auch Fieber vorhanden, wird ein tiefsitzender Eiterungsprozeß in der Umgebung der alten Schußverletzung (5. Halswirbel) angenommen. Eröffnung des Wirbelkanals und Entleerung eines extraduralen Eiterherdes und von vier Knochensplittern. Abbruch der Operation wegen Collapses. Nach erfreulicher Besserung wieder Verschlimmerung: Erscheinungen starker Kompression des Halsmarkes. Einen Monat nach der ersten Operation Freilegung des 4.—6. Halswirbelbogens: Dura mißfarben, stark gespannt, nicht perforiert.

K., der auch für diesen Fall das Vorhandensein einer Meningitis serosa spinalis annahm, begründet seine Diagnose eingehend. Als Ursache der Meningitis betrachtet er den eitrig-nekrotisierenden Knochenprozeß an den Wirbelbögen.

Der Kranke genas, wenn auch zur Zeit der letzten Nachricht eine völlige Wiederherstellung der Kräfte noch nicht eingetreten war.

Langemak (Erfurt).



38) **J. P. Haberern.** Zur Kenntnis der Echinokokken am Halse.
(Deutsche Zeitschrift für Chirurgie Bd. LXXXVI. p. 338.)

Bericht eines schweren, komplizierten Falles. Der 17jährige Kranke zeigte eine von ihm seit 1 Jahre bemerkte faustgroße Geschwulst der rechten Halsseite, welche deutlich schwach pulsierte, auch ein systolisches Geräusch hören ließ; zugleich bestand völlige Lähmung des rechten Armes. Der Fall wurde zunächst für inoperabel gehalten und diagnostisch als Aneurysma oder Neubildung angesehen. Indes verschwand in ca. Monatsfrist, während deren starker Schmerzen wegen viel Morphium gegeben werden mußte, eine schon vorher vorhandene Anämie auch noch beträchtlich zunahm, die Pulsation des Tumors, während sich jetzt Fluktuation an ihm nachweisen ließ, auch eine Probepunktion klare Flüssigkeit ergab. Daraufhin Operation unter Lokalanästhesie. Nach Trennung des Platysma erscheint eine 1 cm dicke Fibrinschicht und nach deren vorsichtiger Entfernung eine mannsfaustgroße Blase, welche inzidiert 120 ccm Flüssigkeit nebst ca. 50 verschieden großen Blasen entleert, übrigens dann auch unschwer in toto herausgehoben wird. Es zeigen sich jetzt hinten im Wundbett 5—6 Eßlöffel voll dunkle Blutgerinnsel verschiedenen Alters und nach deren Herausbeförderung ein auf der Carotis liegender, bei Probepunktion Blut gebender Tumor. Die oberen Schichten desselben, aus Blutgerinnseln bestehend, werden abgelöst, sein Kern nicht weiter angerührt. Die nicht pulsierende Subclavia ist obliteriert. Tamponade der Wunde. Die Operation beseitigte die vorher starken Schmerzen, war aber von hartnäckiger Eiterung gefolgt, welche aus einer hinter der Clavicula in die Brusthöhle gehenden Wundnische kam und erst nach Resektion der 2. Rippe versiegte. Endlich völlige Heilung ohne Beseitigung der Armlähmung, deren Symptomenbild der Erb'schen Plexuslähmung entspricht. Auch bestand Lähmung des rechten N. sympathicus, jedenfalls eine Folge operativer Verletzung des Nerven.

In der epikritischen Besprechung hebt H. als besonders interessant hervor, daß nach dem Krankheitsverlaufe die Arrosion der Carotis durch den Echinokokkus anzunehmen ist. Durch die erfolgende Blutung wurde die Cyste von Blut umspült und konnte Pulsation zeigen. Von Wichtigkeit ist weiter die Atresierung der Subclavia, die üble Druckwirkung auf den Plexus und eine noch nachträglich zu erwähnende Verdickung und Abplattung der Clavicula durch die Druckwirkung von seiten der Cyste. Kurze Hinweise auf Literatur und Statistik sind beigegeben.

Meinhard Schmidt (Cuxhaven).

39) **Wendel.** Zur operativen Behandlung der Kehlkopfstenosen. (Aus der chirurgischen Abteilung der städtischen Krankenanstalt Magdeburg-Sudenburg.)
(Münchener med. Wochenschrift 1907. Nr. 8.)

Fall von nach schwerer rechtsseitiger Längsfraktur des Kehlkopfes zurückgebliebener Stenose desselben, die durch ein derbes, narbiges Diaphragma dicht unterhalb der Glottis unter Mitbeteiligung der wahren Stimmbänder bedingt war und allen intralaryngealen Dehnungsversuchen trotzte. Bei der deshalb ausgeführten Laryngotomie wurde das Diaphragma durchtrennt und dadurch ein weites Auseinanderklappen der Schildknorpelhälften ermöglicht. Der durch den Zug in einen queren verwandelte große mediane Defekt wurde durch quere Naht der mobilisierten und angefrischten Schleimhautwundränder geschlossen, die Thyreotomiewunde sofort darauf vereinigt, nachdem die bestehende Dislokation der rechten Schildknorpelhälfte beseitigt worden war. Der Wundverlauf war glatt, so daß die Trachealkanüle bald entfernt werden konnte. Heilung mit freier Atmung und lauter, nur wenig rauher Stimme des Pat. **Kramer** (Glogau).

40) **Walker.** Partial dislocation of the larynx.
(Brit. med. journ. 1907. Januar.)

Ein Tierarzt wird beim Fahren im Dog-cart dadurch verletzt, daß er mit großer Wucht gegen eine straff über die Straße gespannte Leine mit dem Hals

anführt. Er wurde heftig vom Sitze geschleudert, bekam ein furchtbares Erstickungsgefühl und hörte deutlich ein knackendes Geräusch. Nach Untersuchung seines Halses stellte er selbst die Diagnose auf Verschiebung des Schildknorpels von der Mittellinie nach links um etwa $1^1/_2$ Zoll. Er schob — wiederum mit einem knackenden Geräusch — den Kehlkopf teilweise wieder zurück. Die ärztliche Untersuchung ergab eine Verschiebung des Kehlkopfes um mindestens $^3/_4$ Zoll nach links, eine Einbiegung der rechten Cartilago thyreoidea, eine Mitverschiebung des Ringknorpels und der oberen Luftröhre in geringerem Grade nach links; laryngoskopisch waren die Stimmbänder wegen dieser Verschiebung nicht deutlich zu sehen. Der verschobene Kehlkopf konnte unter einem krepitierenden Geräusch leicht mit der Hand an seinen richtigen Platz gebracht werden. Die Stimme war kaum beeinflußt; Bluthusten, Emphysem, Ödem, Schwellung fehlten. Letztere trat in der folgenden Nacht auf, verschwand aber bald wieder. Keine Behandlung, da ein Versuch mit Schienung und Fixation von Hals und Kehlkopf abgelehnt wurde. Keine weiteren Störungen. Die Verlagerung blieb bestehen.

Weber (Dresden).

41) F. Semon. Some points in the diagnosis and treatment of laryngeal cancer.

(Brit. med. journ. 1907. Februar 2.)

S. teilt den Kehlkopfkrebs ein in eine äußere und eine innere Gruppe: zu der ersteren gehören alle Krebse, die von der Epiglottis und von den aryepiglottischen Falten aus sich entwickeln, zur letzteren diejenigen, die vom Larynxinnern ausgehen. Diese inneren Krebse geben heute, wenn früh genug erkannt und gründlich genug operiert, eine bessere Prognose als das Karzinom irgend eines anderen Körperteils.

S. betont noch einmal die Wichtigkeit eines Frühzeichens des Stimmbandkarzinoms: die erschwerte Beweglichkeit. Fehlt dieses Zeichen, so ist das nicht etwa ein Beweis für das Nichtvorhandensein einer Neubildung: es kann sehr wohl fehlen in ganz frühen Fällen, wenn der Mutterboden noch nicht genügend infiltriert ist, um die Beweglichkeit herabzusetzen, oder bei Krebsen, die lange Zeit sehr oberflächlich bleiben. Trotz aller angegebenen Symptome kann die Schwierigkeit einer richtigen Diagnose unüberwindlich sein und zu Verwechslungen oft genug Veranlassung geben. S. führt mehrere lehrreiche Beispiele dieser Art an, darunter eins, in welchem erst nach der radikalen Operation das vermutete Karzinom sich als entzündliche Neubildung erwies. Solche Fälle weisen immer wieder auf die Notwendigkeit hin, vor der Operation die Diagnose zu vervollständigen durch Untersuchung eines intralaryngeal entfernten Stückchens, soweit das möglich ist. Indes erwähnt S. einen Fall, in dem die erste mikroskopische Untersuchung des intralaryngeal entfernten Stückchens geradezu irreleitend war.

Schwierig wird die Lage des Arztes im Falle eines negativen Ausfalles der Untersuchung bei einem klinisch sehr verdächtigen Tumor. Läßt er operieren, und fällt die endgültige Entscheidung zugunsten einer harmlosen Neubildung aus, so bleiben ihm Vorwürfe nicht erspart; ebensowenig, wenn er im Vertrauen auf das Mikroskop die Operation unterläßt und der Verlauf beweist, daß seine klinische Diagnose Karzinom berechtigt war. S. berichtet über zwei Fälle solcher Art, in denen ihm ein schwerer Fehler angerechnet wurde aus diametral entgegengesetzten Gründen. Man wird gut tun, das Mikroskop als zwingend anzusehen im positiven Falle, im negativen aber den Kranken darüber zu unterrichten, daß der klinische Verdacht Karzinom damit keineswegs beseitigt ist.

Trotz einzelner anscheinend günstiger Berichte über Behandlung von Larynxkarzinomen mit Trypsineinspritzungen, Röntgenstrahlen, Injektionen mit Aufschwemmungen des Doyen'schen Bacillus neoformans bleibt die Operation das einzig mögliche Mittel zur Heilung. S. schließt sich uneingeschränkt der Verwerfung von intralaryngealen Radikaloperationen von Kehlkopfkrebsen durch v. Bruns an und ist ein sehr warmer Verfechter der von Butlin wieder eingeführten

Thyreotomie; er bedauert lebhaft, daß die Methode in Amerika und auf dem europäischen Festlande noch nicht den ihr gebührenden Platz erobert habe.

Von 212 Fällen bösartiger Kelkopfneubildung, die S. in seiner Praxis beobachtet hat, waren 136 innere, 76 äußere Erkrankungen. Männer waren 177mal, Frauen nur 35mal befallen. Für dieses Mißverhältnis fehlt ihm eine genügende Erklärung: denn weder Lues noch Tabak- oder Alkoholmißbrauch, weder Erblichkeit noch Überanstrengung der Stimme spielten bei der großen Mehrzahl der Fälle bei Männern eine wesentliche Rolle. Ebenso unerklärlich ist die Umkehr der Verhältnisse von inneren zu äußeren Krebsen beim Manne und bei der Frau: 124 innere, 53 äußere beim Manne; 12 innere, 23 äußere bei der Frau. Das Alter zwischen 40 und 70 liefert weitaus die größte Zahl aller Erkrankungen.

Unter 136 Fällen von innerem Krebs wurden 33 Fälle mit Thyreotomie behandelt. Alle Fälle von Larynxkrebs, die noch auf das Innere des Kehlkopfes beschränkt, nicht zu ausgedehnt sind, der hinteren Wand nicht zu nahe liegen, die Knorpel noch nicht infiltriert haben, sollten durch Thyreotomie entfernt werden, unter Berücksichtigung der allgemeinen Gesundheitsverhältnisse! Von 33 Thyreotomien stellten sich 8 nachher bei der Untersuchung als nicht krebsig oder mindestens zweifelhaft heraus: 2mal fand sich Tuberkulose, 2mal chronisch entzündliche Neubildung, 2mal blieb die Diagnose schwankend zwischen Fibrosarkom und harmloser Neubildung. 3 Fälle starben an der Operation: Bronchitis, Nachblutung. Lungenödem waren die Todesursachen. Unglücklicherweise betraf der tödliche Ausgang zweimal Fälle, in denen es sich nur um entzündliche Neubildungen handelte! Von 25 zweifellosen Karzinomen, die durch Thyreotomie entfernt wurden, heilten 24, und nur 3 bekamen einen Rückfall. Dabei muß bemerkt werden, daß S. 1 Jahr Rezidivfreiheit als Grundlage seiner Statistik annimmt. Wer von seinen Thyreotomierten dieses erste Jahr ohne Rückfall überstand, blieb dauernd geheilt. In 2 Fällen beobachtete er eine Heilungsdauer von über 2 Jahren, in 3 von über 3 Jahren, in 4 von 5 bis 10, in 4 von 10 bis 15 Jahren. Trotz Entfernung beider Stimmbänder in einigen Fällen war die Stimme überraschend gut in 11, mittelgut in 5, schwach bis herab zum Flüstern in 4 Fällen.

Die Hemilaryngektomie hat S. in 5 Fällen sehr unbefriedigende Ergebnisse gebracht. Sie wird in Zukunft stark eingeschränkt werden zugunsten der Thyreotomie.

Über die totale Laryngektomie besitzt S. keine eigenen operativen Erfahrungen; was er bei anderen an Ergebnissen der Operation gesehen hat, befriedigte ihn so wenig, daß er dringend hoffte, sie möchte nur für einige wenige Fälle, besonders bei »äußerem« Larynxkarzinom, vorbehalten bleiben, wenn es nicht mehr gelingt, die Geschwulst durch Thyreotomie gründlich zu entfernen. Er wendet sich nochmals gegen die tadelnswerte Empfehlung der Laryngektomie in Fällen, wo man mit der Thyreotomie auskommt.

Weber (Dresden).

42) **v. Herczel.** Über zwei Fälle von Dauerheilung von Kehlkopfkrebs.

(Orvosi hetilap 1907. Nr. 2. [Ungarisch.])

H. berichtet über zwei durch Operation dauernd geheilte Fälle von Kehlkopfkrebs, bei denen er vor 10 bzw. 12 Jahren eine totale Kehlkopfexstirpation ausführte. Bei beiden Kranken ist der Schlund vom Kehlkopfe vollkommen getrennt, die Sprache auch ohne künstlichen Kehlkopf recht verständlich. Von Rezidiven keine Spur.

P. Steiner (Budapest).

43) **N. Wlassow.** Tracheotomie wegen Fremdkörper in den Luftwegen.

(Russ. Archiv für Chirurgie 1906. [Russisch.])

W. hat in seinem entlegenen kleinen Krankenhause einer der östlichsten Provinzen Rußlands in 13 Monaten 5mal die obige Operation gemacht. Ein Kind ging an einer Nachblutung zugrunde.

Als wichtigste Folgerung aus seinen Beobachtungen stellte W. den Satz auf, daß es falsch sei, eine Kanüle einzulegen, wenn man den Fremdkörper nicht gleich findet; man müsse vielmehr die Trachealwunde klaffend erhalten.

Von allgemeinem Interesse ist die Bemerkung, daß die Chirurgen ländlicher Bezirke in steigendem Maße Tracheotomien wegen syphilitischer Kehlkopfstenosen machen müssen. **V. E. Mertens** (Breslau).

44) **Devic et Bériel.** Les goîtres métastatiques sans goître.

(Arch. prov. de chir. 1906. Nr. 11.)

Verff. berichten über eine 54jährige Frau, die längere Zeit herzkrank gewesen war, und bei der die Sektion eine Geschwulst in der Wand des rechten Ventrikels feststellte. Mikroskopisch stellte sie sich als aus typischem Schilddrüsengewebe bestehend heraus. Die Thyreoidea war nicht vergrößert und wurde, da an einen Zusammenhang zwischen Herzgeschwulst und Schilddrüse von niemand gedacht war, mikroskopisch nicht untersucht. **Müller** (Dresden).

45) **Ranzi.** Über kongenitale Thoraxdefekte.

(Mitteilungen a. d. Grenzgebieten der Medizin u. Chirurgie Bd. XVI. Hft. 4 u. 5.)

Den zahlreichen ähnlichen Fällen — Wendel zählte 1905 schon 172 Beobachtungen aus der Literatur zusammen — fügt R. 5 neue hinzu. 1) Totaler Mangel des ganzen rechten Pectoralis major und minor; die rechte Hand verkürzt, wie die Röntgenuntersuchung zeigt, hauptsächlich durch Verkürzung der Mittelphalangen. 2) Defekt des vorderen Teiles der 7., 8., 9. und 10. linken Rippe; geringer Hochstand der rechten Scapula. An den Muskeln finden sich keine Defekte. 3) Fehlen der Sterno-Clavicularportion des rechten Pectoralis major, partieller Defekt des Pectoralis minor, Serratus anticus major, Cucullaris und Infraspinatus. Der vordere Teil der 2.—6. rechten Rippe fehlt, jedoch sitzen am Sternum kleine knopfförmige Prominenzen, dem sternalen Ende der Rippe entsprechend, ein Umstand, der für die Erklärung des Defektes nicht durch Störung in der Keimanlage, sondern durch mechanische Momente, Druck auf den Fötus durch einen Arm oder ähnliches, spricht. Ferner bestand Hochstand und Hypoplasie der rechten Scapula, Syndaktylie und Verkürzung der rechten Hand, im wesentlichen durch Verkümmerung der Mittelphalangen bedingt. Außerdem gibt R. noch von zwei Präparaten eine Beschreibung. 4) Partieller Defekt der zweiten linken Rippe; es fehlen an der knöchernen Rippe $2^1/_2$ cm, der knorpelige Teil ist erhalten. Daneben Synostose des 2. und 3. Halswirbels; vom 6. Halswirbel ist nur die Hälfte des Körpers vorhanden. 5) Fehlen der Sterno-Clavicularportionen des rechten Pectoralis major, teilweise des Pectoralis minor, partieller Defekt der 3. und 4. rechten Rippe, Hochstand und Hypoplasie der Scapula. Skoliose.

Haeckel (Stettin).

46) **Jones.** Notes on fracture of a rib by sneezing.

(Glasgow med. journ. 1907. März.)

Eine junge Dame von 24 Jahren erlitt durch heftiges Niesen einen Bruch der linken 10. Rippe. Nach 16 Tagen war an der Frakturstelle ein deutlicher Callus zu fühlen. **W. v. Brunn** (Rostock).

47) **Delacroix.** Mort par coup de canon tiré a blanc.

(Arch. de méd. et de pharm. militaires 1907. Januar.)

Ein Kavallerist erhielt auf 3 m Entfernung einen Schuß aus einem mit einer Kartusche geladenen 7,5 cm-Geschütz und fiel sofort tot vom Pferde. Die linke Brustmuskulatur zwischen 6. bis 8. Rippe war in eine zweifaustgroße Zertrümmerungshöhle verwandelt, die linke Lunge zu Brei zermalmt, in der Muskulatur der linken Herzkammer eine kleine, scharfrandige Wunde, in der das Stück einer Metallhülse steckte. In der Lunge wurden außerdem noch Pulverkörner und Kleiderfetzen angetroffen. Die Wunde wurde durch die mit Sägespäne, Pulverkörnern und kleinen Metallteilen der Hülse untermischten Explosionsgase hervorgerufen. **Herhold** (Brandenburg).

48) **L. Fink.** The surgery of the lung, with on illustrative case.
(Indian med. gaz. 1906. Nr. 11.)

Ein 28jähriger Schlachter hatte einen Messerstich in die linke Brustseite erhalten; aus der klaffenden Einstichöffnung war ein Teil des Unterlappens der linken Lunge vorgefallen. Das mit Schmutz bedeckte prolabierte Lungenstück wurde abgebunden und abgetragen, die Thoraxwunde geschlossen. Stichkanaleiterung, dann Heilung. **Revenstorf** (Hamburg).

49) **F. Sauerbruch.** Beitrag zur Resektion der Brustwand mit Plastik auf die freigelegte Lunge.
(Deutsche Zeitschrift für Chirurgie Bd. LXXXVI. p. 275.)

Die Eröffnung der Brusthöhle unter Unterdruck in der »Kammer« hat sich S. u. a. bei zwei ausgedehnten Brustwandresektionen, über die hier berichtet wird, besonders bewährt. In beiden Fällen handelte es sich um Rezidivtumoren nach Mammaamputationen, und ließ sich die plastische Auflagerung eines Decklappens auf die freie Pleura pulmonalis vorzüglich ausführen, da Dank dem herabgesetzten Luftdruck die Lunge nicht kollabiert, sich vielmehr wie ein Tampon in das Brustwandfenster hineinlegt. In Fall I wurde ein brückenförmiger Decklappen, in Fall II die abgelöste und verschobene Mamma der anderen Seite aufgelegt. Vor Fixation der Decklappen genügt es, bei einem Unterdruck von 8—9 mm Hg zu operieren, bei der Lappenaufnähung empfiehlt es sich, den Unterdruck auf ca. 12 mm Hg zu steigern. Die Naht muß luftdicht abschließen und genau fixieren. S. legte sie zweireihig an: 1) eine versenkte Knopfnaht, die die Unterfläche des Lappenrandes ohne die Cutis und den Rand des Thoraxdefektes, Pleura, Periost bzw. Interkostalmuskulatur, aber nicht die Lunge faßt. 2) Darüber die eigentliche, ebenfalls sehr sorgfältig und dicht anzulegende Hautnaht. In beiden Fällen S.'s wurde reaktionslose Einheilung der Decklappen erzielt, eine rezidivfreie Geschwulstbeseitigung freilich nicht. **Meinhard Schmidt** (Cuxhaven).

50) **Wenckebach.** Remarks on some points in the pathology and treatment of adherent pericardium.
(Brit. med. journ. 1907. Januar 12.)

Der Fall, auf den sich die Arbeit stützt, bot alle Zeichen einer zunehmenden Herzlähmung dar infolge von ausgedehnten Verwachsungen des Perikardiums mit seiner Umgebung. Nach ausführlicher Besprechung des Herz- und Atmungsmechanismus an der Hand von Pulskurven und Photogrammen berichtet W. über den Erfolg der ausgeführten Kardiolysis. Mittels Hufeisenschnittes wurden die Knorpel und kleine Teile der Knochen von der 4. bis zur 7. Rippe und der linke Brustbeinrand teilweise entfernt unter sorgfältiger Beseitigung des Periosts. Auffallend war die unmittelbar nach Entfernung der Rippen bemerkbare Besserung der Atmung. Der Erfolg des Eingriffes war nicht so günstig wie in Brauer's Fällen, aber immerhin sehr bemerkenswert; insbesondere besserte sich dieAtmung bedeutend und die vorhandene Lebervergrößerung ging ganz wesentlich zurück. Diese Übereinstimmung zwischen Leberstauung und Atmung war so auffallend, daß W. dafür die besondere Erklärung gefunden hat, daß während der Einatmung die Vena cava an ihrem Durchtritte durch das Zwerchfell durch den Zug der Zwerchfellschenkel verengt wird und das gestaute Venenblut in die Lebervenen einpumpt. H. erläutert diese seine Theorie eingehend. Die Herztätigkeit besserte sich wenig, die Urinmenge hob sich etwas, das Anasarka verschwand allmählich fast ganz; im Verlaufe von 18 Monaten besserte sich der Allgemeinzustand wesentlich, nachdem inzwischen zweimal ein hinzugetretener Ascites punktiert worden war.
Weber (Dresden).

Originalmitteilungen, Monographien und Sonderdrucke wolle man an *Prof. E. Richter* in Breslau (Kaiser Wilhelmstraße 115), oder an die Verlagshandlung *Breitkopf & Härtel*, einsenden.

Druck und Verlag von Breitkopf & Härtel in Leipzig, Nürnbergerstraße 36/38.



Zentralblatt
für
CHIRURGIE

herausgegeben

von

K. Garrè, F. König, E. Richter,
in Bonn, in Berlin, in Breslau.

Vierunddreißigster Jahrgang.

Wöchentlich eine Nummer. Preis des Jahrganges 20 Mark, bei halbjähriger Vorauszahlung. Zu beziehen durch alle Buchhandlungen und Postanstalten.

Nr. 22. **Sonnabend, den 1. Juni.** **1907.**

I.

Experimenteller Ersatz des Mesenterium.

Von

Prof. **Lanz** in Amsterdam.

Bei Versuchen, ein thyreolytisches und ein strumilytisches Serum zu gewinnen, injizierte ich seinerzeit Schilddrüsen- resp. Kropfemulsion in die Peritonealhöhle von Versuchstieren. Waren die injizierten Dosen

zu groß, so gingen die Tiere — offenbar infolge Resorption artfremder Schilddrüsensubstanz — ein, und es fanden sich dann die Gewebspartikel jeweilen bei der Sektion zum größten Teile von Netz umwickelt in der Bauchhöhle vor. Dasselbe hat Heger jüngst bei Implantation von Metallkörnchen in die Bauchhöhle konstatiert und er vergleicht das Netz mit einem Wischlappen, der die Bauchhöhle auskehrt.

Heusner[1] hat nun zwar theoretisch wohl Recht, wenn er das Netz nicht als Schutzvorrichtung gelten lassen will; denn es gebe kein Organ für pathologische Ausnahmefälle. Praktisch aber spielt in der Tat das Netz die Rolle eines Schutzorganes, ob es nun eine Bruchpforte abschließt, als Pfropf eine Stichverletzung des Abdomens tamponiert, ob es eine entzündete Gallenblase umgibt, einen Eiterherd zerniert, das Peritoneum vor einem durchbrechenden Karzinom schützt, einen kranken Wurmfortsatz isoliert oder sich sogar nach oben umschlägt zur Sicherung gefahrdrohender Magengeschwüre. Roux nennt denn auch das Netz in seiner prägnanten Ausdrucksweise »le gendarme de l'abdomen«.

Ich legte mir nun kürzlich die Frage vor, ob und in welcher Ausdehnung sich das Mesenterium durch Insertion des Netzes am Darme substituieren lasse, indem es mir a priori sehr wahrscheinlich schien, daß wohl eine kollaterale Zirkulation sich dadurch herstellen lassen könne. Inwiefern aber eine solche, von ihrer Nervenversorgung abgeschnittene Darmschlinge funktionsfähig bleiben werde, schien mir fraglich.

Der Versuch gestaltete sich folgendermaßen:

Hund I wurde am 3. August 1906 das Mesenterium in einer Ausdehnung von 3 cm hart an einer vorgezogenen Dünndarmschlinge unterbunden und durchschnitten, hierauf ein Netzzipfel durch den Mesenterialschlitz hindurchgezogen, um die ganze Zirkumferenz des Darmrohres gewickelt und mittels Knopfnähten fixiert.

Am 9. Oktober wird dieselbe Darmschlinge vorgezogen, an die frühere Mesenterialablösung anschließend weitere 9 cm lang der Mesenterialansatz vom Darme gelöst und nun das Netz nicht wie beim ersten Versuch um den Darm herumgeschlagen, sondern einfach sein freier Rand mittels einiger Knopfnähte am Darme fixiert.

Am 9. November 1906 werden weitere 14 cm Mesenterium abgelöst und durch Insertion des Netzes ersetzt.

Am 30. November fernere 25 cm, wobei wiederum das Netz einfach am Mesenterialansatz festgeheftet wird.

Es waren damit insgesamt 50 cm Dünndarm vollständig von ihrer Gefäß- und Nervenzufuhr ausgeschaltet, wobei jeweils die Ischämie der losgelösten Darmschlinge sich in der Weise äußerte, daß der Darm sich in einen soliden Strang kontrahierte von blauer, weißgefleckter Farbe.

Bei der Relaparotomie zeigte sich jeweils, daß der Darm normal aussah und seine Kontraktilität völlig erhalten geblieben war.

Am 12. März 1907 ging der Hund ein, nachdem also das 50 cm lang vom Mesenterium losgelöste und am Netz aufgehängte Darmstück $2^1/_2$ Monate lang am Leben geblieben war. Das ausgeschaltete Darmstück zeigte bei der Sektion eine Länge von 40 cm, hatte sich also um 10 cm retrahiert. Zudem war das Kaliber

[1] Die physiologische Bedeutung des großen Netzes. Münchener med. Wochenschrift 1905. Nr. 24.



enger als dasjenige des oralen und des kaudalen Darmteiles, die Serosa aber war überall glatt und glänzend, und makroskopisch waren keine weiteren Unterschiede gegenüber dem normalen Darme wahrzunehmen.

Einem zweiten Hunde wird am 2. April 1907 in einem Akt eine Dünndarmschlinge von 50 cm Länge vom Mesenterium abgelöst und das Netz am Mesenterialansatz inseriert. 5 Tage später Tod an eitriger Peritonitis infolge teilweiser Nekrose der intensiv verwachsenen losgelösten Darmschlinge.

Mein erster Versuch beweist jedenfalls, daß einem in seiner Ernährung bedrohten Organe der Bauchhöhle vom Netz aus Blut zugeführt werden kann. Um aber bestimmtere Schlußfolgerungen zu ziehen, hätte ich Parallelexperimente mit der Ablösung des Darmes ohne Netzinsertion, sowie mit der Ablösung bei gleichzeitiger Exstirpation des Netzes ausführen müssen. Doch schien mir das Experiment mehr in histologischer und — im Hinblick auf den Auerbachschen Plexus — physiologischer Hinsicht interessant, als von praktisch chirurgischer Bedeutung zu sein. Zudem fand ich beim Nachschlagen der Literatur, daß über Ablösung des Darmes vom Mesenterium bereits die folgenden experimentellen Versuche vorliegen:

Litten[2] hat nachgewiesen, daß der Darm nach Unterbindung der Art. mesaraica sup. trotz der reichlichen vorhandenen Anastomosen gangränös wird, daß sich also die Art. mesaraica sup. verhält wie eine sogenannte Endarterie im Sinne Cohnheim's.

Madelung[3] zeigte, daß Ablösung des Mesenterium vom Darm in einer Ausdehnung von 8—10—15 cm beim Kaninchen und Hunde zu Nekrose führt, und die Untersuchungen von Rydygier, Tansini und Zesas haben diese Tatsache bestätigt und dahin erweitert, daß geringfügige Ablösungen des Mesenterium nahe am Darme beim Kaninchen sowohl als beim Hund — am Dünndarm wie am Dickdarm — Gangrän des betreffenden Darmteiles zur Folge haben; daß aber bei Durchtrennung des Mesenterium jenseits der sog. Gefäßarkaden des Darmes erst bei größerer Ausdehnung Brand eintritt.

Bier[4] hat die Grenze, bis zu der man beim Kaninchen in der Ablösung oder Unterbindung des Mesenterium gehen kann, ohne daß der Darm brandig wird, auf 3—5 cm bestimmt, und auch die operativen Erfahrungen am Menschen lehren, wie außerordentlich empfindlich der Darm gegen Ablösung des Mesenterium und überhaupt gegen alle Kreislaufstörungen ist.

Der Zufall hat es nun gefügt, daß der experimentelle Versuch, das Mesenterium durch das Netz zu ersetzen, mir soeben, wie ich glaube, einen praktischen Nutzen erwiesen hat in dem folgenden Falle:

---

[2] Über die Folgen des Verschlusses der Art. mesaraica sup. Virchow's Archiv Bd. LXIII.

[3] Archiv für klin. Chirurgie Bd. XXVII. Hft. 2.

[4] Die Entstehung des Kollateralkreislaufes. Virchow's Archiv Bd. CXLVII. Hft. 3.

Die 60jährige Frau v. V. wird am 22. Februar 1907 mit Ileuserscheinungen in die Klinik aufgenommen. Die Anamnese lehrt, daß das Abdomen bereits seit 4 Jahren aufgetrieben und namentlich nach dem Essen jeweils trommelartig gespannt ist. Zugleich verschwand der Appetit; äußerst hartnäckige Konstipation, Übelkeit und Erbrechen stellte sich ein. Seit Weihnachten 1906 liegt Pat. zu Bett, nachdem sich Ödem der unteren Extremitäten eingestellt, die Schwäche und Abmagerung extrem geworden ist. In der letzten Zeit wiederholt Temperaturerhöhung und ab und zu fäkales Erbrechen.

Status 22. Februar 1907. Pat., die 21mal geboren hat, macht einen sehr senilen, kachektischen Eindruck. Sie ist aufs äußerste abgemagert; Facies abdominalis; Zunge trocken und belegt. Abdomen aufgetrieben, gespannt und druckempfindlich. Bruchpforten frei. Per vaginam et rectum negativer Befund.

Bei der Magenspülung kein fäkaler Inhalt; nach einer »hohen Eingießung« erfolgt Stuhl, massenhaft Flatus gehen ab, das Abdomen kollabiert, und nun fühlt man im linken Mesogastrium einen faustgroßen, harten, höckerigen, etwas beweglichen Tumor. Demselben nach der Mittellinie zu anliegend eine geblähte Darmschlinge, bei den dünnen Bauchdecken der Pat. besonders deutlich abzutasten. Über dieser Schlinge Schachtelton und lebhaft gesteigerte, sichtbare Peristaltik. In den abhängigen Partien des Abdomens Dämpfung.

Diagnose: Chronischer Ileus infolge Karzinom der Flexura lienalis.

27. Februar 1907. Operation in leichter Äthernarkose eingeleitet; während des intraabdominalen Eingriffes wird die Narkose im Hinblick auf den elenden Zustand der Pat. unterbrochen, zum Schluß der Bauchdecken wieder aufgenommen.

Inzision in der Linea alba.

Leichter Ascites. Vorziehen einer stark geblähten Dickdarmschlinge, die sich als das um 360° gedrehte S romanum herausstellt.

Detorsion, nach welcher sich sofort energische Darmkontraktionen einstellen und eine Masse flüssigen Stuhles per anum abgeht.

Also ein Volvulus! Was aber hat der vor dem Eingriff konstatierte Tumor zu bedeuten und in welcher Beziehung steht er zu den Ileuserscheinungen?

Offenbar in gar keiner, denn es ist ein faustgroßes Carcinoma pylori, das aber noch nicht zu Retention geführt hat; denn es ist (— wie sich nach der Resectio pylori herausstellt —) der Pylorus für den Zeigefinger noch eben durchgängig. Bei der Resectio pylori, die nach Billroth II ausgeführt wird, bietet die Verwachsung des Mesocolon transversum mit der großen Kurvatur besondere Schwierigkeiten. Dasselbe muß in einer Ausdehnung von 6—8 cm quer durchtrennt werden, wobei die Art. colica media erst sorgfältig geschont und in einer Ausdehnung von mehreren Zentimetern völlig isoliert wird. Ihre Erhaltung erweist sich indessen als untunlich, und sie wird nach doppelter Ligatur durchtrennt.

Die dadurch erforderliche Resektion des Colon transversum scheint mir die Prognose des Eingriffes in diesem desolaten Falle so ungünstig zu gestalten, daß ich es wage, den Tierversuch auf den Menschen zu übertragen, das Netz über die Vorderfläche des Colon transversum emporschlage und seinen freien Rand mittels einiger Knopfnähte in den Schlitz des Mesocolon transversum implantiere.

Verlauf absolut reaktionslos. Mit besonderer Sorge wird der 5. Tag erwartet, um beim geringsten Symptom einer Gangrän des Kolon sofort in Lokalanästhesie zu relaparotomieren. Die Sorge erweist sich als unbegründet: die Temperatur des 5. Tages ist morgens 36,1, abends 36,9°. Das Abdomen bleibt allerdings andauernd etwas aufgetrieben, aber nicht mehr gespannt. Anfangs erfolgt Stuhl in der Regel nur auf Clysma, vom 22. März hinweg spontan, und bei Entlassung der Pat. aus dem Spital am 11. April 1907 ist der Zustand der denkbar günstigste. Als äußerer Ausdruck davon ist das Körpergewicht von 39 kg auf 46 kg gestiegen.

Es liegt mir natürlich fern, nach traumatischer oder operativer Ablösung des Darmes von seinem Mesenterium, den Ersatz des letzteren durch das Netz zur Methode erheben zu wollen. Nach wie vor

wird in einem solchen Falle die Darmresektion das Normalverfahren bleiben. Doch kann immerhin in einem Ausnahmefall einmal — wie es mein Experiment und die glückliche Übertragung desselben auf den Menschen beweist — das Netz berufen sein, eine Ersatzrolle zu spielen.

II.

Eine einfache Operationsmethode für Steine im Ureter.

Von

Dr. Willard Bartlett,

Prof. der Experimentalchirurgie an der Washington Universität in St. Louis, U. S. A.

Während des letzten Jahres hatte ich Gelegenheit, an vier Fällen von Uretersteinen ein neues und höchst einfaches Operationsverfahren zu erproben, das gerade jetzt auf ein allgemeineres Interesse rechnen dürfte. Die Verwertung der Röntgenstrahlen für die Diagnose von Steinbildung innerhalb des Körpers und die zunehmende Verfeinerung der Röntgenogramme hat die bisher gültige Ansicht von der Seltenheit von Steinen im Ureter erschüttert. Die Zahl solcher Fälle ist vielmehr so schnell angewachsen, daß man sich noch nicht über die beste Operationsmethode hat einigen können. Man kann den meisten bisher veröffentlichten Methoden den Vorwurf nicht ersparen, daß sie unnötig komplizierte und auch nicht ganz gefahrlose Verfahren darstellen. Dem gegenüber hoffe ich mit meinem, sogleich zu beschreibenden Verfahren den Beweis liefern zu können, daß Steine mäßiger Größe irgendwo innerhalb der Pars pelvica des Ureters mit Leichtigkeit gefunden und entfernt werden können.

Der Längsschnitt durch die Bauchwand wird, nach Mackenrodt, am Außenrande des Rectus angelegt. Der Schnitt durchtrennt die Bauchwand bis zum Peritoneum, welches ohne Eröffnung stumpf nach der Mittellinie zu verschoben wird. Die Technik ist dieselbe, wie sie in dem Atlas von Tandler und Halban: »Die Topographie des weiblichen Ureters«, so vorzüglich abgebildet und beschrieben ist. Nur habe ich es noch nie für nötig gefunden, das Wundgebiet mit Seitenhebeln freizulegen. Der Ureter haftet so fest am Peritoneum, und die Verbindung zwischen dem letzteren und der Fascia transversalis ist so locker, daß man den Ureter ohne weiteres in die Wundöffnung ziehen kann, wenn man nur die stumpf vordringende Hand andauernd mit dem Peritoneum in Verbindung läßt. Es leuchtet ein, daß man bei solch stumpfem Präparieren mit einer viel kleineren Schnittwunde auskommt.

Mit dem Ureter zwischen Daumen und Zeigefinger der linken Hand, kann man nun ohne Schwierigkeit den Ureter in seinem ganzen Verlauf durch das Becken verfolgen und den Stein palpieren. Einer meiner Pat. war so fett, daß ich während der ganzen Operation den Ureter im Grunde der tiefen Wunde überhaupt nicht zu Gesicht be-

kam, und ich möchte betonen, daß man sehr gut ohne Besichtigung des Operationsfeldes auskommt.

Sobald der Stein gefunden ist, wird er durch die beiden Finger festgehalten. Die Ureterwand wird dadurch stark gespannt, und es genügt nun, mit der Spitze eines scharfen Messers eine winzige Öffnung in den Ureter zu stechen. Es ist überraschend, mit welcher Leichtigkeit der Stein die elastische Wandung des Ureters ausdehnt und aus dem kleinen Loch zwischen die seiner harrenden Finger hineinschlüpft. Es bedarf also weder der rechten Hand noch irgendwelcher Instrumente, um den Stein aus der Wunde zu entfernen. In drei Fällen gelang mir diese Prozedur in weniger als 10 Minuten, im vierten machte die Auffindung eines sehr kleinen Konkrementes einige Schwierigkeit.

Das kleine Loch im Ureter wird nicht vernäht; es wäre auch schwierig, die winzige Öffnung wiederzufinden. Ein dünner Gummidrain wird von der Nachbarschaft des Ureters zum unteren Wundwinkel herausgeleitet und der Rest der Bauchwunde geschlossen.

Der Größe nach variierten die Steine von einem gewöhnlichen Schrotkorn bis zu etwa einer kleinen Haselnuß. In keinem der vier Fälle war ein urinöser Geruch am Verbande zu entdecken. Das Drain wurde am 5.—6. Tage entfernt, der Heilungsprozeß ging glatt von statten, und die vier Pat. verließen das Hospital in bester Gesundheit innerhalb zweier Wochen nach der Operation.

---

1) **C. L. Schleich.** Das Karzinomrezidiv.

(Med. Klinik 1907. p. 345.)

Ob ein Krebsrückfall eintritt oder nicht, hängt nicht von dem mehr oder weniger gründlichen Vorgehen bei der ersten Operation ab. Entscheidend ist die Frühzeitigkeit des Eingriffes. Mit Ausnahme der für die radikale Entfernung günstigen adenomatösen Mastdarmkrebse kann man nirgends auf Grund des Gewebsbefundes etwas Sicheres über die Wiederkehr der anfänglichen Geschwulst vorhersagen. Die Bösartigkeit ist nur nach dem klinischen Verlaufe, also nachträglich, zu beurteilen. Dagegen hat der Kampf gegen das Rezidiv eine Zukunft; die Veränderungen am rückfälligen Knoten sind leichter zu beobachten. Erfolglos waren zahllose Einspritzungen der verschiedensten Art, mit Schleich's anästhesierenden Lösungen — behufs mechanischer Anämisierung, Beeinflussung des trophischen Nerventonus und Hervorrufung von Gewebsschwund —, mit Methylviolett, das zu einer Verkleinerung der Knoten infolge Auswanderung der weißen Blutkörper und Abschwemmung des flüssigen Plasmagehaltes führt, mit Ergotin-, Karbol-, Sublimat-, Chinin-, Nuklein-, Teer-, Wasserstoffsuperoxyd-, Alkohol-, Chloroform-Alkohol-, Chloroformwasserlösungen usw. Nur bei letzteren stellte sich eine gewisse schleimige Gewebserweichung ein. Das völlige Versagen so vieler Parasiten tötender Mittel berechtigt zu einem leisen Zweifel an der

infektiösen Art des Krebsgiftes. Zuletzt wurden Arsenikkuren, Röntgenbestrahlungen und tägliche Einspritzungen von kakodylsaurem Natrium (0,05 Einzelgabe) angewandt. Dadurch hat Verf. einen Fall von Krebsrückfall geheilt. **Georg Schmidt** (Berlin).

2) **Werner** und **Lichtenberg.** Experimentelle Untersuchungen über die Strahlung des Gewebes und deren biologische Bedeutung.

(Beiträge zur klin. Chirurgie Bd. LII. p. 162.)

Die Arbeit, die mehr biologisches als chirurgisches Interesse beansprucht, tritt der Frage näher, ob praktisch wichtige Intoxikationen, wie Chloroforminhalation, Cholämie, Urämie, die Quantität der Gewebsstrahlung verändern. Nach Chloroformnarkose ist die Gewebsstrahlung heruntergesetzt, ähnlich auch bei Cholämie und Urämie, im allgemeinen in der Art, daß diejenigen Organe, deren Funktion durch die Intoxikation am raschesten erlahmt, am meisten von ihrer Photoaktivität verlieren. Für die Biologie der Gewebszellen stellt die Steigerung der Photoaktivität zum mindesten keinen indifferenten Faktor vor.

Reich (Tübingen).

3) **Werner.** Vergleichende Studien zur Frage der biologischen und therapeutischen Wirkung der Radiumstrahlen.

(Beiträge zur klin. Chirurgie Bd. LII. p. 51.)

Der Umfang der interessanten Studie gestattet dem Ref. nur einige auch praktisch wichtige Punkte hervorzuheben. Wer sich mit Radium irgendwie näher beschäftigt, wird sich die Lektüre des Originals nicht entgehen lassen dürfen.

Verf. selbst faßt seine Ergebnisse dahin zusammen:

1) Die makroskopische Latenzzeit der Radiumwirkung ist bei gleicher Intensität der Strahlung eine beträchtlich größere als die mikroskopische; sie sinkt, wenn die Expositionszeit steigt, aber nicht direkt parallel mit der letzteren.

2) Die Tiefenwirkung nimmt mit der Dauer der Bestrahlung anfangs rasch, später langsam zu.

3) Kurze Bestrahlungen wirken als ein offenbar traumatischer Wachstumsreiz auf die Gewebe, längere als eine den Untergang derselben veranlassende Schädlichkeit.

4) Der Zerfall des Gewebes beruht auf einer direkten Zerstörung der Zellen, nicht auf einer primären Läsion der Gefäße, wenngleich letztere nach starken Dosen eine gewisse Rolle spielt.

5) Die Verzögerung der Heilung ist nicht allein auf Lähmung der Regenerationsfähigkeit der Gewebe, sondern auch auf ein sekundäres Umsichgreifen des Gewebszerfalles zurückzuführen, der nach der Tiefe leichter fortschreitet als an der Hautoberfläche, vor allem deshalb, weil das Deckepithel sich rascher ersetzt als das Bindegewebe.

Der Effekt der Radiumbestrahlung ist abhängig von Dauer und Intensität der Exposition, von der Qualität der Strahlen und dem

Kontinuitätsgrade der Belichtung. Die Elektivität der Wirkung steht in umgekehrtem Verhältnis zur Intensität der Bestrahlung und in geradem zur Größe der Ruhepausen, doch sind die späteren Bestrahlungen zweckmäßig an Dauer und Intensität allmählich zu steigern.

Was die Wirksamkeit des Radiums auf die einzelnen Zellarten betrifft, so sind in bezug auf das Epithel im allgemeinen jene Zellen am empfindlichsten, welche zu lebhaftem Wachstum befähigt sind; doch scheint die Resistenz der Zellen auch von ihrer Funktion abzuhängen.

Die Endothelien sind im allgemeinen resistenter als die Epithelien, am empfindlichsten die Endothelien der Milz. Die Einwirkung auf das Bindegewebe ist eine sehr wechselnde, jedenfalls aber geringere als bei anderen Geweben. Die Muskulatur erweist sich besonders gegenüber den sekundären Gefäßveränderungen als sehr empfindlich. Am stärksten werden in Teilung begriffene Zellen beeinflußt.

Künstlich läßt sich die Wirkung sowohl durch Veränderungen des Gewebes selbst als durch die Strahlenwirkung direkt steigernde Mittel beeinflussen, während eine Erhöhung der Widerstandsfähigkeit nur durch Gewebsalterationen zustande kommt. Von letzteren wirken sensibilisierend alle das Wachstum fördernden Reize sowie die die Zellen schädigenden Traumen.

Die therapeutischen Erfolge der Radiumbehandlung wurden bereits mehrfach berichtet, so daß hier nur erwähnt werden mag, daß von bösartigen Hautaffektionen nur ganz umschriebene und oberflächliche Erkrankungen sich zur Bestrahlung eignen. Der therapeutische Effekt ist ein guter bei einfachen Angiomen und Naevis, die Behandlung aber schon sehr umständlich bei Karzinomen.

Schöne Resultate wurden bei der gruppierten Form des Lupus erzielt.

Die weiteren Untersuchungen des Verf.s beziehen sich auf die Wirkung der Radiumstrahlen auf überlebendes Gewebe, auf Mikroorganismen, Fermente, organische Substanzen, sowie auf die Imitation der biologischen Strahlenwirkung. **Reich** (Tübingen).

---

4) **Hahn** und **Deycke-Pascha.** Knochensyphilis im Röntgenbild. (Archiv und Atlas der normalen und pathologischen Anatomie in typischen Röntgenbildern.)

Hamburg 1907.

An der Hand von 80, zum Teil hervorragend schön wiedergegebenen Röntgenbildern berichten die Verff. ihre Beobachtungen über die Syphilis an den Knochen. Die Einteilung erfolgte systematisch, ausgehend von der einfachen Periostitis luetica. Diese scheint meist eine zirkuläre zu sein. Treten viele Herde nebeneinander auf, so kann dadurch eine diffuse Erkrankung vorgetäuscht werden. In der Umgebung der Herde zeigt sich bald eine reaktive Entzündung der Knochen,

die sich teils in der Form von Rarefikationen bis zu Caries und Nekrose, teils in der Form ausgedehnter Sklerose äußert.

Bei der Ostitis, resp. Osteomyelitis kommt es innerhalb des Knochens oder seinen Markhöhlen zu Zellenablagerungen, den Gummabildungen, die in ihrer Größe vom miliaren Gumma bis zu nußgroßen Tumoren variieren. Die Ausbreitung des einzelnen Herdes geht unter Einschmelzung des Knochengewebes und gleichzeitiger Sklerosierung der Umgebung vor sich. Die Ausheilung der Osteomyelitis erfolgt durch vollkommene Resorption oder durch vermehrte Knochenneubildung.

Die Diagnose der Knochenveränderung ist häufig gar nicht leicht, da ähnliche Knochenbilder auch bei anderen Erkrankungen vorkommen. Wichtig ist hier vor allem, daß die Sudeck'sche Knochenatrophie bei Lues vollkommen ausbleibt.

Die syphilitischen Gelenkerkrankungen charakterisieren sich in der Regel durch ihr symmetrisches Auftreten und kommen in jedem Stadium der Lues vor, teils ohne, teils mit ausgeprägtem Hydrops, häufig mit Gummabildung der Synovialis. Von da aus gehen die Zerstörungen nicht selten auf den Knorpel und Knochen weiter, welche auf dem Röntgenbilde dann leicht festzustellen sind. Überraschend ist, daß bei den oft so großen Pseudotumoren meist nur geringe Veränderungen an den Knochen vorhanden sind.

Erwähnenswert sind noch einige Beobachtungen von syphilitischen Erkrankungen der Wirbelsäule. Gerade bei der Wiedergabe dieser Bilder möchte man die starke Verkleinerung der Röntgenogramme bedauern.

Sämtliche Aufnahmen betrafen nur solche Pat., bei denen im übrigen die Diagnose »Syphilis« durchaus sicher war.

Gaugele (Zwickau).

---

5) **J. Schmid** und **A. Géronne.** Über die Wirkung der Röntgenstrahlen auf nephrektomierte Tiere, ein Beitrag zur Frage des Leukotoxins. (Aus der inneren Abteilung des Krankenhauses zu Charlottenburg. Prof. E. Grawitz.)

(Münchener med. Wochenschrift 1907. Nr. 10.)

Verff. fanden bei Kaninchen, denen beide Nieren exstirpiert worden waren, nach Röntgenbestrahlung eine raschere (und auf einen abnorm tiefen Wert erfolgende) Abnahme der Leukocytenzahl, als bei gesunden Tieren. Sie führen sie darauf zurück, daß durch die Bestrahlung infolge Zerstörung der Leukocyten ein Leukotoxin entstehe (Linser und Helber), welches, wenigstens zum Teil durch die Nieren, nicht selten mit einer Schädigung derselben durch das Toxin, ausgeschieden, nach Entfernung derselben sich zunächst im Blut anhäufen muß und hier eine raschere Wirkung entfaltet. **Kramer** (Glogau).

---

6) **Läwen.** Vergleichende Untersuchungen über die örtliche Wirkung von Kokain, Novokain, Alypin und Stovain auf motorische Nervenstämme.

(Archiv für experim. Pathologie und Pharmakologie Bd. LII.)

Mit Hilfe eines besonders konstruierten Apparates, der bei der Vergiftung und elektrischen Reizung eine schonende Behandlung der Nervenstämme ermöglichte, wurden mit gleich konzentrierten, isotonischen Kokain-, Novokain-, Alypin- und Stovainlösungen örtliche Vergiftungen des Froschischiadicus vorgenommen. Bei Kokain, Novokain und Alypin wurde die maximale Giftwirkung in einer Stunde erreicht; die Erregbarkeit des Nerven wurde in dieser Zeit auf etwas weniger als die Hälfte herabgesetzt. Durch Spülung mit indifferenten Flüssigkeiten lassen sich diese Substanzen wieder völlig aus dem Nerven auswaschen, so daß sich die Anfangserregbarkeit rasch wieder herstellt; am schnellsten gelingt dies beim Novokain. Das Stovain verhält sich dagegen wesentlich anders. Trotz vieler Stunden fortgesetzter Auswaschung bleibt die Herabsetzung der Nervenerregbarkeit bestehen. Diese Wirkung ist auf eine materielle Schädigung der Nervensubstanz zu beziehen, die nach Ansicht des Verf.s infolge der sauren Reaktion der Stovainlösungen zustande kommt, die ihrerseits die Folge der Anwesenheit hydrolytisch dissoziierter freier Salzsäure ist. Novokain, Alypin und Stovain setzen unter gleichen Bedingungen die Erregbarkeit des Froschnerven ungefähr in demselben Grade herab. Die Wirkung dieser Substanzen bleibt etwas hinter der des Kokains zurück, und so erklärt es sich, daß diese Mittel in etwas größerer Dosis und höherer Konzentration vertragen werden. Daß Stovain im Lumbalsack des Menschen nicht eine so ausgesprochene nervenschädigende Wirkung wie ein Tierexperiment zeigt — obwohl gerade hier häufiger Wurzelneuritiden und bleibende Lähmungen beobachtet sind —, sucht L. mit der Annahme zu erklären, daß die Substanz durch die Zerebrospinalflüssigkeit ausgefällt wird und infolgedessen die sauren Stovainlösungen nicht so zur Wirkung kommen können.

Deutschländer (Hamburg).

---

7) **Liebl.** Zur Frage gebrauchsfertiger suprareninhaltiger Lösungen in der Lokal- und Lumbalanästhesie.

(Beiträge zur klin. Chirurgie Bd. LII. p. 244.)

Verf. untersuchte die Bedeutung der Nebennierensubstanz der gebräuchlichen Anästhesielösungen in chemischer und pharmakodynamischer Hinsicht und kommt zu folgenden Schlüssen:

1) Farblose Lösungen zeigen unter allen Umständen unbeeinträchtigte anämisierende und damit auch resorptionsverzögernde Wirkung, machen keine lokalen Reizerscheinungen und geben mit Eisenchlorid typische Grünfärbung.

2) Gefärbte Lösungen zeigen in der Intensität wechselnden anämisierenden Effekt, setzen konstant lokale Reizerscheinungen, geben

mit Eisenchlorid nicht mehr die typische Suprareninreaktion, obgleich sie noch Anämie erzeugen.

3) Farbveränderung durch Zusatz von Nebennierensubstanz erfolgt bei den einzelnen Anästhesielösungen in verschieden langer Zeit und Intensität; das borsaure Suprarenin geht viel rascher und intensiver Farbveränderungen ein als das salzsaure. Trotzdem letzteres durch einen geringen Salzsäureüberschuß zu theoretischen Bedenken Anlaß gegeben hat, ist es dem leicht zersetzlichen, alkalischen, borsauren Suprarenin vorzuziehen.

4) Die Feststellung der anämisierenden Potenz sowie der Reizlosigkeit einer Lösung gelingt hinreichend genau durch probatorische subkutane Injektion eventuell Kontrollinjektion einer ganz frischen Lösung.

5) Am sichersten lassen sich Zweifel an der Intaktheit des Suprarenins bei Verwendung fester Suprareninpräparate, speziell von fraktioniert sterilisierten Tabletten vermeiden. Ein absolutes Kriterium der Unzersetztheit ist eine farblose, wasserklare Lösung.

Es ist demnach die Verwendung gebrauchsfertiger Lösungen mit Suprareningehalt in Ampullen zu verwerfen. Bei der zweifellosen Bedeutung der Suprareninkomponente der Injektionslösungen ist dieser in der Beurteilung der Erfolge und speziell unangenehmer Nebenwirkungen mehr als bisher Aufmerksamkeit zu schenken.

Reich (Tübingen).

---

8) **Kuhn** und **Rössler.** Tetanus und Catgut.

(Deutsche klin.-therap. Wochenschrift 1906. Nr. 46 u. 47.)

Die Verff. geben zunächst eine Übersicht über eine nicht unbeträchtliche Anzahl von Fällen, in denen mit Sicherheit oder jedenfalls mit großer Wahrscheinlichkeit der Ausbruch eines Tetanus auf die Catgutinfektion zurückzuführen ist. Auch die modernsten Desinfektions- und Sterilisierungsverfahren bieten keine absolute Gewähr für die Reinheit des Catguts, so lange dasselbe in der bisher üblichen Weise hergestellt wird. Denn bei einem gedrehten Faden können die Keime von 10 bis 20 und noch mehr Darmwänden eingehüllt sein, so daß keine Desinfektionsmethode vollkommen durchdringt. Die Tetanussporen bleiben infolgedessen häufig von der Desinfektion unerreicht; sie entziehen sich der bakteriologischen Kontrolle und werden erst frei, wenn der Faden im Körper verdaut wird. Bei der zweifelhaften Herkunft des Rohcatguts, das häufig stark infizierte Darmteile von ganz verschiedenen, oft kranken Tieren enthält, ist die Forderung aufzustellen, daß Rohcatgut nur auf aseptischem Wege von gesunden Tieren gewonnen wird, und daß der Catguteinzelfaden vor dem Drehen in sicherer und einwandsfreier Weise keimfrei gemacht werde.

Deutschländer (Hamburg).



9) **D. Silver.** An experimental study of the influence of necrosis, produced by sutures, in tendon suture and transplantation.

(Amer. journ. of orthop. surg. Vol. IV. Nr. 3.)

Verf. hat zahlreiche Tierversuche über die durch Sehnennaht verursachte Nekrose angestellt und gelangt zu dem Resultate, daß am leichtesten bei der Transplantation Nekrose eintritt, der springende Punkt die Schonung des peritendinösen Gewebes sei.

A. Hofmann (Karlsruhe).

10) **Gerstle.** Die Behandlung des Furunkels und die Verhütung der Furunkulose mittels Jodofan.

(Med. Klinik 1907. p. 234.)

Der Furunkel wird aufgeschnitten und mit trockener Jodofangaze oder, falls erst noch eine Erweichung des Gewebes erzielt werden soll, mit feuchter Salizylsäuregaze locker ausgestopft und bedeckt, nachdem vorher die umgebende Haut mit einer unschädlichen Flüssigkeit (Liq. alum. acet., 1°/₀₀ige Ac. salicyl. oder physiologische Kochsalzlösung) angefeuchtet und reichlich mit Jodoform bestreut ist. Der austretende Furunkeleiter wird dadurch sogleich unschädlich gemacht. Die 10%ige Jodofangaze ist steril und hydrophil. Jodofan ist handlich, völlig reizlos und ungiftig, auch bei der Zersetzung durch die Wundabsonderung geruchlos und belebt die Granulationen.

Georg Schmidt (Berlin).

11) **S. McGuire.** Sulphate of spartein in surgical practice.

(Amer. journ. of surgery 1907. Februar.)

Da Verf. schlechte Erfahrungen mit postoperativer Anurie bei Fällen mit präexistierender Nephritis infolge Sepsis oder Cholämie hatte, versuchte er das Sparteinsulfat und glaubt, durch dasselbe in den letzten 2 Jahren mindestens sechs Fälle vor dem sicheren Tode gerettet zu haben. Die Dosis ist 0,065—0,03 g subkutan, alle 3 bis 6 Stunden. Das Mittel hebt den Blutdruck, bewirkt einen langsameren und volleren Puls und starke Diurese. Es ist den Digitalispräparaten an Schnelligkeit der eintretenden Wirkung und in den Resultaten überlegen.

Goebel (Breslau).

12) **De Keersmaecker.** Die Behandlung der Urogenitaltuberkulose mit Tuberkulinpräparaten.

(Zentralblatt f. d. Krankheiten d. Harn- u. Sexualorgane Bd. XVII. Hft. 9.)

Verf. verwendet mit gutem Erfolge das Denys'sche Tuberkulin, Bouillon filtré (B. F.). Dasselbe ruft dieselben Erscheinungen hervor, wie das Koch'sche Tuberkulin, nämlich

1) die lokale Reaktion (entzündungserregende Reaktion des Zellgewebes an der Injektionsstelle),

2) die allgemeinen Reaktionen (Temperatursteigerung, Störungen seitens Nerven-, Digestions-, Harnsystems u. a.),

3) die Herdreaktionen (Folge einer spezifischen Reaktion des Bouillonfiltrats auf das tuberkulöse Gewebe).

Diese Reaktionen treten insgesamt erst bei der stärksten Dosis auf, die schwachen Dosen lösen nur die erste — lokale — Reaktion aus.

Für die Anwendung übernimmt Verf. die Denys'schen Regeln:

1) Die Anfangsdosis muß so gewählt sein, daß jede etwas heftige Reaktion vermieden werde.

2) Die Vermehrung der Dosis muß im Verhältnis stehen zu der Toleranz des Pat.

3) Während des Verlaufes einer Reaktion darf eine neue Einspritzung durchaus nicht gemacht werden.

4) Auch sollen nicht gleich nach dem Aufhören der Reaktion weitere Injektionen stattfinden, vielmehr lasse man den Kranken eine Zeitlang in Ruhe, bevor die nächste Einspritzung gemacht wird.

5) Wenn die Reaktion schwach ist und nur kurze Zeit anhält, wiederhole man dieselbe Dosis; im Falle aber sie kräftig oder anhaltend ist, muß die Dosis vermindert werden, um so mehr, wenn die Reaktion zugleich kräftig und anhaltend ist.

Verf. kommt dann zu folgenden Schlußfolgerungen:

1) Die Tuberkuline sind spezifisch wirksame Mittel gegen die tuberkulösen Krankheiten, und es fragt sich, ob die Ärzte die Wohltat dieser Mittel ihren Pat. noch vorenthalten dürfen.

2) Der gute Erfolg einer Kur mit Tuberkulin ist bedingt durch die genaue Befolgung der Vorschriften derjenigen Autoren, die hierin reüssiert haben; Vorschriften, die je nach den tuberkulösen Lokalisationen modifiziert werden können. Wer den gegebenen Leitfaden außer acht läßt, wird nur neue Experimente machen, deren Ausgang er nicht voraussehen kann, und er täte Unrecht, etwaige ungünstige Resultate einzig und allein der Wirkung des Tuberkulins zuzuschreiben.

3) Die Tuberkuline können, um eine Heilung zu erlangen, als Medikamente sowohl angesehen als auch angewandt werden. Um zu bestätigen, daß sie Vaccine sind, müßte bewiesen werden, daß die Heilungen, welche mit den therapeutischen Dosen, wie ich sie genannt habe, erzielt worden sind, weniger lange standhalten, als die durch Anwendung von stärkeren Dosen erlangten Heilerfolge.

Grunert (Dresden).

---

13) **Sellei.** Folliculitis fibrosa urethrae.

(Zentralblatt f. d. Krankheiten d. Harn- u. Sexualorgane Bd. XVII. Hft. 12.)

Verf. belegt mit obigem Namen »jene subepithelial gelegenen harten Knötchen der urethralen Schleimhaut, welche isolierte Gonokokkenherde sind, eine oft wichtige Rolle bei der Rekrudeszenz der Gonorrhöe spielen, jedoch meistens keine besonderen mit dem Urethroskop sichtbaren Veränderungen aufweisen«. Die Knötchen lassen sich von außen an der Urethra abtasten, am besten nach Einführung einer Sonde in die Urethra.

Grunert (Dresden).

---

14) **G. K. Swinburne.** Note on the after-care of internal urethrotomy.

(Amer. journ. of surg. 1907. Februar.)

Die Blutung nach Urethrotomia interna, die Verf. mit dem Urethrotom von Otis macht, entsteht entweder durch Fortschwemmung der Blutgerinnsel der meist verletzten Pars spongiosa urethrae infolge Erektionen (Hauptgefahr 2. Tag), oder durch allzu frühe Sondierung der Urethra nach der Operation. Verf. unterläßt die Sondierung deshalb stets für volle 14 Tage und hat davon nie einen Schaden gesehen, speziell keine Wiederkehr der Verengerung.

Goebel (Breslau).

---

15) **B. N. Cholzow.** Zur Technik der perinealen Operationen.

(Russki Wratsch 1907. Nr. 5.)

C. empfiehlt den prärektalen Schnitt (Nélaton, Demarquay, Dittel und Zuckerkandl) für die Urethrotomia externa, für den perinealen Steinschnitt, für die partielle zirkuläre Resektion der Harnröhre, für diffuse Eiterung des Beckenzellgewebes (mit Anfügung eines Schnittes unten am Abdomen über der Symphyse und Durchführung zweier Drains von hier neben der Harnblase in die Dammwunde). Denselben Schnitt empfiehlt für impermeable Harnröhrenstenosen Willems.

E. Gückel (Wel. Bubny, Poltawa).

---

16) **Goebel.** Über die für Bilharziakrankheit typischen Urethralfisteln.

(Zentralblatt f. d. Krankheiten d. Harn- u. Sexualorgane Bd. XVII. Hft. 11.)

Die Häufigkeit der Bilharziafisteln ist eine sehr große. Von 1684 im Hospital in Alexandrien von 1890—1901 behandelten Bilharziafällen waren 266 Fisteln. Verf. berichtet über 34 von ihm selbst behandelte, meist operierte Fälle von Bilharziafisteln und gibt nach seinen Erfahrungen als charakteristisch für die Bilharziafisteltumoren einen chronischen Granulationstumor an mit starker Neigung zu exzessiver Narbenbildung, welche fibrom- und auch wohl keloidartigen Bau ergibt. Die Oberfläche ist durch starke Epithel- und Bindegewebswucherung vielfach, besonders um die Fistelmündungen, papillomatös; die spezifischen Bestandteile (Würmer oder deren Eier) fehlen für gewöhnlich.

Die Bilharziafisteln bilden kleine runde Öffnungen mit wallartig aufgeworfenem Rande am Scrotum oder Perineum, in schwereren Fällen unter der Haut vordringend, bisweilen bis in die Gegend des Afters und die Seiten des Oberschenkels. Ausnahmslos kommuniziert die Harnröhre mit den Fisteln, was gegen den von Belleli, Chaker u. a. angegebenen Entstehungsmodus spricht, daß nämlich die Würmer eine Infarzierung des tiefen Gewebes des Perineums mit Eiern ver-

ursachen, daß dadurch Eiterungen und tiefe Abszesse entstehen, und daß diese nun nach außen (Haut) und innen (Urethra) durchbrechen. Es ist hierbei gar nicht zu verstehen, warum derartige Herde von Eiern so oft zur Eiterung kommen sollen. Vielmehr muß man nach Ansicht des Verf.s die Bilharziafisteln als chronische Eitersenkungen betrachten, bedingt durch zwei Momente: erstens durch die Fremdkörperreizung der Eier und konsekutive demarkierende Eiterung, zweitens durch den Zutritt des Urins durch die im Epithel resp. in der Wand der Urethra gesetzten Defekte.

Die Therapie muß gegen die Fisteln eine chirurgische sein und ihr Augenmerk auf Beseitigung der Grundkrankheit richten.

Grunert (Dresden).

---

17) **Goldberg.** Die Prostatitis chronica »cystoparetica«.

(Zentralblatt f. d. Krankheiten d. Harn- u. Sexualorgane Bd. XVII. Hft. 10.)

Auf Grund von 12 eigenen und 8 aus der Literatur zusammengestellten Fällen beschreibt Verf. in einer sehr ausführlichen lesenswerten Arbeit das Bild der Prostatitis chronica cystoparetica als das Bild derjenigen Prostatitis jüngerer Männer, welche mit Retentio urinae verbunden ist. Für die Beurteilung scheiden alle diejenigen Fälle aus, in welchen neben Prostatitis und Urinretention noch solche Krankheiten bestehen, welche erfahrungsgemäß Retentio urinae nach sich ziehen (Striktur höheren Grades der vorderen Harnröhre, Fälle von Prostatahypertrophie usw. usw.).

Der Beginn des Leidens hat immer in den 30er, 40er Lebensjahren festgestellt werden können.

Die subjektiven Beschwerden sind erschwerte Harnentleerung und häufiger Harndrang, die objektiven Veränderungen sind solche

1) der Prostata (Unregelmäßigkeit der Form, die Drüse ist asymmetrisch, vielknollig, kleinknollig, bisweilen geradezu formlos; Konsistenz regellos. Die Drüse ist als Ganzes abnorm fixiert, die über ihr liegende Mastdarmschleimhaut häufig wulstig oder stellenweise unverschieblich adhärent. Das Prostatasekret ist schleimig, dickflüssig oder wäßrig, mit Flocken oder Fäden durchsetzt; mikroskopisch polynukleäre Leukocyten in großer Menge, daneben Erythrocyten.

2) Der vorderen Harnröhre (infiltrative Veränderungen, aber keine dauernden Strikturen).

3) Der Harnblase und der höheren Harnwege (in erster Linie Cystoparese, ferner Cystitis, Pyurie, in einzelnen Fällen Pyelitis, chronische Urosepsis.

Zur Diagnose der Krankheit ist also notwendig eine hochgradige chronische Prostatitis, eine chronische Retentio urinae und die ursächliche Verknüpfung beider Veränderungen mittels Anschlusses der übrigen bekannten Ursachen der Cystoparese.

Differentialdiagnostisch kommen Prostatakarzinom und Prostatatuberkulose in Betracht. Näheres darüber ist im Original nachzulesen;

desgleichen über andere Ursachen chronischer Cystoparese bei Männern unter 50 Jahren.

Die palliative Therapie besteht in der Vereinigung der bei Prostatikern und der bei Prostatitis angezeigten Behandlung. Die galvanokaustische Prostatotomie ist in den erwähnten Fällen einmal, und zwar mit völligem Mißerfolge, angewandt worden. Die zweimal ausgeführte Chetwood-Keyes'sche Operation der Inzision des Blasenhalses nach vorgängiger Boutonnière verdankt den hiermit einmal erzielten Erfolg wohl ausschließlich der Drainage durch die Boutonnière. Die einmal von Desnos ausgeführte Inzision, Diszision und Drainierung nach vollkommener Freilegung vom perinealen Prostatektomieschnitt aus war von glänzendem Erfolge gekrönt. Sie dürfte die zweckmäßigste Operationsmethode, auch gegenüber der einmal von Zuckerkandl ausgeführten partiellen Exzision der Abszesse und der von Albarran und le Furs je einmal angewandten totalen Prostatektomie sein.

Verf. rät erst nach Erschöpfung aller palliativen Hilfsmittel zum operativen Vorgehen. **Grunert** (Dresden).

---

18) **Proust.** La prostatectomie dans l'hypertrophie de la prostate.

Paris, **Masson & Cie.,** 1907.

Monographie. Lexikonformat, 484 Seiten, zahlreiche Abbildungen. Die Arbeit bespricht in fünf Teilen die heutige Lehre von der Prostatahypertrophie.

Der erste Teil bringt zunächst einen geschichtlichen Überblick. Rislau trennte als erster das Leiden von den übrigen Erkrankungen des Urogenitaltraktus, Baillie belegte es mit dem Namen Prostatahypertrophie usw. usw. Sodann werden die verschiedenen Heilmethoden ihrer zeitlichen Entstehung nach besprochen.

Der zweite Teil behandelt die pathologische Anatomie von folgenden Gesichtspunkten aus:

1) Einteilung der Veränderungen und makroskopisches Aussehen der Prostata,

2) Art der Veränderungen,

3) Bedingungen für die Abtragung, Isolierung und Ausschälung der hypertrophierten Prostata,

4) Wichtigkeit der Veränderungen als Ursache der Urinretention,

5) Zustand der Blase und Grad ihrer Ausdehnung.

Zu Nr. 2 sei beiläufig bemerkt, daß Verf. im Gegensatz zu anderen (z. B. Casper mit drei Formen, der myomatösen zirkumskripten, der myomatösen diffusen und der glandulären Form) nur zwei Formen der Hypertrophie unterscheidet, nämlich die fibromyomatöse und die weiche, adenomatöse Form.

Der dritte Teil behandelt die Anatomie des Dammes für den perinealen Operationsweg.

Vierter Teil: Perineale Prostatektomie, 1) subtotale, mit Erhaltung der Urethra prostatica (häufig ausgeführte Methode), 2) totale, mit Exstirpation der Urethra prostatica (nur ausnahmsweise ausgeführte Methode).

Beschreibung der Operation, Lagerung der Pat. usw., 115 Fälle.

Fünfter Teil: Transvesikale Prostatektomie nach Freyer, 82 Fälle. Operation der Wahl.

Grunert (Dresden).

---

19) **Schürmeyer.** Zur Röntgenologie des Abdomen und Topographie der Nieren.

(Fortschritte auf dem Gebiete der Röntgenstrahlen Bd. X. Hft. 6.)

Mehr als die Autopsie am Lebenden und an der Leiche ist die Röntgenologie imstande uns über die physiologische und pathologische Lage und Größe der Unterleibsorgane aufzuklären.

So zeigt uns die Röntgenoskopie, daß beim Lebenden und Gesunden jene weite Ausbuchtung des konvexen, lumbalen Zwerchfellbogens nach hinten nie vorkommt, wie sie im Tode nach Wegfall des Muskeltonus am Zwerchfell sich herausbildet.

Der Nierenschatten ist nur ausnahmsweise im Durchleuchtungsbilde zu erkennen und niemals mit jener Schärfe, daß die Lage der Niere zu den Wirbeln genau anzugeben wäre. Im Röntgenogramm ist die topographische Feststellung eher möglich. Hierbei ist von Bedeutung die Form der 12. Rippe, die unter vielen Variationen zwei Haupttypen erkennen läßt, nämlich die lange säbelförmige und die kurze stilettförmige. Die erstere überdeckt oft einen großen Teil der Niere.

Diagnostische Bedeutung besitzt vor allem auch der Psoas major. Dieser, vor allem seine äußere Grenze, erscheint im Röntgenbilde sehr scharf. Letztere muß durch ein helles Band getrennt sein, oder der untere Nierenpol darf ihr in der Höhe des 1.—2. Lendenwirbels nur sanft anliegen, wenn normale Verhältnisse vorliegen.

Verf. stellt bezüglich der Nierenlage folgende Normen auf:

1) Niemals liegen am Lebenden die Nieren normal so tief, wie dies in den anatomischen Atlanten gezeichnet zu sein pflegt.

2) Die rechte Niere steht im allgemeinen nicht tiefer als die linke.

3) Die Nieren liegen lateral vom Processus transversus.

4) Das Fehlen der Hilusbuchtung im Röntgenbilde spricht für eine Drehung.

Bei der Wanderniere ist zu gleicher Zeit der lumbale Fixationsapparat gelockert, in dem Maße auch die Konfiguration des Zwerchfells verändert.

Auch die normale Niere kann sich in engen Grenzen respiratorisch verschieben.

Nicht fixierte oder nicht normal liegende pathologisch vergrößerte Nieren können häufig respiratorisch verschiebbar werden, vor allem

durch Traumen, Erschütterungen oder Überspannungen des Zwerchfells.

Als treibende Kraft der Nierenbewegung kommt beim stehenden Menschen vor allem die Schwerkraft in Frage, als Bahn der Bewegung vor allem die schiefe Ebene des Psoas major.

Gaugele (Zwickau).

---

20) **W. Noetzel.** Über die von den Uterusadnexen ausgehenden Blutungen in die Bauchhöhle.

(Beiträge zur klin. Chirurgie Bd. LI. p. 714.)

Der Arbeit liegen zugrunde 30 Fälle von Tubargravidität, 11 Fälle von Stieltorsion eines Ovarialtumors, eine Stieltorsion bei Pyosalpinx, eine Apoplexie eines Ovariums und eine violente Uterusruptur. Dem Gynäkologen bringen solche Pat. meist einen Teil der Diagnose mit, während der Krankenhausarzt sie meist unter irriger Diagnose, speziell der Appendicitis, erhält. Fehldiagnosen sind daher unvermeidlich, zumal wenn die Anamnese nicht eine Rekto-Vaginaluntersuchung veranlaßt. Selbst wenn man von absichtlich falschen Angaben absieht, so ist die Anamnese nicht immer charakteristisch, so insbesondere bei Ovarialtumoren mit Stieltorsion. Selbst bei Tubargravidität läßt die Anamnese häufig im Stich. Die akuten Adnexblutungen kann man mit Peritonitiden und Perforationen, die subakuten und chronischen Fälle mit umschriebenen Entzündungs- und Eiterungsprozessen verwechseln, selbst die Perforation eines Magengeschwüres ist nicht zu fernliegend. Die bimanuelle Untersuchung läßt wenigstens in subakuten Fällen eine Adnexerkrankung ziemlich sicher erkennen, ist aber bei akuten Fällen nicht immer ausführbar. Im Gegensatz zu traumatischen abdominellen Blutungen treten bei Adnexblutungen infolge vorausgegangener Blutverluste und der Schwächung durch das Leiden die Symptome der akuten Blutung früher und gleichzeitig mit den peritonealen Reizerscheinungen auf.

Verf. tritt energisch für die chirurgische Behandlung der genannten Leiden ein, weil diese »einfachen« Bauchoperationen absolut ungefährlich sind und die Narben- und Adhäsionsbeschwerden sich bei guter Asepsis und Technik vermeiden lassen. Auch bei chronischen Fällen ist die Laparotomie stets indiziert, weil sie allein einer langsamen Verblutung oder den Beschwerden einer chronischen Beckenperitonitis vorbeugt. Verf. empfiehlt, stets, also auch bei linksseitiger Affektion, einen rechtsseitigen Lennanderschnitt zu machen, um regelmäßig auch den Wurmfortsatz zu revidieren. Letzterer ist fast ausnahmslos entzündlich verändert, disloziert oder adhärent und wird dann entfernt. Vom gleichen Schnitt aus läßt sich stets auch die andere Tube absuchen event. entfernen. Da die Ursache der Tubargravidität meist eine gonorrhoische Salpingitis ist, findet man häufig auch die andere Tube schwerer erkrankt. In letzterem Falle soll man lieber gleich beide Tuben entfernen, als einen späteren zweiten Eingriff oder die Rückkehr der alten Beschwerden riskieren. Sterilität ist hier schon

durch die Erkrankung, nicht erst durch die Operation vorhanden. Dagegen werden die Ovarien nach Möglichkeit erhalten, Cysten partiell exzidiert oder skarifiziert. Das Blut in der Bauchhöhle wird gründlich ausgespült, um Infektion und Verwachsungen zu verhüten, und ein Drain für 24 Stunden ins kleine Becken eingeführt.

Die Ausräumung des Blutes zu unterlassen im Interesse der Operationsbeschleunigung oder bei akuter Blutung ohne peinliche Asepsis zu operieren, verwirft Verf. vollständig, weil die größere Gefahr von der Infektion, als von den Folgen des Blutverlustes, droht.

Bei dieser Behandlungsmethode war kein Verlust infolge Verblutung und nur einer infolge Peritonitis zu beklagen, bei welchem die Drainage des kleinen Beckens unterlassen worden war.

Reich (Tübingen).

Kleinere Mitteilungen.

21) Sammelbericht über Röntgenbehandlung von chirurgischen und Hautkrankheiten von März 1906—1907.

(s. Zentralblatt für Chirurgie 1905. Nr. 11 u. 15; 1906. Nr. 16.)

An der Röntgenheilkunde ist, wie in den Vorjahren, auch im letztvergangenen Jahre eifrig theoretisch und praktisch gearbeitet worden. Große, grundlegende neue Gesetze oder Tatsachen, die uns einen besonders tiefen Blick in das Dunkel, das noch vielfach herrscht, eröffnen könnten, sind in dieser Zeit nicht zur Kenntnis gekommen, vielmehr ist das, was wir bisher schon kannten, durch eine Reihe sorgfältiger Einzeluntersuchungen weiter ausgebaut, sind die schon bekannten theoretischen Erklärungen durch immer neue und neuartige Bearbeitung unserem Verständnis näher gerückt oder, wenn sie sich als unrichtig erwiesen, aufgegeben worden.

Die Technik hat keine das alte stürzende Neukonstruktionen gebracht. Alle Neuerungen sind auch nur Abwandlungen oder vielfach Vereinfachungen älterer Bauarten. Eine Übersicht über den derzeitigen Stand der Röntgenelektrotechnik gibt Koch (Elektrotechn. Zeitschrift Nr. 27 p. 705).

Eine für die Praxis noch unvollkommen gelöste Frage ist die der Messung der Strahlendosis. Alle Dosimeter, Quantimeter, Radiometer usw. sind entweder unzuverlässig oder für den praktischen Gebrauch noch zu unhandlich und schwerfällig. Das Chromoradiometer von Sabourand-Noiré, das im Vorjahre vielfach genannt und gerühmt war, ist ebenso wie seine Vorgänger als nicht absolut zuverlässig erkannt (Colombo). Französische Forscher haben sich sehr eifrig mit Abänderung alter Konstruktionen beschäftigt (Bordier, Belot, Bisserié). Galimand-Belot benutzten die schon früher von Freund angegebene Chloroform-Jodlösung von bekanntem Gehalt und stellten als Einheit die aus bestimmtem Raumteil in bestimmter Zeit abgespaltene Jodmenge als Einheit J auf; da diese Jodmenge titriert werden muß, ist auch dieses sonst anscheinend genaue Verfahren für die Praxis zu umständlich. Piffard und Franklin benutzten die ionisierende Wirkung der Röntgenstrahlen, um auf empfindliche Elektroskope einzuwirken, die in der Nähe der Apparate aufgestellt sind; gleichzeitig wenden sie Millampèremeter im sekundären Stromkreis an. Eine Selenzelle, die durch das auffallende Licht der Röntgenröhre ihre Leitungsfähigkeit für den elektrischen Strom ändern soll, will Johnston als Meßapparat verwenden. Das Millampèremeter im sekundären Stromkreis hat sich weitere Anhängerschaft auch in Deutschland erworben (Schmidt, Fortschritte[1] X, 1). Wie sehr noch die Frage der Messung

---

[1] Unter »Fortschritte« ist die Zeitschrift Fortschritte a. d. Gebiet der Röntgenstrahlen, Verlag von L. Graefe & Sillem, Hamburg, gemeint.

der Strahlenmenge die Röntgenologen beschäftigt, geht aus den verschiedenen Kongreßverhandlungen hervor. Das Arch. of the Roentgen ray hat eine ganze Nummer dieser Frage gewidmet, in der die verschiedensten Autoren zu Worte kommen. Von deutscher Seite ist in den Fortschritten Bd. IX eine zusammenfassende Arbeit über die Meßverfahren von Jirotka veröffentlicht.

Während feststeht, daß weiche Röhren chemisch wirksamere, aber wenig durchdringende Strahlen liefern, hat sich durch genaue Nachmessungen herausgestellt, daß für den praktischen Gebrauch zur Röntgenbehandlung mittelweiche Röhren am zweckmäßigsten sind, da sie die größte Menge chemisch wirksamer Strahlen hergeben. Bei ganz besonders weichen Röhren sind die Strahlen so wenig durchdringend, daß sie schon von dünner Papierlage absorbiert werden (Chanoz, Congrès pour l'avancem. des sciences). Daß die Röntgenstrahlen auf dem Wege durch die Weichteile verhältnismäßig wenig absorbiert werden, behaupten Krause und Ziegler (Fortschr. X, 3), die darauf die Ansicht begründen, die Strahlen wirkten doch in größerer Tiefe und mit größerer Kraft auf die inneren Organe, als man bisher annahm. Durch die praktische Erfahrung ist bewiesen, daß z. B. Mediastinaltumoren mit Erfolg bestrahlt werden können, trotz ihres tiefen Sitzes hinter knöchernen Teilen.

Die Strahlendosis, die zur Erzielung der erstrebten Heilwirkung bei den einzelnen Erkrankungen zu verabreichen ist, ist sehr verschieden. Im allgemeinen sind die Radiologen darin einig, daß nur in den Fällen, wo es notwendig ist, stärkere Reaktionen herbeigeführt werden sollen. Bösartige Geschwülste brauchen stets eine größere Dosis als oberflächliche Hautaffektionen. Bei zu geringer Bemessung der Strahlengabe liegt die Gefahr vor, daß das Gewebe atypisch wuchert, da kleine Dosen einen formativen Reiz auf die Zellen ausüben; man erreicht dann also gerade das Gegenteil von dem, was man erstrebt (Riehl, Nobl, Verhandlungen der k. k. Gesellschaft der Ärzte, Wien, 19. Januar 1907). Bösartige Geschwülste, deren seltenere, aber wirksame Bestrahlung von allen erfahrenen Radiologen gefordert wird (Bisserié, Belot), scheinen sich an niedrige Gaben auch zu gewöhnen, um dann auch durch stärkere Röntgenisierung nicht mehr geschädigt zu werden (Hübner, Intern. Kongreß für Krebsforschung). Eine ausführliche Arbeit über Dosierung stammt von Schmidt (Fortschritte X, 1).

Die Durchführung des Schutzes für Pat. und Arzt ist jetzt wohl zum Allgemeingut der Röntgenologen geworden. Grundlegende Neukonstruktionen oder andere wichtige Entdeckungen auf diesem Gebiete sind nicht zu verzeichnen. Es gelten noch die im Lehrbuch von Albers-Schönberg im Vorjahre aufgestellten Grundsätze. Auch Krause und Ziegler erheben auf Grund ihrer Versuche (Fortschritte X, 3) vollkommen gleiche Forderungen über Röntgenschutz. Ebenso haben andere Forscher auf Grund ihrer Tierversuche immer von neuem auf die auch den gesunden Organismus schädigende Kraft der Röntgenstrahlen hingewiesen.

Über die Einwirkung der Röntgenstrahlen auf Tier, Menschen und Pflanzen liegen zahlreiche, auf viele Versuche aufgebaute Arbeiten vor. Namentlich die Frage, wie sie auf wachsendes Gewebe, auf die im Mutterleibe sich entwickelnde Frucht, auf Tiere mit Generationswechsel wirken, ist eingehend behandelt. Auch die Veränderungen der Keimdrüsen sind von mehreren Forschern bearbeitet (Pribandeau, Bergonié, Lengfellner, Roulin). Bei fast allen Versuchen konnten schädigende Einwirkungen der Röntgenstrahlen klinisch und mikroskopisch nachgewiesen werden. Daß gewisse Gewebe (lymphoides und Keimgewebe) besonders empfindlich sind, wurde bestätigt (Krause, Ziegler). Beim Hoden bleibt das Zwischengewebe erhalten, und nur das die Spermatozoen bildende wird geschädigt. Villemin hält an das Zwischengewebe die »innere Sekretion« des Hodens gebunden, da auch nach gänzlichem Schwinden der Spermatozoen die Begattungsfähigkeit und -Freudigkeit nicht erlischt.

Die Schädigung der Haut war seltener als früher Gegenstand der Untersuchung; im ganzen ist nichts Neues auf diesem Gebiete zu verzeichnen. Dagegen haben vielfache Bearbeitung gefunden die Stoffwechselverhältnisse unter Röntgenbehandlung stehender Menschen, besonders Leukämiker, die durch die lange Behandlungs-

dauer ein dankbares Objekt bilden. Übereinstimmend wird berichtet, daß bei Leukämikern die Stickstoff- und Phosphorsäureausscheidung gesteigert wird (Klieneberger und Zoeppritz, Rosenstern, Rosenberg, Benjamin und v. Reuss). Damit Hand in Hand gehen Untersuchungen über Leukotoxinbildung (Milchner und Wolff), ohne daß diese Frage endgültig entschieden ist. Das Cholin spielt eine unbestreitbare Rolle bei den Veränderungen im Körper. Wie schon früher festgestellt, läßt sich die Strahlenwirkung durch Cholininjektionen nachahmen. Dies ist nicht nur für die Haut bestätigt, sondern auch für die im Mutterleibe sich entwickelnde Frucht (Werner und Lichtenberg). Das eigentliche »Leukotoxin« ist das Cholin aber nicht (Sluka, Schwarz, Benjamin, v. Reuss). Warthin schreibt Nierenveränderungen, die er bei bestrahlten Leukämikern fand, einer Leukotoxinwirkung zu, Heiler beobachtete Steigerung der autolytischen Vorgänge im Körper. Daß durch die Bestrahlung das Körpergewebe selbst photoaktiv wird, wies Werner nach. Hierher gehört auch die nach raschem Zerfall bösartiger Geschwülste entstehende Toxämie.

Eine Allgemeinwirkung der Röntgenstrahlen will Wilkinson nach Behandlung der Lepra beobachtet haben. Es schwanden Knoten, die ganz fern von der bestrahlten Stelle saßen. Durch Zerfall der Lepraerreger sollen Antikörper im Blut des Bestrahlten entstehen, die dann an anderer Stelle auf die Leprabazillen zerstörend wirken. Ähnlich erklärt Hall-Edwards die Wirkung auf Lupus. Opsonine im Blut bilden sich seiner Ansicht nach durch Resorption von Lupusgewebe und Tuberkelbazillen. Zur Vermehrung der Wirkung injiziert er ganz geringe Mengen Tuberkulin und will dadurch auch Lupusfälle günstig beeinflußt haben, die vorher der Röntgenisierung unzugänglich waren. Majier und Barjou beobachteten Erythem, das nach Röntgenisierung an weit entfernter Stelle aufgetreten war, die von den Strahlen unmöglich getroffen sein konnte. Krause und Ziegler haben über die Einwirkung der Röntgenstrahlen auf tierisches Gewebe eine eingehende Arbeit im 3. Heft der Fortschritte Bd. X veröffentlicht. In dieser Arbeit, die auf zahlreiche Versuche aufgebaut ist, haben sie auch alle früher gewonnenen Ergebnisse angeführt, so daß sie ein zuverlässiges Hilfsmittel zum Nachschlagen darstellt. Durch ihre Untersuchungen wird von neuem bestätigt, daß das zuerst und am schwersten geschädigte Körpergewebe das Lymphgewebe ist.

Von großem Interesse sind Versuche, die an wachsenden Tieren und in der Bildung begriffenen Früchten im Mutterleib angestellt wurden. Das Wachstum der Knochen wird durch Röntgenisierung stark gehemmt, besonders das der Schädelknochen. Schon kurze Bestrahlung führt die Hemmung herbei (Récamier, Försterling). In mannigfacher Weise stellte man Versuche an trächtigen Tieren an. Entweder wurde der Unterleib des trächtigen Weibchens in vorgeschrittener Zeit der Schwangerschaft oder von Beginn an regelmäßig oder unregelmäßig bestrahlt, oder es wurde der Leib mit Bleischutz versehen und der übrige Körper den Strahlen ausgesetzt. In allen Fällen erzielte man eine starke Schädigung der Frucht. Bei sehr frühzeitiger Bestrahlung soll dieselbe in einzelnen Fällen ganz verschwunden sein (Fellner und Neumann). (Die Versuche scheinen nicht absolut einwandsfrei. Ref.). In späterer Zeit bestrahlte Weibchen warfen zu früh oder rechtzeitig Junge, die bald abstarben oder tot geboren wurden, je nach der Größe der Strahlendosis. v. Hippel fand, daß junge Tiere mit angeborenem Star auf die Welt kamen, wenn die trächtigen Weibchen bestrahlt wurden. Daß Cholineinspritzungen ähnlich wirken wie die Röntgenisierung, ist schon oben erwähnt. Während bei kleinen Tieren (bis zu Kaninchengröße) die Wirkungen stets und sicher eintraten, fehlten sie bei größeren Tieren (Hunden), wenn nicht die Bestrahlung bis zu schwerer Hautverbrennung getrieben wurde. Ähnlich berichtet Neumann, daß eine Frau während Röntgenbehandlung des Unterleibes schwanger wurde. Seidenraupen, die gewissermaßen den Embryo des Schmetterlings darstellen, bepuppten sich nicht oder unvollkommen, nachdem sie den Röntgenstrahlen ausgesetzt waren, oder die Puppen starben bald ab (Bordier). Schilling machte die eigentümliche Beobachtung, daß aus bestrahlten Eiern reinfarbiger Rassehühner buntfarbige Kücken auskrochen, deren Gefieder ganz abweichend von dem der

Stammeltern gefärbt war, während Imbert und Marqués bei einem wegen einer Hautkrankheit bestrahlten Manne Dunklerwerden von Haupt- und Barthaar feststellen konnten. Jastram, ebenso Leckt fanden die frühere Beobachtung, daß Pflanzen, deren Samen oder Keimlinge bestrahlt werden, schweren Schaden an Wachstum und Lebensfähigkeit erleiden, bestätigt. Bakterien dagegen erwiesen sich als absolut widerstandsfähig gegen Röntgenstrahlen, sie wurden selbst durch stundenlange Bestrahlung nicht im geringsten in irgendeinem Teil ihrer Lebenstätigkeit beeinträchtigt (Krause und Jastram, Zeitschrift für Elektrotherapie Bd. VIII, 5).

Von Erkrankungen, die hier in Betracht kommen, wurden im Laufe des letzten Jahres folgende mit Röntgenstrahlen behandelt:

1) Allgemeinerkrankungen: Leukämie; Pseudoleukämie; Lepra.

2) Bösartige Geschwülste: Cancroide (Epitheliome), Karzinome, Sarkome.

3) Hautkrankheiten aller Art (einschließlich Lupus).

4) Gelenkerkrankungen: Gicht, chronischer Rheumatismus, Arthritis, Tuberkulose.

5) Gutartige Geschwülste: Myome, Fibrome, Lipome, symmetrische Schwellung der Tränen- und Speicheldrüsen, Drüsenschwellungen einschließlich Tuberkulose, venerische Bubonen, Kropf.

6) Prostatahypertrophie.

7) Augenkrankheiten.

Die Leukämiebehandlung stand in der ersten Hälfte des Berichtsjahres durchaus im Mittelpunkte des Interesses. Leider haben die zahlreichen sorgfältigen Arbeiten auf diesem Gebiete, die im allgemeinen in gleicher Art durchgeführt wurden wie im Vorjahr, ergeben, daß die Leukämie derzeit noch nicht dauernd durch Röntgenstrahlen heilbar ist. Es hat sich herausgestellt, daß nicht allein auf die Verminderung der weißen Blutkörperchen überhaupt Wert zu legen ist, sondern auf das Verhältnis der einzelnen Arten untereinander. Dieses letztere wird weniger durch die Bestrahlung beeinflußt, als besonders das Auftreten der mehrkernigen Leukocyten. Aus den Mitteiluugen der einzelnen Beobachter kann man zusammenfassend folgende Schlüsse ziehen:

1) Eine Einwirkung der Röntgenstrahlen auf das leukämische Blut und die Blutbildungsstätten findet statt und äußert sich in Verminderung der absoluten Zahl der Leukocyten und Rückgang der Milzschwellung; teilweise wird fast normale Blutbeschaffenheit erreicht. 2) Dazu ist eine sehr langdauernde Behandlung nötig. 3) Nach dem Aussetzen der Behandlung dauert die Besserung längere Zeit an, nimmt manchmal noch zu. 4) Niemals aber wurde eine dauernde Heilung beobachtet. Oft ganz plötzlich treten Rückfälle auf, deren Bekämpfung mit Röntgenisierung manchmal noch gelingt, die aber sich wiederholen und schließlich stets zum Tode führen. 5) Trotzdem wird durch die Bestrahlung eine so wesentliche, manchmal monatelang dauernde Besserung erreicht, daß man womöglich stets die Röntgenbehandlung anwenden soll.

Maligne Lymphome (Pseudoleukämie, Hodgkin'sche Krankheit) sind mehrfach mit befriedigendem Erfolge bestrahlt worden. Bei Lage solcher Geschwülste im Mediastinum gingen nach Röntgenisierung die Stauungserscheinungen bald zurück (Stembo, Přibram). Daß auch bei den malignen Lymphomen nur ein vorübergehender Erfolg erzielt wird, behauptet Pfeiffer (Beiträge zur klin. Chirurgie Bd. L. Hft. 1) auf Grund einer ausführlichen Arbeit über den Gegenstand. 70% werden nach der Röntgenbestrahlung rückfällig, und auf Grund dieser Erfahrungen zieht er andere Behandlungsmethoden vor. Im Gegensatz dazu behauptet Cohn (Freie Vereinig. d. Chirurgen Berlins, 11. Juni 1906), daß das maligne Lymphom für Röntgenbehandlung das beste Objekt abgebe. Über Dauererfolge berichtet er allerdings nicht.

Lepra wurde von Wilkinson mit bemerkenswertem Erfolge behandelt. Reiches Krankenmaterial stand ihm im Leprakrankenkaus in Manila zur Verfügung. Er fand bei der Behandlung die schon oben erwähnte Fernwirkung der Bestrahlung. Schwere Allgemeinintoxikation konnte er auch beobachten. Bei

einem nach längerer Röntgenbehandlung äußerlich völlig geheilten Leprösen ließ sich, nach seinem Tode an einer anderen Krankheit, ein genauer pathologisch-anatomischer Befund der krank gewesenen Stellen erheben: es fand sich nichts mehr an Lepra erinnerndes an demselben. Die mitgeteilten Erfolge Wilkinson's sind so vielversprechend, daß eine Nachprüfung auch am europäischem Krankenmaterial sehr erwünscht erscheint.

Die Röntgenbehandlung der bösartigen Geschwülste ist eifrig weiter betrieben worden. Am häufigsten wurde über Behandlung von Hautkrebs berichtet, welcher, wie schon in den Vorjahren bekannt, bei weitem die leichtest zu behandelnde Krebsform darstellt. Über Dauererfolge läßt sich jetzt schon etwas mehr sagen. Weik fand Dauerheilung in 34,6% der Fälle. Schiff kommt in seiner etwa 1800 Fälle umfassenden Sammelarbeit (Fortschritte X, 4) zu folenden Schlüssen:

1) Die günstige Wirkung der Röntgenstrahlen auf Hautkrebs ist unbestreitbar.

2) Die Röntgenbehandlung darf nicht als die allein in Betracht kommende angesehen werden; sie ist eine gleichwertige Methode neben anderen.

3) Es gibt offenbar pathologisch-anatomische Unterschiede zwischen den äußerlich ganz gleich aussehenden Epitheliomen, von welchen der Erfolg der Behandlung abhängt.

4) Zur Unterstützung der Röntgenbehandlung können andere Eingriffe herangezogen werden.

5) Bei solchen Fällen, welche nach der 4.—5. Sitzung keine Beeinflussung zeigen, soll man aufhören zu bestrahlen, da kein Erfolg zu erwarten ist.

6) Die Pausen zwischen den einzelnen Bestrahlungen sollen nicht zu lang sein, die einzelne Bestrahlung genügend energisch mit mittelweicher Röhre vorgenommen werden. Sorgfältiger Bleischutz des Gesunden.

7) Der Wert des Verfahrens ist sehr groß, da unter Ersparung einer Operation ein vorzügliches kosmetisches Ergebnis erzielt wird.

Schiff's Arbeit kann jedem, der sich über die Hautkrebsbehandlung näher unterrichten will, warm empfohlen werden. In dem 141 Nummern starken Literaturverzeichnis ist wohl der größte Teil der über die gesamte Weltliteratur weit zerstreuten Veröffentlichungen gesammelt. Aus den Verhandlungen der Soc. franç. de dermatol. et syphiligraph. sind größere Zahlen über Röntgenbehandlung des Epithelioms ausschließlich französischer Radiologen bekannt geworden.

Gesamtzahl	Geheilt	Gebessert	Verschlimmert	Ohne Erfolg	Ausgeblieben
458	318	102	18	3	13

Perthes teilt mit, daß von 20 behandelten Fällen 17 geheilt, davon 13 mehr als 2 Jahre rückfallsfrei sind.

Daß nur der oberflächliche Hautkrebs dauernd allein mit Röntgenstrahlen geheilt werden kann, und daß an ihn allein man mit der Bestrahlung auch vor chirurgischer Behandlung herangehen dürfe, darin stimmen fast alle Röntgenologen überein. Ätzungen, kleine chirurgische Eingriffe u. dgl. werden von manchen zur Beschleunigung der Behandlung herangezogen. Ob die Röntgenbehandlung der chirurgischen gleich zu achten oder überlegen sei, ist manchen Röntgenologen noch zweifelhaft; die Meinungen gehen noch auseinander, während andere betonen, daß sie mit der chirurgischen nicht konkuriere, sondern anderes leiste. Daß sie kosmetisch bessere Ergebnisse zeitigt, ist die gemeinsame Ansicht aller erfahrenen Röntgenologen. Letztere schreiben Mißerfolge, deren im ganzen vergleichsweise wenige berichtet sind, meistens einer falschen Technik, namentlich zu geringen Einzeldosen zu.

Über die Röntgenbehandlung des Brustkrebses ist nichts Neues zu sagen. Daß vernachlässigte, inoperable oder nach Operation rückfällige Brustkrebse mit oder ohne jauchende Geschwürsflächen vorzüglich durch die Bestrahlung beeinflußt, die Kranken im Allgemeinbefinden wesentlich gebessert werden, ist vielfach mitgeteilt. Oft kommt die Besserung der Heilung fast nahe, Bisserié berichtet sogar, daß unter 38 behandelten Fällen 11 geheilt, davon 7 über 2 Jahre rückfallsfrei sind! Auch Williams hat 2 Heilungen über 3 und eine über $4^1/_2$ Jahre mitgeteilt. Perthes dagegen fand bei der Nachuntersuchung von 12 in der Leipziger Klinik

behandelten Fällen, daß bei keinem einzigen ein irgend nennenswerter Erfolg eingetreten war. Da aber stets, auch bei den ältesten und scheußlichst verjauchten Fällen, die Bestrahlung sehr bald die Schmerzen beseitigt, betonen auch die sonst skeptischen Autoren. Für baldige Röntgennachbehandlung frisch operierter Fälle tritt sehr warm Sjögaln ein. Johnston dagegen bestrahlt vor der Operation, in der Absicht, die Lymphdrüsen zu schädigen und gesundes Gewebe zu kräftigen.

Krebse, die an anderen Stellen saßen, waren auch vielfach Gegenstand der Behandlung. Lippen- und Zungenkrebs, wohl wegen ihres oberflächlichen Sitzes, sind am häufigsten behandelt. Leider hat sich kein sehr ermunternder Erfolg gezeigt. Namentlich Zungenkrebs scheint nur sehr wenig der Röntgenbehandlung zugänglich. Allerdings muß gesagt werden, daß es sich in allen Fällen um ältere, nach Operationen rückfällige Erkrankungen handelte. Eine Zusammenstellung über diesen Gegenstand bringt Bissierié (Arch. of the Roentgen ray Nr. 75), Krebs des Mediastinums, als Metastase nach Brustkrebs entstanden, wurde günstig beeinflußt trotz des tiefen Sitzes. Krebse auf lupöser Grundlage wurden mehrfach behandelt und gaben Veranlassung zu Kontroversen, indem von einigen behauptet wurde, sie seien infolge Röntgenbehandlung des Lupus aus diesem entstanden. Ein Beweis für diese Entstehungsart wurde aber nicht erbracht. Kehlkopfkrebs wurde durch Röntgenisierung sehr gebessert und den Kranken bedeutende Erleichterung verschafft (Grossmann, Kuipers). Es wurde sowohl von außen durch die Weichteile des Halses, wie durch einen Ansatz an der Röntgenröhre durch den Mund bestrahlt. Der Kranke Grossmann's ist schon längere Zeit rückfallsfrei. Rudis-Jicinsky berichtet über Darm- und Mesenterialkrebs. Ein behandelter Fall ist geheilt und 3 Jahre rückfallsfrei, einer an inneren Metastasen gestorben, ein anderer mit inoperablem Blinddarmkrebs in Behandlung und schon gebessert.

Die Sarkombehandlung weist keine besonderen Fortschritte auf. Nach wie vor finden sich Fälle, die leicht, andere die schwer oder gar nicht durch die Röntgenstrahlen angegriffen werden. Die im vorjährigen Sammelbericht angeführten Worte von Krogius gelten auch heute noch uneingeschränkt. In der Kasuistik sind einige recht gute Erfolge mitgeteilt; die Nachkontrolle über früher behandelte Fälle ließ erfreulicherweise über mehrere Jahre Rückfallsfreiheit in einzelnen Fällen erkennen.

Gutartige Geschwülste sind mehrfach behandelt. Von besonderem Interesse sind mehrere ganz abhängig voneinander vorgenommene Behandlungen symmetrischer Schwellung der Tränen- und Speicheldrüsen, die in allen Fällen einen vollen Erfolg hatten (Pfeiffer, Haenisch, Ranzi).

Görl und Foveau de Courmelles berichten über erfolgreiche Behandlung von Uterusmyomen bzw. über Verschwinden von Metrorrhagien, die auf dieser Geschwulstbildung beruhten, nach vorgenommener Bestrahlung. Nach beider Ansicht ist zur Erzielung des Erfolges die Einwirkung der Röntgenstrahlen auf die Ovarien von Wichtigkeit.

Über Röntgenbehandlung des Lipoms ist — nach Ansicht des Ref. zum erstenmal — von Barjon etwas mitgeteilt. Er will vollen Erfolg erzielt haben, welchen er den durch die Bestrahlung gesetzten Gefäßveränderungen zuschreibt.

Warzen hat Jirotka bestrahlt und die leichte Anfertigung eines Bleischutzes für die gesunden Teile angegeben, so daß mit großer Energie bestrahlt werden und das Verschwinden der Warzen in kürzester Zeit erreicht werden kann.

Drüsenschwellungen nicht näher benannter Art beseitigte Přibram und Stembo, während Morris, Wise und Barnum gute Erfolge bei der Behandlung der Keloide erzielten. Letztere schwanden unter der Bestrahlung und ließen eine kaum sichtbare Narbe zurück.

Endlich haben Herxheimer und Hübner Bubonen nach Ulcus molle mit gutem Erfolge bestrahlt, falls sie vor dem Eintreten der Eiterung damit begannen. Vereiterte Drüsen wurden in keiner Weise durch die Röntgenisierung beeinflußt, eben so wenig syphilitische Drüsenschwellungen. Auf die tuberkulösen Lymphdrüsen wirken die Röntgenstrahlen zurückbildend; diese schon früher gemachte

Beobachtung wird von mehreren Berichterstattern bestätigt. Frisch erkrankte Drüsen sind leichter und schneller zum Schwinden zu bringen als ältere, bei denen schon Periadenitis besteht (Bloch, Roederer). Morton hält die Röntgenbehandlung tuberkulöser Drüsen überhaupt für die beste.

In vollem Umfange das gehalten, was sie von Anfang versprach, hat die Röntgentherapie der Hautkrankheiten. Von allen Seiten sind günstige Berichte über schnelle und dauernde Heilung namentlich veralteter, sonst schwer zu beseitigender Hauterkrankungen gekommen. Alle aufzuzählen würde hier zu weit führen; nur die Mycosis fungoides, von der mehrere Fälle auch in Deutschland erfolgreich behandelt wurden, und die den Chirurgen noch mehr interessierende Hautkrankheit, der Lupus, seien hier erwähnt. Dessen Röntgenbehandlung hat die meisten Berichterstatter sehr befriedigt. Alle sind darin einig, daß für sie sich nur die ulzerativen und infiltrativen Formen eignen. Daß Hall-Edwards durch sehr kleine Tuberkulingaben auch andere Formen günstig beeinflußt haben will, ist schon oben erwähnt. Wie beim Hautkrebs geben die meisten Röntgenologen zu, daß mit Vorteil neben der Bestrahlung Eingriffe anderer Art angewendet werden, z. B. Ätzungen (z. B. Reines, 33% Resorcinsalbe) oder chirurgische Maßnahmen. Die Behandlungsdauer wird dadurch erheblich abgekürzt.

Bedeutende Aufmerksamkeit hat die Röntgenbehandlung des Kropfes erregt, von welcher im Vorjahr zum erstenmal die Rede war. Theoretische Untersuchungen wurden angestellt, um die Art der Einwirkung der Röntgenstrahlen unserem Verständnis näher zu bringen. Die Berichte über den Ausfall der Behandlung waren sehr verschieden; während die einen Beobachter gute, hatten andere gar kein Ergebnis zu verzeichnen. So stellte z. B. Pfeiffer (Beitr. z. klin. Chir. Bd. XLVIII Hft. 2) das Ergebnis der Röntgenbehandlung einer Anzahl von Kröpfen zusammen. Bei 51 Fällen fand man keine oder unbedeutende und nur kurzdauernde Wirkung, auch Versuche an Hunden verliefen ebenso ergebnislos, so daß er zu dem Schluß kommt, das Röntgenverfahren sei für die Kropfbehandlung ungeeignet. Ähnlich urteilt Fiorentini, der die seltene Gelegenheit hatte, an jungen Hunden mit angeborenem Kropf (Cystadenom) arbeiten zu können. Auch ihm zeigte sich keinerlei Einwirkung; vielmehr wuchs der Kropf des bestrahlten Tieres genau so wie der seiner nichtbestrahlten Geschwister. Auch mikroskopisch fand man keinerlei Veränderung des Kropfgewebes. Diesen absprechenden Urteilen stehen zahlreiche anerkennende gegenüber. Dabei ist allerdings zu bemerken, daß die günstigen Berichte sich fast ausschließlich auf Basedowkröpfe beziehen; an sich nur erfreulich, weil dieser Art des Kropfes operativ so viel schwerer beizukommen ist, als der gewöhnlichen parenchymatösen Struma. Alle, die sich mit der Röntgenbehandlung der Basedow'schen Krankheit befaßt haben, melden übereinstimmend die eigenartige Tatsache, daß die bestrahlten Basedowkranken ziemlich schnell beträchtlich und dauernd an Körpergewicht zunahmen. Diese Wirkung trat stets ein, auch wenn alle anderen Wirkungen nur gering waren oder ganz ausblieben. Mit der Gewichtszunahme ging meistens eine Besserung der subjektiven Beschwerden einher, während der Tachykardie und die nervösen Beschwerden langsamer und später schwanden. Durch Stoffwechselversuche ging Rudinger dem merkwürdigen Verhalten der Basedowkranken näher auf den Grund und fand, daß unter der Bestrahlung Stickstoff- und Phosphorsäure im Körper zurückgehalten wurden. Stegmann erklärt die Besserung aus Entgiftung des Organismus, da durch die Bestrahlung die innere Sekretion der Schilddrüse abnehme. Gilmer fand bei bestrahlten Basedowkranken vermehrte Jodausscheidung. Von den Krankheitszeichen schwanden gewöhnlich nur die oben erwähnten, während der Kropf selbst bestehen blieb oder doch nur wenig an Umfang abnahm. Aus den Berichten ist jedenfalls der Schluß zu ziehen, daß bei vorsichtigem Gebrauche die Röntgenbestrahlung den Basedowkranken nur nutzen kann und deshalb stets zu versuchen ist.

Über Prostatahypertrophie und die Ergebnisse ihrer Behandlung mit Röntgenstrahlen ist wenig berichtet. Schlagintweit, Gibner, Blech, Luraschi,

Curabelli, Balzer und Fleig berichten nur sehr kurz, aber alle günstig. Über Dauer der Erfolge teilen sie nichts mit.

Bei tuberkulösen Knochen- und Gelenkerkrankungen erzielten Ridard und Burret und Bloch sowie Roederer angeblich Erfolge, wenn die Herde nicht zu tief lagen und frisch waren. Ersterwähnte rühmen die schnelle Wirkung bei Tuberkulose von Fingern und Zehen. Pancoast teilt in der Terapeut. gaz. eine Anzahl von Erfahrungen bei der Röntgenbehandlung von tuberkulösen Lungen, Gelenken, von Kehlkopf und Bauchfell mit und spricht sich im allgemeinen günstig aus. Anders, Pfahler, Dahland erzielten Schmerznachlaß durch Bestrahlung bei Arthritis deformans, Haret bei Trigeminusneuralgie, die nach Neurektomie rückfällig war.

Zum Schluß seien noch einige Berichte über Röntgenbehandlung von Augenkrankheiten — letztere gehören nach altem Brauch ja noch gewissermaßen mit zur Chirurgie — angeführt. In einem Sammelbericht auf dem amerikanischen Röntgenkongreß berichtete Bing über dieselbe. Bei Trachom sahen er und andere nach Röntgenbestrahlung die Körner schnell schwinden; auch Tuberkulose der Bindehaut soll gut beeinflußt worden sein, Hornhauttrübungen hellten sich schneller auf als sonst. Die Netzhaut soll nicht sehr empfindlich gegen die Röntgenstrahlen sein, so daß man ruhig längere Zeit und öfters bestrahlen kann (Weeks).

Aus allen Arbeiten ist zu ersehen, mit wie regem Fleiß alle Forscher durch Beibringung von Tatsachen, teils durch theoretische Erwägungen bestrebt sind, das noch so junge und doch schon so wichtig gewordene Heilverfahren — in der Behandlung der Hautkrankheiten ist der Röntgenapparat doch schon fast unentbehrlich geworden — weiter auszubauen und zum Gemeingut aller Ärzte zu machen. **Trapp** (Bückeburg).

22) H. Burgess. A curious bullet wound.

(Indian med. gaz. 1906. Nr. 11.)

Schuß hoch oben durch beide Oberschenkel mit Verletzung der Harnröhre. Der Urin entleerte sich nicht durch die Harnröhre, sondern aus den beiden Schußöffnungen. Dauerkatheter, Heilung. **Revenstorf** (Hamburg).

23) de Keersmaecker. Ein Fall von Lipurie.

(Zentralblatt f. d. Krankheiten d. Harn- u. Sexualorgane Bd. XVII. Hft. 12.)

Ein Fall von Lipurie bei einem 12jährigen Mädchen, in welchem sich das Fett dem Urin in der Harnröhre beigesellte. Die mit dem Katheter aufgefangenen Urinmengen waren frei, die spontan entleerten mit Fettbeimengungen versehen. Enuresis nocturna und Schmerzen im Unterleib und der linken Fossa iliaca, aufgetreten aber erst 2 Monate, nachdem die Trübung des Urins bemerkt worden war. Dilatation der Urethra bis zu 24 Charrière ließ die objektiven und subjektiven Erscheinungen verschwinden. Nachprüfung nach $^1/_2$ Jahre: kein Rezidiv.

Grunert (Dresden).

24) Gualdrimi. Due casi di carcinoma del pene.

(Gazz. degli ospedali e delle clin. 1907. Nr. 23.)

Im ersten Falle nahm das Karzinom als papillomatöse Masse von dunkelroter Farbe und harter Beschaffenheit, sowie charakteristischem Geruche die ganze Eichelfläche ein, während im zweiten eine fleischartige Masse von hellroter Farbe und harter, leicht blutender Beschaffenheit nur den vorderen Teil der Eichel befallen hatte. Geschlechtskrankheiten waren im ersten Falle vielfach vorausgegangen, fehlten im zweiten indes völlig. **Dreyer** (Köln).

25) Gröll. Retrécissement, cicatriciel de l'urèthre siégeant au niveau de la region bulbaire.

(Ann. des malad. des org. gén.-urin. 1907. Januar 4.)

Verf. beobachtete bei einem 45jährigen Kranken eine fast undurchgängige, gonorrhoische Striktur im bulbären Teile der Urethra. Die Dilatationsbehandlung

wurde durch Instillationen und durch Injektionen von Thyosinaminlösung ins Narbengewebe unterstützt. Der Erfolg war vollkommen negativ, so daß sich der Kranke schließlich doch der Urethrotomia externa unterziehen mußte. Die alkoholischen Thyosinaminlösungen erzeugten starke Schmerzen; die Glyzerinlösungen waren unempfindlich. **Paul Wagner** (Leipzig).

26) **E. d'Haenens.** Calculs urétéraux enclavés dans l'urèthre prostatique.

(Ann. des malad. des org. gén.-urin. 1907. Januar 4.)

Verf. berichtet über einen 58jährigen, sehr fetten Kranken, den er bereits früher an Syphilis und an Gonorrhöe, kompliziert mit Epididymitis und Prostatitis, behandelt hatte, und der ganz plötzlich keinen Urin mehr entleeren konnte. Blasenschmerzen oder Nierenkoliken waren nicht vorhergegangen. Die Sondenuntersuchung ergab mit Sicherheit, daß ein Fremdkörper in der Pars prostatica der Urethra festsaß. Am nächsten Morgen wurde mit dem Urin ein längliches Uratkonkrement entleert, dessen Bildung nur im Ureter stattgefunden haben konnte. $^1/_2$ Jahr später entleerte der Kranke unter vorhergehenden ähnlichen Beschwerden ein ganz gleiches, nur noch etwas längeres Konkrement.

Paul Wagner (Leipzig).

27) **Pólya.** Zur Kasuistik der Steine der prostatischen Harnröhre.

(Zentralblatt f. d. Krankheiten d. Harn- u. Sexualorgane Bd. XVII. Hft. 9.)

Drei operierte Fälle; zwei echte, in der Prostata entstandene Steine und ein in die Pars prostatica urethrae herabgewanderter Harnröhren- oder Blasenstein. Die echten Prostatasteine sind aus kohlensaurem Kalk und Magnesia zusammengesetzt (Pasteau, Bangs), können sogar, nur Spuren von Phosphaten enthaltend, aus reinen albuminoiden Substanzen bestehen (Pasteau). Die in der prostatischen Harnröhre entstandenen oder hierher von Niere und Blase sekundär eingewanderten Steine werden demgegenüber durch Erdphosphate und Urate gebildet.

Grunert Dresden).

28) **Wasserthal.** Zur Frage der Therapie diverser Prostataaffektionen mittels der Bier'schen Stauung. (Vorläufige Mitteilung.)

(Zentralblatt f. d. Krankheiten d. Harn- u. Sexualorgane Bd. XVII. Hft. 12.)

Die Prostata wird der Bier'schen Stauung zugänglich

1) mittelbar auf perinealem Wege;
2) unmittelbar auf rektalem Wege.

Für letzteren hat Verf. einen Apparat konstruiert, welcher an dem bekannten Bier'schen Saugball mittels Gummischlauch eine olivenförmige Saugglocke enthält, die mit ihrer ovalen Öffnung wenigstens einen Lappen der Prostata umgreifen kann. Der Apparat ist im Original abgebildet und von Eschbaum in Bonn hergestellt. **Grunert** (Dresden).

29) **Rochet et Thévenot.** Un cas intéressant de cancer prostatique.

(Ann. des malad. des org. gén.-urin. 1907. Januar 4.)

Nach den bisherigen Erfahrungen hatte es den Anschein, als ob nur gutartige Prostatahypertrophien mit Eiterung kompliziert werden könnten. Die Verff. berichten aber nun über einen 61jährigen Kranken, bei dem sie eine einfache Prostatahypertrophie mit Blasen- und Prostatainfektion annahmen, und bei dem die perineale Prostatektomie ein tubuläres Epitheliom der Prostata ergab, das von einer Reihe größerer und kleinerer Eiterherde durchsetzt war. Der Kranke überstand den Eingriff zunächst gut, starb dann aber 1 Jahr später an Metastasen der Bauchdrüsen. Außerdem hatte sich im Anschluß an die Prostatektomie eine Urethra-Rektalfistel gebildet. Die Eiterung war jedenfalls durch eine chronische Infektion des prostatischen Teiles der Urethra bedingt.

Paul Wagner (Leipzig).

30) **Burstal.** Case of primary malignant disease of the prostate with secondary deposits in the bones.

(St. Bartholomews hospital reports 1906. Vol. XLII.)

57jähriger kachektischer Mann mit Schmerzen, welche ins Gefäß und in die Oberschenkel ausstrahlten. Die Oberarm-, Oberschenkel- und Unterschenkelknochen waren druckempfindlich. 11 Monate nach Beginn der Erscheinungen Spontanfraktur des rechten Humerus, welche im Röntgenbilde den Eindruck einer gewöhnlichen Fraktur machte. 4 Wochen später Exitus unter kachektischen Erscheinungen.

Bei der Autopsie fanden sich in zahlreichen Knochen Krebsmetastasen, ebenso in den vergrößerten Lymphdrüsen in der Umgebung der unteren Aorta, der Blasengrund, Prostata und Samenbläschen durch feste Verwachsungen miteinander verschmolzen, in der Schleimhaut des Blasengrundes eine Reihe von gelben Knötchen. Nach der mikroskopischen Untersuchung handelte es sich um ein primäres Karzinom der Prostata mit Übergang auf die Blasenmuskulatur und auf die Umgebung des Blasengrundes. Die Prostata war makroskopisch nicht verändert.

Mohr (Bielefeld).

31) **Ruggi.** Dell' emiprostatectomia verticale eseguita per via perineale e del suo valore fisico e mozale.

(Soc. med.-chir. di Bologna 14. Dezember 1905.)
(Gazz. degli ospedali e delle clin. 1907. Nr. 24.)

R. zeigt eine 101 g schwere Prostata, die er zusammen mit mehreren Steinen mit glücklichem Ausgang auf transvesikalem Wege entfernt hat und empfiehlt diese Operation bei großen Drüsen und fast aseptischer Blase. Bei fibröser Drüse und Cystitis führt R. zur Erhaltung der Potenz die partielle perineale Prostatektomie aus. Von neun Fällen verlor er einen, der bereits das Bett verlassen hatte, an Pneumonie. Die Technik ist folgende: Eine dicke Leitsonde wird in die Blase eingeführt, in der Medianlinie mit leichter Biegung nach links (ähnlich dem Riedinger'schen Vorgehen) bis zum Anus eingeschnitten, die Urethra membranacea in der Nähe der Prostata später eröffnet, dann mit dem Instrument R.'s durch diese eingedrungen und in vertikaler Richtung ein keilförmiges Stück aus der linken Prostatahälfte oder bei stärkerer Entwicklung des rechten Lappens aus diesem ausgeschnitten. Das Verfahren hat Ähnlichkeit mit dem Bottini's, nur wird es in offener Wunde angewandt. **Dreyer** (Köln).

32) **A. Pousson.** Résultats comparatifs entre la prostatectomie périnéale et la prostatectomie suspubienne.

(Ann. des malad. des org. gén.-urin. 1907. Januar 4.)

Wie früher bei dem Steinschnitte, so machen sich jezt auch bei der totalen Prostatektomie die perineale und die suprapubische Methode den Rang streitig; aber auch hier scheint, wie bei dem Steinschnitte, die Wage sich allmählich mehr und mehr zugunsten des transvesikalen Weges zu neigen. Während in Frankreich Albarran der perinealen Methode treu geblieben ist, haben sich Legueu und P. jetzt ganz auf die Seite der Anhänger des transvesikalen Weges geschlagen. Letzterer kann sich auf 50 eigene Beobachtungen von totaler Prostatektomie stützen, und zwar auf 28 transperineale und 22 transvesikale Operationen mit 4 resp. 5 Todesfällen. Berechnet man aber die der Operation als solcher wirklich zur Last fallenden letalen Ausgänge, so mindert sich die Mortalität auf je 3 Todesfälle, d. h. 10,7 resp. 13,6%. Verf. zieht dann einen kurzen Vergleich zwischen den beiden Methoden, woraus sich ergibt, daß die größeren Vorzüge — einfachere anatomische Verhältnisse; größere Leichtigkeit der Drüsenexstirpation; raschere Heilung — auf Seite der transvesikalen Methode liegen, während das transperineale Verfahren entschieden größere Gefahren und Unannehmlichkeiten birgt, die namentlich in den verwickelteren topographisch-anatomischen Verhältnissen ihren Grund haben. Zum Schluß bespricht Verf. noch einige technische Punkte der Operation. **Paul Wagner** (Leipzig).

33) **Krüger.** Ein Fall von intraperitonealer Blasenruptur.
(Deutsche med. Wochenschrift 1907. Nr. 2.)

Die Verletzung war entstanden durch die Einwirkung einer stumpfen Gewalt gegen das Kreuzbein und Niederdrücken des Körpers gegen einen sandigen Untergrund. Die Diagnose wurde gestellt aus der Anamnese, dem Allgemeinzustande, Druckempfindlichkeit der Regio suprapubica, Anurie, fehlender Dämpfung oberhalb der Symphyse, Abfluß von wenig blutigem Urin bei Durchgängigkeit der Urethra, Flüssigkeitserguß in das Abdomen. Die 16 Stunden nach der Verletzung vorgenommene Laparotomie mit Naht der Blase führte zur Heilung.

Borchard (Posen).

34) **Quick.** Intraperitoneal rupture of the urinary bladder.
(Annals of surgery 1907. Januar.)

Ein angetrunkener Mann erhält einen Schlag vor den Bauch. Die nächsten 10 Tage arbeitete er, wobei er geringe Bauchschmerzen hatte; auch fiel ihm auf, daß sein Leib ganz allmählich anschwoll, und daß er nur sehr wenig Urin ließ. Am 11. Tage nach dem erlittenen Trauma wurde er, da sich die Beschwerden steigerten, laparotomiert, eine Menge Urin aus der Bauchhöhle entleert und die Blasenwunde genäht. Drainage durch die Harnröhre. Heilung. Verf. weist darauf hin, daß bei angetrunkenen Leuten, da sie keinen Chok empfinden, oft die Schwere der Verletzung zunächst nicht erkannt wird.

Herhold (Brandenburg).

35) **Moran.** Un cas intéressant de diverticule de la vessie.
(Ann. des malad. des org. gén.-urin. 1907. Januar 4.)

70jähriger Kranker mit großem Phosphatsteine, der in einem ausgedehnten Divertikel der vorderen Blasenwand saß. Marsupialisation der Divertikeltasche. Heilung. Der Fall ist namentlich interessant durch die Größe des Divertikels und durch seinen außergewöhnlichen Sitz. Unter 195 Fällen von Blasendivertikel, die Durrieux zusammengestellt hat, findet sich kein Fall von Divertikel der vorderen Blasenwand.

Paul Wagner (Leipzig).

36) **Sacchi.** Di un corpo estraneo introdotto in vescica a scopo abortivo.
(Soc. med.-chir. di Pavia 18. Januar 1907.)
(Gazz. degli ospedali 1907. Nr. 24.)

Ein zur Einleitung eines Aborts in den Uterus eingeführter elastischer Katheter führte zu einer Perisalpingitis, dann zu linksseitiger eitriger Parametritis und einen Monat später zu intensiver Cystitis. Als Ursache der letzteren fand sich ein Stein, der, nach der vaginalen Cystotomie zerlegt, im Innern den aufgerollten Katheter enthielt.

Dreyer (Köln).

37) **Schaedel.** Über Cystitis typhosa.
(Mitteilungen a. d. Grenzgebieten der Medizin u. Chirurgie Bd. XVI. Hft. 4 u. 5.)

Wenn man bedenkt, daß fast bei $1/3$ aller Typhuskranken Typhusbazillen durch den Urin abgeschieden werden, so muß man sich wundern, daß nicht viel häufiger dadurch Blasenentzündungen entstehen. Den wenigen bisher in der Literatur niedergelegten Fällen fügt S. zwei neue aus der Leipziger inneren Klinik bei. In dem einen setzte bei einem mittelschweren Typhus am 37. Kranheitstage die Cystitis ein und endete nach 12 Tagen in Heilung; sie ging mit einer Epididymitis einher; im Urin Bacillus Eberth. Im zweiten Falle handelt es sich um einen schweren Typhus; im Beginn der 4. Woche setzte eine schwere Cystitis ein, die bis zu dem 3 Wochen später erfolgenden Tode anhält. Bei der Autopsie fand sich in der Blase ein großes mißfarbenes Geschwür mit schweren nekrotisierenden Prozessen. Daß nur der Typhusbazillus diese Veränderungen gesetzt, geht daraus hervor, daß aus dem steril entnommenen Urin nur das Bakterium typhi gezüchtet

werden konnte, und daß Schnittpräparate der Blasenwand bei Bakterienfärbung deutlich Typhusbakterien erkennen ließen. **Haeckel** (Stettin).

38) **Zangemeister.** Über Malakoplakie der Harnblase.

(Zentralblatt f. d. Krankheiten d. Harn- u. Sexualorgane Bd. XVII. Hft. 9.)

Der erste und bisher einzige am Lebenden beobachtete Fall. Zurzeit sind außer ihm 13 Fälle als Obduktionsbefunde bekannt. Im vorliegenden Falle handelt es sich um die Blasenerkrankung bei einer 42jährigen Frau, bei der man zunächst an eine luetische Affektion denken mußte; aber Anamnese sowohl wie sonstige allgemeine und lokale Untersuchung sprachen dagegen.

Im cystoskopischen Bilde zahlreiche, breiten Kondylomen vergleichbare, etwas erhabene gelbliche Herde, teils isoliert, teils zu größeren Plaques konfluierend. Die Oberfläche der Herde matt, ohne Gefäßzeichnung, teilweise mit Schleim belegt, an einzelnen kleine rote Flecken (tiefer gehende Epitheldefekte und Hämorrhagien). Die kleineren Herde mehr rundlich, die größeren mehr ovalär, vielfach auch eckig, polygonal; in cystoskopischer Beleuchtung mehr rosafarben und etwas heller als die Umgebung. Die Oberfläche der Herde ist uneben, teilweise zerfetzt, mit Schleim belegt. Die Herde sind pilzförmig, etwa 1 mm hoch, 5—10 mm groß, im Zentrum häufig eingedellt. Um die Herde herum häufig ein roter Saum. Lokalisiert sind die Herde namentlich auf dem Boden der Blase, in der Nähe des Trigonum, hier meist zu größeren Plaques konfluierend.

Urinbefund: stark diffus und fleckig getrübt, sauer; zahlreiche Leukocyten, wenig Blasenepithelien; Streptokokken und Bakterium coli.

Ätiologie und Therapie unbekannt. **Grunert** (Dresden).

39) **R. Meyer.** Zur Anatomie und Entwicklungsgeschichte der Ureterverdoppelung.

(Virchow's Archiv Bd. CLXXXVII. p. 408.)

Mitteilung von acht Fällen von Ureterverdoppelung, die Verf. bei Föten im 6.—10. Lunarmonate fand. Die anatomischen Beschreibungen und vor allem die ausführlichen entwicklungsgeschichtlichen Betrachtungen eignen sich nicht für ein kurzes Referat. **Doering** (Göttingen).

40) **A. Hildebrandt.** Nierenbecken- und Ureterzerreißung mit nachfolgender paranephritischer Cyste. Operation, Heilung.

(Deutsche Zeitschrift für Chirurgie Bd. LXXXVI. p. 574.)

Der Inhalt dieser kasuistischen Mitteilung ist im wesentlichen durch den Titel der Arbeit ausreichend angedeutet. Hinzuzufügen ist, daß die Cyste sich binnen 3½ Monaten nach erfolgtem Trauma (zwei Stockwerke hoher Fall von einem Baugerüste herab) entwickelt hat. Die mittels Lumbalschnitt angegangene Cyste war doppeltfaustgroß, enthielt klares Fluidum. Die oben vorn zur Anschauung gebrachte Niere zeigte ein den Abriß des Ureters vom Nierenbecken entsprechendes Loch. Die Niere wurde unter großen Schwierigkeiten ektomiert, die Exstirpation des Cystenbalges gelang nicht vollständig. Partielle Naht mit Wundhöhlentamponade führte zu glatter Heilung. Zwei Abbildungen, eine den Einblick in die geöffnete Cyste, die andere das Operationspräparat zeigend, sind beigefügt.

Meinhard Schmidt (Cuxhaven).

41) **G. H. Stover.** Röntgen diagnosis of renal calculi.

(Amer. journ. of surg. 1907. Februar.)

Eine vom Verf. zusammengestellte Tabelle aus der amerikanischen Literatur zeigt, daß kein Fall, in dem die Röntgendiagnose negativ war und der nicht operiert wurde, je einen Stein entleert hat. In 13 Fällen, wo operiert wurde, fand sich ebenfalls kein Stein, sondern Veränderungen »von Krebs bis zur Wanderniere«. Von acht Fällen mit positiver Diagnose wurde bei sechs die Diagnose durch Operation bestätigt; zwei entleerten den Stein per vias naturales, darunter

war ein reiner Cystinstein. Verf. meint, **daß manche an chronischer Appendicitis oder Oophoritis Leidende einmal auf Nierensteine hin mit Röntgenstrahlen untersucht werden sollten. In den Vereinigten Staaten sind augenblicklich »sehr wenige gute Röntgenologen«.** Verf. zitiert einen **Fall, bei dem** ein auf dem **Negativ schwarzer Fleck, offenenbar** durch Seitenlicht enstanden, für einen Nierenstein gehalten **war** (sic!). **Goebel** (Breslau).

42) **G. Sicard.** L'hydrocèle communicante tuberculeuse.

(Revue mens. des malad. de l'enfance 1907. März.)

Verf. hat zwei Fälle von doppelter kommunizierender tuberkulöser Hydrokele beobachtet und in einem längeren Aufsatze diese nicht sehr häufige Krankheit studiert. In beiden Fällen handelte es sich um isolierte Tuberkeln ohne entzündliche Reaktion der Umgebung, und bestand gleichzeitig tuberkulöse Peritonitis. Es ist nicht anzunehmen, daß die Hydrokele primärer Natur war, sondern vielmehr, daß dieselbe nur den Ausdruck des Übergreifens einer tuberkulösen Peritonitis auf den vagino-peritonealen Kanal darstellte. In klinischer Beziehung ist aber die kommunizierende tuberkulöse Hydrokele oft die erste Erscheinung einer tuberkulösen Peritonitis und ihre Diagnose daher von besonderer Wichtigkeit. Oft bestehen durch längere Zeit keinerlei sonstige Symptome der Peritonitis.

Der operative Eingriff ist in allen derartigen Fällen anzuraten, um so mehr, als durch denselben eine gewisse Quantität ascitischer Flüssigkeit entleert wird und so in ähnlicher Art auf die tuberkulöse Affektion des Bauchfelles eingewirkt wird, wie durch eine mediane Laparotomie. **E. Toff** (Braila).

43) **Halstead.** Ectopia testis transversa.

(Surgery, gynecology and obstetrics Vol. IV. Hft. 2.)

Bei Operation eines großen linksseitigen Leistenbruches bei einem älteren Manne fand sich in der linken Hodensackhälfte ein uterusähnliches Gebilde mit zwei seitlich daran befestigten scheinbaren Ovarien. Bei näherer Untersuchung stellte sich heraus, daß der mittlere Teil ein großer Nebenhoden, die scheinbaren Ovarien die Hoden waren. Die beiden Samenleiter vereinigten sich zu einem, der ganze Samenstrang war auffällig stark, die Venen sehr dick. Ein von **Jordan** in der Deutschen med. Wochenschrift 1895 p. 525 beschriebener ähnlicher Fall ist mit angeführt. **Trapp** (Bückeburg).

44) **Meyer.** Über ein cystisches Embryom des Testikels.

Inaug.-Diss. Kiel, **H. Flemke,** 1906.

Kasuistischer Beitrag zu einem Falle von Hodendermoid mit typischer Entwicklung. Kongenital vorhanden, ist der Tumor langsam gewachsen, ohne Beschwerden zu verursachen. Plötzlich (offenbar durch Trauma verursacht) im 23. Lebensjahre akute Schwellung. Kastration. **Grunert** (Dresden).

45) **Froelich** (Nancy). Tumeur congénitale de la grande lèvre droite.

(Revue mens. des malad. de l'enfance 1907. März.)

Das betreffende, 5jährige Mädchen hatte bei der Geburt eine faustgroße Geschwulst des rechten Labiums; dieselbe vergrößerte sich stetig und erreichte endlich den Umfang eines Kindskopfes. Sie war von rotblauer Farbe, von Haut bedeckt, auf welcher sich zahlreiche warzige Gebilde vorfanden, und dehnte sich, mit breiter Basis fest aufsitzend, sowohl über die Symphyse, als auch über die ganze rechte Inguinalgegend aus. In der linken Leistenbeuge waren mehrere bis haselnußgroße, harte Drüsen zu fühlen. Die Untersuchung der Lungen ergab eine Infiltration der rechten Lungenspitze. Verf. stellte die Diagnose auf Dermoidcyste und beschloß die chirurgische Entfernung derselben, trotz des schlechten Allgemeinzustandes des Kindes und trotzdem eine maligne Entartung nicht auszuschließen war. Es war aber vorauszusehen, daß bei zuwartendem Verhalten das Kind mit Sicherheit verloren war. Die Operation ging ohne besondere Schwierig-

keit vor sich, doch mußten zum Decken des großen Substanzverlustes Hautteile vom Bauch und Schenkel herangezogen werden. Obzwar an einer Stelle Eiterung eintrat, konnte doch Heilung erzielt werden. 6 Monate später war die kleine Pat. vollkommen wohl, hatte guten Appetit und erholte sich rasch. Auch die Tuberkulose scheint nach Entfernung der zehrenden Geschwulst zum Stillstand gekommen zu sein. **E. Toff** (Braila).

46) **Walkhoff.** Über Liposarkombildung im Uterus.

(v. Rindfleisch-Festschrift. Leipzig, **Engelmann,** 1907.)

Bei der Sektion einer an Apoplexie verstorbenen Frau von 81 Jahren fand Verf. außer einem Lipomyom der linken Niere ein Liposarkom des Uterus. Liposarkome des Uterus sind bisher noch nicht beschrieben worden. 1 Tafel mit 2 Abbildungen. **W. v. Brunn** (Rostock).

47) **Engelhorn.** Über zwei Fälle von malignen Ovarialtumoren bei gleichzeitigem Magenkarzinom.

(Med. Korrespondenzblatt des württemberg. ärztl. Landesvereins 1907. Februar 2.)

Unter 80 Fällen von bösartigen Eierstocksgeschwülsten der Tübinger Frauenklinik bestand 13mal gleichzeitig ein Magenkarzinom. Ob der Magenkrebs als Primärgeschwulst, der Eierstockskrebs als dessen Metastase aufzufassen war, oder ob es sich um zwei voneinander unabhängige Primärgeschwülste handelte, ließ sich nach dem histologischen Bau in neun Fällen überhaupt nicht feststellen; in einem Falle war die erstere Auffassung, in drei die letztere wahrscheinlich. Bei den ersten der beiden vom Verf. ausführlicher mitgeteilten Fälle war das Karzinom beider Eierstöcke als Metastase eines Magenkarzinoms aufzufassen, obwohl keinerlei Symptome von seiten des Magens vor der Operation vorhanden waren. Nach gleichzeitiger Entfernung der Ovarien und Magenresektion zunächst Heilung. Bei der zweiten Pat. wurde bei der Laparotomie ein faustgroßes Pyloruskarzinom (mit Metastasen in Leber, Netz und Douglas) festgestellt, welches mikroskopisch sich als Adenokarzinom erwies, während die Eierstocksgeschwulst ein kleinzelliges Fibrosarkom war; es handelte sich also um zwei Primärgeschwülste.

Die Behandlung versagte in sämtlichen 13 Fällen; das Magenkarzinom war überhaupt nur in einem (dem erwähnten) Falle noch operabel, während die Eierstocksgeschwülste an sich noch operabel gewesen wären. **Mohr** (Bielefeld).

48) **L. Jones.** The treatment of rodent ulcer by zinc ions.

(Brit. med. journ. 1907. Februar 16.)

An der Hand von 19 Fällen empfiehlt J. die Behandlung des Ulcus rodens mit Hilfe der Elektrolyse einer 2%igen Zinksulfatlösung durch den konstanten Strom. An der positiven Elektrode, die, mit Zinksulfatlösung reichlich besetzt, auf das Ulcus gesetzt wird, entfalten die freiwerdenden Zinkione bei einer Stromstärke von 5—10 Milliampère eine Tiefenwirkung bis zu 3 mm. Bei nicht ulzerierter Haut bedient J. sich tief in den Tumor gestochener Zinknadeln. Seine Erfolge bei 19 Fällen waren: 6 Heilungen nach einer Sitzung, 3 nach zwei, 5 nach drei Sitzungen; 5 blieben ungeheilt oder sind noch nicht abgeschlossen.

Wegen der theoretischen Begründung und Einzelheiten der Technik muß das Original eingesehen werden. **Weber** (Dresden).

Originalmitteilungen, Monographien und Sonderdrucke wolle man an *Prof. E. Richter* in Breslau (Kaiser Wilhelmstraße 115), oder an die Verlagshandlung *Breitkopf & Härtel*, einsenden.

Druck und Verlag von Breitkopf & Härtel in Leipzig, Nürnbergerstraße 36/38.

Zentralblatt
für
CHIRURGIE

herausgegeben
von

K. Garrè, F. König, E. Richter,
in Bonn, in Berlin, in Breslau.

Vierunddreißigster Jahrgang.

Wöchentlich eine Nummer. Preis des Jahrganges 20 Mark, bei halbjähriger Vorauszahlung. Zu beziehen durch alle Buchhandlungen und Postanstalten.

Nr. 23. **Sonnabend, den 8. Juni.** **1907.**

I.

Über eine einfache, trockene Entkeimungsmethode der menschlichen Haut.

Von

Dr. Wederhake,

Chirurg in Düsseldorf.

Die nassen Desinfektionsmethoden (die Fürbringer'sche Methode, die Heißwasser-Alkoholmethode Ahlfeld's usw.) und selbst die schon das System der trocknen Methode anstrebende Seifenspiritusmethode nach v. Mikulicz vermochten uns eine Keimfreiheit der Hände und der Haut des Pat. nur in einem gewissen Prozentsatz zu garantieren. Konnte doch z. B. Heusner nach solchen Methoden in nur etwa der Hälfte der Händedesinfektionen Keimfreiheit erreichen. Besser sind schon die Resultate, welche man mit der Jod-

Benzindesinfektion erzielt. Nach Heusner erwiesen sich in 77 von 100 Fällen die Hände keimfrei, wenn sie nach seiner Methode entkeimt wurden. Jahrelange Versuche, die ich mit einer Kombination von Jod mit Paraffin und Benzin machte, belehrten mich, daß die Jod-Benzin-Paraffindesinfektion noch bessere Resultate gab. Nichtsdestoweniger ließ ich diese Anwendung wegen der Feuergefährlichkeit des Benzins fallen und ersetzte das Benzin durch den Tetrachlorkohlenstoff, welcher nicht so leicht wie Benzin entzündbar ist. Die mit Jod-Paraffin-Tetrachlorkohlenstoff erzielten Erfolge kommen der Heusner'schen Methode mindestens gleich, befriedigten mich aber dennoch nicht, da die mit Paraffin überzogene Hautoberfläche durch das Paraffin nicht sicher genug in allen Poren gedeckt war. Außerdem ist das Paraffin entweder zu spröde (bei hohem Schmelzpunkt) oder zu leicht schmelzbar (bei niederem Schmelzpunkt), als daß man der Paraffindecke hinreichend trauen konnte.

Die bekannten Nachteile, die das Tragen der Handschuhe aus Gummi mit sich bringt, veranlaßten mich, immer wieder nach einem Mittel zu suchen, das die Haut in dünner, aber sicherer Schicht decken sollte. Harze hierzu zu verwenden, halte ich nach meinen hierauf gerichteten Versuchen nicht für zweckmäßig, da sie auf die Dauer die Haut des Operateurs reizen, wenn dies auch individuell sehr verschieden ist. Ich kam deswegen auf den Kautschuk, der vor anderen Deckmitteln den großen Vorteil der Elastizität hat. Er ist zweifellos das zweckmäßigste Mittel dieser Art. Mancherlei Schwierigkeiten stellten sich dem praktischen Gebrauch in den Weg. Denn einfache Lösungen von Kautschuk kleben entweder, wenn sie auf die Haut aufgetragen werden, oder sie schmieren, so daß ihr Gebrauch unleidlich wird. Auch das Gaudanin vermag diese Unannehmlichkeiten nicht zu besiegen. Außerdem ist die Gaudanindecke so leicht verletzlich und läßt sich so leicht von der Haut durch die chirurgischen Manipulationen abreiben, daß ihr keine praktische Bedeutung zukommt. Nach vielen vergeblichen Versuchen gelang es der Fabrik medizinischer Verbandstoffe Dr. Degen und Kuth in Düren nach meinen Angaben den Kautschuk in eine so zweckmäßige Lösungsform zu bringen, daß man mit ihm eine feine, fast unsichtbare Kautschukdecke auf der Hand resp. der Haut des Kranken herstellen kann, die allen chirurgischen Maßnahmen standhält und die Haut bakteriensicher von dem Operationsfelde trennt. Damit haben wir ein Präparat gefunden, welches imstande ist, die Gummihandschuhe, deren Nachteile ein jeder kennt, der viel damit gearbeitet hat, vollständig zu ersetzen. Diese Decke ist aber auch berufen, zum erstenmal eine Händedesinfektionsmethode zu bringen, die uns eine garantiert bakterienfreie Hand schafft, soweit wir sie zu unseren chirurgischen Eingriffen notwendig haben.

Die neue Desinfektionsmethode der Hände resp. des Operationsfeldes geschieht nun folgendermaßen:

1) Ohne Benutzung von Wasser und Seife wäscht man seine

Hände 5 Minuten in einer Lösung von 1 Jod in 1000 Tetrachlorkohlenstoff mittels Bürste oder rauhen Tupfers und überzieht dann

2) die Hände mit meiner von Dr. Degen und Kuth beziehbaren Kautschuklösung so, daß man acht gibt, daß keine Hautstelle von der Kautschuklösung unbedeckt bleibt. Das Überziehen mit Kautschuk geschieht so, daß man sich die Lösung in die Handflächen gießen läßt und dann die Lösung sorgfältig auf der Oberfläche der Haut durch waschende Bewegungen verteilt. Da die Lösung keine feuergefährlichen Lösungsmittel enthält, kann sie auch im Privathause in der Nähe des Ofens gebraucht werden. Die Lösung selbst ist steril, da sie ein starkes Antiseptikum (Jod) enthält, kann aber auch durch Kochen nachsterilisiert werden. Sie hat den großen Vorteil, nicht zu kleben und zu schmieren. Sie wiedersteht allen Unbilden, welche unsere chirurgische Tätigkeit erfordert, vorausgesetzt, daß man die Hände nicht mit einem kautschuklösenden Mittel, wie Tetrachlorkohlenstoff, Benzin, Chloroform u. dgl., in Berührung bringt. Sie reizt auch bei längerem Gebrauche die Haut in keiner Weise. Die mit der Lösung erzielte Decke ist elastisch, so daß sie den Bewegungen der Hand folgt ohne zu zerreißen. Ein Einreißen, wie es beim Gebrauche der Handschuhe nicht selten eintritt, kommt daher kaum vor. Die Decke ist so dünn, daß sie kaum bemerkbar ist. Sie beeinträchtigt also das Gefühl in keiner Weise. Ein Ansammeln von Bakterienschlamm, wie er namentlich dann in den Handschuhen auftritt, wenn die Handschuhe naß angezogen werden, ist vollständig unmöglich. Nach Beendigung der Operation läßt sich die Kautschukdecke durch einen mit Tetrachlorkohlenstoff getränkten Tupfer leicht und vollständig wieder entfernen.

Wegen des in der Kautschuklösung enthaltenen Jods ist die Lösung nicht nur steril, sondern hat sogar starke antibakterielle Eigenschaften.

Die bakteriologischen Untersuchungen sollen an anderer Stelle bekannt gegeben werden.

II.

(Aus der chirurg. Abteilung des städtischen Krankenhauses Moabit-Berlin. Direktor: Geh. Med.-Rat Prof. Dr. Sonnenburg.)

Über Urinbefunde nach Lumbalanästhesie mit Stovain. II. Teil.

Von

Dr. A. Schwarz,
Assistenzarzt.

Die in Nr. 13 d. Bl. veröffentlichte Mitteilung über »Urinbefunde nach Lumbalanästhesie mit Stovain« möchte ich heute nach Abschluß der Untersuchungen vervollständigen.

Vorausschicken möchte ich nochmals, daß alle Fälle mit 0,04 Stovain (das Präparat stammte aus der Fabrik Riedel und wurde immer erst kurz vor der Anwendung aus der zugeschmolzenen Glasampulle entnommen) event. unter Benutzung nachfolgender Beckenhochlagerung lumbalanästhesiert wurden. Ein weiteres Narkotikum kam nie zur Anwendung, so daß also nur Fälle von reiner Stovainwirkung zur Untersuchung gelangten bei Pat., welche vorher normalen Urinbefund aufwiesen.

Untersucht wurden die Urine von 60 Stovainisierten beiderlei Geschlechtes mit folgendem Resultate:

Frei von jeder Nierenaffektion blieben 13 = 21,67%.

Eine mehr oder minder schwere Nierenaffektion zeigten 47 = 78,33%.

Die Diagnose der Nephritis wurde gestellt auf Grund der charakteristischen pathologischen Bestandteile im Urinsediment: granulierte, Epithel-, Blut-, Wachs-, gemischte Zylinder und Zylindroide renalen Ursprunges. Der Befund von Epithelien, Erythrocyten und Leukocyten wurde nur dann verwertet, wenn ihr Ursprung aus der Niere sichergestellt war. Nur wenn im Sediment reichlichere Mengen hyaliner Zylinder eventuell mit Auflagerungen von Epithelien usw. zu finden waren, wurden auch diese Fälle den Nephritisfällen zugerechnet, weil nachgewiesen ist, daß kleine, zarte, spärliche, hyaline Zylinder häufiger im Urin von Fieberkranken, bei Ikterus, bei Magen-Darmkatarrh, bei einfachen Zirkulationsstörungen in der Niere sich finden bei sonst vollkommen gesunder Niere.

Von den 47 Nephritiden waren 28 leichter Art, d. h. es fanden sich dauernd im Sediment nur mäßige Mengen pathologischer Gebilde mit minimalen Spuren von Eiweiß oder überhaupt ohne solches; und zwar fanden sich

20mal nur Zylindurie,
8mal Zylindurie mit geringer Eiweißausscheidung.

In 15 Fällen zeigten sich schwerere Nephritiden mit ungefähr $^1/_2$‰ Albumen und zahlreicheren Zylindern usw. In vier Fällen war eine schwere Nephritis nachweisbar: 2—7‰ Albumen und zahlreiche Zylinder der verschiedensten Arten.

Pat. Boll wurde zur Ausführung einer Operation nach Alexander-Adam stovainisiert. Einen Tag später 1‰ Albumen, am nächsten Tage 3‰ Albumen, am 4. Tage p. op. erreichte die Nephritis ihren Höhepunkt mit 7‰ Albumen, 25—30 Zylinder der verschiedensten Art im Gesichtsfeld. Auf dieser Höhe blieb die Nephritis 4 Tage bestehen, dann schnelle Besserung des pathologischen Urinbefundes. Nach 3 Wochen dauernd normaler Urinbefund.

Pat. Becker wird zur Operation eines Adnextumors stovainisiert. Nach 3 Tagen 4‰ Albumen und sehr reichlicher Zylindernachweis. Hier erfolgte die Heilung der Nephritis langsamer, und erst 4 Wochen später war ein dauernd normal bleibender Urinbefund zu konstatieren.

In den beiden noch übrig bleibenden Nephritisfällen war beide

Male 2‰ Albumen mit reichlichem pathologischem Sediment vorhanden. Normaler Urinbefund nach 14 resp. 18 Tagen.

In den 28 leichten Fällen hielt sich der pathologische Urinbefund 2—5 Tage, in den 15 mittelschweren Fällen 6—12 Tage, den 4 schweren Fällen 14—28 Tage.

Die durchschnittliche Dauer der Nephritis war ungefähr 6½ Tag.

30mal konnte der Beginn der Nephritis 4—6 Stunden, 14mal 24—30 Stunden und 4mal 48—60 Stunden nach der Stovainisierung beobachtet werden.

Ein Zusammenhang zwischen dem Grade der Nephritis und der Schwere der Neben- oder Nachwirkungen des Stovains (Kollaps, Erbrechen, Kopfschmerzen usw.) wurde nicht gefunden.

Die Nephritis verlief in allen Fällen günstig und kam zur Ausheilung. Eine bleibende Nierenschädigung konnte nie festgestellt werden.

Eine weitere Fortsetzung dieser Urinuntersuchungen muß noch stattfinden, um nachzuweisen, ob diese Nierenschädigungen nur dem Stovain (Riedel) zur Last zu legen sind, resp. ob sie auch anderen Kokainderivaten in ähnlicher Weise anhaften.

---

1) **J. D. Malcolm.** On the condition of the blood vessels during shok.

(Lancet 1907. Februar 23.)

Verf. kommt bei der Betrachtung des chirurgischen Choks zu einer Ansicht, die derjenigen anderer Autoren, z. B. Crile's, diametral gegenübersteht. Während jene im Chok eine völlige Erschöpfung der vasomotorischen Zentren und Paralyse der Blutgefäße sehen, ist Verf. der Ansicht, daß die Blutgefäße beim chirurgischen Chok hochgradig kontrahiert sind. Alle Symptome seien so besser zu erklären, so die Blässe der Haut, die selbst von Crile zugestandene Schwierigkeit, während des Choks intravenöse Infusionen zu machen, usw. — Für die Therapie ergibt sich nach Verf. daraus die Zweckmäßigkeit von Wärmeapplikation und von Anwendung von Strychnin. Adrenalininjektionen und Kochsalzinfusionen sind andererseits während des akuten Stadiums des Choks unnütz, wenn nicht gar schädlich, da sie das Gefäßsystem überlasten; unter allen Umständen aber sollten Kochsalzinfusionen während des Choks nicht intravenös gemacht werden. Zum Schluß gibt Verf. einige präventive Maßnahmen gegen den Chok an: Gute Narkosenvorbereitung, Strychnineinspritzung, Anwendung von Wärme während der Operation, Kompression des Abdomens, möglichste Abkürzung der Operation durch schnelles Operieren.

H. Ebbinghaus (Dortmund).

2) **Buerger** und **Churchman.** Der Plexus coeliacus und mesentericus und ihre Rolle beim Abdominalchok.

(Mitteilungen aus den Grenzgebieten d. Medizin u. Chirurgie Bd. XVI. Hft. 4 u. 5.)

Die bekannten Goltz'schen Versuche an Fröschen zeigten, daß mechanische Reizungen der Baucheingeweide reflektorisch eine Ursache für den Abdominalchok abgeben können. Dieselben Erscheinungen bei Warmblütern hervorzurufen, war späteren Forschern nicht gelungen, die aufblühende Bakteriologie drängte zur Erklärung von Kollaps und Tod bei Peritonitis Bakterien und Toxine in den Vordergrund, und so wurde der Reflextheorie und der Tätigkeit des Bauchsympathicus eine Nebenrolle zugewiesen. Die Verff. griffen das Problem von dieser vernachlässigten Seite wieder an; sie experimentierten an Hunden und suchten drei Fragen zu lösen:

1) Sie studierten die Wirkung der Exstirpation der Coeliacal- und Mesenterialganglien. Frühere Forscher waren zu widersprechenden Ergebnissen gekommen. Versuche der Verff. an neun Hunden lehrten, daß die physiologischen Störungen und pathologischen Veränderungen nach Exstirpation der Ganglien auffallend geringfügige sind; vorübergehend treten Diarrhöen auf. Die bisweilen zustande gekommene Intussuszeption kommt auch nach einfacher Laparotomie vor. Die Coeliacal- und Mesenterialganglien sind also bei Hunden nicht lebenswichtig, ihre Entfernung ist weder von Chok begleitet, noch hat sie dauernde physiologische Störungen im Gefolge.

2) Galvanische und faradische Reizung der Coeliacal- und Mesenterialganglien vermochten nicht einen Zustand von Abdominalchok zu erzeugen, wie Versuche an zehn Hunden zeigten; nur vorübergehend wurde bei einigen Tieren Herabsetzung der Pulsfrequenz während der Reizung beobachtet. Ebensowenig konnte direkte Reizung des Splanchnicus Abdominalchok hervorrufen.

3) Ganz anders war die Wirkung der Reizung der Ganglien, wenn durch intraperitoneale Terpentininjektion vorher eine Peritonitis erzeugt war. Versuche an elf Hunden zeigten, daß bei Vorhandensein einer Peritonitis, hervorgerufen durch eine kleine Dosis Terpentin, die Tiere wie gesunde auf elektrische Reizung der Ganglien reagierten; es trat kein Kollaps ein. Bei Anwendung von größeren Dosen erfolgte auf Reizung der Ganglien regelmäßig ausgesprochener Kollaps und Tod entweder während des Versuches oder bald nachher. Kontrolltiere, bei denen eine einfache Laparotomie mit Reizung eines peripheren Nerven vorgenommen wurde, bekamen keinen Kollaps und befanden sich nach dem Versuche gut. Bei Injektion von großen Dosen von Terpentin subkutan oder in die Bauchwand reagierten die Tiere auf die Reizung der Ganglien in normaler Weise und überlebten das Experiment.

Man muß aus den Versuchen schließen, daß die experimentell erzeugte Peritonitis die Tiere für den Kollaps empfänglicher macht; unter dem Einfluß der Peritonitis bringt die Reizung der Nerven-

zentren auf dem Wege durch den Sympathicus einen Zustand der Erschöpfung hervor, der mit einer Fortsetzung ihrer Funktion unvereinbar ist.

Haeckel (Stettin).

---

3) **O. Hildebrand.** Über Bauchkontusionen.

(Berliner klin. Wochenschrift 1907. Nr. 1.)

H. gibt eine interessante Übersicht über die von ihm in Basel und Berlin behandelten Fälle von Bauchkontusionen und teilt unter Einstreuung von Krankengeschichten seinen Standpunkt, den er den einzelnen Verletzungen gegenüber einnimmt, kurz mit.

Bei den Kontusionen des Magen-Darmkanales kommt es darauf an, welche und wieviel Teile der Magen- oder Darmwand zerrissen oder geschädigt sind. Nach der Verletzung der Serosa und Muscularis kann es zu flächenhafter Verwachsung mit anderen Organen und daraus resultierenden sekundären Erscheinungen kommen. Diese Verwachsungen müssen gelöst, oder es muß, wie bei der narbigen Stenose des Pylorus, ein neuer Weg (Gastroenterostomie) geschaffen werden. Verletzung der Magenmucosa bei intakter Serosa führt meist zur Bildung eines Ulcus ventriculi. Bei Mucosa- und Serosaverletzungen kommt es nachträglich häufig zur Nekrose der mitgeschädigten Muscularis und zur Perforation. Bei vollständiger Durchtrennung der Magen- oder Darmwand tritt das Symptom der Bauchfellreizung durch Spannung der Bauchdecken in den Vordergrund. Wenn nun auch nicht in allen Fällen, in denen Spannung der Bauchdecken vorliegt, der Schluß auf eine Verletzung im Innern des Abdomens berechtigt ist, so ist doch die Spannung der Bauchdecken als unbedingtes Leitmittel für die sofortige chirurgische Hilfe zu nehmen. Nur bei schnellem Eingreifen ist Aussicht vorhanden, die noch im Beginne begriffene Peritonitis, mit welcher immer zu rechnen ist, zu bekämpfen. H. konnte von 12 frischen Darmverletzungen 5 zur Heilung bringen.

Die isolierten Verletzungen des Mesenteriums können zunächst durch Blutung Gefahr bringen. Eine noch schlimmere Konsequenz ist die, daß der Darm von seinen ernährenden Gefäßen abgetrennt und nachträglich nekrotisch wird.

Milz- und Leberverletzungen machen Blutungen. Kleinere Risse kommen bei exspektativem Vorgehen ohne Operation zur Heilung. Auch größere Risse in der Milz können zuweilen mit Jodoformgazetamponade zur Heilung gebracht werden; dagegen erfordern mehrfache und sehr tiefe Einrisse meist die Exstirpation des Organes. An der Leber können Risse nur durch Naht oder Tamponade geheilt werden, doch ist die Stillung von Blutungen aus weit klaffenden Leberrissen bei der Zerreißbarkeit des Gewebes immer noch eine unsichere Sache, und das beste Mittel bleibt noch immer die Kompression, soweit man sie ausüben kann.

Verletzungen der Gallenblase und der Ausführungsgänge kennzeichnen sich durch Flüssigkeitsansammlungen im Bauch, acholischen Stuhl und Nachweis von Gallenfarbstoff im Urin. Wenn auch die

Peritonitis eine serofibrinöse ist, so besteht doch Gefahr fürs Leben, da auf die Dauer das Peritoneum die Galle nicht verträgt. Traumatische Pankreaserkrankungen bieten im allgemeinen das Bild der Pankreatitis haemorrhagica. Fettnekrosen deuten immer darauf hin, daß das Pankreas der Sitz der Erkrankung ist. Die Therapie besteht in Freilegung der geschädigten Partie und Tamponade. Sekundär kommen häufig Gewebsnekrosen zustande, die zur Ausstoßung mehr oder weniger großer Partien des Pankreas führen.

Nierenverletzungen erfordern entweder bei länger andauerndem Blutabgange mit dem Urin oder wegen schwerer akuter Erscheinungen (hochgradige Anämie, äußerste Blässe, naßkalte Haut, große Unruhe, heftigste Schmerzen, miserabler Puls) operatives Eingreifen. Bei schweren Nierenverletzungen darf man eine gleichzeitig erlittene Darmverletzung nicht übersehen. Meist erfolgen die Blutungen aus der Niere ins retroperitoneale Gewebe; die Peritonitisgefahr ist gering. Häufig genügt die Tamponade, wenn die Risse nicht so tiefgehend sind. Bei stärkeren Zerreißungen, bei großen Rissen ins Nierenbecken, bei Abreißung des Ureters kommt meist nur die Exstirpation der Niere in Frage. Auch nahe der Einmündungsstelle in die Blase kann der Ureter durch Quetschung verletzt werden. Die gefüllte Blase reißt leicht, die ungefüllte wird fast nie durch Quetschung geschädigt. Bei intraperitonealen Blasenrissen empfiehlt es sich, die Verletzung durch Verschiebung und Neufixierung des Peritonealumschlages zu einer extraperitonealen zu machen. Leere der Blase, Flüssigkeitsansammlung im Abdomen, die bei Lagewechsel wechselt, Unfähigkeit des Pat., Urin zu lassen, spricht für intraperitonealen Blasenriß; die gleichen Symptome, aber ohne Flüssigkeitsansammlung im Bauch, indes mit zirkumskripter Dämpfung oberhalb der Symphyse deuten auf extraperitonealen Blasenriß.

Die operativen Erfolge müssen bei der Schwere der meist vorliegenden Verletzungen als sehr gute bezeichnet werden: 31 frische Organverletzungen, davon 9 gestorben, 22 geheilt und 6 Spätoperationen, sämtlich geheilt.

Insgesamt 48 schwere Bauchverletzungen, davon 9 gestorben.

Langemak (Erfurt).

---

4) **Wilms.** Zur Pathogenese der Kolikschmerzen.

(Mitteilungen aus den Grenzgebieten d. Medizin u. Chirurgie Bd. XVI. Hft. 4 u. 5.)

W. betont, daß man die einzelnen Schmerzarten, welche bei Erkrankungen von Organen der Bauchhöhle entstehen, scharf trennen müsse. Bei entzündlichen Prozessen haben die Schmerzen eine ganz andere Entstehung als bei Koliken. Letztere werden durch eine starke Kontraktion des Darmrohres hervorgerufen. Lennander erklärt sie für den Dickdarm dadurch, daß der auf eine längere Strecke kontrahierte Darm durch Dehnung am Mesenterium zerrt und die hier gelegenen sensiblen Nerven reizt, während er für den Dünndarm annimmt, der hart kontrahierte Darm drücke das Peritoneum der

Bauchwand, verschiebe es gegen die Unterlage und alteriere so die sensiblen Nerven derselben. Im Gegensatz dazu läßt W. die erstere Entstehungsart sowohl für den Dick- als für den Dünndarm gelten. Hier habe der auf eine lange Strecke kontrahierte Dünndarm durch den unter stärkerem Drucke stehenden Inhalt das Bestreben, sich aufzurichten und zu strecken, sich gerade zu richten. Die Art der Fixation am Mesenterium verhindert dieses Geraderichten, und dadurch entsteht eine Zugwirkung am Mesenterium. Die Lennander'sche Erklärung sei irrig, da die sich steifende Darmschlinge Platz zum Ausweichen habe, also nicht an die vordere Bauchwand so stark anstoßen können, daß das Peritoneum gereizt werde; noch weniger können sie bei ihrer Glätte das Peritoneum gegen seine Unterlage verschieben.

Haeckel (Stettin).

---

5) **Herhold.** Über Appendicitis.

(Deutsche militärärztl. Zeitschrift 1907. Nr. 5.)

Verf. ist unbedingt Anhänger der Frühoperation bei allen schweren und mittelschweren Erkrankungen, während er bei leichten Fällen eine abwartende Behandlung vorzieht. Abszesse sollen sofort gespalten werden, der Processus indes nur dann entfernt werden, wenn er zutage liegt, sekundär im Intervall, falls nach der ersten Operation Beschwerden bleiben.

Coste (Breslau).

---

6) **Haim.** Zur Frage der bakteriellen und insbesondere der durch Streptokokken hervorgerufenen Appendicitis.

(v. Langenbeck's Archiv Bd. LXXXII. Hft. 2.)

Verf. machte die Erfahrung, daß die schweren durch Streptokokken verursachten Appendicitiden in den Frühlings- und Herbstmonaten vornehmlich auftraten, während die Coliappendicitiden das ganze Jahr hindurch mehr oder minder gleichmäßig vorkamen. Zugleich stellt er fest, daß die Streptokokkenappendicitis viel mehr jugendliche Individuen befällt als die durch Coli bedingte. Jenseits der 30er Jahre ist die Coliinfektion die häufigere. Das erklärt wohl auch die allgemein anerkannte Tatsache, daß die Blinddarmentzündung im Kindesalter meist viel gefährlicher und rapider verläuft. Indessen überstehen die Kinder häufig die Streptokokkenappendicitis, während Erwachsene ihr meist erliegen. H. glaubt, daß in den verschiedenen Ländern die Häufigkeit der Streptokokkenappendicitis eine verschiedene ist, und daß dadurch die Differenzen in der Anschauung über mehr konservative oder operative Behandlung hervorgerufen sind. Nach H.'s Ansicht hat die Bakteriologie in dieser Streitfrage das entscheidende Wort. Das Voraufgehen einer Angina vor einer Blinddarmattacke spricht für Streptokokkeninfektion. Diarrhöen sind bei derselben nicht selten. Ikterus bei Appendicitis ist stets der Ausdruck einer schweren Allgemeininfektion. Wenn H. feststellt, daß ihm nach Streptokokkeninfektion häufig ein Umstand aufgefallen sei, daß nämlich bei ihr nach operativem Eingriff eine Verschlimmerung mit

manchmal letalem Ausgange nach vorübergehender Besserung aufgetreten wäre, so hat Verf. bei Coliinfektionen ganz dieselbe Tatsache wiederholt und deutlich beobachtet. Eine Reihe wichtiger Fragen über die Verschiedenheiten der Streptokokkenappendicitiden von den durch andere Bakterien bedingten werden sich erst beantworten lassen, wenn ein größeres bakteriologisch untersuchtes Material vorliegt. Verf. richtet deshalb an die Fachgenossen die Aufforderung, ihr Augenmerk bei den Operationen auf diesen ätiologischen Faktor zu richten und die Literatur nach dieser Richtung hin zu ergänzen.

E. Siegel (Frankfurt a. M.).

---

7) **Klemm.** Über die chronische, anfallsfreie Appendicitis.

(Mitteilungen aus den Grenzgebieten d. Medizin u. Chirurgie Bd. XVI. Hft. 4 u. 5.)

Auf Grund von 13 eigenen operierten Fällen entwirft K. das Bild der chronischen, anfallsfreien Appendicitis, welches sich im ganzen mit der von Ewald beschriebenen Appendicitis larvata deckt. Die Kranken leiden lange, ohne daß es zu Anfällen kommt, an Verdauungsbeschwerden, Magenstörungen, Obstipation oder schleimigem Dickdarmkatarrh, Sensationen in der Ileocoecalgegend. Lokal findet sich in der Regel Druckschmerz am McBurney'schen Punkt und umschriebene Blähung des Coecums, welche als »Luftkissensymptom« bezeichnet wird. Bei der Operation finden sich selten schwere Veränderungen in der Ileocoecalgegend, auch selten Verwachsungen, dagegen war oft das Coecum von vaskularisierten Membranen bedeckt. Die Appendix selbst meist dickwandig, mit engem Lumen, atrophischer Schleimhaut, bisweilen einen Kotstein enthaltend, aber ohne Ulzerationen und Strikturen. Daß in der Tat das Krankheitsbild auf eine Appendicitis zurückzuführen ist, beweist der Erfolg der Operation; nach Entfernung der Appendix wurden 9 von den 13 Fällen völlig geheilt. Die Beobachtungszeit nach der Operation betrug 10 Monate bis $3^1/_2$ Jahre.

Haeckel (Stettin).

---

8) **Roemer.** Die Bedeutung des kranken Appendix für die Frauen.

(Mitteilungen aus d. Grenzgebieten der Medizin u. Chirurgie Bd. XVI. Hft. 4 u. 5.)

Zur Illustrierung des Einflusses einer Appendicitis auf d e Schwangerschaft führt R. zunächst vier Beobachtungen an: 1) Normale Geburt, trotzdem vor Beginn der Gravidität mehrere Attacken von Appendicitis stattgefunden hatten. 2) Unter Einfluß einer Appendicitis Abort im 2. Monate. 7 Wochen danach Exstirpation der Appendix, die in einem Abszeß liegt. 3) Geburt einer totfaulen Frucht bei einer Frau, welche vor dieser Gravidität mehrere Attacken von Appendicitis gehabt. 1 Jahr später Exstirpation der Appendix, die mit der Hinterfläche des Uterus verwachsen war. 4) Schwere Appendicitis am Ende der Gravidität; Cervix undurchgängig durch Ätzungsnarben. Porro'sche Operation; Tod. Der Uterusinhalt

war infiziert worden durch einen hinter dem Uterus gelegenen appendicitischen Abszeß, die Uterusmuskulatur durchsetzt von Eiterherden.

R. erörtert sodann die Beziehungen der Appendicitis zu den weiblichen Genitalorganen, die Entstehung von Sterilität, Extra-uterin-Schwangerschaft, Endometritiden, Parametritis u. a. durch Appendicitis.

Haeckel (Stettin).

9) **Grasset.** Appendicite et hysterie.

(Province méd. 1907. Nr. 9.)

Verf. unterscheidet drei Möglichkeiten:

1) Fälle, bei welchen die Hysterie das Bild einer bestehenden Appendicitis verstärkt.

2) Fälle, bei welchen Hysterie eine Appendicitis vortäuscht, wenn das Individuum schon früher einmal einen Anfall gehabt hat.

3) Fälle, bei denen dies geschieht, ohne daß jemals ein Anfall von Appendicitis vorhanden gewesen ist.

Die Differentialdiagnose kann natürlich erhebliche Schwierigkeiten bereiten.

A. Hofmann (Karlsruhe).

10) **A. v. Rosthorn.** Appendicitis und Gravidität.

(Med. Klinik 1907. p. 339.)

Von etwa 27000 Geburtsfällen waren nur zwei mit Wurmfortsatzentzündung verbunden. Das stimmt mit den Erfahrungen anderer überein. Beide Kranken starben am Durchbruch des schwer veränderten Wurmfortsatzes und der anschließenden allgemeinen Bauchfellentzündung (Krankengeschichten). Appendicitisrückfälle scheinen in der Schwangerschaft häufiger vorzukommen. Vermutlich übt der schwangere Zustand einen nachteiligen Einfluß aus auf eine bestehende Wurmfortsatzentzündung. Die Geburt selbst wirkt dabei im höchsten Grade verhängnisvoll. In 40—50 vom Hundert führt dieses Leiden zu Fehl- oder Frühgeburten. Die Krankheitserkennung ist durch die Schwangerschaft, noch mehr durch die Geburts- und Wochenbettsvorgänge erschwert. Selbst der subjektiv und objektiv genau örtlich begrenzte Schmerz kann irreführen, wofür v. R. ein Beispiel gibt. Die Sterblichkeit der Schwangeren beträgt bis zu 50 vom Hundert, der Nichtschwangeren 12,8 vom Hundert, die der Früchte von blinddarmkranken Frauen bis zu 86 vom Hundert. Auch bei leichteren Fällen soll radikal operiert werden, wenn möglich in der anfallsfreien Zeit während der ersten 5 Schwangerschaftsmonate; die Schwangerschaft verläuft nach der frühzeitigen Operation ungestört weiter. Die Heilungsaussicht wird ungünstiger, wenn die Geburt der Operation sofort folgt. Um die Wehen zu unterdrücken, ist während oder sofort nach der Operation Opium zu geben. Ausgebreitete Bauchfellentzündung ist von übler Vorbedeutung; doch ist auch hier noch ein Eingriff zu erwägen. Bezüglich des Vorgehens während der Geburt herrscht noch keine Übereinstimmung.

Georg Schmidt (Berlin).

11) **J. Comby** (Paris). Entérites et appendicite chez les enfants.

(Arch. de méd. des enfants 1907. April.)

Die Enteritis spielt bei Kindern eine wichtige Rolle in der Ätiologie der Appendicitis; fast alle Kinder, die eine Entzündung des Wurmfortsatzes bekommen, haben in einer mehr oder weniger entfernten Vergangenheit an akuter oder chronischer Gastroenteritis, an subakuter Enteritis oder an Enterokolitis gelitten. Der Wurmfortsatz kann durch lange Zeit entzündlich verändert sein, ohne daß dieser Zustand durch deutliche Symptome in Erscheinung treten muß. Viele derartige Erkrankungen können spontan heilen, andere werden erkannt, indem sie sich in akuter Weise verschlimmern. Es ist daher von Wichtigkeit, die chronische Form der Krankheit rechtzeitig zu erkennen, was nur durch eine genaue und oft wiederholte Untersuchung möglich ist. Eine besondere Disposition für Appendicitis gibt hauptsächlich die Enterocolitis muco-membranacea. Es ist dies leicht erklärlich, wenn man bedenkt, daß der Wurmfortsatz einigermaßen einen Teil des Dickdarmes bildet, andererseits, daß die Enterokolitis des Kindes, mehr noch als diejenige des Erwachsenen, durch eine akute Entzündung des Dickdarmlymphapparates hervorgerufen wird, also die Entzündung von derselben sich mit Leichtigkeit auf die Lymphfollikel des Wurms erstrecken kann.

Weitere Untersuchungen bei Kindern, die an Appendicitis leiden, zeigen, daß in vielen Fällen der Enterokolitis und Appendicitis eine Rhinopharyngitis und Adenitis vorangehen, Krankheiten, die eine erste Infektion des Darmes und Wurmfortsatzes bedingen.

Nach diesen Betrachtungen besteht also die Prophylaxe in einer rationellen Nahrungshygiene, um Darmentzündungen vorzubeugen, in einer genauen Behandlung letzterer, falls sie auftreten und endlich in einer Behandlung der Nasen-Rachenraumerkrankungen, die sehr oft den in Rede stehenden Krankheiten vorangehen. **E. Toff** (Braila).

---

12) **M. v. Brunn.** Über die Behandlung appendicitischer Abszesse.

(Beiträge zur klin. Chirurgie Bd. LII. p. 616.)

Die v. Bruns'sche Klinik hat in der Appendicitisfrage längere Zeit eine abwartende Haltung eingenommen, ist aber seit 1905 in entschiedener Weise in das Lager der Anhänger der Frühoperation übergetreten und hat von dieser Änderung ihrer Indikationsstellung überzeugend gute Resultate gesehen. Aber auch in der Behandlung der Appendicitis im intermediären und sekundären Stadium ist das Vorgehen ein radikales geworden, weil alle für die Abszeßdiagnose verwertbaren Symptome, Temperatur, Puls, Druckempfindlichkeit, Leukocytenzählung, keine durchaus verläßlichen Anhaltspunkte ergeben, weil Abszesse weit häufiger sich fanden, als anzunehmen war,

und weil der Ausgang eines solchen ganz unberechenbar ist, auch wenn man seine spontane Rückbildungsmöglichkeit uneingeschränkt zugibt. Dazu kommt bei konservativem Verfahren die Rezidivgefahr, welche sich für die v. Bruns'sche Klinik auf 29% berechnet, und die beträchtliche Verlängerung des Krankenlagers, wenn man erst à froid operiert.

Auch in technischer Beziehung ist das Vorgehen ein radikales geworden: von einem möglichst aber nicht pedantisch kleinen Lennanderschnitt aus wird die Bauchhöhle eröffnet und, wenn noch frei, vor dem zu erwartenden Eiter durch Kompressen geschützt. In der Überzeugung, daß nur durch radikale Beseitigung der Ursache eine sichere Heilung zu erwarten ist, wird der Abszeß durch die freie Bauchhöhle hindurch unter rücksichtsloser Lösung aller Verklebungen eröffnet, der Eiter ausgespült und ausgetupft, der Blinddarm übersichtlich entwickelt, dann der Wurmfortsatz prinzipiell aufgesucht, abgetragen und der Stumpf durch Abschnürung und Übernähung versorgt. Nachdem häufig noch verborgene, abgekapselte Abszesse entleert sind, wird das Operationsgebiet gründlich mit Kochsalzlösung abgespült, auf den Wurmstumpf ein Zigarettendrain geführt und danach die ganze Bauchwunde in Etagen nach vorausgegangener Reinigung durch Naht geschlossen. Im Bett wird Pat. hochgesetzt, das obere Bettende hochgestellt und frühzeitig für Stuhl gesorgt.

Die Vorzüge dieser radikalen Methode werden erläutert durch eine Zusammenstellung, in welcher 71 »offen« nach den Grundsätzen Sonnenburg's (Schrägschnitt, Abszeßinzision unter Vermeidung der freien Bauchhöhle, offene Wundbehandlung, nicht prinzipielle Entfernung des Processus) behandelte Fälle 25 »mit Naht« behandelten Fällen gegenübergestellt werden.

Bei der ersten Gruppe, in welcher der Wurm 16mal sofort, 3mal nachträglich entfernt worden und 2mal durch Gangrän aufgelöst war, waren folgende üble Zufälle zu verzeichnen.

Multiple Abszesse, welche mehrmaligen Eingriff erforderten:	6 Fälle,	8,4%,
Kotfisteln:	5 Fälle,	7,4%,
Todesfälle:	11 Fälle,	15,5%,
Rezidive nach Abszeßoperation:	4 Fälle,	5,9%.

Bei der radikalen Behandlung mit Naht kamen nur bei den zwei ersten derartig operierten Fällen schwere Störungen der Wundheilung vor, sonst war die Heilungsdauer durchweg erheblich abgekürzt. Insbesondere heilte die Bauchdeckennaht in der Regel per primam intentionem, mitunter kam es zu kleinen Bauchwandabszessen, die aber niemals eine völlige Eröffnung der Etagennaht notwendig machten. Nur ein Fall verlief letal infolge retroperitonealer Phlegmone, der wohl auch bei der alten Methode nicht zu retten gewesen wäre.

Rezidive wurden bis jetzt nicht beobachtet.

Im ganzen fällt der Vergleich sehr zugunsten der radikalen Behandlungsmethode aus, die der anscheinend schonenderen, welche sich

auf Eröffnung und Offenhaltung der Abszeßhöhle beschränkt, nicht nur ebenbürtig, sondern erheblich überlegen ist. **Reich** (Tübingen).

---

13) **S. Pringle.** Appendico-enterostomy.

(Med. press 1906. November 28.)

Während der Processus vermiformis früher als ein nutzloses und gefährliches Organ angesehen wurde, dem nur eine gewisse entwicklungsgeschichtliche Bedeutung zukäme, benutzt man ihn neuerdings als ein wirksames Hilfsmittel bei der chirurgischen Behandlung intestinaler Erkrankungen. Keetley (Brit. med. journ. 1894, II) führte die Appendicostomie aus, um dadurch den Dickdarm auszuspülen. Infolge der oft mangelhaften Durchgängigkeit der Ileocoecalklappe für ein Gummirohr konnte jedoch diese Behandlung nicht auf den unteren Teil des Ileum ausgedehnt werden, besonders bei Verdacht auf Geschwürsbildung in der Klappengegend. P. hat deshalb das eröffnete Ende der Appendix in das Ende des Ileum verpflanzt, das mittlere Drittel herausgelagert, an der Haut fixiert und nach Heilung geöffnet. Er konnte so neben dem ganzen Dickdarm auch den unteren Teil des Dünndarmes für Spülflüssigkeiten durch eingeführte Katheter direkt zugängig machen.

P. behandelte auf diese Weise mit günstigem Erfolg eine Pat., die an chronischer Darmtuberkulose litt, durch Waschungen mit Argentum nitricum und Protargollösung.

Dem Aufsatz sind drei instruktive Abbildungen beigegeben.

Erhard Schmidt (Dresden).

---

14) **L. Talke.** Über die Beziehungen zwischen Hernien und Darmrupturen.

(Beiträge zur klin. Chirurgie Bd. LII. p. 333.)

Obige Beziehungen lassen sich unter drei vom praktischen Gesichtspunkt aus aufgestellten Typen betrachten. In erster Linie spielen vorhandene Bruchpforten eine bedeutungsvolle Rolle für das Zustandekommen von Berstungsrupturen des Darmes bei breit den Bauch angreifender Gewalteinwirkung.

Unter Anlehnung an die Anschauungen Bunge's ist der Entstehungsmechanismus nach Verf. so zu denken, daß die plötzliche intraabdominelle Drucksteigerung im Augenblick der Verletzung für den Darm Ursache wird zur Vorbuchtung oder zum Austritt in einen Ort niedrigeren Druckes, wie ihn eine Bruchanlage oder ein ausgebildeter Bruch darstellt, und daß damit die physikalische Voraussetzung für eine Berstungsruptur des Darmes erfüllt ist. Die im Augenblick der Verletzung einsetzende Bauchdeckenspannung begünstigt das Zustandekommen der intraabdominellen Druckerhöhung und damit der Darmruptur in den Bauch hinein. Zwei eigene und fremde Beobachtungen dienen zur Illustration. Meist handelt es sich um zuvor reponible Leistenbrüche, die nach erfolgter Darmruptur teils reponibel

blieben, teils sofort oder erst nach einigen Stunden irreponibel wurden. Stets fanden sich lokale Druckempfindlichkeit und entzündliche Erscheinungen, zu denen sich bald das Bild der akuten allgemeinen Perforationsperitonitis hinzugesellte. Wenn auch nur in seltenen Fällen eine genauere Diagnose gestellt wurde, so muß eine breite Gewalteinwirkung zusammen mit dem Nachweis einer Bruchpforte stets den Gedanken an eine Darmruptur nahelegen.

Wichtig ist, daß unter neun Fällen, bei welchen die Ruptur bei der Operation überhaupt gefunden wurde, die perforierte Darmschlinge nur ein einziges Mal im Bruche selbst lag, während es als Regel anzusehen ist, daß die Rupturstelle in der Nähe der Bruchpforte liegen bleibt. Mit drei Ausnahmen (von 14 Fällen) war die Peritonitis stets eine diffuse. In sechs Fällen waren Bruchsackinhalt und -hüllen vollkommen normal, während sich in den anderen acht Fällen pathologischer Bruchsackinhalt und Ödem, Infiltration und eitrige Beläge vorfanden. Dagegen enthielt der Bruchsack nur einmal Darminhalt. Die Darmperforationen zeigen durchaus nicht immer die für Berstungsrupturen typischen Formen.

Für die Operation kommt nur die Laparotomie oder Herniolaparotomie als ausreichend für die Versorgung von Darm und Bauchhöhle in Betracht, nicht aber die einfache Herniotomie.

Die Heilungsaussichten im ganzen sind naturgemäß schlecht, hängen aber sehr von der Rechtzeitigkeit des Eingriffes ab.

Das Zustandekommen einer Berstungsruptur in einen Bruch nach umschriebener, entfernt vom Bruch auftreffender Gewalteinwirkung ist sehr selten und vielleicht nur in zwei Fällen erwiesen. Während die Gewalt selbst den Darm nicht direkt schädigt, tut sie es durch Erhöhung des intraabdominellen Druckes.

Durch breit oder umschrieben auf den Bauch selbst einwirkende Gewalten können sämtliche Arten von Darmverletzungen zustande kommen, und dies um so mehr, als der Bruchdarm schon an sich und häufig durch Verwachsungen in seiner freien Beweglichkeit beschränkt ist. Zerquetschungen auf der knöchernen Unterlage des Beckens können mehr- oder einfach sein, zu sofortiger Zusammenhangstrennung oder sekundärer Darmgangrän oder heilungsfähigen Darmkontusionen führen.

Speziell für die durch Zug bedingten Abreißungen des Darmes am Gekrösansatz sowie für die vollständigen und unvollständigen Querrisse ist die Fixation des Bruchdarmes von besonderer Bedeutung. Ebenso kann für intraabdominal gelegene Darmabschnitte die Fixation eines Darmteiles im Bruche bei Gewalteinwirkungen verhängnisvoll werden.

Auch durch Berstung können Hernienrupturen zustande kommen, wenn sie auch auf diese Weise sehr selten und kaum sicher nachweisbar sind.

Den lokalen Symptomen der Hernienruptur, die ausnahmsweise auch fehlen können, folgt rasch die allgemeine Perforationsperitonitis.

Theoretisch ist deren Eintritt später zu erwarten als bei intraabdominellen Verletzungen, ohne daß aber die Statistik diesbezügliche Beweise erbrächte.

Das an sich wertvolle Symptom der primären Bruchsackperitonitis läßt sich für die Diagnose durchaus nicht immer verwerten.

In der Mehrzahl der Fälle blieben die Hernien nach der Ruptur vollkommen reponibel (30mal bei 52 einschlägigen Fällen). In selteneren Fällen folgte eine vorübergehende Irreponibilität, niemals aber eine wahre, dauernde Einklemmung. Viel eher kommt es infolge der Darmentleerung zu einer spontanen Reposition der Darmschlinge. Sie wurde 8mal im Bruchsack, 21mal in der Bauchhöhle in der Nähe der Bruchpforte gefunden.

Spontanheilung nach Hernienrupturen ist nie beobachtet. Für die operierten Hernienrupturen wird eine Heilungsziffer von 42,8%, eine Sterblichkeit von 57,7% berechnet. Operationen am 1. Tage hatten 53%, solche am 2. Tage 63% Mortalität. Bei den fatalen Folgen der Reduktion zerrissener Hernien, welche häufig unter der Fehldiagnose der Einklemmung vorgenommen werden, ist dringlichst vor dem leisesten Taxisversuch und der Vornahme von Lagewechsel zu warnen in allen Fällen, bei welchen im Bruch entzündliche Erscheinungen oder Zeichen einer äußeren Gewalteinwirkung nachweisbar sind. Indiziert ist stets frühzeitigste Herniolaparotomie.

Reich (Tübingen).

Kleinere Mitteilungen.

15) Freie Vereinigung der Chirurgen Berlins.

162. Sitzung, den 11. März 1907 im Krankenhaus am Urban.

Vorsitzender: Herr Körte.

Herr Körte: a. Fall von Nasenplastik.

K. stellt einen Pat. vor, dem er einen durch Säbelhieb entstandenen Defekt der linken Nasenhälfte (bis zum knöchernen Teile) plastisch ersetzt hat, nachdem eine anderwärts gemachte Plastik aus der Oberarmhaut mißlungen war. Der Nasenrücken wurde durch einen vom knöchernen Nasenrücken entnommenen Haut-Periostknochenlappen gebildet, der nach unten umgeschlagen wurde, so daß die Haut nach innen sah. Der Defekt der linken Nasenhälfte wurde durch einen Wangenlappen gedeckt, dessen Stelle durch einen Krause'schen Hautlappen ersetzt wurde. Der linke Nasenflügel wurde durch einen Haut-Knorpellappen aus dem Ohr (nach König jun.) unterfüttert und gestützt. In späteren Sitzungen wurde durch ein vom Vomer herabgebogenes Knochenstück die Nasenspitze gestützt und durch einen der Innenfläche der Oberlippe entnommenen Schleimhautlappen die Nasenscheidewand vorn bekleidet. Durch eine V-förmige Plastik wurden die Nasenlöcher erweitert. Befriedigendes Resultat.

b. Fall von Karzinom der Flexura coli sin.

Vorstellung eines 75jährigen Pat., dem K. vor 8 Jahren ein in das Rektum invaginiertes Karzinom der Flex. coli sin. nach Sphinkterenspaltung reseziert hat, nach Art der Resektion wegen Prolapsus recti. Pat. ist völlig gesund geblieben, hat volle Kontinenz. Demonstration der stark apfelgroßen Geschwulst.

c. Operation des Angioma arteriale racemosum capitis.

K. stellt zwei Männer von 27 bzw. 34 Jahren vor, welche er wegen Angioma cap. rac. art. operiert hat. Bei dem ersten wurde nach Exzision mehrerer erwei-

terter Arterienäste die Hauptgeschwulst auf der linken Schädelseite exzidiert unter Digitalkompression rings um die Geschwulst. Schluß der Wunde durch Naht. Völlige Heilung und Rückbildung aller erweiterten Gefäße der Kopfschwarte.

Bei dem zweiten saß die Geschwulst am Hinterhaupte links. Nach Unterbindung mehrerer großer zuführenden Arterien (u. a. der A. auriculo-occipit. hart an der A. carotis ext.) wurde die Hauptgeschwulst rings mit perkutanen Umstechungen umgeben, dann schnell ein Lappen mitsamt der Gefäßgeschwulst umschnitten und vom Periost abgelöst. Während der nackenwärts gelegene Stiel komprimiert wurde, konnte das Angiom genau ohne Blutung exzidiert werden. Nach Lösung der Umstechungen Stillung der Blutung, Einheften des Lappens, Einheilung ohne Entstellung.

Die im zweiten Fall angewandte Methode, die schon Krause angegeben hat, ist besonders zu empfehlen, da sie keine entstellende Narbe hinterläßt.

K. hat 4mal arterielle Rankenangiome am Kopfe exstirpiert; es ist auffallend, wie nach Beseitigung der Hauptgeschwulst die peripheren erweiterten Arterien sich zurückbilden.

d. Fälle von Lungenabseß.

K. stellt zwei Fälle von operierter Lungeneiterung vor. Der erste, ein 25jähriger Mann, war plötzlich ohne bekannte Ursache mit Stichen in der rechten Brust, Fieber und schnell putrid werdendem Auswurf erkrankt. 6 Wochen danach Operation (März 1906) unter Morphium und Eukainanästhesie; Lappenbildung in der rechten Brustwarzengegend, Resektion der 4. und 5. Rippe, Steppnaht, Inzision des Lungenherdes mit dem Thermokauter. Heilung in 6 Wochen. 7 Monate nach der ersten Operation trat wieder übelriechender Auswurf auf; deshalb wurde der Lappen noch einmal aufgeklappt, die neugebildeten Rippen wieder reseziert, der ziemlich tief gelegene Herdstumpf eröffnet und $2^1/_2$ Monate drainiert gehalten. Pat. ist zurzeit geheilt.

Der zweite Fall betrifft einen 9jährigen Knaben, bei dem durch Operation von mehreren Rippen in der rechten Seite ein verzweigtes System bronchiektatischer Kavernen allmählich eröffnet wurde. Zurzeit besteht noch reichliche Absonderung, die durch ein dickes Drain abgeleitet wird. Die Schwierigkeit der Ausheilung beruht darin, daß multiple erweiterte Bronchien vorhanden sind. Demonstration eines Röntgenbildes, welches die bis an den Hilus reichende Höhle und das bis an die Lungenbasis geführte Drain zeigt.

Diskussion. Herr Krause empfiehlt, in Fällen von Lungenabszeß, wo Fisteln bleiben resp. immer wieder Rezidive kommen, die Lungenresektion zu machen, falls keine Tuberkulose vorliegt. Er erwähnt einen derartigen Fall, wo er den linken unteren Lungenlappen reseziert hat bis in die normale Lunge hinein unter schrittweiser Unterbindung der Gefäße; es bestand eine mit den Bronchien kommunizierende Höhle. Pat. ist seit Jahren absolut gesund.

Herr Körte betont, daß man die Resektion nur machen kann, wo die Bronchiektasen auf einen Lappen beschränkt seien, wie in Krause's Fall auf den Unterlappen, event. auch einmal bei Bronchiektasen des Oberlappens.

Herr Brentano: Zur Operation des Gallensteinileus.

B. berichtet über einen Fall von Gallensteinileus bei einer 59jährigen Frau, die nach mehrfach vorausgegangenen Gallensteinkoliken eine Schmerzattacke von mehrwöchiger Dauer bekam, die sich schließlich zum Ileus steigerte. In der linken unteren Bauchgegend fühlte man eine hühnereigroße, rundliche Geschwulst, die ihre Lage änderte. Diagnose Gallensteinileus. Bei der medianen Laparotomie wurde aus einer tiefen Ileumschlinge durch Längsinzision ein 32 g schwerer Gallenstein entfernt; Schluß der Darmwunde durch mehrreihige Quernaht. Der Stein trug eine große oralwärts gerichtete Facette, so daß also ein zweiter Stein vorhanden sein mußte, dessen Sitz aber nicht zu ermitteln war; 4 Tage post op. erneuter heftiger Kolikanfall mit schnell sich ausbildenden peritonitischen Erscheinungen. Unter der Annahme einer Insuffizienz der Nahtstelle Relaparotomie. Es fand sich eine beginnende Peritonitis um ein Konvolut verklebter Dünndarm-

schlingen, das sich leicht vorziehen ließ, und in demselben kleine Abszesse und Perforationen der Nahtstelle. Distalwärts von letzterer lag noch im Dünndarme der zweite Gallenstein; Entfernung desselben durch eine Längsinzision. Die versuchte Quernaht gelang nicht wegen Brüchigkeit der Darmwand, so daß die Resektion von 30 cm Darm und die Vereinigung End-zu-End mittels Murphyknopf gemacht werden mußte. Aus demselben Grunde mußten an der Perforationsstelle 85 cm Darm reseziert werden; Vereinigung mittels Murphyknopf. Tod an Peritonitis. Der Fall lehrt, daß man bei Gallensteinileus stets den zuführenden Darm und bei so groß facettierten Steinen auch die Gallenblase auf weitere Steine untersuchen muß. Der Stein hat hier bei seinem Durchtritt durch den Darm denselben jenseits der Enteromiewunde blockiert und die Naht gesprengt. Die Facette des zweiten Steines sah analwärts.

Diskussion. Herr Neumann möchte noch einmal die schon früher in der Freien Vereinigung von ihm empfohlene Querinzision des Darmes in $^2/_3$ seiner Zirkumferenz zur Extraktion der Gallensteine befürworten; bei der Längsinzision mit Quernaht wirke auf die Naht in der Mitte ein zu starker Zug. Er demonstriert zwei Steine, von denen der erste durch Operation entfernt ist — er saß fest eingeklemmt vor der Bauhini'schen Klappe und hatte eine große Facette, einige Tage nach der Operation entstand eine schmerzhafte Resistenz in der Gallenblasengegend, und am 13. Tage nach der Operation ging der zweite Stein ab, was die Naht ausgehalten hat.

Herr Körte glaubt nicht, daß die Nahtmethode so großen Einfluß hat; es spielen bei dem Verlaufe der Fälle von Gallensteinileus nach der Operation Momente mit, die man nicht in der Hand hat.

Herr Brentano: Traumatische Darmruptur.

B. stellt einen 22jährigen Mann vor, den er von einer traumatischen, $^2/_3$ der freien Zirkumferenz umfassenden Ruptur einer oberen Jejunumschlinge durch Resektion und zirkuläre Darmnaht geheilt hat. Derselbe hatte von einer Wagendeichsel einen Stoß gegen die Magengegend erhalten; der Leib war kahnförmig eingezogen, die Muskulatur bretthart gespannt, die Magengegend druckempfindlich. Laparotomie 3 Stunden später. In der Bauchhöhle fand sich nur blutige Flüssigkeit, kein Darm- oder Mageninhalt, trotzdem Pat. 4 Stunden vor dem Unfall gegessen hatte. B. betont die Wichtigkeit der Frühoperation, selbst auf die Gefahr hin, daß man nur einen intraabdominellen Bluterguß findet, wie es in zwei seiner Fälle geschah, die übrigens glatt geheilt sind. Sonst ist die Prognose übel; in 15 Fällen aus dem Krankenhaus am Urban sind außer diesen nur zwei geheilt, eine Dünndarm- und eine Dickdarmzerreißung.

Diskussion. Herr Mühsam erwähnt einen Fall von einer im Krankenhaus Moabit zur Behandlung gekommenen Darmruptur, bei der die Entstehung derselben unklar war; es handelte sich um einen Mann, der aus der Höhe herabgestürzt war und dabei keinen Stoß gegen den Leib bekommen hatte; er hatte gleichzeitig einen Wirbelbruch erlitten; es fanden sich an einer Dünndarmschlinge zwei erbsengroße Perforationen 10 cm voneinander entfernt.

Herr Körte erwähnt ebenfalls einen Fall mit etwas unklarer Genese; die Darmperforation war nach Aufheben eines schweren Tuchballens entstanden; der Mann ist später an Lungeneiterung gestorben. Bei der Sektion fanden sich Adhäsionen von früheren Entzündungen her; K. glaubt, daß diese für das Entstehen der Darmperforation von Einfluß waren.

Herr Mühsam bemerkt, daß in seinem Falle solche nicht vorhanden waren.

Herr Federmann bespricht einen Fall aus dem Krankenhaus Moabit von traumatischer Darmperforation mit einem Längsriß im Mesenterium, die er sämtlich durch Naht geschlossen hat. Es entwickelten sich nach einigen Tagen Symptome von Peritonitis, und bei der Relaparotomie fand sich eine Darmgangrän, durch Thrombosen im Netz veranlaßt. Es wurde die Resektion des Darmes gemacht, und Pat. kam zur Heilung.

Herr Brentano: Nierensarkom.

Vorstellung eines 19jährigen Mädchens, bei dem B. vor 9 Jahren wegen alveo-

lären Spindelzellensarkoms die rechte Niere entfernt hat. Trotzdem die Geschwulst damals kindskopfgroß war, ist gegenwärtig weder ein Rezidiv noch eine Metastase vorhanden.

Derselbe: Milzabszeß.

B. stellt einen 39jährigen Mann vor, den er 1894 wegen Milzabszeß operiert hat. 3 Monate zuvor hatte derselbe einen Anfall von Lungenentzündung, der mit Erbrechen und Schmerz im Leib und namentlich der Leber einherging. Er machte dann eine Karlsbader Kur durch, die ihn sehr herunterbrachte. Er wurde mit der Diagnose Milzabszeß überwiesen, nachdem eine Probepunktion im 8. Interkostalraum Eiter ergeben hatte. Links vorn von der 3. Rippe an, hinten von der Mitte der Scapula an bis zum Rippenbogen Dämpfung; die Milzgrenzen ließen sich nicht differenzieren; es bestand Lebervergrößerung und Ascites. Die Punktion im 8. Interkostalraum ergab nicht riechenden, Colibazillen enthaltenden Eiter. Nach Resektion der 8. Rippe kam B. in ein abgesacktes Empyem und durch ein fingerdickes Loch im Zwerchfell in eine zweite Abszeßhöhle, aus der ein fingergliedlanger Gewebsfetzen entfernt wurde, der sich mikroskopisch als Milzsequester erwies. Drainage der Höhle; langsame Heilung. Vermutlich hat es sich um einen Milzinfarkt gehandelt, der vom Darm aus infiziert und zur Vereiterung gebracht ist. Die Symptome beginnender Lebercirrhose (Leberschwellung, Ascites) sind verschwunden, vermutlich infolge der breiten Verwachsung der Milz mit der seitlichen Bauchwand nach Heilung des Abszesses.

Herr Brewitt: a. Fall von spitzem Fremdkörper im Darme.

B. stellt einen 23jährigen Kaufmann vor, der im November 1906 aufgenommen wurde mit der Angabe, er habe vor 14 Tagen einen Bleistift verschluckt, derselbe sei bei der Defäkation noch nicht abgegangen. Seit 24 Stunden bestand Schmerz in der Ileocoecalgegend; kein Erbrechen; keine Erscheinungen von Darmstenose. Die Röntgenaufnahme ergab einen Schatten in der Ileocoecalgegend. Sofortige Laparotomie ergab einen 10 cm langen Bleistift im Colon ascendens kurz vor der Flexura hepatica; derselbe hatte sich mit der Spitze in der Schleimhaut festgehakt. Der Darm stand kurz vor der Perforation, ein dieser Darmstelle anliegendes Netzstück war entzündlich infiltriert und mit der Darmwand verklebt. Der Fremdkörper wurde entfernt und die Bauchhöhle wieder geschlossen. Die Heilung verlief reaktionslos.

b. Kontinuitätsresektion wegen Knochensarkom.

B. demonstriert einen 22jährigen Schreiber, bei welchem vor 3 Jahren wegen Sarkom der Tibia die Kontinuitätsresektion mit Resektion des Kniegelenkes ausgeführt war. Zurzeit besteht völlige Funktionsfähigkeit der um 10 cm verkürzten Extremität. Kein Rezidiv. Gehen erfolgt im einfachen Stiefel mit erhöhter Sohle. Es handelte sich mikroskopisch um ein mit Riesenzellen durchsetztes Rundzellensarkom. (Demonstration des Präparates und der Röntgenbilder.)

Diskussion. Herr Körte erinnert an einen zweiten Fall von Kontinuitätsresektion am Oberschenkel bei einem Spindelzellensarkom des Femur, der vor einigen Jahren hier vorgestellt wurde; derselbe ist bis heute geheilt geblieben.

Herr Busch: a. Mediastinitis antica nach Osteomyelitis sterni.

B. stellt ein 18jähriges Mädchen vor, bei dem Herr Geh.-Rat Körte im Januar 1906 wegen eitriger Mediastinitis nach Osteomyelitis sterni das Manubrium und das Corpus sterni bis zum Ansatz der III. Rippe nach Resektion beider Sternoclaviculargelenke reseziert hatte. Das Mädchen bot damals schwere septische Erscheinungen dar, unter anderen auch deutliche Zeichen einer Perikarditis.

Die anfänglich sehr große Wundhöhle schloß sich schnell, und nahm die Heilung nur wenige Wochen in Anspruch. Bemerkenswert ist, daß jetzt nach vollendeter Heilung die Form des Thorax und die Stabilität des Schultergürtels kaum gelitten hat. Die beiden Clavicularenden haben sich aneinander gelegt und artikulieren in einer Pseudarthrose.

Diskussion. Herr Körte: Die Osteomyelitis sterni wurde erkannt bei der Resektion des Sternums, die ausgeführt wurde, um den Abszeß im Mediastinum anticum frei zu machen.

b. Ankylosis mandibulae, Lappenplastik und Knochenresektion.

Sodann demonstriert B. eine 44jährige Frau, bei der Herr Körte im Dezember 1905 wegen narbiger Kieferklemme nach merkurieller Stomatitis eine Kontinuitätsresektion der Mandibula und eine Wangenplastik mit gutem funktionellen Resultat ausgeführt hat. Ein zur Deckung des Wangenschleimhautdefektes nach Israel aus der seitlichen Halsgegend, mit dem Stiel hinter dem Ohr, genommener Hautlappen heilte nicht ein, so daß nachträglich noch ein Lappen von der seitlichen Unterkiefer- bzw. der seitlichen Halsgegend nach Gersuny zum Ersatz der Wangenschleimhaut genommen werden mußte; ein fünfmarkstückgroßer Defekt der äußeren Wangenhaut wurde durch Transplantationen nach Thiersch gedeckt. Da das Kiefergelenk sehr stark narbig verändert war, wurde aus dem horizontalen Unterkieferast, der bei der Fortnahme der narbigen Partien, besonders aus dem Masseter, auf eine große Strecke vom Periost hatte entblößt werden müssen, ein keilförmiges Stück reseziert, so daß der Unterkiefer an dieser Seite jetzt in einer neugeschaffenen Pseudarthrose artikuliert. Das Resultat ist jetzt, $^5/_4$ Jahr nach der Operation, derart, daß die Zahnreihen 3 cm voneinander entfernt werden können; vor der Operation war das nur auf eine Entfernung von $^1/_2$ cm der Fall.

Diskussion. Herr Krause erwähnt einen Fall von knöcherner Kiefergelenksankylose, wo er den Processus temporalis mit dem Gelenkköpfchen und einem Teile der Schädelbasis reseziert und einen Muskellappen aus dem Masseter interponiert hat; es hat sich eine gut funktionierende Nearthrose gebildet, die allen Funktionen genügt. Ätiologisch kam in dem Falle nur Gonorrhöe in Betracht.

Herr Körte bemerkt, daß in dem vorgestellten Falle wohl eine bindegewebige Ankylose im Kiefergelenk vorgelegen haben werde.

Herr Ruge: a. Die operative Behandlung der Proktitis ulcerosa.

R. berichtet über 67 im Krankenhaus Urban behandelte Fälle von Proktitis ulcerosa und purulenta (63 Frauen, 4 Männer). An 2 Fällen konnte der allmähliche Übergang der eitrigen in die geschwürige Form verfolgt werden. Ätiologisch kam zumeist Lues in Betracht, die auch an 19 exstirpierten Mastdarmen 12mal durch Nachweis der typischen Gefäßveränderungen festgestellt ist, seltener Gonorrhöe, Tuberkulose, Dysenterie. Klinisch sind die verschiedenen Formen schwer zu unterscheiden. Spontanheilungen sind selten, wurden aber beobachtet. Im Endstadium kamen 17 Pat. in Behandlung, die an Perforation in die Bauchhöhle, Phthise, Marasmus, Amyloid, Nephritis chronica starben. Therapeutisch kamen zur Anwendung bei 18 Pat. Spülungen, Bougierungen, interne Medikation (Wismut, Antiluetica usw.). Dabei wurden nur vorübergehende Besserungen erzielt; antiluetische Kuren erzielten nie ein merkliches Resultat, was R. so erklärt, daß der luetische Initialprozeß längst abgeklungen sei, wenn man die Pat. mit Proktitis ulcerosa in Behandlung bekomme, und daß die entstandenen Geschwüre infolge der örtlichen Verhältnisse (Kot, Sekret, Ätzung) nicht zur Heilung kommen. Operativ wurde gemacht a. bei 15 Pat. ein Anus praeternat.; b. bei 2 die Eröffnung des Mastdarmes von hinten her mit Exzision der Striktur und querer Vernähung des Darmes; c. bei 13 die Rectotomia posterior; d. bei 19 die Exstirpatio recti.

Von letzteren wurden geheilt und blieben 1 Jahr nach der Operation gesund:

1) 4 Pat.; bei zweien heilte der Prozeß derart aus, daß der Anus praeternaturalis geschlossen werden konnte; die zwei anderen zeigten Atrophie und Obliteration des distalen Darmstückes. 5 Pat. starben bald nach der Operation.

2) 1 Pat. ist geheilt, der andere bekam später ein Rezidiv.

3) Von den 9 Pat. starben 4 bald nach der Operation, die übrigen 5 behielten volle Kontinenz, 2 sind dauernd geheilt.

4) Von den 19 Pat. starb 1 an Perforationsperitonitis post oper., 1 an Phthise, 17 wurden geheilt entlassen. Von letzteren bekamen 2 im 1. Jahr ein Rezidiv, 2

gingen an interkurrenten Erkrankungen zugrunde, von 6 fehlen spätere Nachrichten. 9 blieben länger als 1 Jahr bis zu 15 Jahren in Beobachtung, waren gesund und hatten volle Kontinenz.

b. Fall von Perforation der steinhaltigen Gallenblase.

Die 72jährige Frau kam mit den Symptomen diffuser Peritonitis und einer schmerzhaften eigroßen Geschwulst der rechten Cruralgegend in Behandlung. Bei der Operation stellte sich letztere als eine basal obliterierte, akut entzündete Bruchsackcyste heraus. Nach Exstirpation derselben und Verschluß der Wunde wurde die mediane Laparotomie gemacht und in der Bauchhöhle massenhaft Galle gefunden bei geringen Entzündungserscheinungen an der Serosa. Die Gallenblase war stark vergrößert, enthielt mehrere Steine, deren größter an ihrer Spitze eine Druckgangrän und Perforation herbeigeführt hatte. Wegen der starken Verwachsungen der Gallenblase mit Leber und Duodenum und des Kollapses der Pat. wurde die Cholecystostomie im oberen Wundwinkel gemacht. Heilung bis auf eine Gallenfistel, die sich spontan nicht schloß. Bei der 2 Monate später ausgeführten Cholecystektomie wurde die Ursache für die Persistenz der Fistel in einer Knickung des Choledochus gefunden. 5 Wochen später wurde Pat. mit guter Narbe gesund entlassen. Vorstellung. **R. Wolff** (Berlin).

---

16) Kahlke. Rupture of the abdominal wall.

(Surgery gynecology and obstetrics Bd. IV. Hft. 2.)

1) 4jähriges Kind fiel mehrere Stockwerke hoch auf das Pflaster. Der Arzt fand unter den unbeschädigten Kleidungsstücken freiliegende Darmschlingen. 3 Stunden nach dem Unfall wurde im Krankenhause in Narkose — Chok fehlte — nach Erweiterung der Öffnung etwa 1 m Dünndarm in die Bauchhöhle zurückgebracht. Unter teilweiser Tamponade der Wunde und Anlegung einer Drainageöffnung über dem Schambein heilte alles glatt aus. Die Bauchwandzerreißung bildete einen 5 cm langen Querschlitz, der 5 cm unterhalb des rechten Rippenbogens und am äußeren Rande des rechten Rectus lag. Die Einwirkung irgendeines auf der Straße liegenden Gegenstandes war ausgeschlossen. Alle Schichten der Bauchwand waren zerissen.

2) 56jähriger Mann war überfahren worden. Das Rad ging über die rechte Unterbauchgegend und Leiste. Nach einer Woche Bettruhe arbeitete er wieder. Blutunterlaufungen in der verletzten Gegend waren nicht aufgetreten. Durch einen Hustenstoß bildete sich später plötzlich in der Gegend des MacBurney'schen Punktes eine hühnereigroße Geschwulst, die 2 Wochen später aufbrach und mäßig eiterte. Außer mehrmaligem Erbrechen traten keine Unterleibsstörungen auf. K. fand bei dem schlecht genährten Mann eine hühnereigroße Geschwulst in Höhe und 5 cm medianwärts von der Spin. ant. sup. dextra. Die Geschwulst hatte die Haut durchbrochen, bestand aus dunkelrotem Netz mit einem $3^1/_4$ cm messenden Einschnürungshals. Das Netz wurde in der Höhe der Bauchwand abgetragen, die eiternden Stellen an der Schnürfurche zu reiner Granulation gebracht und dann mehrere Tage später nach Laparotomie das zur Durchbruchstelle führende Netz partieweise unterbunden und abgetragen, dabei gleichzeitig eine durch die Verwachsung bedingte Knickung des Kolon ausgeglichen. Heilung. Der Bauchbruch entstand wahrscheinlich durch Zerreißung der Fascie des Obliquus externus und der Muskulatur des internus. Rings um den Schnürring lagen Muskelfasern. Auch das Peritoneum mußte zerrissen, der Bluterguß in die Bauchhöhle erfolgt sein.

Im Anschluß an die beiden Fälle gibt K. eine ausführliche Abhandlung über den Gegenstand mit 52 Nummern Literaturverzeichnis. **Trapp** (Bückeburg).

17) Sarzyn. Subkutane Zerreißung der Bauchdecken.

(Chirurgia 1906. Nr. 119. [Russisch.])

Kasuistischer Beitrag; ein 7jähriger Knabe war von einer Kuh mit dem Horn in den Unterleib gestoßen worden. Unmittelbar nach der Verletzung trat etwa

in der Gegend des McBurney'schen Punktes ein gänseeigroßer Tumor auf, der als subkutane Hernie diagnostiziert werden konnte. Beim Liegen verschwand die Intumeszenz, erschien beim Husten und beim Aufstehen des Pat. Sofortige Operation. Nur Oberhaut und Fascie hatten dem Stoße Stand gehalten, alle übrigen Schichten waren durchrissen. Die Lücke in den Bauchdecken war 7 cm lang, es konnten drei Finger in die Leibeshöhle eingeführt werden. Der sich vordrängende Dünndarm war unverletzt. Etagennaht. Reaktionslose Heilung, Entlassung in 14 Tagen.

Die seltenen Fälle, wo bei heftigem Trauma von allen Schichten der Bauchwand nur die Haut intakt bleibt, mehren sich in der Literatur. Meleschin (d. Blatt 1906 Nr. 24) hatte bisher nur vier genau beschriebene Fälle gefunden.

Oettingen (Berlin).

18) W. Hagen. Über die Bauchverletzungen des Friedens.

(Beiträge zur klin. Chirurgie Bd. LI. p. 529.)

Da die Maximen der neueren Kriegschirurgie bezüglich der Behandlung der Bauchverletzungen, in die Friedenspraxis übertragen, leicht Schaden stiften könnten, so muß das Thema als opportun erscheinen.

Die Grundlage der Arbeit bilden 53 subkutane und 51 offene Bauchverletzungen des Nürnberger Krankenhauses von 1895—1905. Der Umfang der Arbeit gestattet mir, Hauptpunkte hervorzuheben.

Für die subkutanen Bauchverletzungen hängt alles ab von der Frühzeitigkeit der Operation bei frühzeitiger Diagnosenstellung. Letztere ist aber unsicher, so daß als einziges, aber voll berechtigtes Hilfsmittel häufig allein die Probelaparotomie zu Gebote steht. Insbesondere sind Verletzungen der Bauchdecken im Anfang nicht immer zu unterscheiden von solchen der Bauchorgane; Chok kann bei beiden auftreten, und den protrahierten Chok bei intraabdominellen Verletzungen abzuwarten, ist nicht zu verantworten. Ein innerhalb der allerersten Stunden festgestellter Temperaturanstieg ist noch das verläßlichste Zeichen für die Ansammlung eines pathologischen Inhaltes in der Bauchhöhle. Erbrechen tritt bei allen Bauchverletzungen auf, ist aber meist nur bei Darmverletzungen gallig. Die Bauchwand selbst ist nur selten nachweisbar geschädigt (6:53). Lokaler, spontaner Schmerz ist nicht pathognomonisch. Bauchdeckenspannung ist bei Ausschluß von Thoraxverletzungen ein wertvolles Zeichen, der Nachweis einer Dämpfung sicher beweisend. Eine exakte Organdiagnose läßt sich selten stellen, ist aber für die Indikation zur Operation auch gleichgültig.

Von 8 unkomplizierten Bauchkontusionen sind 2 subkutane Muskelrupturen und 1 Riß der Linea alba erwähnenswert, weil sie beweisen, daß sowohl akute Eventrationen als nachträglich entstehende Hernien traumatisch bedingt sein können. Die Therapie kann sich hierbei auf sekundäre Operationen beschränken.

Die wichtigsten Verletzungen betreffen den Magen-Darmkanal, deren Entstehungsmechanismen und pathologische Befunde eingehend besprochen werden. Trotz chirurgischer Hilfe ist die Prognose dieser Fälle noch ungünstig: von 17 operierten Fällen kam nur einer durch, der $3^1/_2$ Stunden nach der Verletzung operiert werden konnte. Sie kann sich nur bessern durch die Frühzeitigkeit der Laparotomie. Die prinzipielle Resektion der geschädigten Darmpartie wird verworfen und diese auf ausgedehntere Verletzungen beschränkt. Chok bildet niemals eine Gegenindikation zur Operation; vielmehr schaltet die Allgemeinnarkose, nicht die zu unterlassende Lokalanästhesie, den Reflex und damit den Chok aus. Empfehlenswert ist die reichliche Kochsalzspülung. Nach Drainage bevorzugt Verf. die durchgreifende Bauchdeckennaht.

Bei subkutanen Verletzungen parenchymatöser Organe — 25 Fälle mit 14 Todesfällen — ist Verf. sehr skeptisch bezüglich des Operationserfolges und bezeichnet multiple Organverletzungen als durchweg infaust.

Bei den subkutanen Leberverletzungen, welche sich am ehesten früh diagnostizieren lassen, setzt Verf. Zweifel in die Sterilität der Galle und des Pfortaderblutes. Diagnostische Schwierigkeiten bieten in der ersten Zeit nicht nur zentrale

Leberrupturen (1 Fall), weil Blutungssymptome anfangs fehlen. Aktive Therapie erzielte in 6 Fällen 3 Heilungen. Die Lebernaht mit Tamponade ist der ausschließlichen Tamponade vorzuziehen.

Bei subkutanen Milzverletzungen, welche häufiger durch Berstung als durch Quetschung entstehen, ist die Exstirpation das richtigste Verfahren. Auch hier stellt Verf. die Prognose schlecht, da er alle 3 operierten Fälle verlor.

Extraperitoneale Nierenverletzungen entgehen der Diagnose selten, wenn man den Urin wiederholt und genau untersucht. Für den Begutachter ist interessant, daß unter den Folgezuständen der subkutanen Nierenverletzungen auch traumatische Nephritis und Steinbildung anerkannt werden. Die Therapie ist in der Regel eine konservative, symptomatische. Ein sofortiger Eingriff ist nur bei bedrohlicher primärer oder sekundärer Blutung indiziert. Für diesen ist der dorsale Weg der gegebene. Bestehen zugleich intraabdominelle Verletzungen, so wird man womöglich von der Laparotomie aus jede Verletzung versorgt und transperitoneal tamponiert. Ist ein sofortiger Eingriff bei Nierenverletzungen notwendig, so läßt sich die Exstirpation nur selten umgehen. Für den Begutachter bedeutet Nephrektomie stets einen Zustand dauernder beschränkter Arbeitsfähigkeit, da die zulässige Beanspruchungsgrenze für die verbleibende Niere niederer ist. Subkutane Verletzungen des Pankreas, der Art. iliaca und der Harnblase bildeten seltene Beobachtungen.

Bei offenen Bauchverletzungen läßt sich die Eröffnung der Bauchhöhle und die Verletzung intraabdomineller Organe nie sicher ausschließen. Im übrigen begegnet die Diagnostik ähnlichen Schwierigkeiten wie bei subkutanen Verletzungen. Da die Gefahr hauptsächlich im Verzug liegt, soll bei jeder offenen Bauchverletzung ausnahmslos die Wunde revidiert und, falls sie perforiert, laparotomiert werden. Die Gefahr der Laparotomie, wenn sie überflüssig gewesen sein sollte, ist immer geringer als die des Abwartens. Ist die Wunde penetrierend, so muß die Bauchhöhle gründlich abgesucht werden, um keine Verletzung zu übersehen. Unbeachtet der vorhandenen Wunde verdient der mediane Laparotomieschnitt immer den Vorzug, wenn die innere Verletzung sicher diagnostiziert ist.

Die Prognose der offenen Bauchverletzungen ist günstiger als die der subkutanen, weil die Pat. früher kommen und die Indikation zur Operation stets klar ist. Alle Probelaparotomierten kamen durch: von 17 komplizierten Stichwunden 7, von 9 Bauchschüssen 5. In diagnostischer sowohl wie in operativer Hinsicht bilden die Brust-Bauchfellverletzungen ein besonders schwieriges Kapitel.

Zum Schluß gibt Verf. eine statistische Zusammenstellung, welche über die Häufigkeit der einzelnen Verletzungsarten und den Ausgang übersichtlich orientiert.

Reich (Tübingen).

19) **Vieille.** Plaie penétrante de l'abdomen. Hernie viscerale. Reduction, guérison.

(Arch. de méd. et de pharm. militaires 1907. Februar.)

Es handelt sich um eine Frau, welche durch eine Kuh einen Stoß vor den Leib bekam. Über dem Lig. Poupartii eine 8—10 cm große Wunde, aus welcher eine 50 cm lange Darmschlinge mit dem dazugehörigen Mesenterium herausgetreten war. Nach Erweiterung der Wunde wurde der Darm reponiert und die Wundhöhle tamponiert. Heilung.

Herhold (Brandenburg).

20) **Andrews.** The operative treatment of wounds of the diaphragm.

(Surgery, gynecology and obstetrics Bd. IV. Hft. 2.)

Aus Statistiken anderer Autoren entnimmt A., daß bei Zwerchfellverletzungen der transpleurale Weg der gefahrlosere ist, um an sie heran zu gelangen. Auch seiner eigenen Erfahrung nach ist er dieser Ansicht. Die Erzeugung eines einseitigen Pneumothorax scheut er keineswegs.

Zwei selbstbeobachtete Fälle:

1) Entstehung einer Zwerchfellhernie neben Magenzerreißung durch Sturz aus 6 m Höhe. Die linke Zwerchfellkuppel wies eine handgroße Zerreißung auf, durch

welche Dünndarmschlingen in den Brustfellraum eingetreten waren. Der Befund wurde bei der Sektion erhoben, da der Verletzte bald nach der Verletzung starb.

2) Stichwunde durch 7. Interkostalraum, Zwerchfell, Magen. Der Verletzte kam $1/2$ Stunde nach Verletzung zur Aufnahme. Es bestand offener Pneumothorax, Zeichen von Peritonealreizung. Zunächst wurde die Bauchhöhle eröffnet, der Magen vorgezogen, nahe dessen Fundus eine 2 cm lange Stichwunde gefunden und genäht. Die Naht der Zwerchfellwunde von der Bauchhöhle aus war sehr schwierig, deshalb noch zwei Matratzennähte von außen durch den Interkostalraum, durch deren Anziehen der tote Winkel des Pleuraraumes beseitigt und die Ränder der Stichwunde in den äußeren Bedeckungen geschlossen wurden. Später trat Pleuraerguß auf, der durch wiederholtes Absaugen beseitigt wurde. Heilung.

Literaturverzeichnis von 67 Nummern. **Trapp** (Bückeburg).

21) **N. A. Ssinakewitsch.** Zur Frage der chirurgischen Heilung von Zwerchfellwunden.

(Russ. Archiv für Chirurgie 1906. [Russisch.])

S. spricht erst kurz über die Technik, bekennt sich dabei als Anhänger transpleuralen Vorgehens und führt dann Krankengeschichten an, die zu seinen Gunsten sprechen:

1) 27jähriger Mann mit Stich in die linke Seite. Resektion der 9. Rippe. Die Zwerchfellwunde ist $1^1/_2$ cm lang, in ihr ein Stück Netz eingeklemmt, das reseziert wird. Revision des Magens, der unversehrt ist. Tamponade der Pleura. Pleuraempyem. Heilung.

2) 24jähriger Mann. Schuß links zwischen den Axillarlinien. Resektion der 7. und 8. Rippe. Zwerchfellwunde erweitert. Ovales Loch in der Magenwand (Serosa und Muscularis), durch das die unversehrte Mucosa sich vorwölbt. Magen und Zwerchfell werden genäht, die Pleura tamponiert. Verlauf glatt ohne Empyem. Das Geschoß wird links unter der Lendenhaut exzidiert.

3) (Fall von Prof. Rasumowski.) 17jähriges Mädchen. Schuß links vorn, das Geschoß am Angulus scapulae sin. unter der Haut.

Nach 4 Tagen Resektion der 7. Rippe: Leicht blutiges, trübes Exsudat der linken Pleura. Das Zwerchfell stand hoch. Probepunktion ergab stinkenden Eiter. Das Zwerchfell an die äußere Haut genäht und der Abszeß drainiert. Nach 3 Wochen wurde beim Spülen ein ovales, glattrandiges Stück Leinwand ($1^1/_2$ cm lang und 1 cm breit) von dem Hemde des Mädchens entleert, worauf Heilung. Der Durchmesser des Geschosses betrug weniger als 1 cm.

4) 17jähriger Mann. Messerstich rechts.

Resektion der 5. und 6. Rippe. Leberverletzung, die kauterisiert werden mußte. Zwerchfell nur teilweise genäht, Gazestreifen. Eitrige Pleuritis. Heilung.

5) 38jähriger Mann. Messerstich links.

Erweiterung der Wunde. Tampon in die Pleura. Nach 3 Tagen stinkende Flüssigkeit. Drainage. Am 5. Tage Tod. In der Zwerchfellwunde war ein Stück Magenwand eingeklemmt und nekrotisch geworden.

V. E. Mertens (Breslau).

16) **Klauber.** Perforationsperitonitis als Spätfolge 12 Jahre nach stumpfem Trauma.

(Ärztl. Sachverständigen-Zeitung 1907. Nr. 4.)

Ein 65jähriger Mann hatte sich vor 12 Jahren einen linksseitigen mehrfachen Rippenbruch mit Lungenverletzung zugezogen und klagte seit der Zeit fortwährend über Schmerzen der linken unteren Brustseite im Bereiche der 8.—11. Rippe, sowohl auf Druck als auch beim Atemholen. Er wurde wiederholt gutachtlich untersucht und erhielt schließlich $33^1/_3$% als Dauerrente. Dieser Mann erkrankte plötzlich mit heftigen Schmerzen im linken Hypochondrium und wurde unter den Zeichen der allgemeinen Peritonitis laparotomiert. Der Wurmfortsatz, auf den zunächst eingegangen wurde, erwies sich als gesund, und es wurde als Ursache der Bauch-

fellentzündung eine Perforation der Flexura coli sin. gefunden. K. meint nun, und ein Gutachten wurde in diesem Sinne abgegeben, daß durch das Trauma eine äußere Stenose, über deren Natur er nichts näheres angeben kann, zustandegekommen ist, und daß diese Stenose die Ursache der Perforation geworden ist. Der Pat. wurde geheilt entlassen, erholte sich aber nicht. Ref. möchte darauf hinweisen, daß der von K. angegebene Befund eine Erklärung seiner Ansicht nicht bringt; weder wurden irgendwelche Stränge und Fixationen der Flexur, noch eine stärkere Füllung beziehunsweise kompensatorische Hypertrophie des zuführenden Colon transversum gefunden. **Müller** (Dresden).

23) B. K. Finkelstein. Zur Frage von den durch nicht traumatische Perforation der Gallenblase verursachten diffusen Peritonitiden.

(Russki Wratsch 1907. Nr. 12.)

1) 25 Jahr alter Tartar, ist seit 1 Monat krank, Durchfall; am Tag vor Eintritt ins Hospital plötzlich starke Schmerzen im Abdomen rechts, Erbrechen und Stuhlverhaltung. Diagnose: Perforation des typhösen Dünndarmes oder eines Duodenalgeschwürs. Operation 20 Stunden nach Eintritt ins Hospital. Appendix, von alten Verwachsungen umgeben, reseziert. In der Gegend des Duodenum Netz mit dem Darm verwachsen, mit Galle imbibiert. Gallenblase enthält Flüssigkeit, ist mit Duodenum verwachsen; an dieser Stelle, 3 cm vom Fundus, Perforationsöffnung in der Blase, eine Kocher'sche Sonde durchlassend, keine Gallensteine. Naht des Loches, Tampon unter die Blase. Glatte Heilung nach 16 Tagen. Nach der Operation Widal'sche Probe, Resultat negativ. Doch hält F. den Fall für eine Komplikation von Abdominaltyphus.

2) 29 Jahre alter Arbeiter, 10 Tage krank, zuerst mit Durchfall; seit 3 Tagen Schmerzen im Leibe, kein Stuhl, Erbrechen. Die Schmerzen traten zuerst in der Lebergegend auf. Sofort Operation. Nach Eröffnung des Peritoneum entleert sich Galle mit Blut vermischt. Netz mit der Gallenblase verwachsen. An der Unterfläche der Blase am Übergang in den Hals Perforationsöffnung. Resektion der Blase, Tamponade. Die Peritonitis hält an, Tod nach 3 Tagen. Sektion: Cholecystitis et Perihepatitis chronica fibrosa, chronisch fibröse Entzündung des Mesenterium S romani, chronische Nephritis und Pleuritis, hypostatische Pneumonie rechts, käsige Entartung der Mesenterialdrüsen. Wand der Gallenblase verdickt, knorpelhart. Die submuköse Schicht hyalin entartet, fibröse Degeneration des Bindegewebes; in den kleinen Arterien alle Wandschichten verdickt, oft bis zu vollständigem Verschluß des Lumens durch fibröse Massen. Keine Tuberkulose, Mucosa gut erhalten. Vielleicht Syphilis? Keine Gallensteine. Hier handelte es sich wahrscheinlich um ein seltenes Ulcus rotundum simplex vesicae felleae.

3) Beiläufig wird noch folgender Fall gebracht: 40 Jahre alter Arbeiter. Wohl im Verlauf eines Abdominaltyphus entwickelt sich eine Cholecystitis; Peritonitissymptome, Gallenblase prall gefüllt. Operation: Cholecystostomie, Heilung. Hier verhütete die rechtzeitig ausgeführte Operation eine Perforation der Gallenblase.

Schlußfolgerungen: 1) In 2—3% aller diffusen Peritonitiden handelt es sich um Folgen einer Gallenblasenerkrankung. 2) Um Perforation der Blase zu ververhüten, muß man bei akuter Cholecystitis mit Peritonealreizung die Operation machen. 3) Bei von den Gallenwegen ausgehender Peritonitis ist die Behandlung durchaus chirurgisch (Drainage, Cholecystektomie) und führt davon in 50% aller Fälle zur Heilung. **E. Gückel** (Wel. Bubny, Poltawa).

24) E. H. Pool. Report of a case of perforation of the intestine by a Murphy button at a distance from the anastomosis; and a brief discussion on the use of the button.

(Amer. journ. of surgery 1907. Februar.)

Bei einer 56jährigen Frau war Gastroenterostomie mit dem von Weir modifizierten Murphyknopf und Enteroenterostomie nach Braun mit dem gewöhnlichen

runden Modell gemacht (neben Resektion eines Pyloruskarzinoms). Der kleinere runde Knopf ging nach 12 Tagen durch den After ab. 41 Tage nach der Operation klagte die Pat. plötzlich über Leibschmerz, besonders in der rechten Fossa iliaca. Es bestanden Schüttelfröste, Erbrechen, Temperatur- und Pulserhöhung. Der Anfall ging in 4 Tagen vorüber. Ein Röntgenbild zeigte den Knopf an der Stelle der Schmerzen. Operation wurde verweigert. Nach verschiedenen Remissionen und Exazerbationen trat 61 Tage p. op. der Tod ein. Die Autopsie ergab im unteren Teile der Bauchhöhle links eine gut abgesackte, Eiter und Kot enthaltende Höhle. Von hier führte ein enger Gang zu dem Ileum, 2 Zoll oberhalb der Klappe, woselbst aus einer Darmperforation ein Teil des Weir-Murphy'schen Knopfes heraussah.

Verf. beschuldigt die vorspringenden Teile des Weir'schen Knopfes, den Spurkranz desselben (flanges) als wahrscheinliche Ursache dafür, daß sich der Knopf in der Darmmucosa fing und zur Perforation führte. Jedenfalls ist dies der einzige dem Verf. bekannte Fall, in dem eine Perforation des Knopfes in einen normalen, nicht strikturierten Darmteil, entfernt von der Stelle der Anastomose, erfolgte. In der Literatur findet P. nur zwei Fälle, bei denen eine Perforation des Knopfes nicht an der eigentlichen Anastomosenstelle eintrat (Moynihan, v. Mikulicz), drei weitere, in denen bei der Autopsie durch den Knopf bedingte Ulcera aufgedeckt wurden.

Verf. plaidiert für möglichste Einschränkung im Gebrauch des Knopfes, wenigstens des Weir'schen, glaubt aber doch nicht, daß wir ihn in gegebenen Fällen (bei Indikation zu besonders schnellem Operieren, bei schwierigem Terrain, wenn die Anastomosenstelle sicherer zugängig gemacht werden kann) entbehren können.

Goebel (Breslau).

25) **Stewart.** A pair of forceps in the abdominal cavity for ten and a half years.

(Brit. med. journ. 1907. Februar 9.)

Der Fall betrifft eine 40jährige Frau, die seit einer vor über 10 Jahren vorgenommenen Ovariotomie immer krank gewesen war, und ist dadurch von besonderem Interesse, daß die im Röntgenbild nachgewiesene Arterienklemme sich im Darme selbst befand und durch Abklemmung einer Darmschlinge zwischen ihren Handgriffen eine Enteroanastomose erzeugt hatte. Heilung.

Weber (Dresden).

26) **Moorhead.** Chyliform ascitic fluid.

(Dublin journ. of med. science 1907. Februar.)

Eine 47jährige Frau hatte sich wegen Lebercirrhose einer Talma'schen Operation unterzogen, bei welcher die vorhandene klare seröse Peritonealflüssigkeit abgelassen wurde. Bald nach der Operation stellte sich wieder Ascites ein. Das anfangs klare Transsudat nahm bei der zweiten Punktion eine milchige Beschaffenheit an, die es auch später beibehielt. Trotz des Säfteverlustes besserte sich der Zustand der Pat. fortschreitend. Nach Durchsicht der bisher bekannten etwa 30 Fälle nimmt M. nicht eine Verletzung chylusführender Hohlräume, sondern chronische fibrinöse Peritonitis an. **Revenstorf** (Hamburg).

27) **M. Stevens.** The dissemination of intra-abdominal malignant disease by means of the lymphatics and thoracic duct.

(Brit. med. journ. 1907. Februar 9.)

Ausgehend von der bekannten »Virchow'schen Drüse« in der linken Oberschlüsselbeingrube beim Magenkrebs bespricht S. die bedeutende Rolle des Ductus thoracicus bei der Verbreitung bösartiger Geschwülste der Bauchhöhle. An der Hand einiger Fälle weist er auf die diagnostische, bisher etwas vernachlässigte Bedeutung der Erkrankung dieses Organs und seiner Verzweigungen hin. Wenn auch noch keine fühlbaren Drüsen vorhanden sind, so kann doch schon eine leichte,

regelmäßig vorhandene Dämpfung über dem linken Schlüsselbein eine erwünschte diagnostische Andeutung geben. **Weber** (Dresden).

28) **E. Sehrt.** Über die Askaridenerkrankung der Bauchhöhle.

(Beiträge zur klin. Chirurgie Bd. LI. p. 699.)

Über das Vorkommen von Spulwürmern in der freien Bauchhöhle liegt bisher eine Kasuistik von 31 Fällen vor, welche Verf. um eine Beobachtung bereichert:

Bei einer akut mit Erbrechen und Magenschmerzen erkrankten Frau, bei welcher Askariden im Erbrochenen und in den Fäces nachgewiesen waren, wurde unter der Diagnose Magenkarzinom laparotomiert. Es fand sich ein entzündlicher, teilweise abszedierter Tumor des kleinen Netzes, der weder mit Colon noch Magen in Verbindung stand und in dem Abszeß ein eigentümliches Hohlgebilde mit nachweisbaren Überresten eines wirklichen Askaris beherbergte, und eine Aussaat von miliaren und submiliaren Knötchen über der ganzen Serosa des Magens, des Netzes und der Leber. In der Abszeßmembran wie in diesen Knötchen fanden sich zum Teil weit entwickelte Askarideneier, welche häufig in eine Fremdkörperriesenzelle eingeschlossen waren und ihre äußere Schale wohl durch Verdauung verloren hatten.

Es war demnach anzunehmen, daß ein Askaris an unentdeckter Stelle den Darm durchwandert hatte, seine Eier in der freien Bauchhöhle ablegte, wo sie durch die Peristaltik ausgesät und nach seinem Absterben vom Netz in eine Art Totenlade eingebettet wurde. Möglicherweise gab im vorliegenden Falle eine vorausgegangene Appendicitis dem Wurm Gelegenheit zum Austritt in die freie Bauchhöhle, ohne daß ein selbsttätiges Durchwandern desselben sich ausschließen ließe.

Der Fall gelangte zur Heilung. **Reich** (Tübingen).

29) **Morton.** The claim of the surgeon to conduct the after-treatment of operation cases.

(Brit. med. journ. 1907. Februar 9.)

In allen Fällen, wo man Flüssigkeiten aus der Bauchhöhle ableiten oder dem Magen, wie bei der Gastroenterostomie, einen guten Abfluß sichern will, befürwortet M. die halb sitzende Stellung, unter genauer Anweisung, wie man sie erreicht und erhält. Er wendet sie an, sobald der Chok vorüber ist, und führt sie 1 bis 2 Tage mindestens durch. Der Rest der Arbeit ist dem postoperativen Meteorismus, seiner Bedeutung und seiner Behandlung gewidmet, ohne Neues zu bringen. **Weber** (Dresden).

30) **S. Cohn.** Klinische Studien über den Processus vaginalis peritonei.

(v. Langenbeck's Archiv Bd. LXXXII. Hft. 2.)

C. schildert zwei Fälle von Leistenhernien, deren unteres blindes Bruchsackende mit großen leeren Hydrokelensäcken verwachsen war. Nach der Anamnese war jedoch früher keine Flüssigkeitsansammlung vorhanden. Es handelte sich also beidemal um einen kongenitalen Herniensack, einen offen gebliebenen Processus vaginalis peritonei, der im mittleren Teile der Portio funicularis obliteriert war. Der Hydrokelensack kann überhaupt primär entstanden sein und die Flüssigkeitsansammlung in ihm erst sekundär stattfinden, ebenso wie das Zusammentreffen von Hernien mit Hydrokelen nicht immer so zu erklären ist, daß die letzteren, durch Zug eine Peritonealtasche vorstülpend, eine Hernie erzeugte, sondern auch bei solcher Kombination kann eine unvollständige Obliteration des Scheidenfortsatzes die Ursache beider Anomalien darstellen.

In dem zweiten der beschriebenen Fälle handelte es sich um kompliziertere Verhältnisse, indem neben dem oben geschilderten Befund auch noch eine laterale Bruchsackabsackung vorhanden war, so daß das gesamte Bild als eine Hernia bilocularis inguino-superficialis zu bezeichnen ist. Es geht aus dem Falle hervor

daß eine in embryonaler Zeit entstandene laterale Bruchsacktasche später nicht im embryonalen Zustande bleibt, sondern daß sie sich allmählich vergrößert und an der Entwicklung des Organismus beteiligt. Der für die Hernia inguino-superficialis charakteristische Mangel der Aponeurose des Musc. obliquus kommt wahrscheinlich durch starke Dehnung desselben durch die wachsenden Bruchsäcke zustande. Die intraparietale Hernie muß auch als ein ätiologisches Moment für die Retentio testiculi angesehen werden. Jedenfalls ist der Prozentsatz dieser Bruchformen größer, als die Statistiken gemeinhin angeben. Die Entstehungsursache für diese Brüche liegt wahrscheinlich in dem Widerstande, welchen der aus der Bauchhöhle heraustretende Processus vaginalis zu überwinden hat. Ein erworbener Fall von Hernia inguino-superficialis wurde noch nicht beobachtet. Der Unterschied zwischen der bilokulären und intraparietalen Leistenhernie entsteht durch eine nachträgliche Verlötung des pathologischen Scheidenfortsatzes oberhalb der Verzweigungsstelle. **E. Siegel** (Frankfurt a. M.).

31) **Bakunin.** Doppelseitige Leistenhernie der Harnblase.

(Chirurgia 1907. Nr. 121. [Russisch.])

57jähriger Mann erkrankte unter den Symptomen eines linksseitigen eingeklemmten Leistenbruches. Bei der Aufnahme in das Krankenhaus war die Einklemmung, die 24 Stunden bestanden hatte, behoben. Beide Inguinalgegenden vorgewölbt; beim Husten erscheinen je zwei Vorwölbungen von reichlich Hühnereigröße. Die Leistenkanäle, für einen Finger durchgängig, sind auffallend kurz.

Die Operation erwies das Fehlen eines eigentlichen Bruchsackes. In dem Leistenkanal lag eine Bauchfellfalte, die sich durch den Leistenring vordrängte, und ebenso ein zweites »bruchsackartiges Gebilde«, das beim Pressen herabstieg. Die Annahme, daß es sich um die Blase (resp. um ein Divertikel) handelte, wurde durch einen in die Blase eingebrachten Katheter bestätigt, dessen gekrümmtes Ende leicht durch den Leistenring in den Bruchinhalt geführt werden konnte. Die Bauchfellfalte wurde stumpf auf eine kleine Strecke von der Blase gelöst, worauf diese in die Tiefe sank. Beschluß der Operation nach Bassini.

Die sofort auf der anderen Seite angeschlossene Operation zeigte genau den gleichen Sachverhalt. **Oettingen** (Berlin).

32) **P. N. Hansen.** Über Blasenbrüche.

(Nord. med. Arkiv Bd. XXXVIII. Abt. 1. Nr. 16.)

Mitteilung der Krankengeschichten von sechs Fällen aus den beiden chirurgischen Abteilungen des Kommunehospitals zu Kopenhagen (Prof. Tscherning und Prof. Saxtorph), die während der letzteren 12 Jahre daselbst beobachtet worden sind. Fünf betreffen Männer, einer eine Frau; Alter 41 bis 67 Jahre, vier Inguinalbrüche, zwei Kruralbrüche, drei waren inkarzerierte. Niemals wies ein Symptom auf Inkarzeration der Blase hin. Doch war in je einem Falle die Diagnose vor und während der Operation gestellt worden. Läsion der Blase bei der Operation führte in drei anderen Fällen zur richtigen Erkenntnis der Sachlage. Bei dem fünften Pat. sah man erst bei der Sektion (exzentrisch fortschreitende Gangrän der Darmschlingen), daß ein Blasendivertikel geöffnet worden war. Im sechsten Falle zeigte Hämaturie und Harnaustritt aus der Operationswunde, daß die Blase verletzt worden war.

Cystitis, Harnfistel, Blasenstein sind unter den ferner liegenden Folgen verzeichnet.

Die im Jahre 1899 von Sigurd Sjövall gebrachte Statistik von Blasenbrüchen ist also mit Verf.'s Beobachtungen auf 167 Fälle angewachsen.

Hansson (Cimbrishamn).

33) **Bakay.** Über Perinealhernien.

(Orvosi hetilap 1906. Nr. 43. [Ungarisch.])

Verf. berichtet über zwei Fälle von Perinealhernien, welche Dollinger durch Operation zu glatter Heilung brachte. In beiden Fällen fanden sich jene Theorien

bestätigt, welche die Entstehung der Perinealhernien solchen Momenten zuschreiben, wo eine aus der Fossa ischio-rectalis ausgehende Geschwulst teils durch das Auseinanderdrängen der Beckenbodenmuskulatur, teils durch das Verursachen einer Lageveränderung der Beckenorgane zum Ausgangspunkt einer Hernie wird. Alle jene Umstände, die zur Veränderung des Verhältnisses der Beckenorgane zueinander beitragen, oder welche zu einer Lockerung des muskulären Verschlusses des Beckenbodens führen, spielen eine Rolle in der Entstehung von Perinealhernien. Einen kongenitalen Tiefstand betrachtet B. keinesfalls als Ursache von Perinealhernien. Er folgert dies daraus, daß er bei der Untersuchung verschiedener Embryonen in bezug auf die Tiefe des Douglas'schen Raumes diesen nie so tief bis zum Beckenboden reichend fand, als dies Zuckerkandl (s. Deutsche Zeitschrift für Chirurgie Bd. XXXI) beschrieben hatte. **P. Steiner** (Budapest).

34) **Wanless.** A case of large lobulated umbilical hernia, in which a filigree mat was used to strengthen the abdominal wall and prevent recurrence. Operation, recovery.

(Indian med. gaz. 1906. Nr. 6.)

Zur Deckung eines großen Defektes der Bauchwand benutzte W. nach dem Vorschlage von Bartlett (Annals of surgery 1904 p. 47) ein feines Geflecht aus Silberdraht, welches er subkutan einnähte. Verf. empfiehlt die Methode warm.

Revenstorf (Hamburg).

35) **Tatarinoff.** Hernia diaphragmatica.

(Chirurgia Bd. XX. Nr. 117. [Russisch.])

47jähriger Mann erhielt aus nächster Nähe einen Schuß mit großkalibrigem Geschoß durch die Brust. Kein Bluthusten. Im Laufe der nächsten 4 Monate heilte der Einschuß, der Ausschuß eiterte. Häufige Atemnot, Stuhlverstopfung, sonst Wohlbefinden. Status nach 4 Monaten: Einschuß 6 cm unter der rechten Brustwarze, Ausschuß in der rechten hinteren Axillarlinie auf der 9. Rippe, aus der ein Stück herausgeschlagen ist; eiternde Fistel. Entfernung zwischen den Öffnungen 28 cm. Zwischen der 8. und 10. Rippe eine schmerzhafte Anschwellung unter der Haut, die leicht verschieblich ist. Die Intumeszenz länglich und ca. 7×12 cm groß, ist weich, fluktuiert, dumpfer Klopfschall.

Operation in Narkose: Längsschnitt über der Geschwulst, der beide Fisteln nicht erreicht. Unter der Haut liegen in einer vorgewölbten Partie der Pleura costalis ein Stück Netz und eine Darmschlinge, die durch eine Zwerchfellwunde von 3×6 cm Größe hindurchgetreten sind. Reposition der Eingeweide in die Bauchhöhle und Naht des Zwerchfells mit Seide. Schluß der Operationswunde durch Plastik, indem von der 8. wie von der 10. Rippe Hautperiostlappen abgetrennt, hinuntergeschlagen und miteinander vernäht werden. Dochte in die Wundwinkel. Reaktionsloser Verlauf; Entlassung des Pat. nach 7 Tagen (! Ref.), Fisteln in Heilung.

Verf. betont die Seltenheit des Falles, da er in der Literatur keinen Fall finden konnte, wo bei Hernia diaphragmatica infolge eines ausgedehnteren Defektes in der Kontinuität einer Rippe die Intestina bis unter die Haut des Thorax vorgedrungen waren. **Oettingen** (Berlin).

36) **M. J. Rostowzew.** Das Meckel'sche Divertikel in der chirurgischen Praxis. 154 S.

(St. Petersburg 1907. Beilage zur Praktitschewskaja Medicina. [Russisch.])

In der durch 61 Abbildungen erläuterten Monographie sind 634 Fälle verarbeitet, die sich folgendermaßen verteilen: offenes Divertikel 114mal, am Nabel befestigtes Divertikel 97mal, am Gekröse und Darm 136mal, freies Divertikel 83mal, nicht angegeben, ob frei oder befestigt 64mal; Enterokystom 31mal, Divertikel im Bruch 62mal, Divertikulitis 45mal. Operiert wurden folgende Fälle: Einklemmung durch am Nabel oder vorderer Bauchwand befestigte Divertikel 72mal (22 geheilt,

7 unbekannt, 43 gestorben). Einklemmung durch am Gekröse, Darm oder hinterer Bauchwand befestigte Divertikel 76mal (Ausgang 22, 8, 46). Einklemmung durch freies Divertikel 52 (20, 5, 27). Einklemmung durch (Divertikel mit nicht angegebener Befestigungsform 42mal (20, 5, 20 — offenbar ein Fehler im Original!) Im ganzen wurde wegen Einklemmung operiert 242mal (84, 25, 136); 109 Fälle wurden nicht opeiert (2 Heilungen). R. fand in der Literatur 373 Einklemmungsfälle, 319mal war der Ausgang angegeben (243 gestorben). Enterokystome wurden operiert 14 (6, 3, 5); Divertikel im Bruch 34 operiert; endlich 26 operierte Fälle von Divertikulitis. Unter den Fällen finden sich folgende eigene Beobachtungen: Mann, 17 Jahre alt, Einklemmung zum dritten Mal (2mal — vor 8 und 4 Monaten — spontane Heilung) seit 5 Tagen. Operation: Divertikel am Nabel angeheftet, Dünndarm herumgeschlagen, fibrinöseitrige Peritonitis. Resektion von 20 cm Darm, Murphyknopf, Tod am nächsten Morgen. Ein zweiter Fall — ein Präparat aus dem Krankenhaus in Tambow — beweist, daß die Anheftung des Divertikels am Gekröse angeboren ist; vom Ende des Divertikels — von der hinteren Seite — geht ein Bindegewebsstrang zum Gekröse, dieser Strang ist ein Rest des Divertikelgekröses (3 Abbildungen). Endlich 2 Fälle von Typhusgeschwür im (Divertikel, bei der Sektion gefunden. **E. Gückel** (Wel. Bubny, Poltawa).

37) **W. Evans.** Strangulation by Meckel's diverticulum.

(Med. press 1906. Dezember 26.)

Ein bisher ganz gesunder 24jähriger Mann war plötzlich mit heftigen Schmerzen in der Nabelgegend erkrankt. Kurz darauf erfolgte noch einmal Stuhlgang, seitdem sistierte auch der Abgang von Flatus. 4 Stunden später trat Erbrechen ein. Der Leib war besonders in den mittleren Partien stark ausgedehnt. Palpation und Perkussion hatten negatives Resultat. Bei der Operation fand sich ein dünner Strang, der vom Nabel zu einer ca. 1 cm oberhalb der Valvula ileocoecalis liegenden Stelle des Ileums verlief. An der Ansatzstelle war der Dünndarm divertikelartig ausgebuchtet. Dicht unterhalb des Divertikels hatte die Einklemmung stattgefunden. Strang und Divertikel wurden reseziert. Als diagnostisch wichtig für die Lokalisation im Bereiche des Dünndarmes sprach nach E. der plötzliche Eintritt der Erkrankung, wie er bei Dickdarmeinklemmung kaum beobachtet wird, sowie die Form des ausgedehnten Leibes, die auf eine Leere des Dickdarmes schließen ließ. Heilung. **Erhard Schmidt** (Dresden).

38) **B. K. Finkelstein.** Zur Frage vom Darmverschluß durch Meckelsche Divertikel.

(Russki Wratsch 1907. Nr. 1.)

Zwei eigene operierte Fälle: 1) Jüngling, 19 Jahre alt, vor 2 Tagen erkrankt. Sehr elend, fortwährendes Erbrechen. Laparotomie. Das Divertikel ist 10 cm lang, mit dem Gekröse des Dünndarmes verwachsen, sitzt 30—40 cm vom Blinddarm. In dieser Schlinge ist eine Ileumschlinge stranguliert und schon gangränös; letztere wird in die Bauchwunde eingenäht und eröffnet. Tod nach 2 Stunden. — 2) Mann, 24 Jahre alt, in der vorherigen Nacht erkrankt; Symptome verhältnismäßig leicht; Schmerzen in der Nabelgegend. Am 2. Tage Injektion von 0,005 Atropin ohne Erfolg. Operation erst am 3. Tage gestattet. Im Becken etwa 600 ccm blutige Flüssigkeit. Zwischen vorderer Bauchwand und Dünndarm, 30 cm vom Blinddarm, ein 8 cm langes, straff gespanntes Divertikel, das kegelförmig breit am Darm ansitzt, und um das eine Dünndarmschlinge herumgeschlagen ist. Resektion des Divertikels. Dünndarmgekröse narbig kontrahiert infolge chronischer Entzündung; die Darmschlingen lagen nahe aneinander, waren stellenweise miteinander verlötet. Die Narbenstränge wurden nach Möglichkeit getrennt. Nach 2 Tagen Stuhlgang, nach 15 Tagen geheilt entlassen. — (Von den bisher bekannten 145 operierten Fällen sind 53 (= 36,5%) geheilt.

E. Gückel (Wel. Bubny, Poltawa).



39) **K. G. Lennander.** Ein Fall von Dünndarmvolvulus mit einem Meckel'schen Divertikel nebst einigen Worten über »subakuten Ileus« und über Gastrostomie bei Dünndarmparalyse.

(Deutsche Zeitschrift für Chirurgie Bd. LXXXVI. p. 1.)

L. gibt von seinem Falle die gesamte, aufs detaillierteste geführte Krankengeschichte und schließt hieran eine ebenso ausführliche Epikrise. L.'s Pat., ein besonders kräftiger Mann, hatte im letzten Jahre bereits eine Unterleibserkrankung überstanden, die als Appendicitis angesehen war, nach den späteren Befunden aber wahrscheinlich eine Diverticulitis gewesen sein wird. Jetzt gelangte Pat. $2^1/_2$ Tage nach neuerlicher Erkrankung zur Operation. Die Abdominalerscheinungen waren verhältnismäßig weniger allarmierend gewesen, weshalb unter nochmaliger Annahme von Appendicitis exspektativ behandelt war. In der Klinik wurde, da um den Nabel herum in ziemlicher Ausdehnung Resistenz und Schmerzhaftigkeit vorlag, an ein Meckel'sches Divertikel gedacht, ferner an Dünndarmvolvulus, da im ganzen Bereiche des Dünndarmes Aufblähung und Schmerzhaftigkeit bestand. Die Operation bestätigte beide Annahmen, ergab übrigens höchst bedenkliche Befunde: Peritonitisches Exsudat, Hämorrhagien an Darm und Mesenterien, höchstgradigen Meteorismus, so daß schließlich wegen Irreponibilität der geblähten Därme der Bauch offen gelassen werden mußte. Das Divertikel saß am Nabel fest und war infolge von Abdrehung in seinem distalen Teile zu einem Enterokystom mit fäkaleitrigem Inhalt umgewandelt. Es wurde an seiner Insertionsstelle abgetragen, der torquierte Dünndarm (es bestand Drehung wenigstens um 360° in der Uhrzeigerbewegung entgegengesetzter Richtung) zurückgedreht. Zugleich wurden sofort drei Witzel'sche Darmfisteln angelegt, am Jejunum, Ileum und Coecum. Trotz sorgfältigster Nachbehandlung, insbesondere Magenausspülungen neben Spülungen in die Fisteln dauerten Aufstoßen und Übelkeiten an, weshalb in der Nacht des zweiten Tages nach der Operation noch eine vierte Witzel'sche Fistel im Magen nahe der großen Kurvatur angelegt wurde. Indes starb Pat. 2 Tage später, und zeigte die Sektion außer Peritonitis ausgedehnte Darmdiphtherie.

Therapeutisch hebt L. bei Besprechung seines Falles die Magenfistelanlage besonders hervor. Um gelähmte oder paretische Därme wieder in Funktion zu setzen, dazu sind Fistelbildungen von erprobter Wirksamkeit, doch müssen sie proximal von der gelähmten Darmpartie angelegt sein. Da aber unter Umständen auch das oberste Jejunum, selbst das Duodenum gelähmt sind, soll, wie L. vorschlägt, hier eben eine Magenfistel angelegt werden. Dasselbe soll geschehen, wenn die Lähmung dieser Darmpartien erst nachträglich nach vergeblicher Anlage von Darmfisteln zutage tritt. Jaboulay hat die Gastrostomie aus diesen Gründen ebenfalls empfohlen.

Von den sonstigen Allgemeinerörterungen L.'s sei bemerkt, daß er die Notwendigkeit der operativen Ileusbehandlung aufs nachdrücklichste hervorhebt, insbesondere bei subakuten oder chronischen Krankheitserscheinungen, wo leider die unscheinbare Heftigkeit der Symptome zu schädlichem Abwarten verführen kann.

Meinhard Schmidt (Cuxhaven).

40) **D. Schwarz.** Ein Fall von Invagination eines Meckel'schen Divertikels.

(Liečnički viestnik 1907. Nr. 1. [Kroatisch.])

Die 36jährige Pat. erkrankte im November 1905 mit krankhaften Schmerzen im Bauch, Erbrechen, Ausbleiben von Stuhlgang und Winden. Auf Darmirrigationen kam nur reines Wasser zurück; das Erbrechen wurde fäkulent. Schließlich besserte sich der Zustand insofern, als das Erbrechen aufhörte, Stuhlgang und Winde sich wieder einstellten, jedoch die Schmerzen blieben. Im Mai 1906 Aufnahme auf S.'s Abteilung.

Der ganze Bauch, ausgenommen das Epigastrium, stark aufgetrieben und gespannt. Durch die dünnen Bauchdecken sieht man die lebhafte Peristalkik der

Darmschlingen und eine sehr erweiterte um den Nabel, an der Darmsteifung beobachtet wird.

Bei der Laparotomie (28. Mai 1906) wurde gefunden 20 cm vor der Bauhinschen Klappe eine Darmschlinge, bedeckt mit frischen rosenroten Pseudomembranen und inmitten derselben eine zirkuläre Stenose, vor dieser der Darm mächtig hypertrophisch und erweitert. Resektion von 18 cm Darm, Verbindung Seit-zu-Seit.

Die stenotische Stelle ist gerade für den Darm durchgängig; die Stenose ist zirkulär, narbig. Vom narbigen Ring reicht in den aboralen Darmteil ein 6 cm langes, daumendickes, polypenähnliches, mit normaler Darmschleimhaut bedecktes Gebilde. Dieser »Polyp« wird durchschnitten; es zeigt sich, daß er außen ganz mit Serosa bekleidet ist, seine Mündung (außen ein Grübchen) gegenüber dem Mesenterium des Darmes liegt, er selber ein ganz dünnes Mesenterium hat, daß es sich also um ein invertiertes Meckel'sches Diverticulum handelt.

Glatter Verlauf. Pat. wird geheilt entlassen.

Verf. erklärt den Fall folgendermaßen. Die mäßige narbige Stenose hat an und für sich keine Beschwerden verursacht. Erst als sich das Diverticulum wahrscheinlich durch verstärkte Peristaltik invaginierte und durch seine Lage den Kanal verlegte, kam es zu komplettem Darmverschluß. Man muß also zwei Ursachen des Darmverschlusses unterscheiden, das invertierte Diverticulum und die Darmstenose. Diese Stenosen, die oft knapp über der Mündung des Diverticulum vorkommen, sind Folgen von Entzündungen; auch im obigen Falle sprechen dafür die Pseudomembranen an der Serosa der stenosierten Stelle. Bei invertierten Divertikeln könnte man sich erklären, daß die Passagelösung Ursache dieser Entzündung sei; aber es werden auch ebenso oft Stenosen bei nicht invertierten Divertikeln beobachtet.

Von den wenigen publizierten Fällen (de Quervain hat 10 Fälle gesammelt) wurde nur Brunner's Fall gerettet, zu dem S.'s Fall als zweiter kommt.

v. Čačković (Zagreb-Agram).

41) N. J. Sjablow. Ein Fall von Darmverschluß durch ein Meckelsches Divertikel.

(Wratschebnaja Gazeta 1907. Nr. 8. [Russisch.])

Der 34 Jahr alte Pat. erkrankte nach mehrmaligem Springen in eine Grube. Darmverschluß mit verhältnismäßig leichten Erscheinungen. Die Operation wurde erst nach 6 Tagen gestattet, als schon kotiges Erbrechen bestand. Es wurde ein 9 cm langes Divertikel, 30 cm weit von der Bauhin'schen Klappe entfernt, gefunden, das durch einen Strang im linken Teil der Bauchhöhle unten befestigt war. Der Strang, um den eine Dünndarmschlinge geschlagen war, riß bei den Lösungsversuchen, und blieb daher die Anheftungsstelle unbestimmt. Resektion des Divertikels, Punktion des gelähmten Darmes. Nach der Operation fortwährender Durchfall und Tod 2 Tage darauf. Das Divertikel besaß alle drei Teile der Darmwand, war also ein wahres. E. Gückel (Wel. Bubny, Poltawa).

42) Marks. A case of intestinal obstruction, due to a stone. Operation, recovery.

(Indian med. gaz. 1906. Nr. 2.)

Als Ursache des Ileus fand sich bei einem 52jährigen Mann ein Gallenstein, der den Dünndarm dicht oberhalb der Bauhin'schen Klappe verlegte. Die Darmwand war am Fundort des Steines erheblich verdickt. M. nimmt daher an, daß der Fremdkörper schon lange Zeit an der Stelle verweilt habe.

Revenstorf (Hamburg).

Originalmitteilungen, Monographien und Sonderdrucke wolle man an *Prof. E. Richter* in Breslau (Kaiser Wilhelmstraße 115), oder an die Verlagshandlung *Breitkopf & Härtel*, einsenden.

Druck und Verlag von Breitkopf & Härtel in Leipzig, Nürnbergerstraße 36/38.



Zentralblatt
für
CHIRURGIE

herausgegeben
von

K. Garrè, in Bonn, **F. König**, in Berlin, **E. Richter**, in Breslau.

Vierunddreißigster Jahrgang.

Wöchentlich eine Nummer. Preis des Jahrganges 20 Mark, bei halbjähriger Vorauszahlung. Zu beziehen durch alle Buchhandlungen und Postanstalten.

Nr. 24. Sonnabend, den 15. Juni. 1907.

(Aus dem städtischen Krankenhause am Urban in Berlin.)

Die Cholecystenteroanastomosis retrocolica.

Von
Oberarzt Dr. **Brentano.**

Die Cholecystenteroanastomose ist eine Operation, welche die Ultima ratio darstellt, um die gestaute Galle in den Darm abzuleiten.

Sie kommt nur selten zur Anwendung. Abgesehen von den Verschlüssen der Gallengänge durch inoperable Tumoren sind es hauptsächlich Geschwülste und chronische Entzündungen des Pankreaskopfes, welche die Operation indizieren. Da es sich dabei meist um stark ausgedehnte Gallenblasen handelt, so verfuhr man bisher so, daß das erweiterte Organ mit einer möglichst hohen Darmschlinge vor dem Colon transversum vereinigt wurde. Das hat entschiedene Nachteile. Denn erstens läßt sich dabei gewöhnlich nur die Kuppe der Gallenblase zur Anastomose benutzen, an der sich später bei der Schrumpfung des Organes stets ein schädlicher Zug geltend machen muß, und zweitens wird die anatomische Lagerung der Därme so verändert, daß man nur mit einem Gefühle des Unbehagens die Bauchhöhle wieder schließt.

Die durch die Operation geschaffene Lage hat die größte Ähnlichkeit mit der, welche durch eine Gastroenterostomia antecolica entsteht. Es lag deshalb nahe, bei der Cholecystenteroanastomose denselben Weg zur Vermeidung der aus der unnatürlichen Lagerung der Darmschlingen entstehenden Übelstände einzuschlagen, wie bei der Gastroenterostomie, d. h. Gallenblase und Dünndarmschlinge hinter dem Kolon zu vereinigen, also eine Cholecystenteroanastomosis retrocolica zu machen. In dem letzten Falle von chronischem Verschluß der Gallengänge durch einen malignen Tumor des Pankreas, der mir zur Operation kam, habe ich Gallenblase und Dünndarmschlinge so vereinigt und war überrascht über die Leichtigkeit der Ausführung der Vereinigung auf diese Weise. Die Operation gestaltet sich folgendermaßen: Nachdem sich herausgestellt hat, daß das Hindernis, welches dem Gallenabfluß entgegensteht, auf keine andere Weise als durch eine Cholecystenteroanastomose zu beseitigen ist, wird ganz wie bei der Gastroenterostomia retrocolica das Colon transversum samt dem Netz in die Höhe geschlagen und die oberste Jejunumschlinge aufgesucht. Sie wird etwa 30 cm von der Austrittsstelle des Duodenum aus dem Mesocolon leer gestrichen und durch Assistentenhände fixiert gehalten. Dann wird das Mesocolon transversum in der Nähe der Gallenblase an einer gefäßlosen Stelle stumpf durchbohrt, die leer gestrichene Jejunumschlinge durch den Schlitz des Mesokolon durchgezogen und oberhalb desselben mittels einer Collin'schen Klemme abgeklemmt. Die Darmschlinge wird nun nicht an die Kuppe der Gallenblase, sondern an ihre Unterfläche angeheftet. Zu diesem Zwecke kann man die ja meist stark gedehnte Gallenblase vor der Naht an der freien Kuppe punktieren, entleeren und dann die leere Gallenblase entweder mit oder ohne Anlegung einer Collinklammer genau in derselben Weise mit dem Darme vereinigen, wie man dies bei der Gastroenterostomie tut. Dann muß man nach vollendeter Anastomose noch die Punktionsstelle der Gallenblase durch die Naht verschließen. Das erübrigt sich, wenn man ohne Punktion auskommt und eine Falte der prall gefüllten Gallenblase an der Unterfläche des Organes abklemmen kann, was zuweilen, aber nicht immer möglich sein wird. Ist die Anastomose auf die eine oder die andere Weise vollendet, so wird die Dünndarm-

schlinge von unten her so weit aus dem Schlitze des Mesokolon herausgezogen, daß die Anastomosenstelle mit der Gallenblase sichtbar wird, und diese dann durch drei Nähte genau, wie bei der Gastroenterostomia retrocolica in dem Schlitze des Mesokolon fixiert.

Auf diese Weise erreicht man, daß der Situs der Darmschlingen kaum verändert ist, ohne daß dabei die Ausführung der Operation eine nennenswerte Verzögerung oder Komplikation erleidet. Auch dürfte dadurch der Übertritt von Darminhalt in die Gallenblase besser verhütet werden, als durch die bisherige Operationsmethode, weil die Peristaltik nicht durch abnorme Lagerung der Därme behindert ist.

---

1) E. v. Bergmann in der kgl. chirurg. Klinik in Berlin. Photographiert nach einem Gemälde von Franz Skarbina.

Berlin, R. Bong's Kunstverlag, 1907.

Das Bild zeigt v. Bergmann im Hörsaale seiner Klinik im Begriff, eine Trepanation des Schädels auszuführen.

In dem gegenwärtigen Augenblicke, wo wir noch alle unter dem frischen Eindrucke des Heimganges dieses hervorragenden Mannes stehen, berührt die Gabe wehmütig. Und doch weht uns aus dem Blatte, das uns den Meister in der Stätte seines Wirkens zeigt, ein Hauch von Unsterblichkeit an, des Geistes, der den Leib bezwingt und über Raum und Zeit triumphiert.

Gewiß werden sich viele Schüler und Verehrer von Bergmann freuen, dies Erinnerungszeichen zu besitzen. **Tietze** (Breslau).

---

2) **W. J. Rasumowsky.** Pirogoff.

(v. Langenbeck's Archiv Bd. LXXXII. Hft. 3.)

Wer aus den Werken und Vorlesungen Ernst v. Bergmann's dessen Hochschätzung des russischen Chirurgen Pirogoff kennt, wird mit besonderem Interesse die vorliegende Lebensskizze durchlesen. Sie gibt ein schönes Bild des vorzüglichen Mannes, der gleich groß gewesen zu sein scheint als wissenschaftlicher Gelehrter wie als vornehmer Mensch von wahrhaftem Streben und wahrer Gesinnung. Sein Hauptverdienst ist es, daß er die Chirurgie auf eine anatomische Basis gestellt hat. Seine Forschungen auf anatomischem und chirurgischem Gebiete stellen eine gewaltige Lebensarbeit dar. Nicht weniger bedeutend sind seine Arbeiten über die Grundprinzipien der Kriegschirurgie, ein Gebiet, auf welchem ihm jede Frage der Behandlung und der Organisation Fortschritte verdankt. Rußland verdankt ihm die Aufnahme der Narkose bei Operationen und die Förderung der weiblichen Krankenpflege. Seiner umfassenden Bildung und Arbeitskraft genügte eine ausschließlich medizinische Betätigung nicht. So ist er ein Vorkämpfer der Frauenfrage geworden, so hat er sich eifrig pädagogischen Studien gewidmet und hat durch Wort und Tat

das Schul- und Erziehungswesen vorwärts gebracht. Seine philosophische Weltanschauung hat er in seinem »Tagebuch« niedergelegt.

E. Siegel (Frankfurt a. M.).

---

3) **H. Zuppinger.** Über die mechanischen Vorgänge beim Brechen der Diaphysen der Röhrenknochen.

(Beiträge zur klin. Chirurgie Bd. LII. p. 301.)

Die Frage, ob durch ein und denselben Bruchmechanismus gleiche Bruchformen entstehen, und die Umkehrung der Frage, ob gleiche Bruchformen auf gleiche Entstehungsursachen schließen lassen, ist noch nicht systematisch beantwortet und findet durch den Verf. vom physikalisch-mathematischen Standpunkt aus eine eingehende Erörterung, indem die sicheren Ergebnisse der Festigkeitslehre auf die Verhältnisse beim Brechen von menschlichen Knochen angewandt werden.

Fünf Arten von Kräften: Zug, Druck, Schub, Biegung und Verdrehung können die Festigkeit des Knochens beanspruchen. Die durch Zugwirkung denkbaren Zerreißungen von Diaphysen sind bis jetzt noch nicht beobachtet worden. Dagegen bildet Druck und Gegendruck den typischen Mechanismus des Beugungsbruches, der in den längs-, aber nicht schraubenförmig verlaufenden Bruchlinien auch eine charakteristische Bruchform besitzt und mit Querkompression nicht zu verwechseln ist. Die Querkompression ließe nämlich in reiner Form gleichfalls Längsfissuren erwarten, welche aber in praxi nicht immer mit Querfissuren kombiniert zur Beobachtung kommen. Es empfiehlt sich aber, an dem Bruchmechanismus der Querkompression als besondere Bruchform trotzdem festzuhalten.

Weiterhin tritt Verf. für die Selbständigkeit der Abschwungsbrüche nach Bruchmechanismus und Bruchform ein. Diese Bruchart kommt durch eine schiebende Kraft zustande. Die Bruchebene ist identisch mit derjenigen der Schubkraft, die Bruchlinie beginnt stets an der Stelle der Gewalteinwirkung.

Für die am besten bekannte Form des Biegungsbruches mit einer auf der Konvexität beginnenden und sich dann gabelig teilenden Bruchlinie mit ihren verschiedenen Unterarten leitet Verf. die nicht eben einfache Erklärung aus den obwaltenden Spannungsverhältnissen ab und pflichtet der v. Bruns'schen Anschauung bei, daß viele Infraktionen an der Diaphyse bei Kindern mit anscheinend atypischem Beginne der Bruchlinie auf der Konkavität trotzdem durch Biegung zu erklären sind.

Der Torsionsbruch bildet eine in ihrem Mechanismus bereits allgemein bekannte Frakturform.

Sämtliche Mechanismen sind wesentlich für die genetische Einteilung der Knochenbrüche und sind auch meist durch typische Bruchformen charakterisiert. Doch ist es nicht angängig, in allen Fällen aus der Form auf den Mechanismus zu schließen.

Reich (Tübingen).



4) F. Kroh. Über Spiralfrakturen. Eine Experimentalstudie.

(Deutsche Zeitschrift für Chirurgie Bd. LXXXVI. p. 281.)

K., der die Anregung zu seinem Thema Prof. Bardenheuer verdankt, hat, wie aus seiner Arbeit zu entnehmen, vielfache Experimente zur Knochentorsion angestellt, die Theorie der Torsion auch durch mathematische Berechnungen studiert und über die Physik der Torsionsbrüche gründlich spekuliert. Indes gibt seine Arbeit weder einen exakten Bericht über seine sämtlichen Versuche und deren jedesmalige Resultate, noch hinlänglich Auskunft über die mathematischen Berechnungen K.'s; auch die allgemeinen physikalisch-mechanischen Begriffe der Torsionsachse, des Wanderns der Torsionsachse usw., von denen K. in seinen Raisonnements spricht, sind wenig eingehend erläutert, so daß es nicht eben leicht ist, K.'s Ausführungen mit vollem Verständnis zu folgen. Dem Ref. ist es wenigstens nicht gelungen, weshalb hier im wesentlichen auf das Original verwiesen sei, indes doch folgende allgemeiner verständliche und praktisch wichtige Äußerungen des Verf.s hervorgehoben werden mögen. Reine Torsion ist imstande, Spiralfrakturen zu erzeugen — jedoch nur am pathologisch veränderten Knochen (Osteoporose, Tabes, Tumor). (Ein Beweis für die Notwendigkeit dieser Vorausbedingung findet sich in K.'s Ausführungen nicht.) Handelt es sich um ganz gesunde Knochen und Gelenke, so kommt bei Vorhandensein einer gewissen Drehungsspannung eines Röhrenknochens ein Spiralbruch dann zustande, wenn noch eine zweite Gewalt auf das Glied einwirkt, wobei es nichts ausmacht, ob dieselbe in einer Erschütterung, einem Schlage oder einer plötzlichen Knickung oder in einer langsamen Biegung über eine scharfe Kante besteht. Treffend erscheinen einige Bemerkungen über die Rolle, die die Muskeln bei Spiralbrüchen spielen können. Einerseits können sie selbst Torsionswirkungen ausüben (Pronatoren, Rotatoren), andererseits durch augenblicklichen Inaktivitäts- bzw. Erschlaffungszustand das betreffende Glied ganz wehrlos gegenüber einer äußeren Torsionsgewalt preisgeben und daher deren volle Wirkung ermöglichen.

Meinhard Schmidt (Cuxhaven).

---

5) E. Sommer (Zürich). Eine neue Art der physikalischen Nachbehandlung von Verletzungen auf Grund einer röntgenologischen Studie über die Callusbildung. Mit 7 Abbildungen im Text und 5 Tafeln.

Leipzig, **Otto Nemnich,** 1907.

S. bespricht zunächst ausführlich die Vorgänge, wie sie sich makro- und mikroskopisch bei der Frakturheilung abspielen, und gibt sodann einen historischen Überblick über die Lehre von der Callusbildung, um im weiteren die Frage zu beantworten, aus welchen Gründen in verschiedenen Fällen, welche sämtlich klinisch keine An-

haltspunkte für eine unvollkommene Konsolidation bieten, bald reichlicher, bald mäßiger, bald gar kein Callus röntgenologisch sichtbar ist. Hierzu hat er das reichhaltige Archivmaterial des Röntgeninstitutes am k. k. allgemeinen Krankenhause in Wien, das unter Dr. G. Holzknecht's Leitung steht, genau durchmustert und unter demselben 162 Fälle, unter diesen 129, bei denen seit der Verletzung bis 3 Monate verflossen waren, verwertbar gefunden. Keine oder nur minimale Callusmengen wiesen zahlreiche, ja fast alle eingekeilten Frakturen auf, während sich reichlicher Callus zumeist bei den mit stärkerer Dislokation geheilten Brüchen fand. Es ergab sich also, wie auch tabellarisch nachgewiesen wird, »daß die Menge des sichtbaren Callus eine Funktion der Ungunst der Fragmentstellung für die Konsolidation darstellt«, sich der Callus nach Maßgabe seiner Notwendigkeit zu bilden scheint; er verschwindet fast vollständig bei der günstigsten Konstellation der Fragmente, der Einkeilung, und nimmt sukzessive an Ausdehnung und Mächtigkeit zu, je mehr durch Dislokation, Splitterung, Interposition von abgesprengten Knochenstücken, Weichteilen usw. und ungünstige Form der Fragmente (Schrägbruch) die Aufgabe der Konsolidation erschwert ist (Schrägbruch im Gegensatz zum Querbruch). Eine Reihe vorzüglicher röntgenoskopischer Tafeln veranschaulicht diese Tatsachen. Es erhellt hieraus aber auch die diagnostische Möglichkeit, aus dem Auftreten reichlicher Callusmengen trotz Abwesenheit nachweisbar in der Art und Lage gelegener Ursachen mit mehr oder minder großer Wahrscheinlichkeit auf eines der unsichtbaren (Interposition von Weichteilen zwischen die Fragmente usw.), die Konsolidation beeinträchtigenden Momente zu schließen. Ebenso begreife sich die Tatsache, daß Frakturen an den unteren Extremitäten im allgemeinen mehr Callus zeigen (z. B. besonders die Metatarsalbrüche trotz meist sehr geringer Dislokation), als die an den oberen (z. B. die Metacarpalfrakturen mit ihrer Neigung zu stärkerer Dislokation), als Folge der durch die wechselnde hohe Belastung bedingten Lageveränderungen, so daß also die frühzeitige Inanspruchnahme der frakturierten Knochen jene Verhältnisse zu schaffen scheine, welche sekundär zur Bildung von reichlichem Callus führen. Wenn diese Auffassung richtig ist, dann ergibt sich nach S. für das ärztliche Tun bei der Frakturbehandlung, daß die Callusbildung nach richtiger Stellung der Fragmente so wenig als möglich gestört werden und unter den Mitteln zur Verhütung der sekundären Folgezustände der Frakturen (Weichteilatrophie usw.) nur solche gewählt werden dürfen, welche den Konsolidationsprozeß ungestört vor sich gehen lassen. Diesen Intentionen entsprächen weder die Massage noch die Gymnastik, eher die Bier'sche Stauung, am meisten aber die Faradisation im starren Verbande mit von vornherein in denselben eingefügten Elektroden, da sie die geringste Gefahr für den ruhigen Ablauf der Konsolidation mit sich bringe und in ihrer mächtigen Tonisierung der Muskeln den natürlichen Bewegungsimpulsen am ehesten gleich komme. Dieses Verfahren würde es ermöglichen, sofort nach

Anlegung eines starren Frakturenverbandes die energische Bekämpfung der posttraumatischen Atrophie einzuleiten, so daß dadurch auch der alte Zweifel über den Zeitpunkt, bei welchem die Fixation gegen die Mobilisation auszutauschen sei, aus der Welt geschafft, die Frage, wann der immobilisierende Verband abgenommen werden solle, in ihrer Wichtigkeit wesentlich reduziert wurde. Es käme dann nicht darauf an, denselben ein paar Tage mehr oder weniger über die Dauer des uns verborgenen eigentlichen Konsolidationsvorganges hinaus liegen zu lassen, und ließe sich das Verfahren auch bei Luxationen und in zweifelhaften Fällen von Kontusion oder Frakturen ohne Dislokation, in denen eine kurzdauernde Fixation angezeigt ist, zur Vermeidung sekundärer Erscheinungen in Anwendung ziehen. Wo die reguläre Einfügung von Elektroden in den Verband nicht ohne Erneuerung desselben möglich wäre, kann ihre Einführung auch unter sein distales Ende geübt werden, während die zweite Elektrode an einer verbandfreien Stelle anzubringen wäre. **Kramer** (Glogau).

---

6) **V. Schmieden.** Die Behandlung der Pseudarthrose und der verspäteten Callusbildung mit Bluteinspritzung.

(Med. Klinik 1907. p. 197.)

Seit der ersten Veröffentlichung Bier's über Bluteinspritzungen wurde in Bonn bei sieben weiteren Fällen damit ein Erfolg erzielt; bei vier anderen ist die Behandlung nicht abgeschlossen. (Krankengeschichtsauszüge.) Die sonstigen Veröffentlichungen über das Bier-sche Verfahren werden kurz besprochen.

Den Hauptteil der Arbeit bildet die Darlegung der jetzigen Anschauung Bier's über die theoretischen Grundlagen seines Vorgehens sowie der derzeitigen Technik und die Indikationen. — Der Austritt eigenen Blutes aus der Gefäßbahn, noch mehr die Anwesenheit von fremden Menschen-, vielleicht auch von Tierblut, und zwar des ganzen Blutes, ohne jeden Abzug, bildet — nächst dem Trauma selbst — einen ganz außerordentlichen, natürlichen, entzündlichen Reiz, der Knochenhaut und parostales, auch intramuskuläres Bindegewebe zur Callusbildung anregt. Unmittelbare Ernährung des Callus durch den Bluterguß ist noch nicht bindend bewiesen. Der Reiz kann aber nur da Erfolg haben, wo Knochenbildung überhaupt möglich ist. Daher werden die ältesten Pseudarthrosen am langsamsten durch die Bluteinspritzung gebessert; hier ist die Technik am schwierigsten; hier muß man am meisten wiederholen. Die parostale Callusbildung führt auch dann zum Ziel, wenn sich zwischen den Bruchenden selbst keine feste Verbindung mehr herstellt. Vielleicht wohnen durchgängig dem Bindegewebe in der Knochennachbarschaft besondere Fähigkeiten dieser Art inne. Auch die Myositis ossificans bedarf des Periosts nicht. Es ist eine individuelle Callustüchtigkeit anzunehmen, die noch von anderen Einflüssen abhängig ist, als nur von der Verschiebung der Bruchenden.

Die Technik hat sich wenig geändert. Die Einspritzungen sind, wenn sich der Erfolg nicht sogleich einstellt, in schnellerer Folge zu wiederholen. Schädigungen wurden nie bemerkt. Hohe Druckentfaltung ist erforderlich; eine für diesen Zweck geeignete Zahnradspritze ist abgebildet. **Georg Schmidt** (Berlin).

---

7) **F. Pels-Leusden.** Klinische, pathologisch-anatomische und radiologische Studien über Exostosis cartilaginea multiplex.

(Deutsche Zeitschrift für Chirurgie Bd. LXXXVI. p. 434.)

Verf. besitzt eine reiche eigene klinische Erfahrung über multiple knorpelige Exostosenbildung, neun Kranke im Alter von 12 bis 50 Jahren betreffend. Er veröffentlicht die genauen Krankengeschichten dieser Fälle, fügt den Bericht über eine von Baum in Göttingen 1861 operierten, aber an Wundinfektion gestorbenen Kranken und die Beschreibung von dessen in Göttingen aufbewahrtem Skelett hinzu, um schließlich unter Vergleich der Literatur (Verzeichnis derselben von 142 Nummern zum Schluß der Arbeit) eine sehr vollständige und instruktive Allgemeinbehandlung über das Leiden zu geben. 12 beigefügte Photo- bzw. Röntgenogramme veranschaulichen die interessantesten Befunde an den Kranken sowie das erwähnte merkwürdige Göttinger Skelett.

Nach mikroskopischer Untersuchung beruht der Krankheitsprozeß darauf, daß an der Peripherie der Verknöcherungszonen Knorpelteile in eine falsche Wachstumsrichtung nach außen hin geraten oder gedrängt werden. Die abnorme Wachstumsrichtung geht immer nur nach einer Seite, sie sitzt an der Grenze zwischen Dia- und Epiphyse und befällt mit Vorliebe den oberen Humerus, distalen Radius und die Gelenkenden von Femur, Tibia und Fibula. Die Erkrankung besitzt zweifellose hereditäre Eigenschaften, auch in P.-L.'s Material findet sich ein Vater nebst Sohn. (Hübsches Photogramm der Beiden.) Es handelt sich um eine Erkrankung der Wachstumsperiode, deren Akme häufig in die Pubertätszeit fällt. In späteren Lebensjahren können die Exostosen stark zurückgehen. Sitz derselben ist am seltensten der Schädel, meist die Diaphysen der Röhrenknochen. Da letztere z. T. bekanntlich intraartikulär liegen, können auch einzelne Exostosen im Gelenkinnern gefunden werden; meist ist das aber nicht der Fall. Meist sitzen sie in der Nähe der Epiphysenlinien, können aber mit zunehmendem Längenwachstum der Knochen mehr nach der Diaphyse hin sich verschieben, deren Mitte indes stets von ihnen frei bleibt. Chiari hat bis zu 1000 Exostosen an einem Individuum gezählt, andere Male sind sie nur in einzelnen wenigen Exemplaren vertreten. Ebenso wechselnd ist ihre Größe, die manchmal bei Lage der Exostose in einer Aushöhlung des Knochens fälschlich kleiner erscheint, als es in Wirklichkeit der Fall ist. Häufig findet sich im Bereiche der Exostosen eine diffuse Verdickung der betroffenen Knochen, und fast ausnahmslos zeigen die Kranken auch ein Mindermaß des ganzen

Knochengerüstes, zumal an den Gliedmaßen. P.-L. sieht die Wachstumsstörung und Exostosenbildung als gleichzeitige, koordinierte Symptome einer Grundkrankheit an; er hält nicht (wie Bessel-Hagen u. a.) die eine Krankheitserscheinung für kausal durch die andere bedingt. Am auffallendsten ist die Wachstumsstörung am Ellbogengelenk, wo bei Zurückbleiben der Ulna im Längenwachstum das obere Radiusende aus dem Gelenke heraus fingerartig weit hervorwächst. (S. mehrere Abbildungen.) In einem der einschlägigen Fälle P.-L.'s war dabei gleichzeitig Fehlen des Condylus ext. und Capitulum humeri vorhanden, eine Mißbildung, die Verf. als schon intra-uterin entstanden ansehen will, so daß die Annahme eines bereits fötalen Krankheitsbeginnes geboten erscheint. Über die eigentlichen Ursachen der Erkrankung ist nichts Bestimmtes zu sagen. Den Autoren, die ihr eine rachitische Basis zuschreiben, kann sich Verf. nicht anschließen. Schon die Seltenheit der Exostosen am Schädel spricht gegen Rachitis, Fälle, wo bei den Kranken wirklich Rachitis zugegen war, lassen bei der Häufigkeit der letzteren die Annahme eines zufälligen Zusammentreffens dieser Krankheit mit der anderen ungezwungen zu. Ebenso lehnt Verf. die Lues (seine Kranken hatten keine luetischen Knochenveränderungen), die fötale Rachitis als kausale Grundkrankheit ab. Kombinieren können sich mit multiplen Exostosen multiple Enchondrome. Von P.-L.'s Kranken hatte einer einen halb knöchernen, halb knorpeligen Tumor. Übrigens sind die Exostosen nicht als echte Geschwülste anzuerkennen; doch können maligne Geschwülste aus ihnen hervorgehen. Die sogenannte Ollier'sche Wachstumsstörung sieht P.-L. als eine der multiplen Exostosenbildung verwandte Krankheit an.

Die auf den Exostosen häufig zu findenden Schleimbeutel können teils akzidentell entstehen, teils entsprechen sie abgesackten Divertikeln von Synovialmembranen; sie können arthrophytenartige Körper beherbergen. Klinisch sind Abbrechen von Exostosen, sowie gelegentlich durch sie bedingte schwere Komplikationen, als Rückenmarkskompression, Aneurysmenbildung, zu erwähnen. Die Diagnose des Leidens ist handgreiflich genug; jeweilig indizierte Abmeißelung von Exostosen erfordert strengste Asepsis. Auch verlangen manche Exostosen Berücksichtigung in der Geburtshilfe. **Meinhard Schmidt** (Cuxhaven).

---

8) **C. Pfeiffer.** Über die Ostitis fibrosa und die Genese und Therapie der Knochencysten.

(Beiträge zur klin. Chirurgie Bd. LIII. p. 473.)

Die alte Virchow'sche Anschauung, daß die Mehrzahl der diaphysären Knochencysten einer Erweichung von Chondromen und sarkomähnlichen Knochengeschwülsten ihre Entstehung verdanken, trifft nach den neueren Untersuchungen nur für die Minderzahl der Knochencysten zu. Vielmehr gelangt Verf. auf Grund des Literaturstudiums und der Beobachtung von vier eigenen Fällen zu der Auffassung, daß die überwiegende Mehrzahl der Knochencysten Er-

weichungsherde entzündlicher Neubildungen des Knochenmarkes resp. Stadien in dem noch wenig erforschten Verlaufe der umschriebenen Ostitis fibrosa darstellen. Die mitgeteilten vier Beobachtungen betreffen jugendliche Personen, jedesmal den Oberschenkel (einmal doppelseitig), und zwar dreimal dessen untere Metaphyse, einmal die Diaphyse. Stets wurden in dem umgebenden Gewebe die Erscheinungen der Ostitis fibrosa nachgewiesen: Knochenauftreibung durch reichliche Bindegewebsentwicklung mit mehreren kleinen Cysten (einmal); riesenzellsarkomähnliches Gewebe (einmal); Fehlen von eigentlichem Geschwulstgewebe bis auf eine bindegewebige Membran (zweimal).

Zu den beobachteten Stadien der Ostitis fibrosa lassen sich in der Literatur alle Übergänge von der soliden, geschwulstartigen Ostitis fibrosa ohne cystische Degeneration bis zu den Cysten ohne Geschwulstbildung in der Wand finden. Das Vorkommen von faserknorpeligen Einlagerungen in die Cystenwand spricht eher gegen die Entstehung aus Chondromen. Diese Knochencysten entstehen nie durch bakterielle Entzündung und sind daher von der Ostitis resp. Periostitis albuminosa schon aus diesem Grunde zu unterscheiden.

Durch reicheren Gehalt an Kernen und Einlagerung von Riesenzellen im Wandgewebe ist die Gefahr nahegelegt, ein myelogenes Sarkom, speziell ein Riesenzellensarkom auf Grund der histologischen Untersuchung zu diagnostizieren. Gegen diese Deutung spricht aber die geringe Proliferationsenergie der Geschwülste, das Fehlen von infiltrierendem Weitergreifen auf die Umgebung, sowie die Tatsache, daß niemals Metastasen und Rezidive beobachtet worden sind. Endlich wird die traumatische, durch Bluterguß bedingte Entstehung der solitären Knochencysten abgelehnt.

Da das Leiden spontane und posttraumatische Schmerzhaftigkeit, Knochendeformationen und Spontanfrakturen verursacht, so ist eine chirurgische Behandlung angezeigt, die in Eröffnung und gründlicher Auslöffelung zu bestehen hat, damit aber regelmäßig, auch bei sarkomähnlichen Formen, rezidivfreie Heilung unter Regeneration der Knochensubstanz erzielt, wie Röntgenogramme des Verf.s zeigen.

Reich (Tübingen).

---

9) **H. v. Haberer.** Zur Frage der Knochencysten und der Ostitis fibrosa v. Recklinghausen.

(v. Langenbeck's Archiv Bd. LXXXII. Hft. 3.)

Verf. hat auf Grund zweier schon früher behandelter und veröffentlichter Fälle, wie zweier neuerdings beobachteter Pat. mit Knochencysten sich nochmals eingehend mit der Frage der Ätiologie und Anatomie dieser Cysten und ihrer Beziehung zu der v. Recklinghausen'schen Ostitis fibrosa beschäftigt. Er kommt nach Prüfung seines eigenen Materiales und nach Würdigung der verschiedenen Meinungen, die in der Literatur über diese interessante Krankheit kundgegeben sind, selbst zu folgenden Schlüssen:

Die Ostitis fibrosa von v. Recklinghausen ist eine Form der Osteomalakie mit Umwandlung des fibrösen Markes in Fasermark und Bildung von Tumoren, die aber nicht einen integrierenden Bestandteil des Krankheitsbildes ausmachen. Das Leiden ist an kein bestimmtes Alter gebunden. Die bei denselben vorkommenden Riesenzellensarkome nehmen eine eigenartige Stellung in der Geschwulstlehre ein; es liegt aber keine Berechtigung vor, sie als entzündliche Tumoren anzusehen. Gutartig ist die Ostitis fibrosa nur insofern, als sie sich über Jahre erstrecken kann. Trotzdem führt sie dann noch oft zum Tode. Vielleicht sind die Fälle ohne Tumorbildung und die von isolierter Erkrankung eines Skeletteiles einer Heilung fähig. Die Therapie ist in Fällen lokalisierter Erkrankung eine konservativ chirurgische. Bei Ergriffensein mehrerer Skeletteile muß symptomatisch behandelt werden.

E. Siegel (Frankfurt a. M.).

---

10) **A. Tietze.** Über Knochencysten.

(Beiträge zur klin. Chirurgie Bd. LII. p. 495.)

Nachdem die Diskussion auf dem Chirurgenkongreß 1906 zu keiner Einigung über das Wesen des den Knochencysten zugrunde liegenden Prozesses zu erzielen vermocht hat, bringt Verf. eine historische Übersicht über die Entwicklung der Lehre von den Knochencysten und insbesondere eine sehr sachliche Kritik der an den Präparaten erhobenen Befunde und der Deutung, welche diese von seiten der jeweiligen Autoren erfahren haben. Bei dieser Zusammenstellung, in welcher auch zwei eigene Fälle des Verf. verwertet sind, ergaben sich folgende anatomischen Merkmale der Knochencysten: Die Cysten entbehren stets eines eigenen Epithels und häufig auch einer eigenen Hüllenmembran. Die Wand ist, wenn vorhanden, eine bindegewebige Membran, die häufig pigmenthaltige Streifen in Körnerform enthält. In verschiedenen Fällen enthält die Cystenwand knorpelige Elemente. Lieblingssitz der Cysten ist das Spongiosagebälk der Metaphysen, seltener der Diaphysen.

Man kann Cysten mit geschwulstartiger Umgebung und solche ohne diese in relativ normalem Knochengewebe unterscheiden, doch sind beide Bilder nur als verschiedene Stadien eines einheitlichen Prozesses aufzufassen. In manchen Fällen, so in einem des Verf.s, läßt sich im histologischen Bilde die Entstehung der Cyste durch Zerfall des geschwulstähnlichen Gewebes deutlich nachweisen. Der Erweichung geht eine Auflockerung und seröse Durchtränkung voraus. Die zentrale Cystenbildung führt meist zu einer Verdünnung der Corticalis, seltener zu einer reaktiven Verdichtung.

Die größte Schwierigkeit in der Deutung des histologischen Bildes machen sarkomähnliche Gewebspartien der Cystenwandung vom Typus des Riesenzellsarkoms. Meist überwiegt zwar das fibröse Gewebe, aber es finden sich auch Fälle, die dem Bilde eines reinen Sarkoms ähneln, so daß man vorläufig die histologische Deutung dieser Befunde in der Schwebe lassen muß. Klinisch verhalten sich aber auch diese

Fälle wesentlich verschieden vom Knochensarkom, insbesondere rezidivieren und metastasieren sie nicht auch bei nur lokaler Exstirpation. Die auf die Autorität Virchow's sich stützende Theorie von der Entstehung der Knochencysten aus erweichten Chondromen, welch letztere aus versprengten Knorpelresten in der Epiphysengegend hervorgehen, ist, vielleicht von Virchow's Fall abgesehen, für alle übrigen zum mindesten nicht bewiesen. Mit großer Übereinstimmung besteht die Hauptmenge des Gewebes aus fibrösen, mitunter fibrosarkomatösen Bestandteilen. Stets finden sich knöcherne Elemente, häufig auch knorpelige, niemals aber ist die Gesamtmasse scharf nach Art einer gutartigen Geschwulst gegen die Umgebung abgesetzt, sondern das Wachstum wäre als infiltrierendes zu bezeichnen, handelte es sich nicht sicher um gutartige Gewebsbildungen. Daraus folgt weiter, daß der den Knochencysten zugrunde liegende Prozeß ein nach dem Typus der chronischen degenerativen Entzündung verlaufender Vorgang ist an einem Knochen, der die normale Ossifikationsfähigkeit verloren hat, weshalb, ist alles noch dunkel. In allen Krankengeschichten spielen Traumen eine bedeutungsvolle Rolle, vielleicht insofern, daß sie bei vorhandener Disposition den Prozeß auslösen oder daß die durch das Trauma gesetzten Veränderungen als Proliferationsreiz mitwirken.

Wenn auch die Befunde bei Knochencysten in einigen, allerdings untergeordneten Punkten von dem von v. Recklinghausen gezeichneten Bilde der Ostitis fibrosa abweichen, so haben sie doch so viel Gemeinschaft, daß man berechtigt ist, beide Prozesse zu identifizieren. Insbesondere kommt auch bei Ostitis fibrosa Knorpel und sarkomähnliches Gewebe vor, ohne daß diese Bestandteile dem Gesamtbild ihren Stempel aufdrücken. **Reich** (Tübingen).

---

11) **Braun.** Über Cysten in den langen Röhrenknochen nebst Bemerkungen über den künstlichen Knochenersatz.

(Beiträge zur klin. Chirurgie Bd. LII. p. 476.)

Wenn man von der Bezeichnung »Knochencysten« diejenigen Höhlenbildungen vornweg ausschließt, die ihre Entstehung einem Echinokokkus oder der Erweichung einer Geschwulst verdanken, so lassen sich einige ätiologisch verschiedene Arten von Knochencysten unterscheiden.

So fand Verf. öfter bei älteren, dekrepiden Individuen, u. a. in der oberen Oberschenkelhälfte, multiple Knochencysten, die, durch Einschmelzung von Knochenbälkchen und Mark entstehend, als Produkt der degenerativen Osteoporose aufzufassen sind. Sie verlaufen ohne Auftreibung des Knochens und werden häufig bei Personen mit einem Schenkelhalsbruch gefunden, ohne daß sie für die Knochenbrüchigkeit direkt verantwortlich zu machen wären.

Eine andere pathologisch-anatomisch noch unklare Art von Knochencysten, welche das höhere Alter und die Diaphysen der langen Röhrenknochen befällt, ist klinisch charakterisiert durch ihren chronischen Verlauf, ihre multiple, das ganze Skelett betreffende Lokalisa-

tion und die Auftreibung der Knochen. Den Zusammenhang dieser Gruppe mit der Ostitis fibrosa oder Ostitis deformans hält Verf. noch für unentschieden.

Eine weitere Gruppe von Knochencysten entsteht durch bakterielle Infektion des Knochenmarkes mit wenig virulenten Staphylokokken, wie an einem näher beschriebenen eigenen Falle erläutert wird. Für diese Fälle kann in der Anamnese jedes charakteristische Merkmal fehlen. Verf. vermutet für diese Ätiologie eine größere Häufigkeit als gemeinhin angenommen wird, zumal da meist die bakteriologische Untersuchung des Cysteninhaltes versäumt wird.

Als weitere Gruppe werden die sogenannten solitären Cysten zusammengefaßt, welche bei jugendlichen Individuen, oft weit in die Kindheit zurückreichend, in den Diaphysen der Röhrenknochen, häufig in der Nähe der Epiphysen angetroffen werden und unter Rarefikation der Rindenschicht Knochenauftreibung verursachen. Für die große Mehrzahl dieser Fälle ließ sich eine Entstehung der Cysten aus Geschwülsten nicht nachweisen.

Die Cysten werden oft erst durch Spontanfrakturen entdeckt und sind nach bloßer Eröffnung und Ausschabung bis jetzt niemals rezidiviert. Ihre Diagnose wird durch das charakteristische Röntgenbild sehr erleichtert.

Eine einschlägige Beobachtung des Verf.s betraf ein 18jähriges Mädchen, bei dem die oberen zwei Drittel des Oberarmes bis zum anatomischen Hals eingenommen waren von einer flaschenförmigen Knochenauftreibung mit papierdünner Wand. Die Wandung der großen Cyste bestand aus einer dünnen, rostbraunen, fibrösen Membran, welche eisenpigmenthaltige und Riesenzellen, aber keine Reste einer knorpeligen oder sarkomatösen Neubildung zeigte. Die Cystenflüssigkeit enthielt keine Bakterien.

In diesem Falle wurde der ganze Oberarm bis auf das untere Viertel mitsamt dem spärlichen Periost weggenommen und der Defekt durch freie Autoplastik aus der Tibia ersetzt. Nach anstandsloser Einheilung ergab die Nachuntersuchung nach 5 Monaten feste Konsolidation des eingepflanzten Knochenstückes und sowohl kosmetisch als insbesondere funktionell ein vorzügliches Resultat. Der Fall zeigt, daß zur Knochentransplantation mit Knochenersatz bei der Implantation auf nicht osteogenen Boden die Benutzung von frischem Knochen mitsamt lebensfähigem Periost und Knochenmark notwendig, aber auch aussichtsvoll ist. **Reich** (Tübingen).

---

12) **Pólya.** Zur Pathogenese der akuten Pankreasblutung und Pankreasnekrose.

(Berliner klin. Wochenschrift 1906. Nr. 49.)

P. hatte sich die Frage gestellt, ob die Lösung des Problems der Fettgewebsnekrose nicht eben darin liege, daß das Pankreassekret schon innerhalb der Bauchspeicheldrüse durch Vermengung mit Darmsaft eine eiweißverdauende Wirkung erlangt und hierdurch in den

Stand gesetzt wird, unter sonst für die Autolyse günstigen Bedingungen, die aus Eiweiß bestehenden Epithel- und Bindegewebsbarrieren zu überschreiten und so zum Fettgewebe in und um das Pankreas zu gelangen.

Die an Hunden angestellten Versuche bestanden darin, daß entweder Trypsin in die Bauchspeicheldrüse direkt eingespritzt wurde, oder das inaktive Trypsinogen des Pankreassaftes innerhalb der Drüse durch Einspritzung von Darmschleimhautextrakten und Darmsaft zu aktivieren versucht wurde.

Aus den Experimenten zieht Verf. folgende Schlüsse:

Das Hineingelangen von Duodenalinhalt in den Ausführungsgang des Pankreas erzeugt schon in geringen Mengen eine in kürzester Zeit zum Tode führende Erkrankung bei Hunden, welche mit den schweren Formen der menschlichen Fettgewebsnekrose sowohl im Verlaufe, wie auch im pathologisch-anatomischen Bilde vollkommen übereinstimmt.

Hineingelangen von Trypsin in den Ausführungsgang des Pankreas erzeugt in demselben schwere Degeneration, Nekrose und Blutung, welche meistens mit Fettgewebsnekrose einhergeht und letal endigt.

Auch bei schweren, vom Pankreas ausgehenden Fettgewebsnekrosen können auffallende makroskopische Veränderungen am Pankreas selbst vollständig fehlen. **Langemak** (Erfurt).

---

13) **C. Wessel.** Über die Behandlung der Fractura radii mit Stauungshyperämie.

(Nordisk Tidskrift for Terapi Jahrg. 4. p. 353.)

Kasuistische Mitteilung zweier Fälle von Unterarmbruch, die mit Stauungshyperämie behandelt worden sind, deren Vorzüge ausführlich in der Epikrise besprochen werden. Von der ulnaren Seite wird eine 2 m lange, 5 cm breite Flanellbinde über Dorsum manus in zwei bis drei zirkulären Touren um die Mittelhand herum in der Weise geführt, daß die letzte Tour die Metacarpophalangealgelenke an der Dorsalseite decken. Von der radialen Partie der Mittelhand wird die Binde schräg über die Vola bis an die ulnare Seite des Unterarmes weiter geführt, und zwar mit der Hand in volar-ulnarflektierter Stellung gehalten. Dann kommen ein paar zirkuläre Touren um das Handgelenk herum; schließlich ein paar Touren, die die Hand in der erwähnten Stellung fixieren. Stauungsbinde in 24 Stunden.

Die Resultate sowohl für Pat. als Arzt sind so gut, daß es sich reichlich verlohnt, die korrekte Applikation der Stauungsbinde zu erlernen, worauf das Ganze beruht. **Hansson** (Cimbrishamn).

---

14) **L. Eloesser.** Über eine typische Gewerbedeformität der rechten Hand.

(Beiträge zur klin. Chirurgie Bd. LII. p. 285.)

Bei der Untersuchung von 12 Nagelschmieden wurden zwei mit typischer und hochgradiger, einer mit typischer, aber weniger hoch-

gradiger, und vier mit angedeuteter Deformität der rechten Hand angetroffen. Die Deformität besteht in Pronationstorsion und Dorsalflexion im Vorderarm-Handwurzelgelenk, in Supinationstorsion sämtlicher Knochen untereinander und gegenüber der Handwurzel in der Mittelhand, in weiterer Supinationstorsion, kombiniert mit ulnarer Subluxation, volarer Verschiebung und Valgusstellung der proximalen, mit Varusstellung der distalen Epiphysen an den Fingern.

Auch die in der Ruhestellung als normal befundenen Nagelschmiedhände zeichneten sich durch eine außergewöhnliche aktive Ulnarabduktion in den Fingergrundgelenken aus.

Für die beschriebene Deformität ist nach Ansicht des Verf.s das Gewerbetrauma an erster Stelle in Betracht zu ziehen, während Knochen- und Gelenkerkrankungen (Rachitis, Osteomalakie, Arthritis deformans) erst eine sekundäre Rolle spielen, insofern sie entweder die Entstehung der Deformität begünstigen oder erst später zu der mehr oder weniger reinen Belastungswirkung sich hinzugesellen.

Mit dem Aussterben des alten Gewerbes der Nagelschmiede wird auch diese typische Deformität verschwinden. **Reich** (Tübingen).

---

15) **G. Davis.** A method of reduction of congenital luxation of the hip by manipulation.

(Amer. journ. of orthop. surg. Vol. IV. Nr. 3.)

Die Methode besteht darin, daß das Kind auf den Bauch gelegt wird. Der Oberschenkel wird abduziert, genau so wie bei der Froschschenkelstellung, und nun wird durch Druck mit beiden Händen auf den Schenkelkopf das Einschnappen in die Pfanne bewerkstelligt.

A. Hofmann (Karlsruhe).

---

16) **R. Ch. Elmslie.** Injury and deformity of the epiphysis of the head of the femur: coxa vara.

(Lancet 1907. Februar 16.)

Bei der Übersicht über die Literatur der Coxa vara bemerkt Verf., daß die ersten Mitteilungen über die klinischen Befunde 1881 von Fiorani gemacht wurden; des weiteren werden als Autoren über das Leiden Keetley, Müller, Kocher, Lauenstein genannt. Kocher war der erste, der 1894 die Coxa vara adolescentium eingehend beschrieb und zuerst diesen Namen gebrauchte. Verf. erkennt an, daß der deutschen Chirurgie der Hauptverdienst für die Kenntnis dieses Leidens zufällt.

Als Arten der Coxa vara werden unterschieden:

1) die kongenitale Form;
2) die infantile Form;
3) die Coxa vara adolescentium:
   a. akut traumatisch;
   b. traumatisch, doch nicht unmittelbar auf das Trauma folgend;
   c. nicht traumatisch.



4) Die Coxa vara als Resultat von bekannten, zur Knochenerweichung führenden Krankheiten:

a. Rachitis;

b. Osteitis deformans;

c. Osteomalakie.

5) Die Coxa vara als Resultat akuter oder chronischer entzündlicher Prozesse:

a. Tuberkulose;

b. Epiphysitis.

6) Coxa vara infolge von Osteoarthritis;

7) Coxa vara infolge von fehlerhafter Heilung von Schenkelhalsfrakturen.

Aus den eingehenden Abhandlungen über die einzelnen Formen möge folgendes hervorgehoben werden: Während der ersten beiden Lebensjahre, den Jahren der Rachitis, ist der Schenkelhals sehr kurz, daher die Senkung des Schenkelhalses als Folge von infantiler Rachitis ungewöhnlich. Nur als Folge der schwersten Formen von Rachitis wird die Coxa vara angetroffen; es spricht daher alles dagegen, daß die Coxae varae infantiles und adolescentium, die eine grundverschiedene pathologische Anatomie haben, einfach einer ursprünglich rachitischen Basis zugeschoben werden.

Was die traumatische Trennung der Schenkelhalsepiphyse angeht, so glaubt Verf., daß sie viel häufiger, speziell im heranwachsenden Alter ist, als allgemein geglaubt wurde; daß sie ferner auch durch verhältnismäßig leichte Traumen oder durch aufeinanderfolgende leichte Traumen herbeigeführt werden kann; daß drittens die momentanen Symptome oft sehr leicht sind und dadurch das Leiden unbeachtet bleibt; viertens daß die aus der traumatischen Epiphysenlösung hervorgehende Deformität klinisch und anatomisch nicht von der ordinären Coxa vara adolescentium zu unterscheiden ist. Verf. kommt füglich, wie Sprengel, Rammstedt, Schlesinger u. a. zu dem Schluß, daß die Coxa vara adolescentium stets auf Kontinuitätstrennung der Schenkelhalsepiphyse beruht.

Die Coxa vara osteoarthritica und die Coxa vara coxitica tuberculosa hält Verf. nur auf Grund ihrer Symptomatologie für hierher gehörig.

Was die Therapie des Leidens angeht, so unterscheidet Verf. dreierlei Formen: 1) die präventive; 2) die während des akuten Stadiums; 3) die zwecks Korrektion der Deformität angewandte. Was Punkt 1) angeht, so will Verf. mehr, als bisher geschieht, die Hüfttraumen röntgenographisch untersucht wissen. Die monatelang durchgeführte Abduktion des Beines, verbunden mit Entlastung, ist die Grundidee der Behandlung während des akuten Stadiums. Was die der späteren Stellungsanomalie angeht, so ist die cuneiforme Osteotomia transtrochanterica nach Verf. die zweckmäßigste Operation. Sie sollte indessen nicht zu früh gemacht werden, da eine spontane Besserung fast aller Fälle von Coxa vara adolescentium bis zu einem ge-

wissen Grade eintritt. — Für die Coxa vara infantilis verwirft Verf. auf Grund seiner Erfahrung die Resektion und will sie nur für die operierten Fälle gelten lassen.

Am Schlusse der sehr lesenswerten und mit vielen Abbildungen ausgestatteten Arbeit betont Verf., daß ein exaktes Studium eines solchen, an sich nicht allzu häufigen Leidens nur mit Hilfe des Materials vieler Fachgenossen geschehen kann, wie es ihm selbst dankenswerterweise zur Verfügung stand. **H. Ebbinghaus** (Dortmund).

---

17) **Groves.** A new method of fixation in excision of the knee-joint.

(Bristol med.-chir. journ. 1907. März.)

G. hat in vier Fällen von Resektion des Kniegelenkes (bei Erwachsenen) die Knochenenden unverschiebbar gegeneinander in folgender Weise fixiert: durch die Enden von Femur und Tibia wurden von einer Seite zur anderen zwei Stahlstäbe getrieben und die vorstehenden Enden derselben nun beiderseits durch zwei weitere Stäbe fest miteinander verschraubt. **Mohr** (Bielefeld).

---

18) **L. Chevrier.** Technique extra-articulaire des amputations ostéoplastiques tibio-calcanéennes.

(Gaz. des hôpitaux 1905. Nr. 139.)

Eine Modifikation der Pirogoff'schen Methode, die in der Führung der Sägeschnitte der Günther'schen Form gleicht. Der Unterschied besteht darin, daß die Operation sich vollständig extraartikulär abspielt. **V. E. Mertens** (Breslau).

---

19) **W. Kausch.** Die osteoplastische Resektion des unteren Unterschenkelendes (Crus-Calcaneusverbindung).

(Beiträge zur klin. Chirurgie Bd. LII. p. 717.)

Verf. hat bei einem 12 Jahre alten Knaben mit myelogenem Sarkom des unteren Tibiaendes folgende neue Operationsmethode mit obiger Benennung ausgeführt. Die Tibia wird im Gesunden (im beschriebenen Falle 10 cm oberhalb des Malleolus internus) nach Auslösung abgesägt, desgleichen die Fibula. Das hintere Ende des Fersenbeines wird frei präpariert und vertikal angefrischt; der Fuß wird vertikal gestellt und die Sägefläche des Fersenbeines mit dem Querdurchschnitt des Unterschenkels in Kontakt gebracht und darin durch Elfenbeinstifte gesichert. Hautnaht. Gewaltsame Dorsalflexion der Zehen bis zum rechten Winkel. Kontentivverband.

Im beschriebenen Falle wurde reaktionslose Wundheilung und etwas verzögerte Konsolidation an der Vereinigungsstelle erzielt. Die Fußgelenke wurden durch Injektion von Lugol'scher Lösung versteift. Nach 1 Jahr konnte der Junge den Fuß wie nach der Operation von Wladimiroff-Mikulicz gebrauchen, ohne Stock und Apparat

auftreten und mit einem Hessing'schen Apparate bei einer Verkürzung von $3^{1}/_{4}$ cm gut gehen.

In technischer Beziehung ist noch zu bemerken, daß der Hautschnitt beliebig gewählt werden kann, die Arterien möglichst zu schonen sind und die vorstehende Talusrolle abgetragen werden muß.

Die Operation verfolgt also ähnliche Zwecke wie diejenige nach Wladimiroff-Mikulicz und ist für Fälle bestimmt, bei welchen die Erkrankung im unteren Teile des Unterschenkels sitzt, das Fersenbein und die übrigen Fußknochen aber gesund oder nicht wesentlich erkrankt sind. Sie ersetzt in diesen Fällen die Amputation des Unterschenkels und hat vor ihr das voraus, daß die Pat. nicht unbedingt auf eine Prothese angewiesen und weniger entstellt sind. Die Versteifung der kleinen Fußgelenke hält Verf. sowohl für seine wie für die Mikulicz'sche Operation als sehr wesentlich.

Reich (Tübingen).

Kleinere Mitteilungen.

(Aus dem Altkatharinenspital zu Moskau.)

Spätasphyxie nach totaler Larynxexstirpation.

Von

W. Mintz,

Privatdozent für Chirurgie.

Eine 50jährige Frau, der ich vor 5 Jahren den krebsig entarteten Kehlkopf total entfernt hatte, klagte seit $1^{1}/_{2}$ Jahren über dumpfe Schmerzen in der linken Brusthälfte und warf von Zeit zu Zeit braunrot gefärbte Gerinnsel aus. Seit der gleichen Zeit sagte ihr keine noch so weite Trachealkanüle zu.

Anfang Februar d. J. kam sie schwer asphyktisch auf meine Abteilung. In dringender Eile konstatierte ich über der linken Lunge abgeschwächtes Atmen. Ein in die Trachealöffnung eingeführtes, 1 cm dickes, weiches Gummirohr stieß 10 cm vom oberen Sternalrand auf ein Hindernis und glitt an diesem vorbei in den rechten Bronchus, worauf die Asphyxie verschwand.

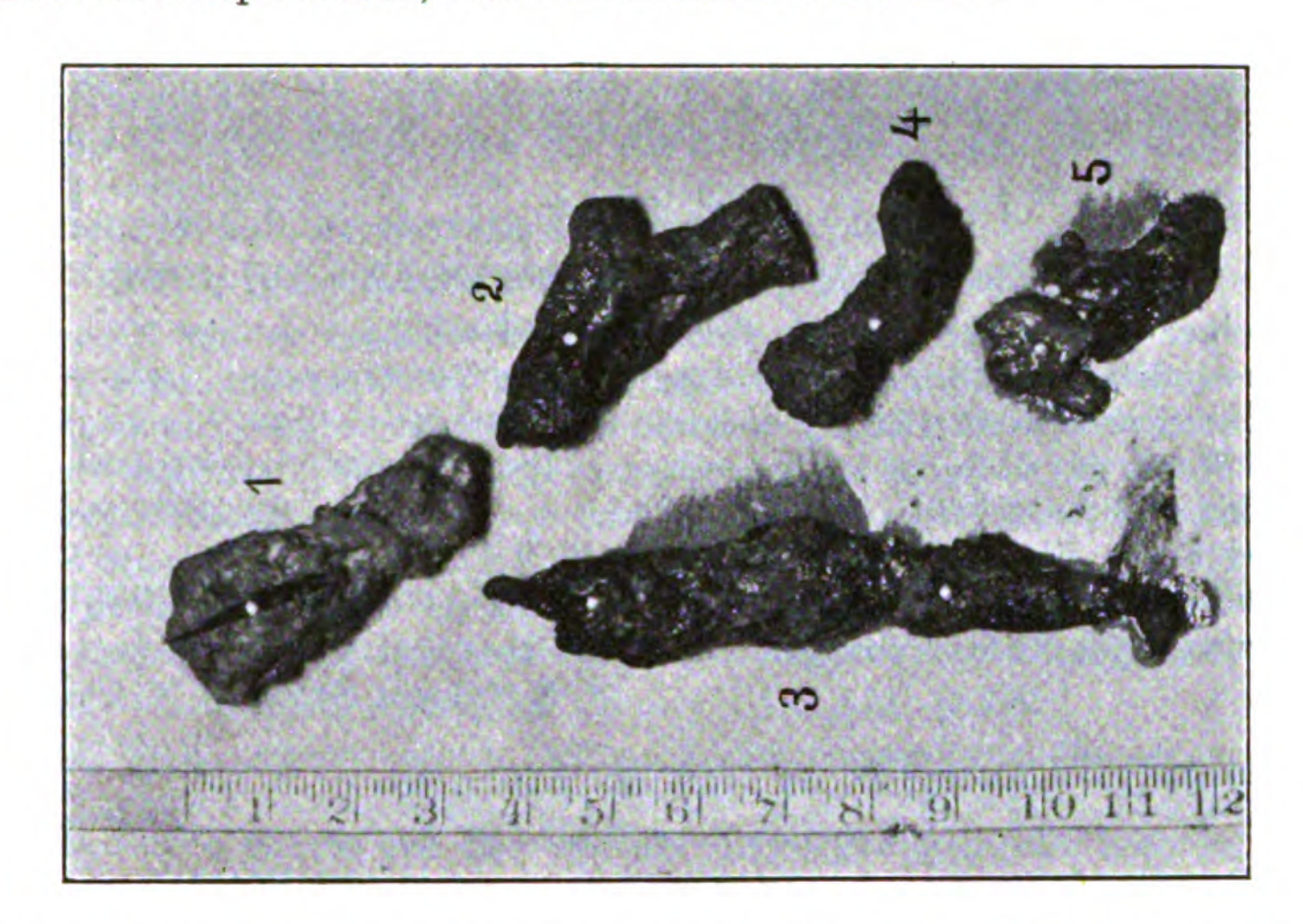
Nachdem ich zwischen Trachealwand und Gummirohr 10 ccm 5%ige Kokain-Suprareninlösung gespritzt hatte, sah ich durch ein hierauf eingeführtes 10 cm langes tracheoskopisches Rohr deutlich den rechten Bronchus, nach links präsentierte sich ein dunkler Schatten. Mit der Entfernung des Tracheoskops setzte die Asphyxie von neuem ein. Das Gummirohr gelangte abermals an einem Hindernis vorbei in den rechten Bronchus, und Pat. wurde beschwerdefrei.

Nun setzte Hustenreiz ein, und die Pat. entleerte einen braunroten, derb elastischen, $1^{1}/_{2}$—2 cm dicken, 5 cm langen Körper (Fig. 1), worauf die Atmung auch ohne Gummirohr frei wurde.

Am nächsten Morgen trat abermals schwere Asphyxie ein. Das Gummirohr glitt wieder an einem Hindernis vorüber in den rechten Bronchus, worauf die Asphyxie schwand. Nach absichtlich ausgelöstem Hustenreiz entleerten sich sukzessive Stück 2, 3, 4, 5, deren Maß die mit aufgenommene Zentimeterskala veranschaulicht. Seitdem ist die Frau beschwerdefrei geblieben. Über der linken Lunge waren in den nächsten Tagen diffuse Rasselgeräusche zu hören.

Maße, Reihenfolge der Ausstoßungen sprechen dafür, daß die ausgehusteten Massen Ausgüsse des linken Bronchialbaumes sind. Stellenweise läßt sich makroskopisch der Nachweis einer Verkittung einzelner Klümpchen bringen. Mikro-

skopisch zeigen die Stücke stellenweise auch geschichtetes Gefüge, haben aber sonst einen durchweg gleichartigen Bau. Sie bestehen aus Fibrin und eingesprengten Schleimmassen, sind von Eiterkörperchen, Erythrocyten, Staphylokokkenhaufen und Fränkel'schen Diplokokken, sowie Hämosiderin durchsetzt.



Nach meiner Auffassung sind die Ausgüsse im Laufe der Jahre aus Blut und Schleim entstanden. Als traumatisches Moment ist wohl die Kanüle zu betrachten. Was den Mechanismus der Asphyxie anlangt, so wurde die teilweise Verlegung des linken Bronchialbaumes offenbar gut vertragen, weil die rechte Lunge vikariierend eintrat. Es löste sich zunächst Stück 1, schob sich zum linken Bronchus heraus und verlegte auf der Höhe der Bifurkation den rechten Bronchus (vgl. das oben genannte Hindernis); seine Entleerung schaffte Ruhe, bis das am nächsten Morgen nachrückende Stück 2 das gleiche Bild hervorrief.

Sind wir imstande solche Konkrementbildungen zu verhindern?

---

20) **Ebner.** Stumpfe Bauchverletzung mit Pankreasverletzung.

(Deutsche med. Wochenschrift 1907. Nr. 9.)

4 Stunden nach der Verletzung (Fall auf den Bauch) wurde bei der 52jährigen Pat. die Laparotomie gemacht. Es fanden sich drei große, die Leber fast völlig durchsetzende Rupturen des rechten Lappens links neben der Gallenblase. Durch Catgutnähte wurden dieselben geschlossen, bis die Blutung stand. An dem Magen fand sich ein kleiner Serosariß, der übernäht wurde, und an einer Dünndarmschlinge ein winziges Hämatom. Das Lig. hepato-gastricum war stark mit Blut durchtränkt. Durch dasselbe gelangte man auf das Pankreas, das in Fünfmarkstückgröße gequetscht war. Tamponade. Am 5. Tage Exitus. Bei der Sektion fanden sich außer dem nekrotischen Zerfall der Bauchspeicheldrüse zahlreiche Fettnekrosen in der Umgebung des Tampons, Darmlähmung ohne eine Spur bakterieller Peritonitis und an der Leber im ganzen Bereich der genähten Rupturen an ihrer unteren Fläche, wo sie mit dem Tampon in Berührung kam, Nekrosen als Einwirkung des Pankreassaftes. **Borchard** (Posen).

21) **L. Bornhaupt.** Zur Kasuistik der sogenannten akuten Pankreatitis.

(v. Langenbeck's Archiv Bd. LXXXII. Hft. 1.)

B. schildert zwei Fälle von akuter Pankreatitis, die, wie die meisten der bekannt gewordenen gleichen Krankheitsfälle, unter dem Bilde des Darmverschlusses verliefen und beide, trotz operativen Eingriffes, zum Tode führten. Klinisch trat am meisten das vollständige Fehlen der Peristaltik bei auffallender Darmschlaff-

heit hervor. Verf. bespricht an der Hand der in der Literatur niedergelegten Fälle die Symptomatologie, Differentialdiagnose und operative Therapie des Leidens. Mit Recht empfiehlt er, daß man, wie schon Hahn vorgeschlagen hat, bei der Operation sich nicht damit begnügen soll, die Flüssigkeit aus der Bauchhöhle herauszulassen, sondern rät, für Entspannung der Gewebe in der Umgebung der erkrankten Drüse zu sorgen. In der Tat dürfte das der Hauptpunkt in der operativen Behandlung der Pancreatitis acuta sein. **E. Siegel** (Frankfurt a. M.).

22) **Thelemann.** Über akzessorisches Pankreas in der Magenwand.

(Deutsche Zeitschrift für Chirurgie Bd. LXXXV. p. 692.)

Bei einer wegen chronischem Choledochusverschlusses in der Küster'schen Klinik behandelten 64jährigen Frau fand sich bei der Operation nach vollendeter Choledocholithotomie eine flache, weiche, doppeltbohnengroße Geschwulst in der vorderen Wand des übrigens nicht verengten Pylorus, die exstirpiert wurde (Tod an Peritonitis und Pneumonie). Sie bestand aus typischem Pankreasgewebe (vgl. die beigegebenen Figuren). Der Beschreibung des Falles fügt T. eine Sammlung anatomischer Notizen aus der Literatur an, die sich auf die akzessorischen Pankreasbildungen und die Entwicklungsgeschichte des Pankreas usw. beziehen.

Meinhard Schmidt (Cuxhaven).

23) **Jaboulay.** Cancer de la tête du pancréas.

(Province méd. 1907. Nr. 4.)

Die Symptome, welche das Pankreaskarzinom macht, bestehen in starkem, fortschreitendem Ikterus, in zunehmender Kachexie und in Vergrößerung der Gallenblase bei normaler Leberdämpfung. Diesem Schema entsprach jedoch der Fall nicht, da die Leber hypertrophisch und die Kachexie nicht progredient war. Trotzdem wurde die Wahrscheinlichkeitsdiagnose gestellt. Die ausgeführte Probelaparotomie schloß mit der Cholecystogastroanastomose der Pars praepylorica.

A. Hofmann (Karlsruhe).

24) **A. B. Arapow.** Zur Behandlung der Arthritis acuta mit Stauungshyperämie nach Bier.

(Russki Wratsch 1907. Nr. 12 u. 13.)

A. bringt sieben Fälle von gonorrhoischer Arthritis mit folgenden Ergebnissen: Wichtig ist möglichst frühe Diagnose und Beginn der Stauung. Im akuten Stadium mit hoher Temperatur und Schmerzen wird täglich für 10—20 Stunden gestaut, später ist aktive Hyperämie (Wärme, Massage) nützlich. Anlegung von Schienen ist schädlich; nach 3—4 Tagen kann man zu Bewegungen und leichter Massage übergehen; die Behandlung nach Bier gibt glänzende Resultate. Ferner stellt A. auf Grund von 14 Fällen eitriger Gelenkentzündung folgende Schlußfolgerungen auf: die Stauung lindert die Schmerzen, macht daher den Schienenverband überflüssig. Sie wirkt bakterizid; der Eiter, anfänglich grün, wird blutig, serös, nimmt endlich den Charakter reiner Synovialflüssigkeit an. Die Temperatur fällt rasch; bei großem Exsudat muß man dasselbe durch Punktion — ohne Spülung — entfernen. Nützlich ist die Anwendung von Saugnäpfen; die Behandlung nach Bier erzielt vollständige Heilung mit voller Funktion der Gelenke. Die Krankengeschichten werden durch Temperaturkurven illustriert.

E. Gückel (Wel. Bubny, Poltawa).

25) **G. Hirschel.** Zur Kasuistik der Spontangangrän der oberen Extremitäten.

(Beiträge zur klin. Chirurgie Bd. LII. p. 182.)

Die spontane Gangrän der oberen Extremität ist an sich selten und in ihrer Ätiologie ebenso verschieden wie wenig erforscht. Häufiger als die senile und embolische Gangrän scheint der im Anschluß an akute Infektionen besonders bei

älteren Individuen auftretende Brand zu sein, der meist auf autochthoner Arterienthrombose beruht.

Von zwei einschlägigen Beobachtungen der Heidelberger Klinik betraf eine eine 63jährige Frau, bei welcher nach Ablauf einer Appendicitis eine Gangrän des Zeigefingers, vermutlich embolischer Ätiologie, entstand. Dagegen ließ sich bei einem 44 Jahre alten Pat. mit Gangrän der ganzen rechten Hand feststellen, daß es sich nicht um Embolie, sondern um einen endarteriitischen, vielleicht luetischen Prozeß mit nachfolgender Thrombose handelte. **Reich** (Tübingen).

26) **Anglada** et **Roger.** Kyste lymphatique traumatique du biceps.
(Province méd. 1907. Nr. 4.)

Beschreibung einer walnusgroßen Cyste im Biceps mit lymphatischem Inhalt, welche exstirpiert wurde. Verff. führen diese Cyste auf ein Trauma zurück. Die Wandung bestand aus Bindegewebe, so daß eine Ruptur eines Lymphgefäßes angenommen werden muß. **A. Hofmann** (Karlsruhe).

27) **Magenau.** Verlegung der Art. brachialis durch Abknickung bei komplizierter Epiphysenlösung am unteren Humerusende.
(Beiträge zur klin. Chirurgie Bd. LII. p. 590.)

Die im Titel ausgesprochene seltene Zirkulationsstörung bei einem 8 Jahre alten Knaben war dadurch zustande gekommen, daß ein Adventitiafetzen in der zackigen Bruchlinie fixiert war und so eine völlige Verlegung der Lichtung infolge fast rechtwinkliger Knickung der Art. brachialis bedingte. Während die Extension der Fragmente auch nach Resektion des vorstehenden Bruchstückes nicht vermocht hatte die Fixation der Arterie zu beseitigen, ließ sich dies nach ausgedehnter Freilegung mit der Pincette leicht bewerkstelligen mit dem Erfolg, daß sich die Blutzirkulation in dem peripheren Abschnitt sofort wieder herstellte. Die Wundheilung war eine anstandslose, während die Epiphysenlösung, die mit Kompressionsbruch der Trochlea kompliziert war, mit leichter Deformität und Funktionsstörung konsolidierte.

Diese Beobachtung fordert dazu auf, in ähnlichen Fällen frühzeitig aktiv einzugreifen. **Reich** (Tübingen).

28) **M. Hirsch.** Über isolierte subkutane Frakturen einzelner Handwurzelknochen.
(Deutsche Zeitschrift für Chirurgie Bd. LXXXVI. p. 135.)

Über die Arbeit, welche H. auf der vorigen Naturforscherversammlung vorgetragen hat, findet sich in unserem Blatte p. 1289 vorigen Jahrganges bereits ein gut orientierendes Selbstreferat des Autors, auf welches wir verweisen. Der vorliegenden Veröffentlichung sind Röntgenogramme, freilich nur teilweise von genügender Deutlichkeit, beigegeben. **Meinhard Schmidt** (Cuxhaven).

29) **Sénéchal.** Sur un cas de subluxation isolée du scaphoide du poignet.
(Gaz. des hôpitaux 1906. Nr. 27.)

Bei den isolierten Verrenkungen oder Brüchen der Handwurzelknochen rät S., nicht den ganzen Knochen zu exstirpieren, sondern nur das hindernde Stück davon zu entfernen. Er hat folgenden Fall beobachtet.

Pat. war vor 15 Jahren auf die rechte Hand gefallen. Als die Schwellung des Handgelenkes — er wurde wegen Distorsion behandelt — zurückging, blieb am Handrücken ein harter Vorsprung zurück. In der Tat fand sich am dorsalen Radialrande des Gelenkes ein haselnußgroßer, harter Vorsprung, der bei Extension der Hand gegen den Radius stieß. Distal vom Processus styloideus radii fand sich eine Vertiefung, die eine Kleinfingerkuppe aufnahm. Die Beschwerden waren beträchtlich, schnelle Ermüdung und Schwellung der Hand, die ihn zu häufigen Arbeitspausen nötigten.



Die Röntgenphotographie bestätigte die Diagnose. Nach Abtragung des vorspringenden Knochenstückes wurde die Funktion der Hand unter Massage wieder gut.

V. E. Mertens (Breslau).

30) **E. Boerner.** Beiträge zu den Frakturen der Metacarpalknochen.

(Deutsche Zeitschrift für Chirurgie Bd. LXXXVI. p. 267.)

B. beobachtete folgende zwei Fälle.

1) Junger Artillerieoffizier nimmt mit dem Pferd ein Hindernis und stößt beim Sprunge mit der linken, die Zügel führenden Faust gegen den Sattel, die Metacarpalköpfchen auf den Sattelknopf treffend. Als Ursache der hierauf folgenden Beschwerden (Schwellung, Schmerz, Handschwäche) ergab sich 14 Tage später durch Röntgen ein ausgedehnter Längsbruch des III. Metacarpus, beginnend in der Basis im Carpo-Metacarpalgelenk (nicht, wie im Original steht, im Metacarpo-Phalangealgelenk), leicht radialwärts ziehend und dicht oberhalb des Metacarpusköpfchens auf der Radialseite endigend. Genesung unter Massagebehandlung. Eine so ausgedehnte Längsfraktur von Mittelhandknochen hat B. in der Literatur nicht notiert gefunden.

Fall 2. Ein Unteroffizier gleitet auf der Straße aus und droht zu fallen; um dies zu verhindern, streckt er die rechte Hand mit steifgehaltenem Zeigefinger vor und berührt mit letzterem, ohne völlig hinzustürzen, ziemlich kräftig das Steinpflaster. Die Verletzung imponierte zunächst als Distorsion, doch zeigte nach 14 Tagen das Röntgenbild in der Diaphyse des II. Metacarpus eine schraubenförmige, von radialwärts nach ulnarwärts verlaufende (rechtsspiralige) Bruchlinie.

Kurze Anziehung der Literatur, die zum Schluß in einem 21 Nummern zählenden Verzeichnis zusammengestellt ist. **Meinhard Schmidt** (Cuxhaven).

31) **B. Bauer.** Eine bisher nicht beobachtete kongenitale, hereditäre Anomalie des Fingerskeletts.

(Deutsche Zeitschrift für Chirurgie Bd. LXXXVI. p. 252.)

Beobachtung aus v. Mosetig's Klinik. Als zufälligen Befund sah man bei einem 15jährigen Jungen beiderseits eine Verkümmerung des kleinen Fingers, beruhend auf einer Mißbildung der II. Phalanx. Dieselbe ist abnorm kurz und besitzt die Gestalt eines Trapezes, dessen längste Seite auf der Ulnarseite sitzt, so daß der Finger in dem Mittelgliede ulnarwärts konvex gebogen erscheint. Im Röntgenbild ist ersichtlich, daß an der betreffenden Phalanx eine getrennte Epiphyse, wie es normal wäre und auch an den übrigen Fingern der Fall ist, nicht mehr vorhanden ist. Auch scheinen statt einer basalen zwei Epiphysen — oben und unten — vorhanden gewesen, die Diaphyse aber in ihrem Längenwachstum zurückgeblieben zu sein. Interessant ist die aus dem beigegebenen Stammbaum des Pat. ersichtliche große Heredität des Leidens.

Meinhard Schmidt (Cuxhaven).

32) **Rupfle.** Ein Fall von Arteriitis obliterans ascendens nach einem Trauma.

(Münchener med. Wochenschrift 1907. Nr. 5.)

35jähriger gesunder Mann hatte nach heftigem Aufschlagen der Fingerspitzen der rechten Hand gegen eine Tischkante starke Druckempfindlichkeit in den Nagelgliedern verspürt. Dazu trat allmählich ein Gefühl von Abgestorbensein und Schmerzen bis zur Mittelhand, weiter bis zum Handgelenk, Unterarm und Oberarm, besonders in der kalten Jahreszeit; bei Schleuderbewegungen, bei Wärme und Tieflage des Armes besserten sich für kurze Zeit die Beschwerden. Objektiv fand sich Obliteration der Art. radialis und ulnaris; in der Brachialis war der Puls nur schwach zu fühlen. Andere Ursachen als das Trauma waren nicht nachweisbar.

Kramer (Glogau).



33) **W. Blodgett.** Case of congenital hypertrophy of leg.
(Amer. journ. of orthop. surg. Vol. IV. Nr. 3.)

Das 2 Jahr alte Mädchen läuft mit nur geringer Unregelmäßigkeit im Gange einher. Das ganze linke Bein ist hypertrophiert. Im Röntgenogramm ist eine Hypertrophie der Epiphysen zu konstatieren; die Beckenknochen sind nicht mit betroffen.

A. Hofmann (Karlsruhe).

34) **Cruchet et Richaud.** Hypertrophie congenitale.
(Province méd. 1907. Nr. 9.)

Beschreibung eines Falles von riesiger Hypertrophie des linken Beines, kombiniert mit einer solchen der linken Thoraxhälfte. Der Riesenwuchs bestand vornehmlich in einer Hypertrophie des subkutanen Fettgewebes. Das Kind war zurzeit 15 Monate alt. Differentielldiagnostisch gegenüber einer Elephantiasis war die Verlängerung der Extremität von Belang. . **A. Hofmann** (Karlsruhe).

35) **Sherren.** A case of secondary suture of the great sciatic nerve.
(Brit. med. journ. 1907. Februar 16.)

Der erste Fall bot Gelegenheit, die Bedeutung des Ichiadicus bei der Vermittlung der drei von Head und S. beschriebenen Empfindungsarten, der Tiefensensibilität, der protopathischen, der epikritischen Sensibilität (ref. im Zentralblatt Nr. 15 1906) zu erforschen. Ein Mann kam 4 Jahre nach einer Schußverletzung des N. ischiadicus wegen perforierender Ulcera des betroffenen Beines zur Behandlung. Das Geschoß hatte den Nerven am unteren Ende des Plexus durchtrennt, eine Eiterung verursacht und war mit dem Eiter zugleich entfernt worden. S. führte die Nervennaht aus und beobachtete 6 Wochen später den ersten Beginn der wiederkehrenden Sensibilität; nach 6 Monaten war die Empfindung in allen drei Arten fast ganz wiedergekehrt. Betreffs Technik des Eingriffes und Einzelheiten neurologischer Art muß auf das Original der sehr interessanten Arbeit hingewiesen werden. **Weber** (Dresden).

36) **E. Wolff.** Zur Luxatio femoris centralis.
(Beiträge zur klin. Chirurgie Bd. LII. p. 561.)

Die zwei mitgeteilten Fälle von Luxatio femoris centralis boten im allgemeinen die typischen Symptome: Außenrotation des Beines, Verkürzung des Beines mit Hochstand der Trochanterspitze und Abflachung der Trochantergegend. Es fehlten die leichte Redressionsmöglichkeit des außen rotierten Beines und die Tastbarkeit des Schenkelkopfes vom Mastdarm aus. Dagegen bestand in dem einen Fall ein subperitoneales Hämatom mit leichter peritonitischer Reizung. Eine exakte Diagnose gestattet in der Regel erst das Röntgenbild, das auch die Stellung des Kopfes zur gebrochenen Pfanne erkennen läßt. Kompliziert war der eine Fall durch eine Fraktur des Schambeines.

Für die Reposition der Verrenkung ist Längszug mit Übergang in Abduktion das rationellste Verfahren, womit in dem frischen Fall ein anatomisch und funktionell vorzügliches Resultat erreicht wurde; zur Extensionsbehandlung nach gelungener Reposition sind 5—6 Wochen erforderlich; eine frühere Abnahme verschlechtert das Resultat. Für das Zustandekommen zentraler Hüftverrenkungen bildet Multiplizität der Traumen keine notwendige Voraussetzung, vielmehr erfolgten beide Fälle des Verf.s durch einmaliges Trauma, Fall seitlich auf den Trochanter und seitliche Kompression der Hüfte. Durch jugendliches Alter (18 resp. 21 Jahre) scheint eine verminderte Widerstandsfähigkeit des Beckens in der Pfannengegend bedingt zu werden. **Reich** (Tübingen).

37) **Bülow-Hansen.** Über die Behandlung der Luxatio coxae congenita.
(Nord. med. Arkiv Bd. XXXVIIII. Abt. I. Nr. 15.)

In einem vor dem 6. nordischen Chirurgenkongreß gehaltenen Vortrage legt Verf. seine Erfahrungen über das genannte Thema nieder. Zuerst gibt er eine

geschichtliche Skizze über die Paci-Lorenz'sche unblutige Methode und die von verschiedenen Operateuren errungenen Resultate. Seine eigene Statistik umfaßt 55 Repositionen an 42 Pat; 29 mit einseitiger und 13 mit doppelseitiger Luxation. Bei 24 dieser Pat. war zurzeit des Vortrages die Behandlung abgeschlossen. Die älteste einseitige Luxation betraf ein Mädchen von 17 Jahren, die älteste doppelseitige einen Knaben von 7½ Jahren, die jüngste Behandelte war 2 Jahr alt. Resultat der Behandlung: Bei einem mittleren Alter von 6 Jahren unter 24 Pat. bei 12 = 50% ideale anatomische Stellung, bei 8 = 33,33% eine Repositio excentrica. Also im ganzen gute anatomische Stellung in 83,33%. Bei 3 Pat. ereignete sich eine Transposition nach vorn und bei einem eine Reluxation nach vorn oben.

Im Vergleich mit den bis dahin veröffentlichten Statistiken zeigen die angeführten Zahlen eine erkenntliche Zunahme der idealen Resultate. Daß die niedrigsten Altersklassen die hübschesten anatomischen und funktionell vollkommensten Resultate geben, wird von neuem bestätigt. Daß man aber auch bei einem 17jährigen funktionell ausgezeichnete Resultate erreichen kann, ist besonders bemerkenswert. Sonst setzt auch Verf. die obere Altersgrenze für die doppelseitige Luxation auf 7 bis 8 und für die einseitige auf 15 Jahre.

Die Technik der Reposition und der Retention wird dann ausführlich besprochen und einige vom Verf. vorgenommenen Modifikationen besonders hervorgehoben. Von Unfällen bei der Behandlung hat Verf. folgende zu bedauern: Ein 7jähriger Pat. mit doppelseitiger Luxation starb 1½ Tage nach der Reposition (Herzparalyse: Chloroform), 1mal Fraktur des Collum, 1mal Epiphysenlösung mit Reluxation; einigemal Paresen und Paralysen, die später wieder schwanden.

Am Ende der Arbeit hebt Verf. die Leistungen der Röntgenographie sowohl in der Diagnostik als auch in der Behandlung hervor.

Hansson (Cimbrishamn).

38) **Galeazzi** (Mailand). On coxa valga.

(Amer. journ. of orthop. surg. Vol. IV. Nr. 3.)

Verf. beschreibt zwei Fälle von Coxa valga bei einem 12- und 13jährigen Mädchen, bei welchen er die Osteotomie des Schenkelhalses an der Basis mit Erfolg ausgeführt hat. Die Nachbehandlung leitete er unter mäßiger Extension ein und prüfte so lange den Stand des Trochanter mittels Röntgenaufnahme, bis er normale Stellung erreichte. Sodann wurde ein Gipsverband angelegt. Die Operation verläuft extrakapsulär. In beiden Fällen wurde prima intentio erzielt.

A. Hofmann (Karlsruhe).

39) **J. K. Young.** Coxa valga or collum valgum.

(Amer. journ. of orthop. surg. Vol. IV. Nr. 3.)

Verf. beschreibt fünf Fälle von Coxa valga, welche Kinder im Alter von 8, 4 und 2 Jahren betrafen. Ätiologisch kamen Schenkelhalsfraktur, Epiphysenlösung, tuberkulöse ankylosierende Kniegelenksentzündung und Zangengeburt in Steißlage in Betracht. Die therapeutischen Maßnahmen bestanden in Tenotomie und Gipsverband bei überkorrigierter Stellung. **A. Hofmann** (Karlsruhe).

40) **M. v. Brunn.** Über ein Fibrom des äußeren Meniscus des Kniegelenkes.

(Beiträge zur klin. Chirurgie Bd. LII. p. 610.)

Bei einem 18 Jahre alten Mädchen, das seit 2 Jahren stechende Schmerzen im Kniegelenk beim Gehen, seit 1½ Jahren eine zunehmende Schwellung an der Außenseite des Gelenkes bemerkte und zuletzt kaum mehr auftreten konnte, fand sich bei völlig normalem Zustande der übrigen Organe eine Kniegelenkkontraktur, ein geringer Grad von Wackelgelenk und an der Außenseite genau dem Gelenkspalt entsprechend eine taubeneigroße, höckerige, knorpelharte Geschwulst. Das Röntgenbild zeigte eine Auseinanderdrängung der äußeren Kondylen vom Oberschenkel und Schienbein bei normalem Knochenbild durch eine eben schatten-

gebende Geschwulst. Die Diagnose wurde daher auf Geschwulst des Meniscus gestellt.

Bei der Operation fand sich eine den lateralen Meniscus ersetzende und dessen Form genau nachahmende Geschwulst, die scharf umschrieben und nur mit der Gelenkkapsel im Zusammenhang zwischen den äußeren Kondylen gelegen war. Die Gelenkknorpel zeigten außer geringfügigen Usuren keine Veränderung. Nach Exstirpation der Geschwulst erfolgte anstandslose Heilung und vollständige Wiederherstellung der Funktion. Die mikroskopische Untersuchung ergab Reste eines normalen Meniscus, dessen Gewebe kontinuierlich überging in ein stellenweise ziemlich kernreiches Bindegewebe. Die Geschwulst mußte daher als Fibrom des Meniscus bezeichnet werden und stellt als solches ein Unikum dar.

Reich (Tübingen).

41) **Szczypiorski.** Amputation ostéo-plastique fémoro-rotulienne de Gritti avec suture métallique des deux os.

(Gaz. des hôpitaux 1906. Nr. 122.)

S. bringt zu den 12 alten 17 neue Fälle (5 eigene). Alle beweisen die Güte des Verfahrens, insofern durchweg tragfähige Stümpfe erzielt wurden. Der 1 mm starke Silberdraht wird durch die ganze Dicke jeden Knochens geführt.

V. E. Mertens (Breslau).

42) **A. Bloch.** Über Amputationen des Oberschenkels nach Gritti.

(v. Langenbeck's Archiv Bd. LXXXII. Hft. 2.)

Im Krankenhaus am Urban in Berlin wurden seit 1890 im ganzen 35 Amputationen nach Gritti ausgeführt. 29 Pat. genasen, und von diesen erzielten 25 eine Prima intentio. Bei 14 Fällen, die einer Nachuntersuchung unterworfen werden konnten, wurde 10mal ein tadelloser Stumpf konstatiert, was Form und Funktionsfähigkeit anlangt. Diese guten Resultate betrafen jene Fälle, wo eine primäre Heilung erzielt worden war, während die weniger guten, zum Teil atrophischen oder mit stalaktitenartigen knöchernen Fortsätzen versehenen Stümpfe bei jenen Leuten zu finden waren, bei denen langwierige Eiterungen die Heilung verzögert hatten, oder die Patella sekundär hatte entfernt werden müssen. Die periostalen entzündlichen Exostosen lagen meist unter der Haut, so daß eine starke Empfindlichkeit der Narbe vorhanden war. Unter den Nachuntersuchten befanden sich sowohl Kinder wie Greise. Bei den ersteren war die gefürchtete spätere Konizität und Prominenz des Knochenstumpfes vermieden worden. Die eigene gute Gefäßversorgung der Kniescheibe und ihres Hautlappens hatte auch in spätem Alter und bei Arteriosklerotischen zu glatter Anheilung der Patella geführt und das Zustandekommen eines guten gebrauchsfähigen Stumpfes gefördert. Verf. hält die Patella für durchaus geeignet, eine größere Drucklast zu ertragen. Die guten Erfolge der Gritti'schen Operation sind allerdings auch zum Teil der rationellen Nachbehandlung zuzuschreiben, die im ganzen nach der Methode von Hirsch geleitet wurde.

Die Grundbedingung für Anwendung der Gritti'schen Amputation ist eine lebensfähige Wundfläche. Sie ist deshalb nach schweren hohen Quetschungen des Unterschenkels kontraindiziert, weil in diesen Fällen meist die Aussicht auf primäre Wundheilung fehlt; es kommen dann die anderen Verfahren, wie Exartikulatio genu usw., in Betracht. **E. Siegel** (Frankfurt a. M.).

43) **M. v. Brunn.** Über Gefäßverletzungen bei traumatischen Epiphysenlösungen.

(Beiträge zur klin. Chirurgie Bd. LII. p. 594.)

Verf. teilt einen seltenen Fall von traumatischer Epiphysenlösung am unteren Oberschenkelende mit, der in der v. Bruns'schen Klinik zur Beobachtung kam bei einem 5jährigen Jungen, der mit beiden Beinen zwischen die Speichen eines sich in Bewegung setzenden Wagens geraten war. Die Epiphysenlösung war kom-

pliziert durch Biegungsbruch beider Oberschenkel und rechtsseitigen Beckenbruch. Außerdem bestand eine große Weichteilwunde in der Kniekehle, die ihre Entstehung vermutlich ebenso wie die Epiphysenlösung einer Hyperextension des Beines in der Kniegelenksgegend verdankte. Wie das Röntgenbild und später das Präparat zeigte, war die untere Oberschenkelepiphyse mit der Gelenkfläche nach vorn auf die Vorderseite des Diaphysenendes gerutscht und nach 3 Wochen daselbst angewachsen.

Ist diese Epiphysenlösung nach Art des Traumas, Entstehungsmechanismus, Art der Dislokation und Lokalisation eine der relativ gewöhnlichsten, so ist sie eine Seltenheit wegen der begleitenden Gefäßverletzung. Wie die Herabsetzung der Temperatur und Sensibilität von Anfang an befürchten ließ, entwickelte sich nämlich alsbald eine mummifizierende Gangrän des Unterschenkels, die zusammen mit schwerer Infektionsgefahr nach 3 Wochen die Indikation abgab, den Oberschenkel an der Bruchstelle abzusetzen. Es erfolgte rasche Heilung.

Das Präparat zeigte nun, daß genau dem hinteren scharfen Rande des nach hinten verschobenen Diaphysenendes entsprechend Intima und Media der Arteria poplitaea quer durchtrennt, nach innen aufgerollt und 1 cm retrahiert waren. Die Adventitia war bis auf einen kleinen Defekt an der Vorderseite erhalten. Die Enden waren durch kleine Thromben verstopft. Die Vena poplitaea war unversehrt, wenn auch vermutlich etwas komprimiert. Das Ausbleiben der Herstellung eines Kollateralkreislaufes ist erklärt durch die gleichzeitige Venenkompression und die Zirkulationsstörung infolge des Oberschenkelbruches.

Dieser Fall von Riß der inneren Arterienseite bei traumatischer Epiphysenlösung ist der zweite seiner Art, soweit sichere Mitteilungen in Betracht kommen.

Im Anschluß hieran werden die zahlreichen Arten von Gefäßverletzung im Anschluß an Epiphysenlösung (einfache, durch Reposition der Bruchstücke behobene, sowie dauernde Kompression der Gefäße ohne Kontinuitätstrennung, partielle oder totale Zerreißung der Arterie ohne oder zusammen mit gleichartiger Verletzung der Vene, sekundäre Hämorrhagien und Aneurysmenbildung) besprochen und an Literaturbeispielen erläutert. **Reich** (Tübingen).

44) R. Lewisohn. Zur Frage der Naht bei Patellarfrakturen.

(Beiträge zur klin. Chirurgie Bd. LII. p. 197.)

In der Heidelberger Klinik kamen in den letzten 27 Jahren 40 Kniescheibenbrüche zur Beobachtung; im Gegensatze zu anderen Statistiken handelte es sich 34mal um direkte Frakturen, nur 4mal sicher um indirekte; Refraktur wurde 2mal beobachtet. In den allermeisten Fällen waren es einfache Quer- und nur 4mal Splitterbrüche; doch hat die Anwendung des Röntgenverfahrens zur Frakturdiagnostik eine Verschiebung dieses Verhältnisses gebracht.

Bei 31 konservativ behandelten Fällen war bis zu der Entlassung die Diastase 6mal kleiner, 3mal größer geworden, 6mal vollkommene Konsolidation eingetreten. Unter den 1—20 Jahre später nachuntersuchten 26 Fällen finden sich 8 operierte, bei denen 6mal eine Konsolidation der Fragmente (in der Hälfte knöchern) und 2mal ein Ausbleiben der Konsolidation infolge Durchschneidens der Silberdrahtnähte zustande gekommen war.

Bei den 18(?) nicht operierten Nachuntersuchungsfällen war 3mal knöcherne Heilung, 11mal eine Diastase von ursprünglicher Größe und 3mal eine Zunahme der Diastase zu verzeichnen.

Die Kniescheibennaht wurde stets mit versenktem Silberdraht ohne Drainage ausgeführt, mitunter durch Kapselnähte gestützt. Der Silberdraht wurde mehrmals nachträglich entfernt.

Die konservative Behandlung besteht in den ersten 3 Tagen in Kompressionsverbänden, Schienenlagerung und Gelenkpunktion. Hiernach wird unter Kontrolle der Röntgenstrahlen durch dachziegelförmige Heftpflasterstreifen eine Korrektur der Bruchstücke angestrebt, der Quadriceps durch Hochlagerung entspannt und sorgfältig massiert.

In funktioneller Hinsicht hatten die Hälfte der konservativ behandelten Fälle

trotz Diastase der Bruchstücke eine vorzügliche Leistungsfähigkeit, trotzdem darunter nur 2 eine knöcherne Konsolidation der Fragmente aufzuweisen hatten.

Von den genähten Brüchen hatten 2 trotz knöcherner Vereinigung eine schlechte Funktion, eine gute hatten nur 3 Fälle, und von diesen gerade 2 mit Diastase geheilte.

Nach diesen Befunden muß man schließen, daß anatomisch ideale Heilung keineswegs gleichbedeutend ist mit guter Funktion; vielmehr waren die konservativ behandelten, meist ohne knöcherne Verbindung geheilten Fälle den operativ behandelten funktionell überlegen.

Verf. kann daher die Forderung nicht anerkennen, in allen Fällen die Knochennaht auszuführen, bei welchen die Dehiszenz der Fragmente bei konservativer Behandlung eine knöcherne Heilung nicht wahrscheinlich macht.

Reich (Tübingen).

45) **H. Jacobsthal.** Über die in der Adoleszenz auftretende Verdickung der Tuberositas tibiae.

(Deutsche Zeitschrift für Chirurgie Bd. LXXXVI. p. 493.)

Von der oberen Tibiaepiphyse entwickelt sich durchschnittlich mit 13 bis 15 Jahren ein sog. schnabelförmiger Fortsatz, welcher sich über die Vorderfläche der Tibia herüberlegt, wie die aus dem Munde herausgestreckte Zunge über Unterlippe und Kinn, und schließlich sich im 15. Jahre mit einem ihm entgegenwachsenden Knochenkern an der Stelle der Tuberositas tibiae vereinigt. Frakturen dieses schnabelförmigen Fortsatzes sind in 10 Fällen sicher diagnostiziert beschrieben. J. veröffentlicht aus der Jenenser Klinik drei Fälle, die, diesen Frakturen symptomatisch durchaus gleichend, wegen sicher ausschließbaren Traumas nicht als solche, sondern als abnorme Knochenentwicklung mit periostaler Knochenauflagerung bzw. Knochenverdickung wohl infolge pathologischer Vorgänge an der Knorpelknochengrenze auffaßbar erscheinen.

Es handelt sich um halbwüchsige Jungen, mit sehr chronischen Schmerzen in den übrigens normalen Knien behaftet, deren Sitz die Tuberositas tibiae ist. Letztere zeigt äußerlich einen stärkeren Vorsprung als normal und mittels Röntgen manche Abweichungen des schnabelförmigen Fortsatzes, als unregelmäßige Begrenzung, Knochenauflagerungen usw. Der Verlauf war stets chronisch, er kann sich über 1 Jahr lang hinziehen. Trotzdem erscheint die Prognose gut; die Schmerzen schwinden schließlich mit Eintritt der Verschmelzung von Epiphysenfortsatz und Diaphyse, wenn auch die Prominenz der Tuberositas tibiae zurückbleibt.

In drei ferner berichteten, den ersten zum Teil ähnlichen Fällen fanden sich bei jungen Männern ebenfalls am oberen Tibiaende Knochenverdickungen größerer Dimension, fast exostosenartig, die aber nicht wie in den Fällen der ersten Gruppe am Ansatzpunkt der Quadricepssehne, sondern oberhalb desselben saßen, ebenfalls mit dauernden Schmerzen verbunden, aber in zwei Fällen nach einem Trauma (Anprall eines Stückes Holz gegen das Knie, Stoß des Knies gegen einen Sprungkasten beim Turnen) entstanden waren. Die Diagnose war nicht immer leicht, einmal wurde an malignen Tumor gedacht. Röntgenaufnahme wird hier meist aufklären. Abmeißelung der Exostosen führte in allen drei Fällen zur Heilung.

Meinhard Schmidt (Cuxhaven).

46) **O. Hildebrand.** Tendovaginitis chronica deformans und Luxation der Peronealsehnen.

(Deutsche Zeitschrift für Chirurgie Bd. LXXXVI. p. 526.)

H. behandelte einen Kavallerieoffizier wegen doppelseitiger Luxation der Peronealsehnen mittels Naht des geplatzten Retinaculum und Überpflanzen eines König'schen Knochenlappens. Eigentümlich war das anatomische Verhalten der Sehnenscheide, welche unregelmäßig teils verdickt, teils verdünnt, dabei aufgefasert und lappig war. Mikroskopisch fand sich sklerotische Bindegewebsdegeneration

mit Aufquellung, Auffaserung und kleinzelliger Infiltration um die Gefäße, so daß der Krankheitsprozeß an die Befunde bei Arthritis deformans oder bei verhärteten Schleimbeuteln erinnert. Ätiologisch erklärt sich das Leiden durch das beim Reiten erfolgende Reiben der stark gespannten Sehnen gegen ihre Scheide, die hierdurch auch schließlich barst und die Sehnen vortreten ließ. Der Erfolg der Operation ließ nichts zu wünschen. **Meinhard Schmidt** (Cuxhaven).

47) **Schrecker.** Die Heilungsresultate der Unterschenkelbrüche bei Anwendung der Bardenheuer'schen Extensionsmethode.

(Deutsche Zeitschrift für Chirurgie Bd. LXXXVI. p. 547.)

Diese neueste Berichterstattung über die Resultate Bardenheuer's bei Behandlung der Unterschenkelbrüche mit seiner Extensionsmethode ergibt folgende Zahlen:

	Zahl	Völlig erwerbsfähig	Dauerrentner
Beide Unterschenkelknochen	40	36 = 90%	4 = 10%
Schienbein	16	14 = 87,5%	2 = 12,5%
Wadenbein	7	6 = 85,7%	1 = 14,3%
Brüche eines Knöchels	99	99 = 100%	0 = 0%
Brüche mehr als eines Knöchels	67	65 = 97,1%	2 = 2,9%

Für sämtliche Unterschenkelbrüche ergibt sich also eine Wiederherstellung der Erwerbsfähigkeit in 96,1% der Fälle (bei Jottkowitz nach S.'s Berechnung in 84,5%, bei Sauer in 76,6%). Andere Parallelstatistiken sind, wie schon aus letzter Notiz ersichtlich, zum Vergleich herangezogen. Zum Schluß wird die Technik der benutzten Verbände kurz beschrieben unter Beigabe von zwei Figuren.

Meinhard Schmidt (Cuxhaven).

48) **Reismann.** Ein Fall von Luxatio pedis sub talo. Die Bewegungen des Fußes im Tarsus, der Luxationsmechanismus. Die Distorsion. Das Choparth'sche Gelenk.

(Deutsche Zeitschrift für Chirurgie Bd. LXXXVI. p. 224.)

R.'s Fall betrifft die veraltete Luxation eines 18jährigen Mädchens, welches, auf einem Handschlitten bergab fahrend, mit ausgestrecktem Bein und mit dem plantarflektierten und supinierten Fuß gegen einen Baum gestoßen war. Von dem vorbehandelnden Arzte war der unreponierte Fuß eingegipst worden; der Verband hatte 5 Wochen gelegen, und erst nach weiteren 6 Wochen, während welcher keine Behandlung stattfand, gelangte Pat. in R.'s Hände. Der Fuß stand in Plantarbeugung und Supination. Vorfuß stark geschwollen, in der Fußgelenkgegend der luxierte Taluskopf sichtbar, welcher, wie Röntgen zeigt, auf dem hinteren Teile des Würfelbeines reitet. Talusexstirpation, glatte Wundheilung mit Erreichung von Gehfähigkeit ohne Stütze bei in geringem Grade möglicher Plantar- und Dorsalflexion, aufgehobener Pro- und Supination.

Dem eigenen Falle läßt R. ausführliche Allgemeinbetrachtungen über Physiologie der Fußgelenksbewegungen und Theorie der Fußdistorsion und Luxation folgen. Er lehnt sich dabei besonders an das R. Fick'sche Werk über die Anatomie der Gelenke an und hebt u. a. treffend die eigentümliche Stellung des Talus im Fußskelett hervor, welcher, jeder eigenen Muskelinsertionen entbehrend und zwischen Unterschenkel und Calcaneus eingeschaltet, ein reiner Zwischenknochen ist und bei vielen Fußbewegungen, namentlich der Pro- und Supination, in völliger Ruhe verharrt. Auch bei den Luxationes sub talo ist der Talus immer als der fixierte oder ruhende Teil anzusehen. In der Regel gehen diese Luxationen aus einem Übermaß der Supination oder Pronation hervor. »Abduktion und Adduk-

tion kann im Fuße nicht ausgeführt werden, ebenso keine physiologische Bewegung im Chopart'schen Gelenke. Was man unter Distorsionen des Fußes bezeichnet, vollzieht sich im wesentlichen in den Articulationes talo-malleolares.« (Drehungen der Talusrolle um die Sagittale in der Malleolargabel.)

Meinhard Schmidt (Cuxhaven).

49) **Luxembourg.** Zur Kasuistik der Luxatio pedis sub talo und der Talusbrüche.

(Deutsche Zeitschrift für Chirurgie Bd. LXXXVI. p. 127.)

Drei Beobachtungen aus dem Kölner Bürgerhospital (Bardenheuer).

1) Luxatio pedis sub talo nach hinten, entstanden durch forcierte Plantarflexion bei Sturz von einer Leiter. Fuß in Spitzfußstellung, Vorfuß verkürzt, Hackenteil verlängert. Taluskopf stark prominent, deutlich tastbar. Hübsches Röntgenbild. Reposition durch Extension des Fußes mit gleichzeitigem Druck auf den Taluskopf. Nachbehandlung mittels mehrfacher Extension, insbesondere auch der Fußspitze nach oben (cf. Bild). Heilung.

2) Luxatio complicata pedis sub talo nach außen. 38jähriger Mann, verunglückt durch Sturz von einer ausrutschenden Leiter, wobei der Fuß stark nach außen geknickt (abduziert) wurde. Talus, mit seiner vorderen Gelenkfläche aus großer Wunde hervorragend, wird exstirpiert. Wundheilung per secundam. Ausgang: Etwas hinkender, aber sicherer und schneller Gang bei völliger Fußgelenksversteifung.

3) Fractura colli tali sinistri cum luxatione capitis nach oben und außen. 46jähriger Reisender, verunglückte, als er von einem Wagen, dessen Pferd scheute, herab in ein Haferfeld sprang. Interessantes, die eigentümliche Verletzung zeigendes Röntgenbild. Der abgesprengte Taluskopf wird exstirpiert, zunächst Gipsverband, dann zur Korrektur eingetretener Varusstellung noch Extension. Heilung mit geringer Varusstellung und etwas eingeschränkter Kreisbeweglichkeit im Fußgelenk, aber mit guter Gehfähigkeit.

Meinhard Schmidt (Cuxhaven).

50) **R. Morian.** Über die Luxation im Talonaviculargelenk.

(Deutsche Zeitschrift für Chirurgie Bd. LXXXVI. p. 117.)

M. beobachtete eine isolierte Luxation des Schiffbeines nach unten und innen bei einem 27jährigen Manne, der rückwärts kopfüber eine fünfstufige Treppe herabgefallen war, nachdem er wahrscheinlich mit der Fußspitze unter einer Leiste hängen geblieben war; auf der anderen Körperseite bestand Amputationsdefekt des Unterschenkels. Der Fuß konnte zu Boden gesetzt aber nicht abgewickelt werden und zeigte im Talusteile leichte Klumpfuß-, im Vorderteile leichte Plattfußstellung. Auf dem Fußrücken ist der rundliche Taluskopf, an der Fußinnenseite die Rauhigkeit des Schiffsbeines nach hinten innen vorspringend tastbar. Röntgenaufnahmen zeigen einmal tibio-fibular die Dislokation des Knochens in der Vertikalen nach unten, die Schatten von Talus und Naviculare teilweise sich deckend; das zweite Mal, dorso-plantar, sieht man den Vorsprung des Naviculare in Querrichtung medialwärts, während sich jetzt Talus- und Calcaneusschatten weithin decken. Der Talus ist um den Calcaneus supinatorisch gerollt. Wahrscheinlich setzt eine solche isolierte Schiffbeinluxation ohne gleichzeitige Luxation im Calcaneus-Cuboideumgelenke gewisse individuelle Knochengestaltung, eine verhältnismäßige Länge des Talus voraus. Die Reposition gelang in Narkose durch Abduktion und Extension des Vorfußes bei gleichzeitigem Druck auf das Naviculare unter knackendem Geräusch. Nachbehandlung unter Gipsverband, in deren Verlauf noch eine zweite Rereposition nötig war; schließlich befriedigendes Resultat.

Die Verletzung ist selten. M. stellt aus der Literatur zwei Subluxationen. und zehn Luxationen im Talonaviculargelenk zusammen. Kurze Allgemeinbesprechung mit Erwähnung der zur Sache interessierenden Leichenexperimente

von Königsschmied. M. selbst gelang es bei zehn Leichenversuchen nur 1mal, bei einem etwa 7jährigen Kinde eine isolierte Luxation im Talo-Naviculargelenke hervorzubringen. **Meinhard Schmidt** (Cuxhaven).

51) **A. Heffner.** Keilbeinluxationen.

(Beiträge zur klin. Chirurgie Bd. LII. p. 573.)

Zu vorstehendem Thema teilt Verf. folgende Fälle mit:

1) Kontusion des Fußes in dorsovolarer Richtung von innen her durch einen eisernen Balken. Plantare Verrenkung des ersten Keilbeines und ersten Metatarsus. Reposition unmöglich. Amputation nach Pirogoff wegen Gangrän.

2) Sturz aus der Höhe auf die Füße. Dorsale Verrenkung des zweiten Keilbeines und Absplitterung am dritten Keilbein und Kahnbein. Reposition leicht, aber nicht dauernd.

3) Sprung auf die Füße. Dorsale Verrenkung des zweiten Keilbeines und Splitterbruch des dritten Keilbeines. Es gelingt dauernde Reposition.

4) Sturz aus der Höhe auf den Außenrand des Fußes. Dorsale Verrenkung des zweiten Keilbeines nebst Metatarsus; das Würfelbein zeigt Knochenabsprengungen und ist nach innen unter das Kahnbein verschoben. Bruch des dritten Keilbeines und der Basis des fünften Metatarsus. Nach Reposition in Narkose wurde leidliche Retention der Knochen durch Extensionsverband erreicht.

Als beste Methode, die verschobenen Knochen in reponierter Stellung zu erhalten, empfiehlt Verf. den Heftpflasterextensionsverband.

Reich (Tübingen).

52) **K. Lengfellner** (Berlin). Plattfuß-Metall- und Zelluloid-Metalleinlagen.

(Münchener med. Wochenschrift 1907. Nr. 9.)

L. fordert von den Metalleinlagen, daß sie genau dem individuellen Fuß angepaßt sind, der Wölbung entsprechen, die der Pat. momentan zu vertragen vermag, und nicht heruntergetreten werden können. Zu diesem Zwecke muß die Metalleinlage entsprechend dem aus Gipsbrei hergestellten Modell über einen Bleiklotz getrieben und mit einem inneren Rande versehen werden. Da solche Einlagen aber zu schwer sind, hat L. eine Kombination von Metall, und zwar 1 mm starkem Aluminiumblech, mit Zelluloid verwendet und damit auch die schwierigsten Pat. befriedigt. Auf dem Modelle mit erster Zelluloidschicht wird das Aluminiumstück angetrieben (mit innerem Rande), dann eine Gurtschicht und schließlich eine Trikot-Zelluloidschicht aufgelegt; bei sehr schweren Pat. werden noch drei Stahlbänder angenietet und bei sehr empfindlichen eine Gummi- oder Korkplatte hinzugefügt. **Kramer** (Glogau).

53) **Momburg.** Die zwei- und mehrfache Teilung der Sesambeine der großen Zehe.

(Deutsche Zeitschrift für Chirurgie Bd. LXXXVI. p. 382.)

M. berichtet über eine Reihe von ihm beobachteter Teilungen der Großzehensesambeine, zunächst über zwei Fälle, wo eine mittels Röntgen erkennbare Zweiteilung des tibialen Sesambeines eine Fraktur als annehmbar vortäuschte, die Kontrolluntersuchung des anderen Fußes aber auch hier dieselbe Knochenteilung ergab. Nachdem dann noch bei einem wegen Sehnenscheidenentzündung am Fuß im Lazarett behandelten Soldaten das Röntgenbild eine beiderseitige Dreiteilung des tibialen Sesambeines ergeben hatte, wurden »sämtliche Röntgenbilder der vergangenen 2 Jahre« (wie viele?! Ref.) durchgesehen, und es fand sich in weiteren neun Fällen eine Zweiteilung eines Sesambeines, in weiteren drei Fällen eine Dreiteilung und einmal eine Vierteilung. In sämtlichen sechs Fällen, bei denen die Röntgenaufnahme beider Füße gemacht worden ist, fand sich die Teilung eines Sesambeines an beiden Füßen. Am häufigsten ist die Zweiteilung des tibialen Sesambeines, und zwar verläuft die Trennungslinie meist in fast frontaler Richtung;

zweimal war der Verlauf der Trennungslinie mehr schräg. Bei mehrfacher Teilung verliefen die Trennungslinien unregelmäßig. Die Kenntnis dieser normalen Vorkommnisse ist zur Vermeidung falscher Frakturdiagnosen von Wichtigkeit. M. bezweifelt bei zwei als Sesambrüche beschriebenen Fällen die Richtigkeit der Diagnose. **Meinhard Schmidt** (Cuxhaven).

54) **Evler.** Chromlederstreifen mit Schienen als einfacher Streckverband.

(Med. Klinik 1907. p. 288.)

E.'s Vorrichtungen sind für den Gebrauch des praktischen Arztes bestimmt. In kurze, mit Schnürung versehene Hülsen aus Chromleder oder Teppich-, Läuferstoffen sind seitliche Blechstücke eingesetzt, welche die in sich mittels Schrauben verschiebbare Metallrohre oder Eisenstäbe aufnehmen. Die ösenartigen Blechstücke der einen Seite sind auf Stahlblechen verschiebbar eingerichtet und können durch Schrauben so festgestellt werden, daß der Abstand der Längs-Metallrohre stets dem halben Umfange der Gliedstelle entspricht. Abbildungen einer Bein-, Unterarm-, Fingerschienung. Die Metallrohre besitzen in ihrem mittleren Teile eine innere Spiralfederung (Genu valgum-Apparat). Die Vorteile der Behandlungsart sind: ungehinderte Prüfung der Bruchstelle mit Auge und Bandmaß, Einwirkung auf verschobene Bruchenden durch Bindenzügel, die an den seitlichen Metallstäben angreifen, leichtes Nachpassen der Hülsen bei Änderungen im Umfange der verletzten Gliedmaßen und nach dem Röntgenbilde, Möglichkeit aseptischer Wundbehandlung, auch mit Drainage, Benutzung eines Apparates für mehrere Fälle, gegebenenfalls nach Desinfektion, z. B. durch Formalindämpfe, Verwendung des federnden Zuges in der Nachbehandlung. **Georg Schmidt** (Berlin).

55) **O. Heine** (Dortmund). Der Draht-Zelluloidverband.

(Münchener med. Wochenschrift 1907. Nr. 9.)

H. verwendet die Drahtbinde (ohne Gips), welche von der deutschen Draht-Gipsbindenfabrik in München auf den Markt gebracht ist, zu Verbänden mit Wasserglas, Papiermaché und besonders mit Zelluloid. Eine mit Zelluloidazetonlösung bestrichene ungegipste Drahtbinde (»Patentdrahtborte«) gibt nach dem Eintrocknen einen überaus festen, leichten und elastischen Verband, der sich jeder Form gut anschmiegt und von H. hauptsächlich bei Korsetts, Hülsenapparaten und Fußeinlagen in Anwendung gezogen wird. **Kramer** (Glogau).

56) **K. Gerson.** Eine Kombination von Saugglas und Messer.

(Med. Klinik 1907. p. 261.)

In einen Seitenfortsatz eines gewöhnlichen Saugglases wird mittels einer luftdicht abschließenden dicken Gummihülse ein Messer eingeschoben (Abbildung). Schmerz beim Einschnitt ist nach 5 Minuten langer Stauung gesunder Haut und 8—10 Minuten langer Stauung entzündeter Haut erheblich verringert und leicht zu ertragen. Der gestaute Hautteil wölbt sich dem Messer entgegen. G. glaubt das Messer am einfachsten keimfrei machen und keimfrei erhalten zu können durch Abreiben und Umwickeln mit Seifenspirituswatte.

Georg Schmidt (Berlin).

57) **Gerdes.** Experimentelle Untersuchungen über die Dampfdesinfektion der Verbandstoffe.

(v. Langenbeck's Archiv Bd. LXXXII. Hft. 3.)

G. greift auf die Untersuchungen Rubner's zurück, der fand, daß trockne hygroskopische Gewebe im gesättigten Dampfstrom von 100° sich über die Dampftemperatur hinaus erwärmen. Braatz zog daraus für die Sterilisation die Konsequenzen und verwarf die Vorwärmung der Verbandstoffe als schädliche Maßnahme. Borchardt stellte Nachprüfungen an und fand eine mäßige Vorwärmung

der Verbandstoffe unschädlich, weil sie keine Überhitzung bewirkt, ja er hielt sie sogar für zweckmäßig, weil sie eine Durchnässung der Verbandstoffe infolge zu starker Kondensation des Dampfes verhütet. Nach des Verf. eigenen Versuchen erscheint überhitzter Wasserdampf für Verbandstoffsterilisation untauglich. Ebenso ist er zur Trocknung ungeeignet, da er die Gewebsfäden brüchig macht und ihre Saugfähigkeit vermindert. Da auch die bakterizide Kraft des überhitzten Dampfes eine geringe ist, rät G. ab, ihn zur Verbandstoffsterilisation zu gebrauchen.

E. Siegel (Frankfurt a. M.).

58) **E. Bircher.** Zur Kasuistik der Pfählungsverletzungen.

(Sonderabdruck aus dem 19. Jahresbericht der kant. Krankenanstalt zu Aarau.)

Aarau, **G. Keller,** 1906.

B. berichtet unter Berücksichtigung der einschlägigen Literatur über drei Pfählungsverletzungen, die sowohl wegen der Eigenart der Verletzung als auch wegen ihres klinischen Verlaufes bemerkenswert sind. Im ersten Falle stürzte ein 14jähriger Knabe in einen mit einem kräftigen Widerhaken versehenen Heurupfer. Das Instrument drang durch die laterale Partie des Dammes, ging durch das Cavum recto-vesicale und spießte sich, an den Därmen vorbeigleitend, in die Muskulatur der vorderen Bauchwand ein. Wie die 8 Stunden nach der Verletzung vorgenommene Operation zeigte, war wohl das Peritoneum, aber kein sonstiges Organ der Bauchhöhle verletzt. Die Spitze des Heurupfers wurde stark gegen die Bauchdecken gedrängt und auf dieselbe eingeschnitten; der Widerhaken wurde abgesägt und von der Laparotomiewunde aus entfernt, während der konische, mit Eisen beschlagene Stiel vom Damm aus herausgezogen wurde. Nach Überstehen einer peritonitischen Reizung und mehrerer metastatischer Abszesse trat vollkommene Heilung ein.

Im zweiten Falle handelte es sich gleichfalls um eine Pfählung durch einen Heurupfer. Hier bestanden außer der Verletzung des Peritoneums auch noch Zerreißungen des Darmes und der Blase; namentlich die Darmverletzungen waren recht erheblich, weil Laienhände versucht hatten, den Heurupfer nach hinten zur Einstichsöffnung wieder herauszuziehen, wobei dieser sich nach Art einer Harpune in die Eingeweide einhängte und diese zerfetzte. Trotz sofortiger Laparotomie Tod an Peritonitis.

Im dritten Falle wurde die Pfählung durch einen Steinbohrer verursacht, der ebenfalls vom Damm aus ca. 20 cm tief in den Leib eindrang und sofort von den Arbeitsgenossen des Verletzten entfernt wurde. Beim Eintritt in das Krankenhaus bestanden keine Zeichen einer Organverletzung und einer schweren Infektion; es wurde daher von einem operativen Eingriff Abstand genommen. 4 Tage später erfolgte indessen der Tod infolge eines peritonitischen Abszesses im kleinen Becken, der, was klinisch bemerkenswert war, sich symptomlos entwickelt hatte. Der Verlauf dieses letzten Falles gibt dem Verf. Gelegenheit, noch einige Ausführungen über diese ohne äußere Anzeichen verlaufenden septischen Peritonitiden zu machen.

Deutschländer (Hamburg).

Originalmitteilungen, Monographien und Sonderdrucke wolle man an ***Prof. E. Richter*** in **Breslau (Kaiser Wilhelmstraße 115), oder an die Verlags**handlung ***Breitkopf & Härtel***, einsenden.

Druck und Verlag von Breitkopf & Härtel in Leipzig, Nürnbergerstraße 36/38.

// Zentralblatt
für
CHIRURGIE
herausgegeben
von
K. Garrè, F. König, E. Richter,
in Bonn, in Berlin, in Breslau.

Vierunddreißigster Jahrgang.

Wöchentlich eine Nummer. Preis des Jahrganges 20 Mark, bei halbjähriger Vorauszahlung. Zu beziehen durch alle Buchhandlungen und Postanstalten.

Nr. 25. Sonnabend, den 22. Juni. 1907.

Zur Frage der Entstehung der Gangrän der Verbindungsschlinge der »zwei Darmschlingen im eingeklemmten Bruch«.

Von
Oberarzt Dr. **Carl Lauenstein** in Hamburg.

In letzter Zeit sind verschiedene Mitteilungen erschienen zu dem Thema der »retrograden Darminkarzeration« oder der »zwei Darmschlingen im eingeklemmten Bruch«, wie ich das Krankheitsbild zunächst einfach nach dem ersten Befunde bei der Herniotomie genannt hatte. Aus ihnen ergibt sich, daß diese Art der Einklemmung außer im rechtsseitigen Leistenbruche auch im linksseitigen Leistenbruche (Klauber), sowie im rechtsseitigen Schenkelbruche (Haim, Jäckh) vorkommt.

Da im übrigen dies ebenso interessante wie praktisch wichtige Krankheitsbild keineswegs in seiner Entstehung und in den begleitenden pathologischen Veränderungen geklärt ist, so habe ich mich aufs neue mit dieser Frage an Tieren und an der Leiche beschäftigt.

Mehrere Autoren glauben nun, daß es sich in ihren Fällen um eine »retrograde Inkarzeration« des Darmes gehandelt habe, derart, daß nicht nur der Darm, sondern auch sein Mesenterium die Einklemmungsstelle, d. h. den Bruchring, zweimal passiert habe, das erste Mal auf dem Wege von der Radix mesent. bis in den Bruchsack und das zweite Mal aus dem Bruchsacke nach der Bauchhöhle. Mit anderen Worten, man stellt sich vor, daß eine größere Dünndarmschlinge in ihrem Verlaufe so eingeklemmt werde, daß ihre Fußpunkte mitsamt dem zugehörigen Mesenterium in den Bruchsack gelangen, und daß die Kuppe der Schlinge, die man sich in frontaler Ebene nach vorn und aufwärts umgeschlagen denkt, innerhalb der Bauchhöhle liege. Die Autoren, die eine solche Inkarzeration des Darmes für ihre Fälle annehmen (Klauber, Pupovac, Haim und Jäckh) sind geneigt, aus ihr die rasch auftretende schwere Ernährungsstörung der inneren Verbindungsschlinge zu erklären. Klauber ist sogar überzeugt, daß er auf diese Weise die Ursache der Gangrän der inneren Schlinge seines Pat. vollständig aufgeklärt habe. Ich kann ihm in diesem Punkte auch für seinen Fall auf Grund der Beschäftigung mit dieser Frage leider nicht zustimmen.

Vielmehr bin ich überzeugt, daß in allen jenen Fällen die Mesenterialgefäße der Verbindungsschlinge in ihrem Verlaufe von der Radix mesenterii bis zum Darme hin überhaupt nicht eingeschnürt gewesen sind, und daß die beobachteten Ernährungsstörungen der Verbindungsschlinge, die hämorrhagische Infarzierung, die Blutungen und Thrombosen des zugehörigen Mesenteriums, auf andere Ursachen zurückzuführen sind.

Leichenversuche und Tierexperimente ergeben, daß man eine Umschnürung zweier Darmschlingen und des Mesenteriums der inneren Verbindungsschlinge nur dann erreicht, wenn die Verbindungsschlinge äußerst kurz ist. Ist sie beim menschlichen Darme länger als 8 cm, so gelingt die Abschnürung des Mesenteriums überhaupt nicht mehr. In diesem Falle bleibt der Verlauf der Mesenterialgefäße immer unbeeinträchtigt. Unter Berücksichtigung dieser Tatsache kann man schon aus den Angaben der einzelnen Krankengeschichten den Nachweis führen, daß es sich in keinem der Fälle um eine doppelte Einschnürung des Mesenteriums der Verbindungsschlinge gehandelt hat. Im Falle Klauber war sie 25 cm lang, in dem Falle Haim 20, in den Fällen Jäckh gar je 60—70 und 65 cm. Klauber gibt ferner an, die beiden Schlingen im Bruchsacke hätten hintereinander gelegen, und zwar sei die hintere länger gewesen als die vordere, und beide hätten nicht miteinander zusammengehangen. Das sind alles Zeichen, die eher gegen als für eine doppelte Inkarzeration des Mesenteriums sprechen.

Bei der Art der »retrograden Inkarzeration« dieser Autoren würden die beiden Darmschlingen vermutlich 1) gleich lang, 2) miteinander verbunden sein durch ihr Mesenterium und 3) höchst wahrscheinlich so angeordnet sein, daß die eine Schlinge links, die andere

rechts läge. Hintereinander würden sie meiner Ansicht nach dabei wohl schwerlich liegen.

Klauber sucht freilich für seinen Fall die »retrograde Inkarzeration« des Mesenteriums der Verbindungsschlinge verständlich zu machen durch die Annahme einer beträchtlichen »Faltung« desselben und einer »Verzerrung«. Jedoch ist ihm dies meiner Ansicht nach nicht gelungen. Was Klauber in seinem Falle für »Faltung« und »Verzerrung« hält, ist meiner Überzeugung nach nichts anderes als die gesetzmäßige Lagerung der Darmschlingen und ihres zugehörigen Mesenteriums, bedingt durch die Art der kurzen Anheftung der Radix mesenterii, der Form des Gesamtmesenteriums, dessen Anheftung an der hinteren Bauchwand und dessen Darmansatzlinie so ungleich sind, daß die Radix etwa 20mal kürzer ist als die Darmlänge. In diesen Verhältnissen liegt nicht nur die Erklärung für die gesetzmäßige Anordnung der Darmschlingen bei der in Rede stehenden Bruchform, sondern auch für die Freiheit resp. Intaktheit des Mesenteriums der Verbindungsschlinge und für die Unmöglichkeit seiner Abschnürung bei bestimmten Längenverhältnissen der Darmschlinge.

Somit bin ich auch nicht der Meinung, daß der Befund einer Thrombose der Gefäße der Verbindungsschlinge beweist, daß die Gangrän der Verbindungsschlinge dadurch zustande gekommen sei, daß die Gefäße ihres Mesenteriums zweimal abgeschnürt seien. Ob diese Thrombose der Gefäße der Verbindungsschlinge, resp. die hämorrhagische Infarzierung des Mesenteriums, wie sie Klauber und Jäckh verantwortlich machen für die Gangrän der Darmschlinge, überhaupt für eine primäre pathologische Veränderung anzusehen sei, halte ich für durchaus fraglich. Vielmehr bin ich geneigt, sie für sekundäre Erscheinungen zu halten, die neben den Darmveränderungen einhergehen und die mit ihnen auf die gleichen noch aufzuklärenden, aber sicher in der Wirkung des Einklemmungsringes liegenden Ursachen zurückzuführen sind. Daß die scharfe Grenze der hämorrhagischen Infarzierung des Mesenteriums in dem ersten Falle von Jäckh durch eine Einschnürung im Bruchringe zustande gekommen sei, ist nach meinen Leichenversuchen ganz unmöglich.

Ob Thrombose, Blutung und hämorrhagische Infarzierung des Mesenteriums der Verbindungsschlinge auch durch Repositionsmanöver verursacht werden können, wie v. Wistinghausen in seinem zweiten Falle vermutet, will ich dahingestellt sein lassen. An dieser Brucheinklemmung ist noch so manches unklar, daß es wohl nur allmählich durch weitere aufmerksame Beobachtung gelingen wird, die schwebenden Fragen zu beantworten.

Heute kam es mir im wesentlichen darauf an, diese supponierte doppelte Abklemmung der Mesenterialgefäße der Verbindungsschlinge, weil meiner Überzeugung nach unrichtig, zu Falle zu bringen und aus der Ätiologie dieser Frage auszuschalten.

An sich braucht man gegen die Bezeichnung »retrograde Inkarze-

ration«, die Maydl für solche Einklemmungen von Appendix, Tube und Netzzipfeln eingeführt hat, und bei der das eingeklemmte Organ »bauchwärts« von der Einklemmung liegt, nicht das mindeste einzuwenden. Aber es erscheint mir rätlicher, weil nach keiner Richtung in ätiologischer wie pathologischer Beziehung präjudizierend, einstweilen die Bezeichnung »zwei Darmschlingen im eingeklemmten Bruch« beizubehalten. Sie charakterisiert am prägnantesten den Befund nach Eröffnung des Bruchsackes und weist den Chirurgen direkt hin auf den wichtigsten Punkt des ganzen Krankheitsbildes, die »Verbindungsschlinge«.

Literatur.

Oscar Klauber, Zwei Dünndarmschlingen im eingeklemmten Bruch. Deutsche med. Wochenschrift 1906. Nr. 4.

Emil Haim, Über retrograde Darminkarzeration. Zentralblatt für Chirurgie 1906. Nr. 35.

A. Jäckh, Über retrograde Inkarzeration des Darmes. Deutsche Zeitschrift für Chirurgie Bd. LXXXVII. Aprilheft 1907.

v. Wistinghausen, Zur Kasuistik der retrograden Inkarzerationen. Archiv für klin. Chirurgie 1902. Bd. LXVIII.

Maydl, Über retrograde Inkarzeration der Tuba und des Processus vermiformis in Leisten- und Schenkelhernien. Wiener klin. Rundschau 1895. Nr. 2 u. 3.

Pupovac, Wiener klin. Wochenschrift 1900. Nr. 15.

Hamburg, 21. Mai 1907.

---

1) J. F. Geiser. Über Duodenalkrebs.

(Deutsche Zeitschrift für Chirurgie Bd. LXXXVI. p. 41.)

G. veröffentlicht aus der pathologisch-anatomischen Anstalt der Universität Basel (Prof. Kaufmann) 9 genaue einschlägige Sektionsbeobachtungen, gibt ferner eine Zusammenstellung von 71 aus der Literatur gesammelten Fällen von Duodenalkrebs, um auf Grund dieses Materiales eine anatomisch-klinische Spezialbetrachtung der Krankheit zu machen, wobei die Möglichkeit chirurgischer Hilfeleistung besonders berücksichtigt wird. Anatomisch wie klinisch symptomatisch sind drei verschiedene Arten des Duodenalkrebses wohl unterscheidbar: 1) das Karzinom des oberen horizontalen Duodenalteiles, das »parapylorische« Karzinom, im Gesamtmateriale durch 11 Fälle vertreten (4 ♂, 7 ♀). 2) Tumoren in der Nähe der Papilla Vateri, »periampulläre« Karzinome 51 Fälle (28 ♂, 23 ♀) und 3) Tumoren im unteren horizontalen Duodenumteile, »präjejunale« Karzinome, 9 Fälle (7 ♂, 2 ♀). Danach ist das Karzinom in der Papillengegend das weitaus häufigste. Es charakterisiert sich wesentlich durch Gallenstauung und Ikterus, mit Dilatation der Gallenwege und der Gallenblase, während die Symptome des parapylorischen Tumors eine gewöhnliche Pylorusstenose mit Magenerweiterung vortäuschen können und das präjejunale darmverengend auftritt. In allen Fällen bleibt die Diagnose etwas zweifelhaft, namentlich weil ein tastbarer Tumor meist fehlen wird. Von Radikaloperationen des Duodenalkrebses ist noch nicht viel zu melden:

zwei transduodenale Exstirpationen an der Papille von Czerny endeten letal, eine gleiche Operation von Halstedt gelang, führte aber nicht zu dauernder Heilung; auch Cordua hat im vorigen Jahre einen — glücklichen — Fall veröffentlicht. Ein präjejunales Karzinom hat Syme mit Erfolg operiert. Im übrigen bestanden die Operationen bei dem Leiden in Anastomosenbildung zwischen Magen bzw. Gallenwegen und dem Darm.

Beigegeben ist der Arbeit die Abbildung von zweien der Baseler Sektionspräparate. Die Literatur ist im Texte zitiert.

Meinhard Schmidt (Cuxhaven).

---

2) **J. Okinczyc** (Paris). L'exploration clinique du colon.

(Presse méd. 1907. Nr. 12.)

Der Krebs des Kolons ist eine sehr langsam verlaufende Krankheit und es ist daher verwunderlich, daß die Operationen, welche zur Entfernung desselben vorgenommen werden, so schlechte Resultate ergeben. Der Hauptgrund liegt darin, daß Diagnose und Operation viel zu spät gemacht werden. Ein genaueres Studium der Kolonexploration ist also von Wichtigkeit, und O. hat dasselbe in Verbindung mit Hartmann durchgeführt. In seinem Aufsatze bespricht er zuerst die Inspektion. Bevor noch ein Tumor sichtbar ist, kann man einen lokalisierten Meteorismus und die von Boas beschriebenen lokalisierten peristaltischen Bewegungen als einen Fingerzeig für einen event. bestehenden Kolonkrebs ansehen. Die Palpation gibt weitere Aufschlüsse, doch muß dieselbe in methodischer Weise vorgenommen werden. Man beginnt mit der Coecalgegend und folgt langsam dem Verlaufe des Dickdarmes nach, wobei man sich hüten muß, Geschwülste desselben mit solchen der Gallenblase, der Leber oder der Nieren zu verwechseln. Eine bedeutende Erleichterung der Untersuchung gewährt die Israel'sche Lagerung des Pat., mit erhöhtem Becken, wodurch die Dünndarmschlingen gegen das Zwerchfell sinken und das Abtasten des Kolons in auffallender Weise erleichtert wird. Die Insufflation des Darmes und namentlich die Untersuchung mit dem 30 cm langen Proktoskop von Kelly geben weitere wichtige Aufschlüsse über den Zustand des unteren Dickdarmabschnittes.

Der Verf. beschreibt ferner in ausführlicher Weise die bimanuelle Palpation mit Hilfe des in das Rektum eingeführten Zeigefingers, event. auch in Verbindung mit der Darminsufflation, wodurch oft versteckte Karzinome mit Leichtigkeit festgestellt werden können.

E. Toff (Braila).

---

3) **Hawkins.** Remarks on idiopathic dilatation of the colon.

(Brit. med. journ. 1907. März 2.)

Aus dem St. Thomas-Hospital in London berichtet H. über neun Fälle von idiopathischer Erweiterung des Kolons. Die Entstehungsursache ist angeboren und neurogen. Daher schlägt er als Bezeichnung den Namen »neuropathische Erweiterung und Hyper-

trophie« vor. In jedem Falle gibt es einen Zeitabschnitt, in dem chirurgisch Heilung erzielt werden kann. Die Kolostomie ist zwecklos, die Kolonresektion unerlaubt; die besten Ergebnisse hat die Kolo-Kolostomie mit Hochnähung des erweiterten Colon pelvinum.

Die Entstehung der Krankheit denkt sich H. so: durch einen angeborenen Ausfall neuromuskulärer Kraft in irgendeinem Gebiete des Kolon ist diese Stelle hin und wieder oder unaufhörlich die Ursache für das Liegenbleiben von Teilen des Darminhaltes. Hieraus entwickelt sich dann eine Dilatation und Hypertrophie des ganzen Kolon. Mißbrauch von Abführmitteln oder üble Angewohnheiten sind sicher nicht die Ursache des Leidens.

H. beschreibt ausführlich die Ätiologie und Pathologie der Krankheit und gibt als Erläuterung seine Krankengeschichten.

Weber (Dresden).

---

4) **C. P. B. Clubbe** (Sidney). The diagnose and treatment of intussusception. 92 S.

Edinburgh and London, **Young J. Pentland,** 1907.

Eine recht interessante, kleine, erfrischend subjektiv geschriebene Monographie, die eine Menge lehrreicher Winke enthält auf Grund von 144 innerhalb 13 Jahren beobachteten Fällen. Eine historische Einleitung berücksichtigt allerdings nur englische Literatur. Die Fälle verteilen sich auf folgende Formen:

Invaginato	coeco-ileocoecalis (oder colico-ileocoecalis)	42 =	33,06%	24 Todesfälle
»	ileocoecalis	35 =	28,2%	
»	entero-ileocoecalis	22 =	17,7%	9 Todesfällen
»	ileocolico-ileocoecalis	7 =	5,6%	
»	ileocolica	14 =	11,2%	mit 5 Todesfälle
»	colica	3 =	2,4%	mit 1 Todesfall
»	enterica	1 =	0,8%	mit 1 Todesfall.

Die Art der Untersuchung des Kindes wird besonders genau beschrieben und ein begreiflicher Wert auf die Anästhesie gelegt. C. warnt besonders vor der sogenannten »leichten« Narkose, bei der der peritoneale Chok nicht vermieden wird, die Därme event. durch Pressen und Brechbewegungen eventriert werden usw. Er ist Eklektiker, meist hat er Chloroform, aber auch dies und Äther und seltener letzteren allein gegeben. Zwei Chloroformtodesfälle (vor Beginn der Operation)!

Die Behandlung mit Einguß, zu dem C. etwa 425 g warmen Öls nimmt, war nur in 14 von 138 Fällen, also in 10,8% erfolgreich, doch versucht er sie in jedem Falle vor der blutigen Operation, auch wenn mehr als 24 Stunden seit Eintritt der Invagination verflossen sind. Er macht speziell auf die Hindernisse aufmerksam, welche geschwollene Mesenterialdrüsen der Reposition entgegensetzen.

Während der Operation bedeckt er etwa prolabierte und reponierte Därme noch mit Schwämmen! Adhäsionen hat er nie gesehen.

Das hauptsächliche Hindernis ist ihm nur das Ödem des Intussusceptum. Er macht auf das Zurückbleiben einer kleinen, trichterförmigen Depression an dem Anfangsteile der Invaginatio ileocoecalis bei Beginn am Caput coeci oder im unteren Ileum aufmerksam. Diese Mulde muß stets gut ausgeglichen, und zwar eine Minute etwa beobachtet werden, da sie öfter wiederkehrt. Den Anus praeternaturalis verwirft Verf., zieht dafür die End-zu-End-Anastomose gegebenenfalls vor. Resektion hat er 8mal gemacht mit nur einem Erfolg. Bei der Bauchnaht warnt Verf. vor dem Gebrauch des Catguts; er hat 2mal ein Platzen der Naht erlebt.

Die Nachbehandlung (wie die Narkose) kann event. Strychnininjektion und Morphium (0,0013 g) bei starker Unruhe erfordern. Die Nahrung besteht für 48 Stunden nur in Eiweißwasser, event. mit 15 bis 20 Tropfen Brandy, dann in gewöhnlicher (event. Brust-) Nahrung. Zu einem gegebenenfalls nötigen Klistier wird schwache Kalium hypermang.-Lösung empfohlen.

Rezidive hat Verf. 2mal (2 und 6 Monate post operat.) erlebt und beidemal erfolgreich reoperiert. Gegen die Vernähung der Schlinge mit dem Peritoneum parietale spricht er sich aus, da dieses Vorgehen die Operation um kostbare Minuten verlängert.

Im Anhange sind genaue Daten aller und Krankengeschichten interessanterer Fälle mitgeteilt. Unter einem Jahre (130 Fälle) war das Durchschnittsalter $6^1/_2$ Monate; nur 14 Fälle waren älter als 1 Jahr, 8 davon unter 2 Jahren; das älteste behandelte Kind zählte 15 Jahre. 83 waren männlichen, 61 weiblichen Geschlechtes.

Zwei retrograde Intussusceptionen sind hervorzuheben: die eine betraf ein 9monatiges Kind mit Invaginatio ileocoecalis und drei oder vier kurzen, etwa $1^1/_2$ Zoll langen, retrograden Invaginationen im Dünndarme; die andere ein 4monatiges Kind: »die Invagination war ileocoecal, aber die Masse schien, nachdem das Colon descendens erreicht war, eine retrograde Bewegung en masse angenommen zu haben und in das Kolon wieder höher hinauf invaginiert zu sein, so daß bei der Reduktion erst Druck in einer, dann in entgegengesetzter Richtung nötig war«.

Auf Peritonealrisse, die bei der Reduktion — die stets durch Pressen, nicht durch Ziehen erfolgen soll, entstehen, gibt Verf. nicht viel; doch resezierte er einmal ein bei schwerer, aber erfolgreicher Reduktion unregelmäßig zerrissenes Ileum in 4 Zoll Länge mit glücklichem Ausgange des Falles. **Goebel** (Breslau).

---

5) **W. Prutz.** Die angeborenen und (nicht operativ) erworbenen Lücken und Spalten des Mesenteriums und ihre Bedeutung als Ursache des Darmverschlusses.

(Deutsche Zeitschrift für Chirurgie Bd. LXXXVI. p. 399.)

Ohne eigenes Beobachtungsmaterial beizubringen, liefert P. auf Grund literarischer Studien eine verdienstliche monographische Ab-

handlung über sein Thema. Er hat 18 operierte und 24 nicht operierte Fälle von Darmeinklemmung in Mesenteriallöchern gesammelt, sowie 9 Fälle ohne Einklemmung, die anatomisch-ätiologisch von Wichtigkeit sind. Sämtliche Beobachtungen werden in ausreichender Genauigkeit referiert und dann eine Allgemeinbesprechung angeschlossen, wovon folgendes erwähnenswert ist. Ganz auffallend häufig ist der Sitz des Mesenterialloches im untersten Ende des Dünndarmgekröses: 15mal. Von den 10 das Mesokolon betreffenden Fällen kommen 6 auf das Mesocolon transversum. Traumatischer Ursprung der Löcher kann nur ganz ausnahmsweise, sicher nur 2mal, angenommen werden, am Mesokolon kann die Lochbildung durch Usur von Magengeschwüren aus entstehen. In der großen Mehrzahl aller Fälle ist vielmehr eine angeborene Anomalie Grund der Lochbildung. Die entwicklungsgeschichtliche Deutung der Mißbildung ist sehr schwer und kommt nicht über hypothetisches Theoretisieren hinaus. P. versucht, die darmentwicklungsgeschichtlichen Beschreibungen von Toldt benutzend, eine Erklärung durch Annahme »mangelhafter sekundärer Anheftung des Mesenteriums an die hintere Bauchwand« unter Lückenbildung, wodurch insbesondere Löcher nahe der hinteren Bauchwand (nicht nahe dem Darme) begreiflich werden. Für andere Fälle, wo das Loch näher dem Darme sitzt, ist eine Theorie von Treves annehmbar. Dieser hat im untersten Mesenterialteile eine normal »atrophische« Stelle des Mesenterialperitoneums beschrieben, die zur Lochbildung prädisponiert erscheint (sogenanntes »Treves'sches Feld«). Daß übrigens Entwicklungsfehler wahrscheinlich sind, dafür spricht auch die nicht seltene gleichzeitige Gegenwart anderer Mißbildungen, als Meckel'sches Divertikel (3mal notiert), Volvulus duodeni, nur bei Mesenterialanomalie möglich, 2mal, — Gegenwart von zwei Mesenteriallöchern, Vorhandensein eines »überzähligen« Mesosigmoideum, von angeborenen Leistenbrüchen. Die anatomische Form der Darmsperrung, die die Lochbildung veranlassen kann, kann sehr mannigfach sein, desgleichen das sich bietende klinische Bild, das zur Stellung einer genauen Diagnose schwerlich jemals hinreichenden Anhalt gewähren wird. Therapie betreffend sind von den 18 operierten Fällen 5 geheilt. Zum Schluß steht ein Literaturverzeichnis von 55 Nummern.

Meinhard Schmidt (Cuxhaven).

---

6) **W. Meyer** (New York). Cancer of the colon: with special reference to its diagnosis; types of operation; method of avoiding fecal drowning.

(Transactions of the amer. surg. assoc. 1906.)

Die Arbeit gibt eigentlich nichts Neues, aber einen klaren und kurzen Überblick über die Frage der Kolonkarzinome. Verf. selbst hat 11 Fälle operiert, von denen 6 im Anschluß an die Operation — meist weil zu spät und im Ileusstadium operiert — starben. Einige recht gute Abbildungen (u. a. von einem exstirpierten Lipoma coli)

verleihen der Arbeit Wert. Bei der Diagnose wird auf einen persistierenden, ausgesprochen fötiden Geruch des Stuhles hingewiesen, ferner auf die Wichtigkeit der subjektiven (Koliken) und objektiven Darmsteifung — daß letztere auch durch kurze Perkussion der betreffenden Bauchwandpartie willkürlich hervorgerufen werden kann, ist aber wohl schon längst bekannt und nicht neu, wie Verf. meint —, auf die merklich gesteigerte Ausstoßung von Gasen und die Unmöglichkeit, sie zurückzuhalten und endlich auf das Vorkommen von Teleangiektasien und Warzen am Abdomen der Kolonkarzinomkranken (sogenannter Acanthosis nigricans, Pollitzer). Gerade bei dem letzten Symptome hält sich Verf. länger auf; er zitiert einige Fälle, so einen, in dem 4 Monate nach erfolgreicher Kolonexstirpation die zahlreichen purpurfarbenen Flecke, warzenähnlichen braunschwarzen Exkreszenzen usw. total verschwanden. Die Arbeit von Leser über Teleangiektasien bei Karzinom (ref. in diesem Zentralblatte 1902 p. 326) und die sich daran anschließenden Diskussionen scheint M. nicht zu kennen, sonst würde er wohl kaum für den diagnostischen Wert jener Erscheinungen so enthusiastisch eintreten. Die Verlagerungsmethode nach v. Mikulicz könnte wohl als Methode der Wahl in der Darstellung mehr in den Vordergrund treten. Eine Lanze bricht M. für die Kausch'sche Magensonde zur Vermeidung der Aspiration der Mageningesta bei Ileus während der Narkose. Die Sonde ist von M. derart modifiziert, daß eine Kompression durch die Zähne des Pat. ausgeschlossen ist, was übrigens, soweit Ref. sich erinnert, auch Kausch schon verhütet hat. **Goebel** (Breslau).

7) **Anschütz.** Beiträge zur Klinik des Dickdarmkrebses.

(Mitteilungen aus d. Grenzgebieten d. Medizin u. Chirurgie 1907. III. Supplem.)

A. unterzieht das Material der v. Mikulicz'schen Klinik von Dickdarmkrebsen, soweit es Gegenstand einer Operation wurde, einer umfassenden Durcharbeitung nach jeder Richtung. Es kamen in den Jahren 1891—1906 128 Fälle von Dickdarmkrebs zur Operation; sie verteilen sich folgendermaßen auf den Dickdarm: Blinddarm 24, Colon ascendens 10, Flexura hepatica 9, Colon transversum 15, Flexura lienalis 17, Colon descendens 4, Flexura sigmoidea 49. Angesichts der langen Latenz des Karzinoms und der Unsicherheit der Symptome ist dringend die Probelaparotomie in allen verdächtigen Fällen zu empfehlen. Nur so wird es gelingen, die Geschwulst noch öfter in einem operablen Zustande vorzufinden.

Da es von allergrößter praktischer Bedeutung ist, ob beim Darmkrebs ein Ileus besteht oder nicht, so wird diese Komplikation eingehend besprochen. Unter den 128 Fällen kam 51mal Ileus vor mit 25 Todesfällen. Die Kolostomie wurde dabei 37mal ausgeführt mit 11 Todesfällen, die Enteroanastomose in 4 Fällen, welche sämtlich tödlich endeten. Die einzeitige Resektion des karzinomatösen Darmes ist bei Ileus absolut zu verwerfen, aber auch die zweizeitige mit Verlagerung nach v. Mikulicz gab schlechte Resultate; von 6 Operierten

starben 4. Die zur Verlagerung notwendigen Eingriffe am Mesenterium sind zu eingreifend und gefährlich für diese Kranken. Bei der Komplikation des Darmkrebses mit Ileus ist daher die Kolostomie oder der Kunstafter die regelrechte Operation.

Von den Operationen bei Darmkrebs ohne Ileus bespricht A. zunächst die Probelaparotomie. Man soll mit dieser Operation nicht sparsam sein; denn ein sicheres Urteil, ob ein Darmkrebs operabel ist oder nicht, gewinnen wir in vielen Fällen nur durch die Eröffnung der Bauchhöhle; unverschiebliche Geschwülste, die man leicht für inoperabel gehalten hätte, erweisen sich nicht selten nach der Laparotomie als operabel; die Fixationen sind entzündliche, nicht durch Fortwuchern des Karzinoms bedingte. Nur 12mal blieb es bei der Probelaparotomie; 1 Fall davon starb an Embolie.

Anus praeternaturalis und Kolostomie wurden nur 5mal ausgeführt, wenn Ileus nicht bestand, nämlich bei inoperablen Geschwülsten mit großen Schmerzen oder Tenesmen. Besser ist in solchen Fällen die Enteroanastomose oder Darmausschaltungen, die in 24 Fällen gemacht wurden mit 2 Todesfällen.

Einzeitige Darmresektion wurde 20mal gemacht mit 11 Todesfällen. Dies ungünstige Resultat veranlaßte Mikulicz, die mehrzeitige Resektion mit Vorlagerung, die früher schon von anderen Chirurgen bisweilen geübt wurde, zur Normalmethode zu erheben; sie gab weit bessere Erfolge; von 30 Operierten starben nur 6, aber nur bei zweien derselben ist der unglückliche Ausgang der Methode zur Last zu schieben. Der Nachweis der Überlegenheit der Vorlagerungsmethode, die in allen Einzelheiten genau beschrieben wird, über die einzeitige Darmresektion bildet den wichtigsten Teil der Arbeit A.'s. Mit den Fällen anderer Autoren zusammen hat die Methode etwa 12% Mortalität, während die einzeitige Resektion nach 139 Fällen aus der Literatur 46% Mortalität aufweist.

Was die Dauerresultate der radikal operierten Fälle betrifft, so sind sie überraschend gute; von 27 über 3 Jahre lang verfolgten Fällen blieben 14 = 52% gesund. Die Aussichten auf radikale Heilbarkeit des Dickdarmkrebses sind also wesentlich bessere als beim Magen- oder Brustkrebs. Der Grund dafür liegt in der oft geringen Bösartigkeit der Neubildung, vor allem aber darin, daß wir bei keinem anderen Organ so radikal und rücksichtslos Geschwulst und Drüsen entfernen können. Auf jeden Fall ist der Pessimismus, welcher von manchen Seiten, z. B. von Boas, gegenüber dem Darmkrebs herrscht, nicht gerechtfertigt.

Haeckel (Stettin).

---

8) **Pochhammer.** Experimentelle Studien über Gastroenterostomie, Enteroanastomose und Darmresektion.

(v. Langenbeck's Archiv Bd. LXXXII. Hft. 3.)

Bei allen Magen-Darmfisteln und -resektionen besteht eine wesentliche Infektionsgefahr durch Berührung der Schleimhaut mit der Serosa. Verf. schildert einige sinnreiche Methoden, diese Gefahr zu vermeiden.

Er beschreibt eine selbsterfundene Methode der Anastomosenanlegung bei geschlossenem Darm mit Gummischnurligatur. Für Fälle, bei denen man nicht auf das Durchschneiden der Ligatur warten kann, sondern sofort nach dem Eingriffe freien Darmweg haben muß, empfiehlt er die Anwendung der Glühschlinge nach analogem Prinzip. Auch für Anwendung des Murphyknopfes hat er eine besondere Modifikation erfunden, welche die Eröffnung des Darmes auf den letzten Moment vor Vereinigung der Knopfhälften verschiebt. Ein weiteres Verfahren der Darmresektion besteht aus Zipfelbildung und Einstülpung. Vorläufig sind die verschiedenen genannten Methoden erst am Tier erprobt. Die Einzelheiten der verschiedenen Verfahren müssen im Originale nachgelesen werden, wo sie leicht verständlich beschrieben sind, während sie das Referat nicht ohne ausführliche Detaillierung und Abbildungen klar machen kann.

E. Siegel (Frankfurt a. M.).

---

9) **Wallace.** Intestinal resection and anastomosis, a rapid and safe method.

(Buffalo med. journ. 1907. April.)

W. empfiehlt auf Grund günstiger Erfahrungen für die Darmresektion bei Ileus folgendes Verfahren als rasch und sicher: Magenspülung vor, während und am Schluß der Operation. Nach Auffindung und Abklemmung der zu resezierenden Stelle wird ein Mastdarmrohr wenigstens 3 cm tief in das oberhalb gelegene Darmende eingeführt und eingebunden; der Darm entleert sich durch das Rohr während der weiteren Operation allmählich und wird, je mehr er sich entleert, vom Assistenten in immer größerer Ausdehnung über das Rohr gezogen. Zur Resektion des Gekröskeiles wird eine elektrische Lichtquelle hinter das aufgehobene Mesenterium gebracht; der Verlauf der Gekrösgefäße kann so bei der Schnittführung schnell und genau berücksichtigt werden. Abbindung der beiden Darmenden, Übernähung der invertierten Stümpfe mit Tabaksbeutelnaht, seitliche Anastomose mit Murphyknopf.

Mohr (Bielefeld).

---

10) **K. A. Schulz.** Zur Behandlung der Analfissuren.

(Praktitscheski Wratsch 1907. Nr. 10. [Russisch.])

S. empfiehlt auf Grund von 55 Fällen das 1903 von Lewis (in Med. news, 30. Mai) vorgeschlagene Kalium hypermanganicum. Er wendet es aber anders an als Lewis, — einfacher: Pat. wird in Knie-Ellbogenlage gebracht und angehalten, Wind zu lassen; dabei stülpt sich die Schleimhaut vor und kann genau revidiert werden. Jede Fissur wird mit in konzentrierte Kalipermanganatlösung getauchtem Wattestäbchen betupft und dieses Verfahren täglich wiederholt. Man muß für weichen (nicht flüssigen) Stuhl sorgen. Keine lokale Anästhesie, keine Suppositorien. Meist genügen 6—10 Sitzungen.

Gückel (Wel. Bubny, Poltawa).



Kleinere Mitteilungen.

11) VI. Kongreß der deutschen Gesellschaft für orthopäd. Chirurgie.

Vorsitzender: Bardenheuer-Köln.

In der Eröffnungsrede gedenkt er mit begeisterten Worten des verstorbenen Ehrenmitgliedes E. v. Bergmann.

1) Bardenheuer (Köln): Präventive Behandlung der Verletzungen des Schulter- und Ellbogengelenkes nach Frakturen des Oberarmes.

B. schildert die Vorzüge seiner Extensionsbehandlung bei Frakturen des Oberarmes in der Nähe der Gelenke; neben dem Ausgleich der Dislokation und Vermeidung von Kapselschrumpfungen ist als besonderer Vorzug die Möglichkeit einer frühzeitigen Gymnastik zu nennen. Er erreicht mit der Methode in kurzer Zeit volle funktionelle Resultate. Demonstration von Modellen und Abbildungen der Anwendungsweise der Extension im Bett und ambulant, außerdem zahlreicher Röntgenbilder. **Drehmann** (Breslau).

2) Lange (Straßburg i. E.): Zur Frakturbehandlung mittels der Extensiosmethode nach Bardenheuer.

L. tritt energisch für die Bardenheuer'sche Extensionsbehandlung ein, weil dieselbe die einzige physiologische Frakturbehandlung sei, da einmal den kontinuierlich wirkenden Dislokationskräften kontinuierlich wirkende Repositionskräfte entgegenarbeiten, da ferner jede Komponente der Dislokation sachgemäß korrigiert wird, da die Knochenverwachsung mit möglichst wenig Callusbildung der normalen Form am nächsten kommend geheilt und die Funktion möglichst früh und vollständig erzielt wird. Wichtig ist, daß die Methode mit allen Einzelheiten genau nach Angabe des Autors ausgeführt wird. 1) Längsextension mit großen Gewichten, 20—30 kg. 2) Querextension, und zwar als a. direkte Querextension, b. indirekte und abhebelnde Querextension, c. durchgreifende Querextension. 3) Rotierende Extension (Drehung um die Längsachse). Die anscheinend komplizierten Züge klären sich an der Hand des Röntgenbildes in einfach sachgemäßem Gedankengang. Die Extension in dieser sachgemäßen Vielseitigkeit und allgemeinen Anwendbarkeit für alle Extremitätenfrakturen ist tatsächlich neu und übertrifft alle anderen bisher bekannten Behandlungsmethoden. Daß außer bei wenigen Querfrakturen ein nach allen Regeln angelegter Gipsverband eine Fraktur nicht in idealer Reposition zu halten vermag, beweisen Fälle, in denen L. zuerst mit Extension ideale Stellung der Fragmente erzielte und nach ca. 14 Tagen mit Gipsverband weiter behandelte; es traten regelmäßig mehr oder weniger große Verschiebungen ein. Ein Gipsverband ist weder imstande Extension noch Seitendruck in erforderlicher Weise auszuüben. Wie wenig die üblichen Methoden leisten, beweist das Bestreben der modernen Frakturbehandlung, die meisten subkutanen Frakturen mittels Schrauben, Nägeln und komplizierten Apparaten blutig zu korrekter Heilung zu bringen. Wieviel die Frakturheilungen im allgemeinen bisher zu wünschen übrig lassen, ergibt sich aus der Schätzung Hoffa's, wonach $^2/_3$ aller Rentenempfänger Frakturinvaliden sind. Bardenheuer hat durch sein unblutiges Verfahren die bestmöglichsten Resultate erzielt und durch zahlreiche überzeugende Röntgenbilder bewiesen, so daß seine Methode die herrschende zu werden verdient. Wegen der korrekten Ausführung und der Kontrolle der Pat. ist für die meisten Brüche Anstaltsbehandlung nötig, und darauf ist mehr und mehr seitens der Ärzte die Aufmerksamkeit des Publikums hinzuweisen. Hat erst das bessere Publikum die Vorteile dieser Behandlung verspürt, so wird die Reorganisation weiter nach unten dringen und Krankenkassen-Berufsgenossenschaften und Invaliditäts-Versicherungsanstalten werden berechnen, welches namhafte Kapitel aus einer verbesserten Bruchbehandlung durch gemeinsamen Zusammenschluß und Einführung frühzeitiger sachgemäßer Anstaltsbehandlung erspart wird.

Die Behandlung der Frakturen und Luxationen, überhaupt die Extremitätenchirurgie beansprucht L. für die Orthopäden, da diejenigen, welche die Folgen anderweitig schlecht geheilter Glieder wieder beseitigen sollen, am ehesten berufen sind, die Verkrüppelungen zu verhüten. (Selbstbericht.)

3) E. Hoffmann (Düsseldorf): Operative Behandlung einer ischämischen Kontraktur am Vorderarm nach Fraktur im unteren Drittel des Oberarmes.

Vortr. bespricht zunächst nach einigen historischen Bemerkungen über die Entwicklung der Lehre von der ischämischen Muskelkontraktur die ätiologischen Momente, welche bei der Bildung einer solchen Kontraktur eine Rolle spielen können und verweist hierbei besonders auf die neuesten Arbeiten von Hildebrandt und Bardenheuer, nach welchen nicht nur der Verletzung der Arterie, resp. der Intima derselben, sondern auch einer Kontusion resp. Ernährungsstörung der Nerven eine große Rolle und Bedeutung zufällt.

Auch der von Vortr. beobachtete Fall spricht nach den vorgenommenen Untersuchungen und elektrischen Prüfungen deutlich dafür, daß es sich nicht nur um eine Verletzung der Arterie, sondern auch um eine intensive Schädigung des Nervus medianus gehandelt hat.

Der beobachtete Fall ist folgender:

Im November 1905 kam ein Mädchen im Alter von 12 Jahren in Behandlung, welches im Jahre 1899, also vor 6 Jahren, eine Fraktur im unteren Drittel des rechten Oberarmes erlitten hatte. Im Anschluß an diese Verletzung entwickelte sich nach Aussage des Vaters allmählich eine Stellungsveränderung der Hand, bis dieselbe vollständig in rechtwinkeliger Beugestellung und steif im Handgelenke stand. (Demonstration von Röntgenbildern des Knochenbruches und Photographie der Kontraktionsstellung.)

Die Untersuchung des Blutgefäßsystems ergab, daß die Pulsation der Arteria brachialis im unteren Drittel des Oberarmes in einer Ausdehnung von 4—5 cm nicht mehr fühlbar war, während am gesunden Arme dieselbe deutlich nachgewiesen werden konnte. Man fühlte an ihrer Stelle einen härtlichen fibrösen Strang, welcher auf der gesunden Seite fehlte. Ferner waren etwas oberhalb des Condylus internus und externus deutlich erweiterte Kollateralgefäße pulsierend zu fühlen, während dieselben auf der gesunden Seite fehlten. (Demonstration einer diesbezüglichen Zeichnung.) Die Untersuchung des Muskel- und Nervensystems ergab in übereinstimmender Weise, daß die vom Nervus medianus versorgten Muskeln eine aufgehobene, resp. herabgesetzte Erregbarkeit hatten.

Die Behandlung dieser ischämischen Muskelkontraktur bestand in folgendem:

Es wurde in Chloroformnarkose eine Sehnenplastik in der Weise vorgenommen, daß sämtliche Beugesehnen in ausgiebiger Weise verlängert wurden. Die Verlängerung wurde dadurch bewirkt, daß die Sehnen in diagonaler Richtung durchschnitten und die so gewonnenen beiden Sehnenstücke mit ihren Enden mit feinster Seide vernäht wurden. Besonderer Wert wurde bei der Operation darauf gelegt, daß die Wunden nur mit Instrumenten berührt wurden, um jede Infektion möglichst auszuschließen. Die Heilung erfolgte p. pr. Bereits nach $3^1/_2$ Wochen wurde mit leichten passiven Bewegungen begonnen. Das funktionelle Endresultat war ein ausgezeichnetes; denn Pat. ist in der Lage, die rechte Hand in genügender Weise zu strecken und zu beugen und kann sämtliche Finger zur Faust schließen. Die Hand ist somit wieder vollkommen gebrauchsfähig geworden. (Demonstration der photographischen Aufnahmen, welche das gute funktionelle Resultat erkennen lassen.)

Dieser Fall ist ein deutlicher Beweis dafür, daß bei dem Zustandekommen der ischämischen Muskelkontraktur die Nervenverletzung, resp. Schädigung eine unzweideutige und wichtige Rolle spielt. Was die Operationsmethode anbelangt, so ist die hier angewandte, wie wenigstens aus der Literatur hervorgeht, noch nicht häufig geübt worden, wahrscheinlich mit Rücksicht auf die Schwierigkeit des Verfahrens und auf die ungünstige anatomische Lage am Handgelenke.

Vortr. ist jedoch durch diesen Fall zu der Anschauung gelangt, daß bei pein-

lich angewandter Asepsis diese Operation mindesten ebensogut ausgeführt werden kann als eine Knochenverkürzung, wie sie von Henle u. a. ausgeübt und empfohlen worden ist. Jedenfalls ermutigt das in diesem Fall erzielte überaus günstige Resultat, die von mir angewandte Operationsmethode in gleichen oder ähnlichen Fällen anzuwenden. (Selbstbericht.)

Diskussion. Hoeftmann (Königsberg) empfiehlt bei suprakondylärer Fraktur mit der typischen Dislokation des unteren Fragmentes nach hinten schräge Abtragung des vorstehenden oberen Fragmentes.

Schultze (Duisburg) fixiert denselben Bruch in spitzwinkliger Flexion und empfiehlt frühzeitige Übungen.

Zur Frakturbehandlung sprechen außerdem noch Guradze (Wiesbaden) und Muskat (Berlin). **Drehmann** (Berlin).

Wullstein (Halle a. S.) hatte Gelegenheit in der chirurgischen Klinik in Halle a. S. eine schwere Beugekontraktur des Handgelenkes, welche gleichzeitig zu einer hochgradigen Krallenstellung der Finger geführt hatte, durch Sehnenverlängerung zu behandeln. Allerdings handelte es sich hier bei dieser Kontraktur um das Endresultat einer vom kleinen Finger ausgegangenen, schweren Hufeisenphlegmone der Hand und des Vorderarmes. Zur Behebung der Beugekontraktur des Handgelenkes verlängerte W. in einer ersten Sitzung alle zwischen den ulnaren und radialen Gefäßen gelegenen Beugesehnen um 3—4 cm, und zwar durch schräge Durchschneidung und Vernähung der Endstücke der Sehnen. Die Krallenstellung der Finger wurde dadurch beseitigt, daß in einer zweiten und dritten Sitzung im Bereiche der Grundphalangen resp. der Köpfchen der Metacarpen die Beuge- und Strecksehnen sämtlicher Finger in gleicher Weise um ca. 3 cm verlängert wurden. Nach der Operation wurde der Arm in der erreichten Redressionsstellung für 14 Tage im Gipsverbande fixiert.

Die Deformierungen der Gelenkflächen, welche sich im Handgelenk und den Fingergelenken in den 5 Jahren seit der Entstehung des Leidens ausgebildet hatten, und die dadurch bedingten Bewegungsbeschränkungen sollten durch Massage und aktive und passive Bewegungen behoben werden. Dieser natürlich schmerzhaften Prozedur entzog sich jedoch der mit seiner tadellosen Hand- und Fingerstellung vollauf zufriedene Pat. (Selbstbericht.)

Becher (Münster) empfiehlt dagegen die Resektion der Vorderarmknochen.

4) Hoeftmann (Königsberg): Kurze Demonstration.

H. spricht über die technische Ausführung der Prothesen bei völligem Verluste beider Unterextremitäten. Zur Erleichterung des Vorpendelns der Prothesen ist das Gelenk für das Hüftgelenk nach vorn zu verlegen, das Kniescharnier dagegen zurückzuverlagern, um beim Stehen die Streckstellung zu sichern. Interessant ist es, daß H. zuerst das Gehen mit ganz niederen, nach den obigen Prinzipien angefertigten, einfachen Prothesen üben läßt, um dann allmählich zu immer höheren überzugehen. Zuletzt werden dann die definitiven Apparate angefertigt.

5) Glaessner (Berlin): Die Kotinuitätsresektion der langen Röhrenknochen zur Ausgleichung von Verkürzungen.

G. führt aus, daß die von v. Eiselsberg angegebene schräge Osteotomie mit Extension zur Verlängerung einer Extremität nicht in allen Fällen Anwendung finden kann, so daß man die Differenz durch Verkürzung des anderen Beines ausgleichen muß. Er stellt einen interessanten Fall aus der Hoffa'schen Klinik vor, in welchem eine hochgradige Verkürzung durch mehrfache komplizierte Frakturen zu beseitigen war. Es gelang hier durch eine Kombination beider Methoden günstige Verhältnisse zu schaffen. Das hochgradig verkürzte Bein wurde verlängert, das andere durch Kontinuitätsresektion aus der Diaphyse des Oberschenkels verkürzt. Die einfache schräge Osteotomie mit Verkürzung gibt weniger sichere Resultate gegenüber der Resektion und einfacher Knochennaht.

Drehmann (Breslau).



6) **Deutschländer** (Hamburg): **Die Heine'sche Operation der Kontinuitätsverkürzung zwecks Ausgleichs von Längenunterschieden der Beine.**

Für den operativen Ausgleich von Längenunterschieden der unteren Gliedmaßen ist die Operation der Wahl die subtrochantere Osteotomie, die allerdings voraussetzt, daß das Becken die Fähigkeit besitzt, sich den veränderten statischen Verhältnissen anzupassen. Wo diese Vorbedingung fehlt, wie z. B. bei Lähmungen, Ankylosen usw., kann in geeigneten Fällen die von Heine angegebene und auch von Meyer und Nussbaum empfohlene Verkürzung des gesunden Oberschenkels herangezogen werden. Letztere Operation hat indessen den Nachteil, daß es mit der bisher üblichen Technik nicht möglich war, immer genau den Grad von Verkürzung zu bewirken, der für den Ausgleich der Differenz erforderlich war. Selbst bei Kontinuitätsresektionen mit nachfolgender Knochennaht treten nicht selten im Laufe der Nachbehandlung noch sekundäre Dislokationen auf, die dadurch zustande kommen, daß die Knochennähte häufig sich lockern und durchschneiden.

D. hat nun unter Anlehnung an die neueren Bestrebungen der Frakturchirurgie ein Verfahren ausgebildet, welches nicht nur gestattet, den genau erforderlichen Grad von Verkürzung bei der Operation zu erzielen, sondern auch ermöglicht, diesen mit großer Sicherheit in der Nachbehandlung aufrecht zu erhalten. Dasselbe besteht darin, daß nach subperiostaler Resektion eines entsprechend großen Knochenstückes aus der Kontinuität die Fragmente mittels einer besonders konstruierten Knochenzange in gut reponierter Stellung fixiert und unter Zuhilfenahme einer versenkten Aluminiumprothese miteinander verschraubt werden. D. hat das Verfahren in drei Fällen mit gutem Erfolg angewandt. Die Wundheilung war völlig reaktionslos; nur blieb in allen drei Fällen trotz aseptischen Verlaufes an der Stelle der versenkten Aluminiumschiene eine Fistel bestehen, weswegen die Schiene regelmäßig 4 Wochen post operationem im Ätherrausch wieder entfernt wurde. Die Formverheilung der Knochen erfolgte, wie die Röntgenbilder zeigten, in geradezu idealer Weise. (Selbstbericht.)

Diskussion. Hoffa empfiehlt die einfachere Operation gegenüber der Lambotte'schen Naht.

Deutschländer will nicht bezweifeln, daß auch mit der Knochennaht gute Resultate erzielt werden können, doch sei dies leider nicht die Regel; größere Sicherheit gewähre jedenfalls die Verschraubung. **Drehmann** (Breslau).

7) R. **Werndorff** (Wien): **Über die artefizielle Deprimierung des Unterkiefers. Ektropium B. Spitzer und R. Werndorff.**

Den von v. Eiselsberg vor kurzem aufgestellten Typen des Ektropium mandibulae stellen die beiden Autoren einige Fälle von Ektropium des Unterkiefers an die Seite, welches durch einen von außen auf den Unterkiefer konstant wirkenden Druck hervorgerufen wurde, artefizielle Deprimierung des Unterkiefers nach mangelhafter Anlegung von am Kinn extendierenden Gipsverbänden wegen Spondylitis. Prädisposition gibt der noch wachsende Kiefer, Rachitis, eine nicht geschlossene Zahnreihe, das Vorhandensein von Milchzähnen, deren kurze Wurzeln geringeren Widerstand bieten. Der Alveolarteil wird zuerst verändert, bei längerer Einwirkung auch der Unterkiefer selbst, ja in einem beobachteten Falle die Unterkiefergelenke. — Orthopädische Behandlung reicht aus. (Selbstbericht.)

8) **Hoffa** (Berlin): **Endresultate der Sehnenplastiken.**

H. hält die Sehnenüberpflanzung für einen der größten Fortschritte der modernen Orthopädie. Die Resultate sind aber nur durch eine gute Vorbehandlung, d. h. ausgiebige Korrektur der Deformität, zu erreichen, hängen außerdem von dem Zustande der noch vorhandenen Muskulatur und dem Spannungszustande, welcher den neuen Sehnen gegeben wird, ab. Die periostale Überpflanzung gibt sichere Resultate, doch erhält man mit der Transplantation von Sehne zu Sehne in geeigneten Fällen auch brauchbare Resultate.

An einer großen Reihe von Operierten werden die Enderfolge demonstriert.

Drehmann (Breslau).

9) **Karch** (Aachen): **Selbstkritik der nach Sehnenüberpflanzungen resultierenden Mißerfolge und Erfolge (300 Gelenke).**

Der positive Erfolg der Operation steht und fällt 1) mit der exakten Indikationsstellung, 2) mit der operativen Technik, 3) mit der Verbandtechnik, 4) mit der Qualität der Nachbehandlung.

Ad 1) Das Gebiet der schlaffen Lähmung indiziert am häufigsten den operativen Eingriff; hier zeitigt er die schönsten Erfolge. Die Indikationsgrenzen sind sehr weit zu stellen; besteht eine ausgebreitete schlaffe Lähmung länger wie 10 Jahre, dann bietet die Transplantation nur selten gute Erfolge. Man greift dann an der unteren Extremität zweckmäßiger zur Arthroteno- oder Fasciodese. Vorsicht ist geboten beim Vorhandensein von Pernionen zur Winterszeit. — Die Anwendung der Transplantation bei spastischen Lähmungen erfordert viel Erfahrung, um genau dosieren zu können. Ein »Zuviel« an Kraftgebern führt nie zur Besserung des Status quo ante. Oft genügt die einfache plastische Verlängerung. Bei komplizierten plastischen Lähmungserscheinungen an den oberen Extremitäten kann das durch Transplantation gewonnene Resultat nicht immer befriedigen, hoffen wir, daß die aufblühende Therapie mit Nervenpfropfung dies können wird. — Periphere Lähmungen, traumatische Ausfallerscheinungen im Muskelspiel sind dankbare Behandlungsobjekte. — Beugekontrakturen wird durch die exakte Überpflanzung wirksam begegnet. — Deletäre, progrediente, zerebrospinale Prozesse dürfen die Veranlassung zur Transplantation geben.

Ad 2) Der Operationsplan muß einfach sein; die periostale Verpflanzung ist zu bevorzugen, die Überpflanzung von Sehne zu Sehne bleibt daneben zu Recht bestehen und ist zuweilen der einzige Weg zum Erfolg (obere Extremität!). Bei der periostalen Verpflanzung kann die funktionelle Selbständigkeit besser gewahrt werden; bei der Sehnen-zu-Sehnenüberpflanzung sollen als Kraftgeber, wenn irgend möglich, funktionell verwandte Muskeln herangezogen werden; immerhin übernehmen auch Antagonisten, wenn sie »ganz« als Kraftgeber verwendet worden sind, voll und ganz die neu zugeteilte Arbeit, besonders der Tibialis anticus. Von ossaler Überpflanzung und vom Bohren von Knochenkanälen ist abzusehen; bei der Sehnen-zu-Sehnenüberpflanzung ist die »Knopflochüberpflanzung« vorzuziehen. Als Nahtmaterial ist Sublimatseide zu verwenden. Der Überpflanzung hat selbstverständlich das völlige Redressement und, wenn nötig, die Sehnenverkürzung der Kraftnehmer voranzugehen. Am Dorsum des Fußes sich möglicherweise allzu stark spannende Sehnenbrücken sind zur Vermeidung der Druckgangrän mittels einer Seidenschlinge auf das Periost herabzuholen, so daß sie gewissermaßen durch einen Tunnel aus Seidematerial laufen. — Zur Verkürzung ist die Faltenbildung und Raffnaht zu verwenden; zur Verlängerung Treppen- oder Flächenschnitt. — Ganz armselige Sehnen können noch verkürzt werden, wenn man sie provisorisch mit einem Ende an einer funktionell verwandten Sehne vor der Verkürzung festnäht. — Deshabiller **Pierre** pour revêtir **Paul** (**Rochard** 1890) ist unter Umständen erlaubt, wenn durch Opferung einer weniger wichtigen Funktion eine wichtigere gewonnen werden kann. — Seidene Sehnen heilen glatt ein, sind aber bei langen Schnitten mir seit $1^1/_2$ Jahren nicht mehr nötig gewesen. — Fadenabszesse sind selten und schaden nicht. — Eiterungen waren sehr selten, merkwürdigerweise haben sie dem Resultate nicht geschadet; sie sind zu verhüten durch tadellose Asepsis, Blutstillung, exakte Hautnaht. Plattenförmige Muskeln sind nicht zu überpflanzen.

Ad 3) Am Schluß der Operation muß das Gelenk in der gewünschten Stellung kurz federnd feststehen. Womöglich hat stets der gleiche Assistent den Verband anzulegen, bzw. das Gelenk zu halten. Ein Redressement während des Erhärtens des Verbandes ist nicht ratsam (Dekubitus, Zerrung der Sehnennaht!). Der Verband ist zu spalten, wenn nach Lösung der Gummibinde die Zirkulation nicht prompt wieder kommt, und zwar ist er bis auf die Gazebindenlage zu spalten. Der Verband darf nicht vor 8 Wochen abgenommen werden. Einen Verbandwechsel gibt es nicht bei Hautnaht mit Silkworm und glatter Heilung.

Ad 4) Die Nachbehandlung ist wichtig; für den Dauererfolg ist gewissenhafte

Massage von der Mutter anzuführen, ferner aktive, passive, später Widerstandsgymnastik, event. das Tragen eines portativen Apparates usw., sowie die Anwendung der übrigen physikalischen Heilmethoden notwendig.

Die Sehnenüberpflanzung ist die wichtigste Neuerung in der Lähmungstherapie, sie ist der segensreichste Eingriff geworden. Mit ihr konkurrieren und sie zeitweise ersetzen wird die noch auszubauende Methode der Nervenpfropfung; beide werden ihre Berechtigung haben, für das Gros der Fälle wird unseres Erachtens die bewährte Sehnenplastik souverän bleiben. (Selbstbericht.)

Diskussion. Gocht (Halle) hält bei schwerer Lähmung im Fußgelenke die Arthrodese für besser als eine komplizierte Sehnenüberpflanzung.

Francke (Braunschweig) hat mit der Transplantation seit 10 Jahren gute Erfolge.

Schanz (Dresden) empfiehlt, am Fußgelenke die Transplantation nötigenfalls mit Arthrodese zu verbinden.

Werndorff (Wien) hält ein Genu recurvatum für unvermeidlich, wenn die Beuger völlig überpflanzt werden.

Bade (Hannover) ist mehr für Arthrodese.

Kofmann (Odessa) zieht die Transplantation vor, event. auch nur in Form der Tenodese.

Becher (Münster) hält bei spastischen Kontrakturen die einfache Tenotomie für rationeller; am Vorderarm ist die Pronatorplastik von Hoffa zu empfehlen.

Vulpius (Heidelberg) freut sich über die allgemein günstige Aufnahme der Transplantation, mit welcher nötigenfalls eine Arthro-, Fascio- oder Tenodese zu verbinden sei. Die periostale Überpflanzung hält er nur ausnahmsweise für geboten.

Schultze (Duisburg) empfiehlt zur Erleichterung der Naht seine Klemmtechnik.

Lorenz (Wien) erklärt sich nicht für einen prinzipiellen Gegner der Sehnenüberpflanzung und freut sich, daß seine Warnung gewisse Einschränkungen gebracht hat. Nach dem ausgiebigen Redressement der Kontrakturen soll erst etwa 4 Monate gewartet werden, um dann erst die geeigneten Muskeln für die Transplantation zu bestimmen. Bei der Quadricepslähmung genügt ihm häufig die einfache suprakondyläre Osteoklase. **Drehmann** (Breslau).

10) v. Aberle (Wien): Über Fettembolie nach orthopädischen Operationen.

Verf. berichtet über vier weitere Fälle von tödlicher Fettembolie nach unblutigem Kniegelenksredressement und über einen nach Keilresektion aus dem Tarsus. In drei Fällen hatte man die seltene Gelegenheit, den Eintritt und die Wirkung der Fettembolie auf dem Operationstische wie bei einem Tierexperiment zu beobachten. Dabei konnten deutlich zwei verschiedene, wenn auch rasch aufeinander folgende Phasen unterschieden werden, von denen die eine durch die Lungensymptome (Atemstillstand, tiefe Cyanose), die andere durch die Gehirnerscheinungen (Erlöschen der Pupillenreaktion, Pupillenstarre in maximaler Enge, klonische Krämpfe, tiefes Koma) gekennzeichnet war. Das Zustandekommen einer Fettembolie ist im allgemeinen von der Quantität des in die Blutbahn gelangten Fettes, von der Raschheit der Fettaufnahme, von der Lebenswichtigkeit der betroffenen Organe, endlich von der individuellen Disposition abhängig. Namentlich sind Individuen mit hochgradigen Kontrakturen infolge Lähmung oder Gelenkrheumatismus, mit stark atrophischen Extremitätenknochen infolge der Inaktivität im Falle eines orthopädischen Eingriffes besonders gefährdet, jedoch nur dann, wenn sie das 14. Lebensjahr überschritten haben. Die geringe Beteiligung des Kindesalters findet ihre Erklärung in der Entwicklung des Knochenmarkes, indem die Umwandlung des kindlichen roten Markes in gelbes Fettmark erst zur Zeit der Pubertät zum Abschluß gelangt. Das häufigere Auftreten einer Fettembolie bei atrophischen Knochen ist durch die dabei eintretende, oft totale Verfettung des Markes des erweiterten Markraumes erklärlich. Die Aufnahme des Fettes erfolgt auf dem Wege der Blutbahn durch die weiten Venenkapillaren des

Knochenmarkes. Ein Zusammenhang zwischen Status thymicus und dem Auftreten einer Fettembolie, worauf Payr und andere aufmerksam machten, konnte bei den Fällen des Verf.s nicht nachgewiesen werden. Als praktische Folgerungen ergeben sich aus dem Gesagten erhöhte Prophylaxe in bezug auf die Ausbildung von Kontrakturen, namentlich paralytischen, möglichst frühzeitige Operation bereits ausgebildeter Kontrakturen, bei multiplem Auftreten und höheren Graden derselben vollkommene Korrektur nicht in einer Sitzung, endlich in besonders hochgradigen Fällen subkutane Osteotomie.

(Selbstbericht.)

Diskussion. Vulpius (Heidelberg) referiert über zwei Fälle von Fettembolie bei Kindern unter 10 Jahren.

Lorenz (Wien) warnt vor Redressionen bei Pat., welche jahrelang im Rollstuhl oder mit Krücken zugebracht haben; hier hat sich eine hochgradige Knochenatrophie entwickelt, welche die Fettembolie sehr begünstigt.

Drehmann (Breslau).

11) Timmer (Amsterdam): Bambusstelze.

Die Stelze besteht aus einer Zelluloidhülse und einem Bambusrohre. Das obere Ende dieses Rohres wird mehrfach gespalten, danach in kochendes Wasser gehalten, bis das Bambus biegsam ist, und nun um die Hülse bandagiert. Am nächsten Tage hat es die richtige Form angenommen. Jetzt wird es mittels einer Zelluloidbinde um die Hülse befestigt. Ein kleiner Metallring unter der Hülse verhindert das weitere Auseinanderspalten des Rohres. Unten steckt in diesem ein kleiner Holzzylinder, in den eine fertig käufliche Gummiplatte geschraubt wird. Dieses kleine Modell wiegt 500 g; für einen Erwachsenen beträgt das Gewicht 1000 g.

Die Bambusstelze ist sehr geeignet für baldige Gehübungen auf dem Stumpfe nach Amputationen und nach Exartikulationen im Kniegelenke.

Man kann die Hülse auch aus Gipsbinden anfertigen und Hülse und Bambusrohr mittels Stärkebinden aneinander befestigen. Auf diese Weise hat man rasch eine Gips-Bambusstelze. (Selbstbericht.)

12) Kuhn (Kassel): Über Geräteimprovisation in der Chirurgie und Orthopädie.

K. schildert an der Hand zahlreicher Bilder ein Verfahren bzw. ein System, mittels dessen er in der Lage ist, jedes in der Krankenpflege, in der Chirurgie und in der Orthopädie nötig werdende Gerät, sei es zum Transport von Kranken und Verletzten, sei es zur Lagerung im Bett oder zu Extensionszwecken oder zu orthopädischen Maßnahmen, Gipsverbänden usw. sich momentan, ohne Handwerker, in stabiler und durchaus zuverlässiger Form herzustellen.

Sein Apparatepark besteht aus einigen gleichartigen Urelemententeilen: Klammern, Rollen, Ösen, Schräubchen, dazu einer Anzahl Stangen. Durch die verschiedenartige Kombination dieser Teile ist K. imstande, Tragbahren, Beckenstützen, Extensionsapparate aller Art, Galgen, Eingipsungsrahmen usw. improvisierend rasch aufzubauen. Auch jeder neuen Aufgabe ist K. infolge der Anpassungsfähigkeit seiner Modelle sofort gewachsen. Insbesondere die Bardenheuerschen Extensionen dürften durch seine Vorschläge sehr gefördert sein, weil es mit seinen Apparaten leicht ist, jeden Stützpunkt über und außerhalb eines Bettes, ganz gleich welcher Form und welchen Materiales, zu gewinnen.

Die Apparate sind äußerst angenehm als Universaleinrichtung für Krankenhäuser und Kliniken.

Aber auch für den einzelnen praktischen Arzt ist die Einrichtung, mindestens das ihr zugrunde liegende Prinzip, sehr nützlich.

Der Vortrag ist ein Ausschnitt aus einem von dem Verf. beabsichtigten kleinen Buche »Geräteimprovisation in der Unfallpraxis und am Krankenbette«.

(Selbstbericht.)

13) Biesalski (Berlin): Praktische Ergebnisse der Krüppelstatistik.

B. berichtet über die amtlich vorgenommene Zählung der Krüppel in Preußen.

Für besserungsfähige Krüppel sind nur etwa 1800 Betten in Anstalten vorhanden, während noch etwa 8000 nötig wären.

Diskussion. Hoffa (Berlin) schlägt vor, eine Kommission zu wählen, zu welcher er Biesalski und Rosenfeld (Nürnberg) zu ernennen bittet; diese sollen das statistische Material verarbeiten und ein Referat zum nächsten Kongreß erstatten. **Drehmann** (Breslau).

14) Kölliker (Leipzig): Zur Behandlung des Caput obstipum.

Subkutane oder offene Tenotomie aller sich anspannenden Stränge, energische Nachbehandlung.

Diskussion. Hoffa empfiehlt Resektion nach v. Mikulicz.

Wullstein (Halle a. S.) legt den Hauptwert auf ein unmittelbar an die Operation sich anschließendes, gründliches, hyperkorrigierendes Redressement.

Um die Hyperkorrektion auch nach Abnahme des Verbandes bis zur völligen Aufhebung der extramedianen Verlagerung des Kopfes und der Wirbelsäulendeformität zu erhalten, ohne daß der Pat. nötig hat, monatelang die außerordentlich lästige und unangenehme Halskrawatte zu tragen, schließt W. dem Redressement — ganz gleichgültig, ob der kontrakte Muskel diszidiert oder exstirpiert ist — gleich die von ihm angegebene Verkürzung des distendierten M. sterno-cleido-mastoideus an. Dabei nimmt W. jetzt den untersten Teil des distendierten Muskels unmittelbar oberhalb seiner Insertion am Sternum und an der Clavicula fort, was mittels eines kleinen, horizontalen, parallel der Clavicula verlaufenden Hautschnittes, der, gut genäht, eine sichtbare Narbe kaum hinterläßt, leicht geschehen kann. (Selbstbericht.)

Außerdem sprachen noch Muskat (Berlin) und v. Aberle (Wien).

15) Schulthess (Zürich): Mitteilungen zur Pathologie der Skoliose.

S. berichtet über Studien an Wirbelsäulen von Leichen, um die sogenannte Konkavtorsion zu studieren. Er hat eine besondere Vorrichtung konstruiert, um die Wirbelsäulen oben und unten fest einzuspannen und die Bewegungen in die einzelnen Komponenten getrennt zu untersuchen. **Drehmann** (Breslau).

16) Lorenz (Wien): Zur Konkavtorsion.

Die bisherigen Erklärungsversuche der nicht seltenen Form der initialen Skoliose, welche als Konkavtorsion bezeichnet wird, können nicht befriedigen; vor allem ist die Konkavtorsion keine regelmäßige Begleiterscheinung der seitlichen Inflexion lordotischer Segmente der Wirbelsäule. Vielmehr geht jede seitliche Inflexion der Wirbelsäule in jeder beliebigen, also lordotischen oder kyphotischen Haltung immer und allemal mit regulärer Konvextorsion einher. Hingegen erzeugt Rotation eines beliebigen Segmentes der Wirbelsäule um die mediane Achse in jeder beliebigen Haltung die Erscheinungen der Konkavtorsion, d. h. die rotatorische Prominenz (das Analogon der Torsionsprominenz oder des Rippenbuckels) kommt in die Konkavität des seitlichen Bogens der Dornfortsatzlinie zu liegen. Die linkskonvexe Totalskoliose mit Konkavtorsion ist von allem Anfang an eine mehrfache Krümmung, da eine lumbale Linksabweichung durch eine Rotationsskoliose des Brustsegmentes mit Rechtsdrehung der Wirbelkörper zur Kompensation gelangt. Die Dornfortsätze der Brustwirbel erfahren dabei eine entgegengesetzt gerichtete Drehung (nach links), so daß ihre Verbindungslinie den linkskonvexen Bogen der lumbalen Dornfortsatzlinie verflachend nach oben fortführt und zum Eindruck der Totalskoliose führt. Da die Richtung einer seitlichen Abweichung von den Körpern und nicht von den Dornfortsätzen der Wirbel bestimmt wird, und da der Rippenbuckel nur der anatomische Ausdruck einer Abweichung der Wirbelkörper nach derselben Seite ist, so muß auf dem höchsten Punkte der thorakalen Niveauelevation eine gleichgerichtete Abweichung der Wirbelkörper angenommen werden, selbst wenn die Dornfortsatzlinie eine entgegengesetzt gerichtete Konvexität bildet. Die Konkavtorsion bei linkskonvexer Totalskoliose könnte höchstens im klinischen Sinne als solche bezeichnet werden, da die klinische Untersuchung die Richtungsabweichung der Wirbelkörper nicht erkennen läßt. Aber auch die klinische Konkavtorsion ist nur eine scheinbare; denn sie entspricht nie-

mals dem Scheitelpunkte des linkskonvexen Fötalbogens, sondern gehört zum System des nächstüberliegenden klinisch noch latenten Krümmungsscheitels und ist mit Bezug auf diesen eine reguläre Konvextorsion. Anatomisch gibt es keine Konkavtorsion. Die Wirbelkörper rotieren niemals in die Konkavität eines Krümmungsscheitels, geschweige denn, daß die Konkavtorsion hier den Höhepunkt erreichen würde. Die sogenannte Umwandlung der Totalskoliose mit Konkavtorsion in eine mehrfache Skoliose ist nichts anderes, als die Fortentwicklung einer geringgradigen in eine höhergradige Verkrümmung desselben Charakters. Die Totalskoliose mit Konkavtorsion ist nur eine scheinbare Totalskoliose. Hingegen ist die linkskonvexe Totalskoliose mit lumbodorsaler Konvextorsion eine wirkliche Totalskoliose, soweit eine solche überhaupt möglich ist. Es ist also unerschütterlich daran festzuhalten, daß die Wirbelkörper unter allen Umständen nach der konvexen Seite der lateralen Inflexion der Wirbelsäule abweichen, daß es also nur eine Konvextorsion gibt. (Selbstbericht.)

17) Böhm (Boston): Über die Ursache der jugendlichen sogenannten »habituellen« seitlichen Rückgratsverkrümmungen.

Die Arbeit beginnt mit anatomischen Untersuchungen, die in der anatomischen Anstalt der Harvard University Medical School in Boston (Nordamerika) an der Dwight'schen Kollektion numerisch variierender Wirbelsäulen ausgeführt wurden. Der Verf. stellt fest, daß den sogen. »Wirbelvarietäten« ein einheitliches Phänomen, die sogen. »Numerische Variation«, zugrunde liegt. Das Wesen desselben ist die Assimilation von Wirbeln an ihre Nachbarn. Betrifft dieselbe einen größeren Wirbelsäulenabschnitt, so führt sie zu einer Verlagerung der Regionengrenzen; und zwar erzeugt die Assimilation von Wirbeln an ihre kaudal gelegenen Nachbarn eine Verschiebung der Grenzen nach dem Kopfe zu (eine »Variation in kranieller Richtung«); umgekehrt verursacht die Umwandlung mehrerer Wirbel an die kraniell stehenden Nachbarn eine Verlagerung der Grenzen nach dem kaudalen Ende zu (eine »Variation in kaudaler Richtung«). Eine asymmetrische Variation kann unter ganz bestimmten Verhältnissen zu einer seitlichen Deformierung der Wirbelsäule führen, nämlich erstens durch asymmetrischen Rippenwuchs, zweitens durch ungleiche Entfaltung der sakralen Flügel, drittens durch asymmetrische und irreguläre Ausbildung derjenigen Gelenke, welche den sogen. lumbodorsalen Gelenkumschlag bilden.

Im klinischen Teile folgen röntgenographische Untersuchungen, welche in der orthopädischen Abteilung des Massachuseths General Hospital (Lehrklinik der Harvard University Medical School) an einem größeren Materiale jugendlicher idiopathischer Skoliosen vorgenommen wurden; besonders wurde jene große Klasse von Skoliosen berücksichtigt, die in der Mitte des zweiten Lebensjahrzehnts hauptsächlich bei Mädchen in die Erscheinung treten und gegenwärtig in der Annahme, daß ihnen funktionelle oder mechanische Einflüsse zugrunde liegen, als »habituell« bezeichnet werden. Fast ausnahmslos konnte mit Hilfe der Röntgenstrahlen an den Wirbelsäulen dieser Fälle für die bestehende Deformität eine anatomische Grundlage nachgewiesen werden, und zwar von der Art der Anomalien, welche gemäß den anatomischen Untersuchungen zu Skoliosen Veranlassung geben können.

Verf. kommt zu der Schlußfolgerung: Die im zweiten Lebensdezennium (gewöhnlich im 13.—17. Lebensjahr) idiopathisch auftretende Skoliose ist die klinische Erscheinungsform einer Entwicklungsstörung embryonalen Ursprunges, die teils identisch, teils eng verwandt mit dem Phänomen der numerischen Variation ist. (Selbstbericht.)

18) A. Schanz (Dresden): Ein Typus von Schmerzen an der Wirbelsäule.

An der Wirbelsäule kann man sehr häufig Schmerzzustände finden, die übereinstimmende charakteristische Eigenschaften haben und welche bisher nicht genügend beachtet und in ihrer Natur nicht erklärt sind. Man findet an der Wirbelsäule schmerzhafte Stellen, die nach ihrer Lage, ihrer Größe und der Intensität der Schmerzen in weiten Grenzen variieren, ohne daß

es möglich ist, anatomische Veränderungen nachzuweisen, welche diese Schmerzen erklären könnten. Lieblingssitze der Schmerzen sind die Gegenden zwischen den Schulterblättern und der untere Lendenteil. Besonders oft erweisen sich die Lendenwirbelkörper bei Druck, den man vom Abdomen her auf dieselben ausübt, empfindlich. In den subjektiven Erscheinungen beherrschen sehr häufig in auffälliger Weise das Krankheitsbild ausstrahlende Beschwerden. Diese liegen in den Nervengebieten, welche den schmerzhaften Stellen der Wirbelsäule entsprechen. Besonders sind es Beschwerden in der Magen- und Lebergegend, im Unterleib und im unteren Teile des Thorax. Diese Beschwerden sind wechselnder Art, sie sind es hauptsächlich, welche die Pat. zum Arzte führen und dort meistens den Verdacht von Erkrankungen der Abdominal-, der Genital- oder der Brustorgane erwecken. Rückenschmerzen werden von den Pat. spontan meistens nicht geklagt. Man findet die schmerzhafte Stelle an der Wirbelsäule gewöhnlich nur, wenn man aus Mangel eines Befundes in der Gegend der Beschwerden die Wirbelsäule untersucht. In der Gegend der ausstrahlenden Beschwerden sind bei stärker ausgeprägtem Druck oftmals anatomisch nicht abzugrenzende Druckempfindlichkeiten vorhanden; so erweisen sich z. B. die unteren Thoraxpartien druckempfindlich, man findet druckempfindliche Partien über den Darmbeinkämmen, oberhalb und rückwärts der Trochanteren. Oftmals sind die Patellarreflexe erhöht. Anatomische Veränderungen an der Wirbelsäule sind nicht nachweisbar. Besonders besteht kein Gibbus und kommt keiner zum Vorschein. Es bestehen auch keine Erscheinungen von arthritischen Erkrankungen und dergleichen. Nicht selten sind leichte skoliotische Verbiegungen und sogen. schlechte Haltungen vorhanden, und man erhält die Angabe, daß diese Veränderungen erst in letzter Zeit in Erscheinung getreten seien oder sich verstärkt haben.

In der Anamnese der Fälle machen sich zweierlei Schädlichkeiten für die Wirbelsäule geltend: einmal Einflüsse, welche eine besonders hohe Tragbeanspruchung der Wirbelsäule bedingen, sodann solche, welche geeignet sind, die Tragkraft der Wirbelsäule zu schmälern. Als Beispiele der ersten Klasse seien genannt: schwere körperliche Arbeiten, Tragen von Lasten, langes Sitzen und Stehen u. dgl., solche der zweiten Klasse sind allgemein schwächende Krankheiten und Traumen der Wirbelsäule. Die an Traumen sich anschließenden Erkrankungen unterscheiden sich von denen nicht traumatischen Ursprunges übrigens in keiner Weise. Im Verlaufe der Krankheit, der ein ausgesprochen chronischer ist, machen sich diese in der Anamnese hervortretenden Einflüsse entsprechend als schädigend, entgegengesetzte als günstig wirkend geltend.

Es entsteht die Frage: »Wie sind diese Krankheitsfälle, die zweifelsohne ein gemeinsames typisches Bild darstellen, zu erklären?«

Die Erklärung bietet ein Vergleich mit dem Bilde der Plattfußbeschwerden. Diese Beschwerden treten auf, wenn den Fuß Einflüsse treffen, welche von ihm abnorm hohe Tragleistungen fordern, oder solche, welche seine Tragkraft schädigen. Sie bestehen in entzündungsartigen Schmerzen, welche sich in wechselreichster Lokalisation und Intensität zeigen. Anatomische Veränderungen fehlen dabei in sehr zahlreichen Fällen. Vielfach bestehen hochgradige Beschwerden, ohne daß an dem Fuß anatomische Plattfußbildung zu erkennen ist. Ruhe und Kräftigung haben günstigen, Anstrengung und Schwächung gegenteiligen Einfluß auf diese Beschwerden. Es finden sich also bei den Plattfußbeschwerden und bei den geschilderten Schmerzzuständen der Wirbelsäule markante Ähnlichkeiten in typischen Erscheinungen. Die Annahme, daß diese Wirbelsäulenschmerzen für die Wirbelsäule dasselbe sind, was die Plattfußschmerzen für den Fuß sind, gewinnt weiter, wenn man bedenkt, daß Fuß wie Wirbelsäule beide in gleicher Weise für das Tragen der Körperlast dienen. Es ist daher zu erwarten, daß Krankheiten, die sich aus der Erfüllung dieser Aufgaben ergeben, mutatis mutandis in gleicher Form auftreten.

S. nimmt also an, daß die beschriebenen Wirbelsäulenschmerzen entstehen wenn die Wirbelsäule über ihre jeweilige Tragfähigkeit auf Be-

lastung in Anspruch genommen wird. Er stellt sich vor, daß dadurch entzündungsartige Reizzustände geschaffen werden, daß an den gereizten Stellen die durchtretenden Nerven, daß auch die Markhäute gereizt werden können, daß so die nervösen Erscheinungen zustande kommen. Unerklärbar ist, warum in dem einen Falle statische Belastungsdeformitäten, im anderen Schmerzzustände als Folgen eines Belastungsmißverhältnisses entstehen. Diese selbe Unklarheit besteht auch am Fuß, wo zwischen Plattfußbildung und Plattfußbeschwerden dasselbe Verhältnis nachweisbar ist. Diese Unklarheit gibt einen weiteren Vergleichspunkt für beide Krankheitsbilder.

Aus der S.'schen Erklärung der beschriebenen Schmerzen in der Wirbelsäule folgern sich für die Behandlung bestimmte Direktiven. Die Behandlung muß darauf ausgehen, das als Ursache angenommene Belastungsmißverhältnis auszugleichen. Ruhe, Stützapparate, Rückenmassagen, Gymnastik, Hebung des Allgemeinzustandes sind dazu die geeigneten Mittel.

In der Praxis bringt der Stützapparat den raschesten Erfolg; Massage und Gymnastik werden von vornherein nur bei leichteren Fällen gut vertragen, sonst muß man vor ihrer Anwendung die heftigsten Erscheinungen abklingen lassen. Die Besserung macht sich zuerst im Schwinden der ausstrahlenden subjektiven Beschwerden geltend. Die Klopf- und Druckempfindlichkeiten an der Wirbelsäule verschwinden erst später. Wenn die Kuren auch ihre Zeit brauchen, so sind die Fälle doch äußerst dankbare Behandlungsobjekte, da die Pat. ausnahmslos allerlei Kuren durchgemacht haben, aber erst bei der hier skizzierten Behandlung Besserung und Genesung finden. Besonders wichtig ist die Erkenntnis der Natur der beschriebenen Fälle für die Unfallheilkunde. Gerade da kommen die Fälle sehr häufig zur Beobachtung und haben bisher große Schwierigkeiten bereitet und vielfach zu Fehlsprüchen Anlaß gegeben. (Selbstbericht.)

19) Schlee (Braunschweig): Mitteilungen aus dem Gebiete der Skoliosentherapie.

Demonstration von Bildern, welche die Wirkung seiner Korsettbehandlung demonstrieren. Empfehlung der Heißluftbehandlung.

20) Zuelzer (Potsdam): Das orthopädische Stuhlband, eine einfache Stuhlbandage, welche das Geradesitzen erzwingt.

21) Vulpius (Heidelberg): Über die Schulterarthrodese.

Die Leistungsfähigkeit, das Dauerresultat der Schulterarthrodese ist noch nicht bekannt. Vortr. ist in der Lage, diese Lücke unseres Wissens auszufüllen, da er über 12 solche Operationen bei spinaler Lähmung verfügt, welche bis zu 9 Jahren zurückliegen. Für die Technik ist wichtig, daß die Ankylose angestrebt wird in erheblicher seitlicher Abduktion und in vorderer Elevation des Armes, und daß die Fixation des angefrischten Gelenkes durch zwei Nähte (Caput-Acromion und Caput-Pfanne bzw. Proc. coracoides) bewerkstelligt wird.

Es wurden erzielt: 7 knöcherne und 3 ebenso feste fibröse Ankylosen gegenüber 2 Mißerfolgen.

Die aktive Beweglicheit des Armes und Schultergürtels betrug: Nach vorn 40—100° (Durchschnitt 75°), nach der Seite 20—90° (Durchschnitt 60°), nach hinten 20—45° (Durchschnitt 30°).

Im ganzen wurden $^2/_3$ der passiven Motilität aktiv ermöglicht. Auch die Oberarmmuskeln wurden außerordentlich günstig beeinflußt.

Die Nachteile der Operation (Hochstand der Scapula, Skoliose) sind sehr gering. Die Operation ist also unerwartet leistungsfähig. Es bleibt abzuwarten, ob die Sehnenüberpflanzung Besseres zu leisten vermag. (Selbstbericht.)

22) R. Wernsdorff (Wien): Zur blutigen Behandlung der habituellen Schultergelenksverrenkung.

Die Behandlung der habituellen Schultergelenksverrenkung muß bei jugendlichen Individuen blutig sein. Die Art der Operation richtet sich nach den anatomischen Ursachen (Tuberkulumfrakturen, Frakturen der Fovea glenoid. Perthes,

primäre oder sekundäre Kapselschlaffheit), welche vorher durch die klinische, besonders röntgenologische Untersuchung festzustellen sind.

W. hat einen Fall von Kapselerschlaffung mit ausgezeichnetem Erfolge nach folgendem Verfahren operiert: Nach dem Ollier'schen Schnitte muß die gedehnte Kapselpartie durch bestimmte Auswärtsrollung des halb abduzierten Armes und durch Abwärtsziehen des leicht abpräparierten Subscapularisansatzes eingestellt werden. Nach Eröffnung der Kapsel flügelförmiges Übereinandernähen (Mikulicz). Da die genähte Stelle trotzdem zu schwach und zu wenig widerstandsfähig erschien, wird sie durch den etwas mobilisierten kurzen Kopf des Biceps plombiert, indem dieser durch tiefe, in den distalen Partien das Periost des Tuberc. minus mitergreifende Nähte über die gedoppelte Kapsel genäht wird. In ähnlichen Fällen würde W. einen Zipfel des Muskels loslösen und zur Plombierung verwenden.

(Selbstbericht.)

Diskussion. Gocht (Halle a. S.) demonstriert eine Schiene, welche bei der Schulterarthrodese den Arm in Abduktion hält und dabei den Gebrauch des Vorderarmes gestattet.

Auf dem Projektionsabend demonstrieren Bardenheuer und Böhm eine Anzahl Röntgenbilder zur Ergänzung ihrer Vorträge. Außerdem

23) Preiser (Hamburg): Die Roser-Nélaton'sche Linie.

Demonstration einer großen Anzahl von Beckenbildern, welche den Trochanterhochstand bei Hüftgesunden zeigen. **Drehmann** (Breslau).

24) Wullstein (Halle a. S.): Über den histologischen Befund einer durch Implantation eines Hautlappens experimentell ausgeführten Arthroplastik.

Als ich im Februar 1906 eine Pat. mit einer völlig irreponiblen kongenitalen Luxation der Patella nach außen nach einer neuen Operationsmethode — Arthroplastik —, über die ich 1906 dem Kongreß der deutschen Gesellschaft für Chirurgie berichtete (s. den Bericht über die Verhandlungen der deutschen Gesellschaft für Chirurgie im Zentralblatt für Chirurgie 1906, Nachtrag) operierte, gedachte ich damals schon, falls sich die von mir geplante Operationsmethode als unausführbar erweisen sollte, den resultierenden großen Kapseldefekt durch einen implantierten Hautlappen zu decken. Die Leichtigkeit jedoch, mit der meine neue Operationsmethode ausführbar war, ließ die Hautplastik nicht weiter in Betracht kommen.

Die Frage, was aus einer solchen in ein Gelenk eingeschlagenen Haut würde, interessierte mich aber weiter, und ich beabsichtigte daher, ihr experimentell näher zu treten. Zu dem Zwecke rasierte ich bei einem im April 1906 vorgenommenen Experimente die Kniegelenksgegend eines Hundes wie gewöhnlich, ohne daß ich durch Röntgenstrahlen oder in irgendeiner anderen Weise vorher eine Enthaarung der in Betracht kommenden Hautpartie versucht hatte; ich bereitete das Tier in genau derselben Weise zur Operation vor, wie man es auch sonst zu tun pflegt. Dann exzidierte ich ein fingernagelgroßes Stück aus der Kniegelenkskapsel, bildete aus der benachbarten Haut einen mit oberer Basis versehenen Lappen und nähte ihn, mit der Epithelseite nach dem Innern des Gelenkes gerichtet, in den Kapseldefekt ein. Die Hautwunde wurde um den Stiel des Lappens so dicht als möglich vernäht, der Stiel nach 14 Tagen durchschnitten. Das Gelenk blieb frei von jeglichem abnormen Erguß und völlig frei beweglich. Auch als ich 4 Monate später, im August 1906, das Tier tötete, fand sich in dem exstirpierten Kniegelenke die übliche Menge völlig normaler Synovialisflüssigkeit, und das implantierte Hautstück unterschied sich von der übrigen Synovialis in keiner Weise. Das mikroskopische Bild des Durchschnittes zeigte, wie sehr die Haut schon konform der übrigen Synovialis geworden war; denn die innere Oberfläche hatte, wie die Synovialis, einen gleichmäßigen Endothelüberzug, nur die synovialen Zotten, welche in der normalen Nachbarschaft noch vorhanden sind, fehlen im Bereiche des neuen Endothelbelages. Ganz in der Tiefe lagern noch geringe Reste des Plattenepithels; eine einzige Haarwurzel deutet noch weiterhin auf die Präexistenz dieses Kapselteiles. Eine noch um etwas tiefer gelegene kleinzellige Infiltration beweist, daß die metaplastischen Vorgänge immerhin noch unfertig sind.

Das experimentelle Resultat, welches ergibt, daß das äußere Keimblatt völlig imstande ist, das mittlere zu ersetzen, muß unser Interesse in höchstem Maß in Anspruch nehmen, und das um so mehr, weil danach ja auch voraussichtlich das Peritoneum, die Pleura, das Perikard und vielleicht auch die Dura durch Haut ersetzbar sind. (Selbstbericht.)

---

12) **N. A. Ssokolow.** Zur Kasuistik der Enteritis phlegmonosa.

(Russki Wratsch 1907. Nr. 5.)

S. beschreibt zwei Fälle von Duodenitis phlegmonosa. 1) Mann 53 Jahre alt, Leibschmerzen und Erbrechen, Abdomen nicht aufgetrieben. Am nächsten Tage fäkulentes Erbrechen. Laparotomie: am Duodenum trübseröses Exsudat, die Serosa am unteren horizontalen Schenkel hyperämisch, fibrinös belegt, Darm hier tumorartig geschwollen. Inzision, Eiter in der Darmwand. Naht der Darmwunde, Tamponade, Tod 2 Stunden nach der Operation. 2) Mann, 43 Jahr alt, seit 6 Tagen Erbrechen und Durchfall, Abdomen nicht aufgetrieben, Schmerzen rechts im Hypochondrium. Tod nach 2 Tagen. Die Sektion zeigte dasselbe Bild, wie in Fall 1, nur war die Schleimhaut im Duodenum an fünf Stellen gangränös, die größte dieser Stellen — 1,7×1,1 cm — war von einem gelben Schorf bedeckt. Im Eiter von Fall 1 fand man Streptokokken mit spärlichen Colibazillen, in Fall 2 Strepto- und Staphylokokken. In diesem hatte die eitrige Infiltration auf den Pankreaskopf und auf das das Duodenum umgebende Zellgewebe übergegriffen. In der Literatur fand S. den ersten Fall von Bellfrage und Hedenius beschrieben; weitere 6 Fälle wurden, wie auch die beiden oben referierten, im Petersburger Obuchowhospital von Hofman und von Moissejew beobachtet.

E. Gückel (Wel. Bubny, Poltawa).

13) **Maylard.** Simple colonic adhesions a cause of intermittent attacks of abdominal pains.

(Brit. med. journ. 1907. März 2.)

Zwei Fälle, in denen der Leib wegen einer Appendicitis bzw. eines Dickdarmkarzinoms geöffnet wurde, erwiesen sich als Beispiele von Verwachsungen zwischen verschiedenen Abschnitten des Kolons, die den falsch gedeuteten Symptomenkomplex vorgetäuscht hatten. Im ersten Falle, der im Laufe von 13 Jahren 10 bis 11 Anfälle von Schmerzen in der rechten Unterbauchgegend mit Erbrechen erlitten hatte, fand man das Colon ascendens zur Schlinge gefaltet durch Verwachsungen ohne Verengerung, Ulcus, Geschwulst oder ähnliches. Am Orte der Verwachsungen wurde ein harter Knoten entfernt, der sich mikroskopisch als geschrumpftes Mesenterialfett erwies. Enteroanastomose beider Kolonschenkel brachte Heilung. Im zweiten Falle, der außer einer chronischen Obstipation nur Schmerzen im Bereiche des Colon descendens aufwies, war das Netz auf 10 cm am absteigenden Kolon fest verwachsen und verursachte so einen Knick an der linken Flexur. Lösung der Verwachsung führte zur Heilung. **Weber** (Dresden).

14) **H. Rubritius.** Beiträge zur Pathologie und Therapie des akuten Darmverschlusses.

(Beiträge zur klin. Chirurgie Bd. LII. p. 405.)

Die Arbeit bringt unter Mitteilung der Krankengeschichten eine klinische Besprechung über die in der Wölffer'schen Klinik behandelten Fälle von akutem Darmverschluß, die viele interessante und seltene Einzelbeobachtungen bietet, deren Mitteilung aber den Rahmen des Referates überschreiten würde.

Es mag daher eine kurze Übersicht, welcher die Einteilung des Darmverschlusses nach v. Mikulicz zugrunde liegt, über das Material und die Heilungserfolge orientieren.

A. Strangulationsileus.	Fälle	Geheilt	Gestorben
1) Einklemmung in innere Hernien	2	1	1
2) Strangulationen durch abnorme Stränge	20	7	13
3) Volvulus	13	6	7
4) Invagination	2	1	1
B. Obturationsileus.			
1) Knickung durch peritoneale Verwachsungen	12	7	5
2) Ligatur des Darmes durch ein Meckel'sches Divertikel	1	1	—
3) Narbige Stenosen	5	4	1
4) Karzinomatöse Strikturen	27	14	13
5) Darmkompression	3	2	1
6) Kotobturation	1	1	—
7) Spastische Darmkontraktur	3	2	1
8) Darmverschluß unbekannter Herkunft	2	2	—

Die operative Heilungsziffer berechnet sich demnach für den Strangulationsileus auf 40,5%, für den Obturationsileus auf 61%, für die Gesamtzahl auf 52,7%, wobei in eklatanter Weise die wesentlich besseren Aussichten der Operation am 1. Tage hervortreten.

Die Indikation zur sofortigen Laparotomie bei jedem akuten Ileus wird aufs neue betont und die Vornahme der Magenspülung vor der Operation zur Verhütung der Aspirationspneumonie sehr empfohlen.

Die Benutzung lokaler Infiltrationsanästhesie wurde zugunsten der Allgemeinnarkose (Schleich'sche oder Billroth'sche Mischung) wieder aufgegeben, weil der durch Eventration der Darmschlingen verursachte Chok die Gefahren der Narkose übersteigt. Großes Gewicht wird auf die vorausgehende Entleerung der geblähten und überdehnten Darmschlingen gelegt, und daher der Beseitigung des Hindernisses stets die Punktion und Inzision des Dünndarmes resp. die Kolostomie vorausgeschickt. Für die Darmvereinigung nach Resektion ist der Murphy infolge übler Erfahrungen zugunsten der Nahtanastomose außer Verwendung gekommen. Die Erfolge bei Dickdarmresektion — meist wegen obturierender Karzinome — sprechen entschieden für den Vorzug der dreizeitigen Operation.

In der Nachbehandlung operierter Ileusfälle wird von Einläufen und Kochsalzinfusionen ausgiebiger Gebrauch gemacht und neuerdings gegen postoperative Darmatonie, die Integrität der Darmwand vorausgesetzt, Physostigmin subkutan in Dosen von 1—2 mg mit befriedigendem Erfolg angewandt.

Reich (Tübingen).

15) **M. Martens.** Über mechanischen Ileus bei akut-entzündlichen Abdominalerkrankungen.

(Deutsche Zeitschrift für Chirurgie Bd. LXXXVI. p. 508.)

M. bringt mehrere einschlägige Fälle (9), in denen es ihm bis auf einmal gelang, durch operative Eingriffe, Abszeßentleerung, Lösung adhärenter bzw. geknickter oder torquierter Darmschlingen, oder auch Darmfistelanlage einen Ileus zur Heilung zu führen. Dreimal handelte es sich um operierte Appendicitiskranke, deren Rekonvaleszenz durch die Ileuskomplikation gestört wurde; ein 4. ähnlicher Fall genas ohne Operation. In Fall 5 handelte es sich um einen noch nicht inzidierten Appendicitiskranken, in Fall 6 um eine Frau mit Ileus bei einem eitrigen Exsudat im Douglas, in Fall 7 (tödlich verlaufen) wieder um Appendicitis. Fall 8 ist ein Ileus durch perimetritische Adhäsionen, Heilung durch Darmfistelanlage und Entleerung eines Douglasabszesses, in Fall 9 waren einer Frau, der ein operativer Bauchbruch geplatzt war, die vorgefallenen, schmutzigen Därme reponiert worden. Nach Eintritt ileusartiger Erscheinungen wurde das Abdomen revidiert, wobei Darmschlingenverklebungen nebst einem Abszeß gefunden wurden. Drainage, Heilung.



M. befürwortet hiernach das rasche operative Einschreiten. Vor letzterem sind — doch nicht zu lange — Klistiere, heiße Umschläge (Thermophore), Atropineinspritzungen, Magenspülungen zu versuchen.

Abführmittel wurden von M. vermieden.

Meinhard Schmidt (Cuxhaven).

16) **H. Lorenz.** Einklemmung von Dünndarmgekröse in einer Spalte des großen Netzes.

(Deutsche Zeitschrift für Chirurgie Bd. LXXXVI. p. 260.)

Beobachtung aus der Hochenegg'schen Klinik in Wien. 75jähriger Mann, mit Arterienatherom und Pulsirregularität, mit der Diagnose Nabelbrucheinklemmung geschickt. Die vorhandene brodlaibgroße Nabelhernie hat ulzerierte Hautdecken, enthält Darm und Netz, ist freilich nicht gespannt, doch besteht Aufstoßen kotig riechender Gase. Bei der deshalb vorgenommenen Operation zeigt sich als Bruchinhalt neben Darm und Netz ein apfelgroßer gespannter, hyperämischer, einer stielgedrehten Eierstockscyste ähnlich aussehender »Tumor«, welcher sich bei näherer Besichtigung als eine Mesenterialfalte ausweist, welche in einem Netzspalt eingeklemmt ist. Die der eingeklemmten Gekrösestelle entsprechende Darmpartie zeigt bereits erhebliche Zirkulationsstörungen, erholt sich aber, nachdem das Gekröse durch die nötige Netzspaltung frei gemacht worden. Operationsvollendung durch Resektion von Netz und Bruchsack, Hautnaht usw. Günstiger, durch Vereiterung eines subkutanen Hämatoms nur wenig gestörter Ausgang. Die anatomischen Verhältnisse des eigentümlichen Vorkommnisses, welches nur bei Verlängerung des Gekröses infolge langen Bestehens der Hernie zustande kommen konnte, ist durch mehrere Figuren gut veranschaulicht. **Meinhard Schmidt** (Cuxhaven).

17) **Moore.** Foreign body in large intestine.

(Brit. med. journ. 1907. Februar 16.)

Ein Mann setzte sich in der Trunkenheit auf einen Regenschirm und trieb sich dessen durch die Wucht abgebrochenen glatten Elfenbeingriff ins Rektum. 9 Tage später fühlte man bei völligem Wohlbefinden des Mannes etwas links unter dem Nabel einen Tumor mit scharfer Kante. Das Röntgenbild wies in diesem den Schirmgriff nach. Die Operation ergab, daß die am Ende des Griffes befindliche Schraube aus dem Colon transversum dicht an der Flexura hepatica herausragte, während der übrige Teil des Elfenbeingriffes im Querkolon lag, und zwar analwärts gerichtet. Außer einer starken Hyperämie der Serosa war keine Reizung des Peritoneums vorhanden. Entfernung durch Enterotomie. Heilung. Die Peristaltik des Dickdarmes hatte wahrscheinlich bei ihrer Bemühung, den Fremdkörper nach unten zu treiben, infolge der kolbenartigen Gestalt des Griffes, mit dem dicken glatten Ende zum Anus hin gerichtet, gerade das entgegengesetzte Ergebnis gehabt: der glatte Fremdkörper war nach oben gerutscht.

Weber (Dresden).

18) **M. v. Čačković** (Zagreb-Agram). Doppelte Obturation des Verdauungstraktes durch Gallensteine.

(Liečnički viestnik 1906. Nr. 6. [Kroatisch.])

Der 54jährige Pat. leidet schon seit mehreren Jahren an Magenbeschwerden. Seit 8 Tagen Darmverschluß mit Erbrechen.

Pat. ist kollabiert. Es wird ein Verschluß im unteren Ileum diagnostiziert; da sich aber Pat. auf Exzitantien nicht erholt, so wird von einem Eingriff abgesehen.

Bei der Sektion wurde ca. 25 cm vor der Ileocoecalklappe ein nußgroßer und 10 cm hinter dem Pylorus ein ebensogroßer Gallenstein oral der Steine der Darm stark erweitert, aboral verengert gefunden. Vom Duodenum führte eine 2,5 cm im Durchmesser betragende Kommunikation in eine Höhle, die sich an Stelle der Gallenblase befindet.

Hätte sich der Kranke aus dem Kollaps erholt, so hätte man bei der Operation die Diagnose des Verschlusses im unteren Ileum bestätigt gefunden, den dort gelegenen Gallenstein entfernt, jedoch den Stein im Duodenum belassen, welcher nach einiger Zeit wieder Beschwerden von seiten des Magens verursacht hätte.

(Selbstbericht.)

19) **Alexinski.** Beitrag zur Frage der subakuten Darmverschlingung.

(Chirurgia Bd. XX. Nr. 116. [Russisch.])

Mitteilung eines durch Operation geheilten, in mancher Richtung interessanten Falles. 17jähriges Mädchen erkrankte mit Leibschmerzen; vom 4. Tage ab kein Stuhlgang, Einläufe ohne Wirkung. Vom 8. Tage ab Erbrechen. Am 9. Tage noch einmal dünner Stuhlgang, dann bis zum 16. Tage weder Stuhlgang noch Abgang von Gasen.

Status: Allgemeinzustand befriedigend. Temperatur 37°, Puls 100. Leib schmerzhaft, im rechten Hypochondrium zwei geblähte Schlingen. Einläufe ohne Wirkung.

Operation: In dem abnorm langen Mesocolon dextrum findet sich eine 7 cm lange Öffnung, die fibrös umrandet ist. Eine dem Colon transversum und descendens angehörende, einmal um die Längsachse gedrehte Schlinge ist in einer Ausdehnung von etwa 40 cm in die Öffnung hineingeglitten. Die Lichtung des Darmes ist durch die Drehung und Einklemmung geschlossen, nicht aber die Blutzirkulation aufgehoben, so daß die Schlingen fast normal aussehen. Entwicklung der Schlinge und Vernähung der anormalen Öffnung im Mesokolon durch Seidennähte um Rezidive zu verhüten). Schluß der Bauchwunde; reaktionslose Heilung.

Der auffallend gutartige Verlauf wird von A. durch den Umstand erklärt, daß trotz 16tägiger, mit Verschluß der Darmlichtung einhergehender Krankheit nirgends die Zirkulation gehemmt war. Er hält die Prognose der Darmverschlingungen direkt abhängig von der Blutzufuhr und weniger von der Frage, ob die Darmlichtung durchgängig ist oder nicht. **Oettingen** (Berlin).

20) **K. Fischer.** Kasuistischer Beitrag zur Ätiologie der Darminvagination. (Aus dem Landkrankenhause zu Fulda. Dr. Gunkel.)

(Münchener med. Wochenschrift 1907. Nr. 4.)

Die Invagination eines 50 cm langen Dünndarmstückes in der Gegend des Überganges vom Ileum ins Jejunum, die durch Operation, trotz erheblicher Stauungsblutung, glücklich behoben wurde, war wahrscheinlich dadurch zustande gekommen, daß Pat., durch einen gewaltigen Pferdehufschlag auf den steinernen Boden geschleudert, eine Kontusion des Bauches und speziell der betreffenden Dünndarmschlingen erlitten hatte. Durch den infolgedessen eingetretenen Spasmus bzw. durch eine völlige Darmmuskelparalyse war ein Reiz auf die Längsmuskulatur der angrenzenden Darmschlingen ausgeübt und so die Einstülpung hervorgerufen worden. **Kramer** (Glogau).

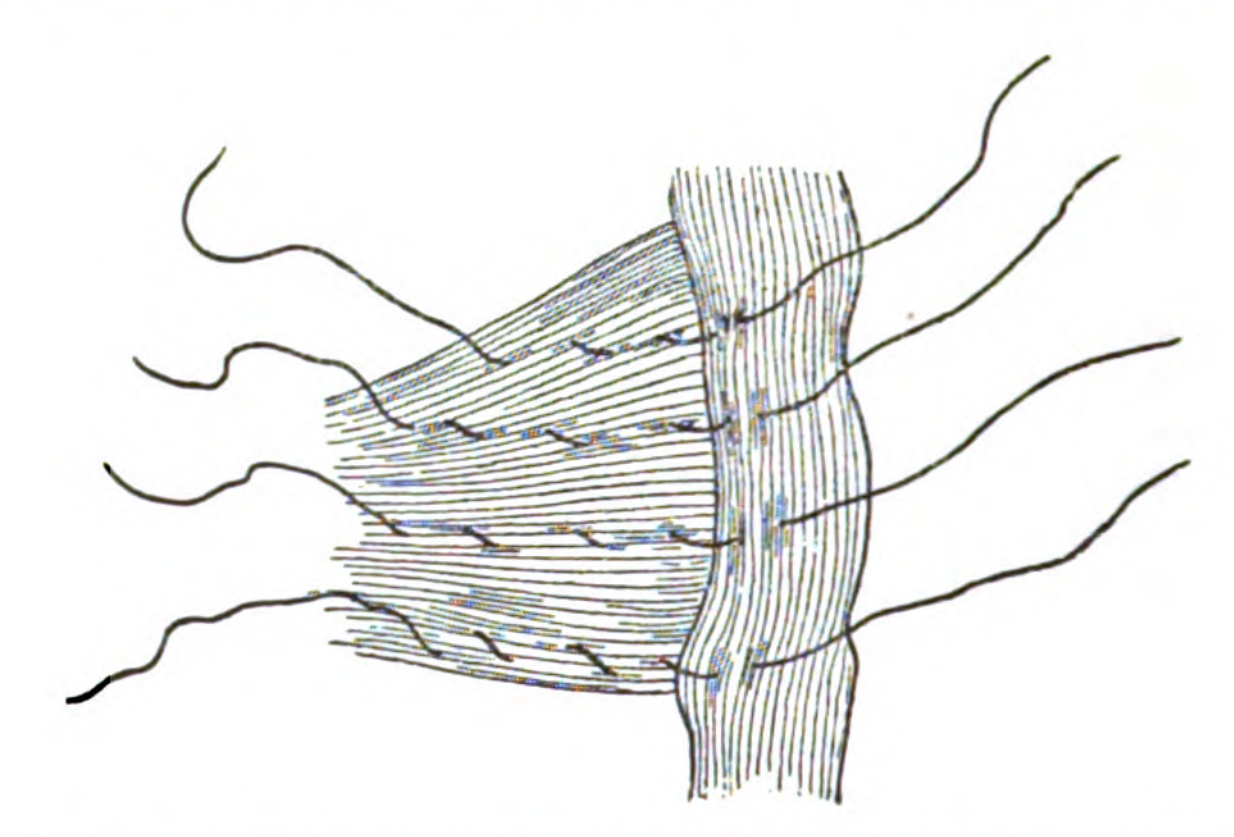
21) **Coffey.** Intestinal intussusception.

(Annals of surgery 1907. Januar.)

30% aller intestinalen Obstruktionen sind nach Verf. durch intestinale Intussusception oder Invagination bedingt. Die klinische Diagnose ist nicht leicht, da es sich meistens um eine nicht vollständige Obstruktion handelt. Als Ursachen für das Leiden werden angegeben 1) eine kongenitale Schlaffheit der Struktur in der Nachbarschaft der Ileocoecalklappe, 2) das Vorhandensein eines ins Darmlumen hineinragenden gestielten Tumors.

C. hat drei Fälle operiert bei Kindern; in den ersten beiden ließ sich das invaginierte Stück leicht herausziehen. Um ein Rezidiv zu verhüten, wurde ein Teil des Ileums mit dem Mesenterium durch Nähte verbunden und durch das Knüpfen der Fäden etwas eingerollt. Im dritten Falle ließ sich der invaginierte

Darm nicht herausziehen, es wurde das Ileum eingeschnitten und auf diese Weise der bereits brandige Teil des invaginierten Darmes hervorgeholt und reseziert,



sodann die Enden des Ileums vernäht und durch seitliche Anastomose wieder verbunden. Alle Fälle gingen in Genesung über. **Herhold** (Brandenburg).

22) **Moynihan.** The mimicry of malignant disease in the large intestine.

(Edinb. med. journ. 1907. März.)

Verf. beschreibt sechs sehr interessante Fälle, bei denen es sich um gutartige Dickdarmgeschwülste handelte, die sämtlich nach ihrer Lage, Größe, Gestalt, sowie den Symptomen den Eindruck erweckten, als ob bösartige Neubildungen (Karzinome) vorlägen.

Fall 1 handelt von einem 28jährigen Manne, der häufig an Stuhlverstopfung litt und auch wiederholt Blut im Stuhlgange beobachtet hatte. Seit einigen Tagen bestand völlige Stuhlverstopfung, der Leib schwoll an, Erbrechen trat auf. Vom Mastdarm aus war eine weiche, unregelmäßige, die ganze Mastdarmwand einnehmende, zirkuläre Geschwulst zu fühlen, die die Lichtung so verengte, daß ein Finger nicht hindurchgeführt werden konnte. Die Diagnose wurde auf ein sehr schnell wachsendes Karzinom gestellt. 6 Wochen später führte Verf. die Exzision durch die kombinierte Methode (abdominal-perineal) aus. In 3 Wochen war Pat. geheilt. Das aufgeschnittene Darmstück zeigte, wie aus der der Originalarbeit beigefügten Photographie ersichtlich ist, eine starke Wucherung der Schleimhaut, die hochgradig gewulstet und gefaltet in die Darmlichtung vorspringt (Polyposis recti). An mehreren Stellen fanden sich geschwürige Prozesse. Die Darmwand war stark entzündlich verdickt. Mikroskopisch ließ sich nur eine Wucherung der Drüsen in sehr unregelmäßiger Form nachweisen, keine Tuberkulose, keine Lues, kein Karzinom.

Fall 2. Eine 58jährige Frau kam mit den Erscheinungen des chronischen Ileus zur Operation. Beim Eröffnen des Bauches fand sich starke Ausdehnung des Darmes und seröse Peritonitis. In der Flexura sigmoidea wurde eine harte Geschwulst gefunden und an der Vorderseite des Darmes eine kleine Perforationsöffnung, die zu einem abgekapselten Abszeß geführt hatte. Nach Drainage dieses Abszesses trat Heilung ein. 2 Jahre später fühlte sich Pat. sehr wohl, alle Beschwerden in der linken Seite waren verschwunden, und der Darm entleerte sich jetzt spontan, ohne Nachhilfe. Verf. glaubt auf Grund ähnlicher Operationsbefunde, daß ein falsches Divertikel vorgelegen habe, das sich entzündete und zum Durchbruch führte.

Fall 3. Eine 50jährige Frau klagte seit einigen Wochen über Stuhlverstopfung, eine harte Geschwulst wurde links vom Nabel gefühlt, die mit der Bauchwand in

Berührung stand. Die Diagnose wurde auf Karzinom des Colon transversum gestellt. Bei der Operation zeigte sich das Bauchfell stark verdickt und mit dem Colon transversum sowie mit dem Netz verwachsen. Eine harte, unregelmäßig gegestaltete Geschwulst lag vor. Drüsenschwellungen waren nicht vorhanden. Die ganze Geschwulst wurde nach Resektion des Colon transversum entfernt, der Dickdarm axial durch Naht vereinigt. Das entfernte Dickdarmstück war völlig umfaßt und eingeengt von einer harten, scirrhusähnlichen Geschwulstmasse, die makroskopisch für karzinomatös gehalten werden mußte. Mikroskopisch ließ sich jedoch nur ein chronisch entzündlicher Prozeß mit Induration feststellen, dessen Ursache unbekannt blieb.

Im 4. Falle lag eine Mastdarmgeschwulst bei einer 41jährigen Frau vor, die wegen Darmblutungen zur Klinik gekommen war. Der Mastdarm war, soweit der Finger reichen konnte, mit einer weichen, beweglichen, bröckeligen, kleine Geschwüre aufweisenden Masse ausgefüllt, die zirkulär im Darm saß. In der Annahme, daß ein Karzinom vorliege, wurde erst die Kolotomie ausgeführt und 4 Wochen später der Mastdarm bis hinauf zur Pars pelvinea recti exstirpiert. Glatte Heilung. Es handelte sich, wie eine weitere Photographie zeigt, um eine papillomatöse Geschwulst mit zahlreichen Geschwüren in der Tiefe der zwischen den Schleimhautfalten liegenden Gänge. Mikroskopisch war nur an einer kleinen Stelle eine atypische Wucherung der Epithelien nachweisbar.

Im Fall 5 handelte es sich um falsche Divertikel der Flexura sigmoidea mit Entzündung in der Umgebung, die bei einem 52jährigen Mann unter Bildung einer harten Geschwulst zum Darmverschluß führten. Trotz starker Verwachsung mit der Umgebung konnte die Resektion des affizierten Darmes ausgeführt werden. Beide Darmenden ließen sich axial vereinigen. Völlige Heilung.

Fall 6. Eine 62jährige Pat. hatte seit 7 Monaten Darmbeschwerden und magerte stark ab. Während der letzten 3 Monate traten öfter Anfälle von subakutem Ileus auf. Deutliche Peristaltik bestand bis zur Flexura lienalis. Bei der Operation fand sich eine Geschwulst des Colon transversum am Übergange zur Pars lienalis, deren Entfernung wegen hochgradiger Verwachsungen mit Magen, Zwerchfell, Dünndarm und der Bauchwand unmöglich erschien. Es wurde daher die Ileosigmoidostomie ausgeführt. Völlige Heilung trat danach ein, die Geschwulst verschwand allmählich vollkommen. Verf. glaubte bei der Autopsie in vivo bestimmt, daß ein Karzinom vorliegt, während der Verlauf zeigte, daß es sich um einen chronisch entzündlichen Prozeß von unbekannter Ursache handelte.

Man soll daher bei Dickdarmgeschwülsten, auch wenn makroskopisch eine große Ähnlichkeit mit einem Karzinom vorliegt, stets an die durch chronische Entzündung der Darmwand hervorgerufenen nichttuberkulösen Prozesse denken.

Jenckel (Göttingen).

23) **Rawling.** Some points in the symptoms and treatment of rectal carcinoma.

(St. Bartholomews hospital reports Vol. XLII. 1906.)

R. erörtert auf Grund von 19 Fällen die Frühsymptome des Mastdarmkrebses, den Ausgangspunkt der Geschwulst und einzelne Gesichtspunkte bei der Behandlung. Die inguinale Kolostomie hatte wohl Einfluß auf Tenesmen, Blut- und Schleimabgang usw., jedoch kaum auf die Schmerzen. Resultate: 7 perineale Exzisionen: 2 rezidivfrei nach 7 bzw. 30 Monaten, 2mal Rezidiv, 3 nicht verwertbar. 3 perineale Exzisionen mit Entfernung des Steißbeines: 2 Rezidive. 9 sacrococcygeale Operationen: 33% Mortalität, 3 Fälle nach 7—15 Monaten noch rezidivfrei.

Mohr (Bielefeld).

24) **C. Lauenstein.** Über einen Fall von solitärem Fibromyom im Querkolon.

(Deutsche Zeitschrift für Chirurgie Bd. LXXXV. p. 267.)

33jährige Frau, die angibt, stets kränklich gewesen zu sein und insbesondere schon seit ihrer Schulzeit stets an auffälliger Trägheit ihres Darmkanales gelitten

zu haben. Seit 4 Jahren litt sie in auffälligerer Weise, indem häufig unter sehr starken Schmerzanfällen andauernde Wegstörungen für Stuhl und Winde, aber keine eigentlichen Ileuserscheinungen auftraten. Rechts vom Nabel eine einer Wanderniere ähnliche, indes nicht als solche deutbare Geschwulst fühlbar. Die Laparotomie ergab, daß sie im Querkolon saß, in dem sie sich ähnlich wie ein Kotballen anfühlt. Die Eröffnung des Darmes legt eine apfelgroße, höckerige, graurote und mit einem kleinfingerdicken, fingergliedlangen Stiele der Darmwand aufsitzende Geschwulst frei. Unterbindung und Abtrennung des Stieles, Verschorfung der Schnittfläche, Darm- und Bauchnaht, glatte Heilung, bedeutende Hebung der Ernährung. Histologischer Befund: Fibromyom von Schleimhaut bekleidet, wahrscheinlich von der Submucosa ausgegangen. L. hält der Anamnese gemäß für möglich, daß die Bildungsanfänge der Geschwulst auf die Kindheit (ca. 20 Jahre) zurückgehen. Daß es nie zu Darmverschluß kam, wird durch Erhaltung der Darmdehnbarkeit an der Geschwulststelle zu erklären sein. Kurze Anziehung eines ähnlichen Falles von Selby. **Meinhard Schmidt** (Cuxhaven).

25) **Chlumský.** Beiträge zur Darmknopffrage.

(Mitteilungen aus den Grenzgebieten d. Medizin und Chirurgie 1907. III. Supplem.)

Nach historischem Rückblick über sämtliche bisher empfohlene Darmknöpfe und Prothesen zur Darmnaht schildert C. die Nachteile des Murphyknopfes und empfiehlt als resorbierbaren Knopf einen solchen aus Magnesium, nachdem die schwierige Frage der technischen Herstellung desselben gelöst ist. Bei demselben läßt C. die Spiralfeder und Platte fortfallen und ersetzt sie durch einen einfachen entsprechend großen Gummiring. Die Auflösung des Knopfes geht nicht zu schnell und nicht zu langsam vor sich. C. hat mehrere Gastroenterostomien und laterale sowie zirkuläre Darmvereinigungen beim Menschen damit ausgeführt und keine Störungen von seiten des Knopfes dabei beobachtet.

Haeckel (Stettin).

26) **M. Fletcher.** A case of idiopathic dilatation of the rectum and of the colon as far as the hepatic flexure.

(Brit. med. journ. 1907. Februar 16.)

Ein 12jähriger Knabe wurde wegen Hirschsprung'scher Krankheit operiert: man findet eine riesige Ausdehnung von Rektum, Kolon bis zum Coecum, aber keine Spur von Knickung, Band, Verwachsung o. dgl. Verf. begnügt sich mit dem Ausdrücken des Darminhaltes zum After hinaus, legt aber keine Anastomose an. Nach kurzer Besserung 1/4 Jahr später plötzlicher Tod im Koma. Die Sektion bestätigt nur das bei der Operation Gefundene. **Weber** (Dresden).

27) **G. Sultan.** Erfahrungen über Rektoskopie.

(Deutsche Zeitschrift für Chirurgie Bd. LXXXVI. p. 391.)

Das Strauss'sche Rektoskop hat sich S. in mehreren näher beschriebenen Fällen als ein hervorragendes diagnostisches Hilfsmittel zur Erkennung krankhafter Veränderungen der Flexura sigmoidea und des oberen Rektumteiles erwiesen. In einem Falle kombinierte S. auch die Rektoskopie mittels eines von ihm nach Art einer Kehlkopfpolypenzange konstruierten 56 cm langen Instrumentes (Abbildung im Original) mit einer Probeexzision aus einem in der Tiefe im Tubus eingestellten Tumor. Er erlebte aber auch einen Unglücksfall beim Gebrauche des Instrumentes, welcher zeigt, wie gefährlich dasselbe ist. Bei einer 53jährigen Frau war der Tubus auf 20 cm Tiefe glatt eingeführt. Als jetzt etwas Luft eingeblasen wurde, klagte Pat. über einen plötzlichen Schmerz, und in demselben Moment wurde Darmserosa im Rohre sichtbar; mithin hatte eine Darmperforation stattgefunden. Sofortige Laparotomie, Naht des Darmrisses, Säuberung der Bauchhöhle vermochten die Pat. nicht zu retten. Zwar gingen die ersten peritonitischen Erscheinungen zurück, indes starb Pat. dennoch nach 7 Wochen an Sepsis (Bauchhöhlenabszeß und Pleuraempyem). **Meinhard Schmidt** (Cuxhaven).

28) **Samter.** Zur operativen Behandlung großer Mastdarmvorfälle.

(Mitteilungen aus den Grenzgebieten der Medizin u. Chirurgie 1907. III. Supplem.)

S. gibt seine Erfahrungen, welche er bei der Operation von 11 größeren Mastdarmvorfällen und einem kleineren gemacht hat.

I. Resektion nach v. Mikulicz in drei Fällen, darunter einmal mit gleichzeitiger Verengerung des Sphinkters nach Dieffenbach. Kein Todesfall; zwei Dauererfolge, im dritten Falle keine Nachrichten zu erhalten über das definitive Verhalten.

II. Kolopexie, allein für sich, in einem Falle. Nach 3 Jahren wurde noch Heilung konstatiert, trotzdem sich schon bei der Operation nachweisen ließ, daß beim Anziehen des Colon pelvicum nach oben der unterste Abschnitt des Mastdarmes sich nicht straff anziehen ließ, sondern schlaff blieb.

III. Douglasverschluß in einem Falle. Die beiden Douglas'schen Falten wurden in sagittaler Richtung vernäht und hinten an das gespannt gehaltene Colon pelvicum fixiert. Es trat ein Rezidiv auf; die Douglasfalten wurden noch einmal unter Hereinziehen des Colon pelvicum in die Naht miteinander vereinigt; auch das brachte keinen vollen Erfolg, so daß später noch die Rektopexie hinzugefügt wurde. Danach Besserung, doch blieben spätere Nachfragen erfolglos.

IV. Douglasverschluß und Kolopexie kombiniert; fünf Fälle: einmal mit bleibendem Erfolg; dreimal mußte eine Rektoperineorrhaphie hinzugefügt werden, dabei einmal mit Resektion des Mastdarmes. Einmal Tod infolge von Peritonitis.

V. Rektopexie einmal mit Erfolg.

VI. Rectoperineorrhaphia anterior mit Erfolg.

S. betont, daß in vielen Fällen keine Methode allein alle ätiologischen Momente: Tiefstand des Douglas, Lockerung der oberen Befestigungsmittel des Mastdarmes, Dehnung des untersten Mastdarmabschnittes, Desorganisation des Dammes beseitigen wird, daß vielmehr dann die Kombination verschiedener Methoden zum Ziele führen wird, wie S.'s gute Endresultate beweisen.

Haeckel (Stettin).

29) **J. M. Gordejew.** Zur Pathogenese und operativen Behandlung großer Mastdarmvorfälle.

(Russki Wratsch 1907. Nr. 6.)

Zwei Fälle, wo der Vorfall akut entstanden war, bei Malern von 55 resp. 42 Jahren. Im ersten Falle entstand beim Repositionsversuch ein Riß des äußeren Darmzylinders bis in die Peritonealtasche. Naht desselben, doch bei neuen Taxisversuchen neuer Einriß. Nun wurde die Exzision nach Mikulicz ausgeführt. Verlauf glatt, nur einige Stellen an der Grenze der Haut und Mucosa gangräneszierten und heilten per granulationem. Im zweiten Falle gelang die Reposition unter Narkose, obwohl mit großer Mühe. Beide Pat. litten seit ihrer Jugend an Verstopfungen, die später chronischen Durchfällen wichen, eine Folge von chronischer Bleivergiftung, was die Pathogenese des Vorfalls erklärt. Der zweite Pat. hatte große beiderseitige Leistenbrüche und sollte nach 6 Wochen wegen derselben operiert werden, wobei man die Kolopexie anschließen wollte. Doch zeigte es sich bei der Operation, daß das Colon descendens in weiter Ausdehnung fest mit der vorderen Bauchwand verwachsen war, so daß man den Zustand des römischen S und des Mastdarmes nicht erkennen konnte und die Operation nicht zu Ende führte. Es war hier also schwere, tief greifende Kolitis vorausgegangen.

E. Gückel (Wel. Bubny, Poltawa).

30) **Goldschwend.** Über sakrale Operationen an Mastdarm und Uterus.

(v. Langenbeck's Archiv Bd. LXXXII. Hft. 3.)

Verf. veröffentlicht die in den Jahren 1891—1906 auf der chirurgischen Abteilung des städtischen allgemeinen Krankenhauses in Linz operierten Fälle von

Mastdarmkarzinom. Besonderes Gewicht legt er dabei auf die in der zweiten Hälfte, d. h. von 1900—1906 ausgeführten Operationen, da sie wegen der Vervollkommnung der Technik ein besseres Urteil über den Wert der sakralen Methode geben. Es wurden in dieser Zeit 57 Fälle nach Kraske mit temporärer Kreuzbeinresektion behandelt mit einer Sterblichkeit von 3,7%. Im allgemeinen ist der Wundverlauf bei Resectio recti viel komplizierter gewesen als bei der Amputation; doch kann sich G. nicht mit Witzel entschließen, die Resektion möglichst einzuschränken, da sie allein eine völlige Kontinenz ermöglicht. Bei der Amputation wurde einige Male ein Anus sigmoideus angelegt, d. h. das Amputationsende in hoher Lage blind verschlossen und das S romanum in die Aftergegend herabgezogen, dort eingenäht und eröffnet. Die Dauerheilungen werden auf 37,5% berechnet. Dabei wurden drei rezidivfreie Jahre als das Minimum der Beobachtungszeit angesehen. Verf. hält die sakrale Methode der Operation des Mastdarmkrebses allen anderen für überlegen.

In dem zweiten Teile der Arbeit wird über 151 sakrale Uterusexstirpationen berichtet. Es wurde nämlich auch bei dem Gebärmutterkrebs in den letzten Jahren fast ausschließlich die sakrale Methode angewendet. Die Sterblickeit betrug in der jüngsten Zeit 6,8%, also ungefähr soviel wie bei vaginaler Totalexstirpation. Dabei waren unter dem Material, das zur Behandlung kam, 42% vorgeschrittene Fälle. Die Operationsdauer betrug durchschnittlich 1 Stunde, war also keineswegs außergewöhnlich lang, wie man es der sakralen Methode absprechend zum Vorwurf zu machen pflegt. Die durchschnittliche Behandlungsdauer betrug 4 Wochen. Wenn die Parametrien entfernt, Drüsen ausgeräumt, Mastdarm, Blase oder Harnleiter reseziert werden mußten, war die Zahl der Behandlungstage natürlich eine größere. Die Dauerheilungsziffer beträgt ungefähr 40%. Verf. ist deswegen der Ansicht, daß die sakrale Uterusexstirpation die Ablehnung, die sie allseitig erfahren hat, nicht verdient, da ihre Sterblichkeit kaum höher ist als bei vaginalem Verfahren und niedriger als bei anderen radikalen Methoden. Ebenso hält er die Furcht vor der Schwierigkeit und langen Dauer des Eingriffs für unbegründet. Dagegen sind die Dauerresultate den besten Erfolgen, die andere Chirurgen mit anderen Methoden erzielt haben, zum Teil sogar überlegen, so daß die sakrale Methode mit allen anderen, abgesehen von der Wertheim'schen abdominalen, konkurrieren kann. **E. Siegel** (Frankfurt a. M.).

31) **P. Kroemer.** Operative Heilung eines Anus anomalus vulvovestibularis bei einem Säugling. (Aus der Universitäts-Frauenklinik zu Gießen.)

(Münchener med. Wochenschrift 1907. Nr. 10.)

Die Operation wurde bei dem 7½ Wochen alten Kinde wegen Striktur des abnormen, mit der Urethra und Vagina in ein gemeinsames Vestibulum mündenden Afters vorgenommen. Es gelang, die Analpartie des Rektums mit Erhaltung des Sphincter internus an den durch ein blindes Aftergrübchen angedeuteten Ort zu verpflanzen und daran anschließend die Plastik des Darmes mit Vereinigung des Sphincter cunei und Sphincter ani externus vorzunehmen. Das Kind überstand den Eingriff gut und erholte sich außerordentlich; das funktionelle Resultat für den Darm war ein in jeder Beziehung günstiges.

K. bespricht in Anlehnung von H. v. Bardeleben's Arbeit eingehend die Anatomie, Methoden der Operation und ihre Resultate, die, wie sein eigener Fall lehrt, sich jetzt besser, als früher, gestalten können.

Kramer (Glogau).

Originalmitteilungen, Monographien und Sonderdrucke wolle man an *Prof. E. Richter* in Breslau (Kaiser Wilhelmstraße 115), oder an die Verlagshandlung *Breitkopf & Härtel*, einsenden.

Druck und Verlag von Breitkopf & Härtel in Leipzig, Nürnbergerstraße 36/38.



Zentralblatt
für
CHIRURGIE

herausgegeben
von

K. Garrè, F. König, E. Richter,
in Bonn, in Berlin, in Breslau.

Vierunddreißigster Jahrgang.

Wöchentlich eine Nummer. Preis des Jahrganges 20 Mark, bei halbjähriger Vorauszahlung. Zu beziehen durch alle Buchhandlungen und Postanstalten.

Nr. 26. Sonnabend, den 29. Juni. 1907.

1) **Tillmanns.** Lehrbuch der allgemeinen Chirurgie. Zehnte Auflage.

Leipzig 1907.

Wenn in unserer an guten Lehrbüchern gerade nicht armen Zeit ein für den Gebrauch des Studierenden und des praktischen Arztes geschriebenes Werk in 20 Jahren zehn Auflagen erfährt, so ist diese Tatsache wohl der beste Beweis, daß die ganze Anlage einem praktischen Bedürfnis entspricht, und es erübrigt sich, der neuen Auflage eine besondere Empfehlung mitzugeben. Sie hat im ganzen die meisterhafte Anordnung des Stoffes, die Kapiteleinteilung der Referenten zum Vergleich vorliegenden siebenten Auflage beibehalten; einige

sind nur zusammengezogen und viele durch Neubearbeitung, die den veränderten modernen Anschauungen und den Fortschritten der Wissenschaft Rechnung trägt, ergänzt. Der Umfang des Werkes ist von 731 auf 832 Seiten erweitert, die Zahl der meist sehr instruktiven Bilder von 516 auf 787 vermehrt. Fast in allen Kapiteln begegnen wir Zusätzen und Verbesserungen, bei der Lehre von den Toxinen und Antitoxinen, Licht- und Röntgentherapie, Desinfektion, Narkose, Rückenmarksanästhesie, Hyperämiebehandlung, Blutuntersuchung bei chirurgischen Infektionen, Gefrierpunktsbestimmungen, Syphiliserreger, Behandlung der Lähmungen, Möller-Barlow'schen Krankheit, gonorrhoischen und neuropathischen Gelenkaffektionen, und besonders im Kapitel Kriegschirurgie und Geschwülste. Hinzugekommen sind orientierende Ausführungen über Aleppobeule, Drüsenkrankheit von Barbados, Beri-Beri und Pest.

Eine ausführliche Beschreibung (mit Abbildungen) wäre bei der Technik der Massage und der Extensionsbehandlung nach Bardenheuer wünschenswert, wenngleich sich auch hier wie überall genaue Literaturhinweise finden. **Lessing** (Hamburg).

---

2) **v. Eiselsberg** und **Hochenegg.** Das k. k. chirurgische Operationsinstitut in Wien.

(Wiener klin. Wochenschrift 1907. Nr. 11.)

3) **A. v. Winiwarter.** Vor 36 Jahren.

(Ibid.)

Die der Zentenarfeier des k. k. Operateurinstitutes in Wien gewidmete Nummer bringt interessante geschichtliche Rückblicke und Erinnerungen aus dem Institut.

Im ersten Artikel ist die Gründung und weitere Entwicklung des auf Anregung Vinzenz v. Kerns von Kaiser Franz geschaffenen Institutes geschildert, das seitdem nicht nur Österreich in segensreichster Weise mit tüchtigen Chirurgen versorgt und die Chirurgie zu höchster Blüte gebracht, sondern auch einer nicht geringen Zahl von Lehrstühlen des Auslandes glänzende Vertreter geliefert hat.

Für die Mehrzahl noch interessanter werden v. W.'s Erinnerungen sein, die mit der Übernahme der II. chirurgischen Klinik durch Billroth beginnen. Diesem im besonderen und dem Leben und Wirken der Operationszöglinge und Assistenten an seiner Klinik sind v. W.'s Zeilen gewidmet und spiegeln das arbeitsfrohe, trotz aller Anstrengungen und Entsagungen befriedigungsreiche Leben wieder, das unter dem großen Meister pulsierte. **Renner** (Breslau).

---

4) **Hamm.** Operative Eingriffe der Ärzte.

(Deutsche Juristen-Zeitung 1907. Nr. 8.)

Verf., Oberlandesgerichtspräsident a. D. in Bonn, bespricht die Frage der Berechtigung der Ärzte zu Operationen, die der Haftung und der Strafbarkeit.

Daß man einen Kranken mit seiner Einwilligung operieren darf, ist selbstverständlich. Aber auch ohne seine Einwilligung darf man Operationen bzw. gefährliche innere Behandlungsverfahren anwenden, wenn das für die Rettung des Kranken aus einer gegenwärtigen Gefahr für Leib oder Leben dringend geboten und eine Erklärung über die Zustimmung nicht rechtzeitig zu beschaffen ist. Hierhin sind zu rechnen solche Fälle, in denen der Kranke bewußtlos oder, wo er minderjährig oder geisteskrank und der gesetzliche Vertreter nicht zur Stelle ist, oder wo sich im Verlaufe einer mit Zustimmung des Kranken begonnenen Operation, während er in Narkose ist, ein schwererer Eingriff wie der beabsichtigte als geboten herausstellt.

Dasselbe will Verf. für den Fall gelten lassen, daß eine dringende Gefahr besteht, der Kranke werde, wenn der Arzt ihn unter Angabe seines Zustandes und der Gefährlichkeit der Operation nach der Einwilligung fragt, in einen zum Tode führenden Kollaps verfallen.

Aber selbst dann will der Verf. dem Arzte Recht geben, wenn er die Operation gegen den Willen des Kranken dort, wo sie zur Rettung aus gegenwärtiger Gefahr für Leib oder Leben geboten ist, vorgenommen hat.

Gesetzliche Bestimmungen über die Berechtigung der Ärzte zu operativen Eingriffen gibt es nicht.

Will Verf. also selbst die Operation gegen den Willen des Kranken gestatten — analog dem Rechte, einen Lebensmüden an seinem Vorhaben zu verhindern —, so kann das aber nur unter einer Bedingung geschehen, daß es sich eben um einen approbierten Arzt handelt, der durch sein berufliches Können und Wissen die entsprechende Gewähr bietet. Verf. ist sich dessen wohl bewußt, daß sein Standpunkt in Laienkreisen vielfach als zu weitgehend angesehen werden wird.

Eine Haftung des Arztes kommt dann in Frage, wenn Fahrlässigkeit vorliegt, mag die Behandlung berechtigt oder unberechtigt gewesen sein. Ferner ist der Arzt haftbar, wenn er den Eingriff rechtswidrig vorgenommen hat, ohne daß Fahrlässigkeit in Betracht kommt. Tatsächlich wird in dem Falle der Heilung von einem eigentlichen Schaden nicht die Rede sein können, indessen begründet die in solchen Fällen stets vorliegende Freiheitsverletzung einen Schadenersatzanspruch. Jedenfalls hat hier der Arzt kein Anrecht auf Honorierung.

Was die Strafbarkeit ärztlicher Operationen anlangt, so ist über ihre Berechtigung, wenn sie fahrlässig unternommen wurden, kein Zweifel. Indessen sind die Bestimmungen über die Bestrafung kunstgerecht ausgeführter, aber rechtswidrig unternommener Eingriffe dringend der Revision bedürftig und entsprechen nicht dem allgemeinen Rechtsbewußtsein. Es werden nämlich derartige Vergehen, insbesondere auch vom Reichsgericht, aus den §§ 223—225 Str.-G.-B. bestraft als Verbrechen der vorsätzlichen Körperverletzung, und das ist nach Auffassung des Verf.s nicht richtig. Erstens setzt hier der Sinn des

Gesetzes eine böswillige Absicht des Täters voraus, und davon ist in diesen Fällen ja wohl niemals die Rede. Daß diese Auffassung des Reichsgerichts falsch ist, geht auch aus den übrigen Bestimmungen dieser Paragraphen betreffs Verschärfung der Strafen hervor. Das betrifft einmal die Anwendung gefährlicher Werkzeuge (Messer) und die Vereinigung mehrerer Personen zur Ausführung des Vergehens. Danach müßte der Arzt, welcher einen brandig gewordenen Arm gegen den Willen des Kranken amputiert, einer Mindeststrafe von 2 Jahren Zuchthaus verfallen. Nach dieser Auffassung müßte ja jede Operation als eine mit Willen des Kranken vorsätzlich begangene Körperverletzung strafbar sein.

Indessen können auf derartige widerrechtliche, aber kunstgerechte Operationen die strafrechtlichen Bestimmungen über Nötigung Anwendung finden, da im allgemeinen diese Nötigung durch Gewalt geschieht. Allerdings bleibt hier wieder der wichtige Fall der Nötigung durch Täuschung des Kranken unberücksichtigt.

Verf. schlägt vor, alsbald in das Strafgesetzbuch folgenden § 239a einzufügen:

»Ein approbierter Arzt, der an einem Kranken zu dessen Heilung eine Behandlung, welche seinen Körper verletzt oder seine Gesundheit schädigt, ohne Einwilligung des Kranken oder seines gesetzlichen Vertreters, oder unter dessen Täuschung über Folgen und Gefahr der Behandlung vornimmt, wird wegen eigenmächtiger ärztlicher Behandlung mit Gefängnis oder Festungshaft bis zu 1 Jahr oder mit Geldstrafe bis zu 1000 *M* bestraft.

Die eigenmächtige Behandlung ist straflos, wenn sie zur Rettung des Kranken aus einer gegenwärtigen Gefahr für Leib oder Leben geboten war.

Die Verfolgung tritt nur auf Antrag ein.«

Dazu will Verf. event. die Einschränkung gelten lassen, daß hinter den Worten »geboten war« eingefügt wird:

»und die Einholung der Einwilligung nicht rechtzeitig oder nur mit Gefährdung des Lebens des Kranken erfolgen konnte«.

Bedenklich erscheint dem Ref. bei diesem Vorschlage das Moment der Täuschung des Pat. durch den Arzt, woraus wohl mancher übelwollende Kranke Kapital schlagen kann. Ferner müßte natürlich dafür gesorgt sein, daß auch gerade nichtapprobierte Personen bei der Strafabmessung Berücksichtigung finden, da ja auch bei ihnen unter Umständen das Moment der Fahrlässigkeit nicht vorzuliegen braucht.

W. v. Brunn (Rostock).

---

5) **Arnsperger.** Zur Differentialdiagnose des Ikterus.

(Beiträge zur klin. Chirurgie Bd. LII. p. 41.)

Die Unterscheidung des Ikterus in einen mechanischen und funktionellen ist für die Indikation und Prognose chirurgischer Eingriffe sehr bedeutungsvoll. Verf. zeichnet den exakten Untersuchungsgang der Diagnose und bespricht außer den geläufigen Unterscheidungs-

zeichen einige weniger beachtete. Zu letzteren gehört der Nachweis des Urobilins, das auf funktionelle Lebererkrankung hinweist, während der Bilirubingehalt des Urins für mechanischen Ikterus spricht.

Eine genaue morphologische und hämoglobinometrische Blutuntersuchung, die Cholemimetrie, die Alkaleszenzbestimmung des Blutes, die Kryoskopie von Blut und Urin sind wohl dem Spezialisten vorbehalten, aber für die Stellung der Prognose mitunter sehr wichtig. Insbesondere verdient die Methode der Bestimmung der Gerinnungszeit des Blutes weiter ausgebaut zu werden, weil sie sehr gute Dienste für die Diagnose der hämorrhagischen Diathese leistet.

Zum Schluß gibt Verf. ein sehr brauchbares Schema zur Differentialdiagnose der verschiedenen Ikterusformen und spricht die Ansicht aus, daß mit der Verfeinerung der Differentialdiagnose sich die Möglichkeit einer exakteren Indikationsstellung für einen operativen Eingriff bei Ikterus und eine genauere Auswahl der für chirurgische oder internistische Behandlung geeigneten Fälle vereinige.

Reich (Tübingen).

---

6) **Budde.** Beiträge zur Kenntnis der Topographie der normalen A. hepatica und ihrer Varietäten, sowie der Blutversorgung der Leber.

(Deutsche Zeitschrift für Chirurgie Bd. LXXXVI. p. 18.)

B. hat an etwa 100 Leichen das topographische Verhalten und die Variationen der Arteria hepatica genau studiert. Unter Beigabe von 22 einfach gezeichneten und übersichtlichen Skizzen werden die verschiedenen Befunde kurz beschrieben, wobei die Varietäten folgendermaßen eingeteilt sind: 1) Varietäten bei gleicher oder annähernd gleicher Ramifikation und Ursprung der A. hepatica, bedingt durch veränderte topographische Beziehungen der Arterie zum Gallengangssystem und der Vena portae. 2) Varietäten, bedingt durch verschiedenen Ursprung und verschiedene Verlaufsrichtung der Arterienäste. 3) Varietäten, bedingt durch Ersatz der Arterie selbst oder einzelner ihrer Äste durch Arterien aus anderen Gefäßgebieten. Bezüglich der Einzelheiten auf das Original verweisend, geben wir an dieser Stelle die wichtigsten Ergebnisse der Arbeit wieder, wie sie an deren Schluß sich zusammengestellt finden:

1) Die Aa. phrenicae entspringen normalerweise aus der A. coeliaca.

2) Die normale topographische Lage der A. hepatica schützt dieselbe vor Verletzung bei den Operationen an den Gallengängen.

3) Chirurgisch wichtig sind von den Varietäten die Überkreuzung des Ductus hepaticus durch die A. cystica oder gar den ganzen Ramus dexter a. hepaticae.

4) Häufig findet sich der Ersatz eines Teiles der A. hepatica durch einen Ast aus der A. mesenterica superior.

5) Die zahlreichen Beziehungen der A. hepatica und die dadurch gegebene leichte Möglichkeit der Ausbildung eines Kollateralkreis-

laufes gestatten unbedenklich die Unterbindung des ganzen Stammes bei vorausgegangener Thrombosen- oder Aneurysmabildung. Bei normaler A. hepatica ist dagegen nur die Unterbindung vor Abgabe der A. gastrica dextra ratsam, während die Unterbindung des Ramus sin. oder dexter unbedenklich ausgeführt werden kann.

Literaturverzeichnis von 16 Nummern.

Meinhard Schmidt (Cuxhaven).

---

7) **F. Völker** und **A. v. Lichtenberg.** Cystographie und Pyelographie.

(Beiträge zur klin. Chirurgie Bd. LII. p. 1.)

Von den ausführlichen Erörterungen über Topographie, Kapazität und Form der Blase mag hervorgehoben werden, daß die Blase beim stehenden Menschen in leerem Zustande eine Schüsselform zeigt, insofern sich die obere Wand auf die untere legt. Bei zunehmender Füllung wird die obere Wand abgehoben, und die Blase bekommt eine nach oben verbreiterte, nach unten verjüngte Form, um endlich bei starker Füllung eine nach oben gewölbte Kuppel darzustellen. Bei der Kontraktion nähert sich die Blase der Zylinder- und Spindelform, wobei die Achse vom Orificium internum urethrae nach oben zur Nabelgegend verläuft.

Zur Feststellung dieser Verhältnisse haben sich Verff. des Röntgenverfahrens nach Collargolfüllung der Blase bedient. Die genannte Methode macht keinerlei üble Nebenerscheinungen, hat vielmehr mitunter eine bestehende Cystitis gebessert. Die übliche Collargollösung war 2%ig, konnte aber bei schwieriger darstellbaren Verhältnissen ohne Schaden auch 5%ig gewählt werden. Die Einfüllung der Lösung erfolgte mit sterilem Nélatonkatheter in die zuvor entleerte Blase, häufig im Anschluß an die Cystoskopie. Die Röntgenaufnahmen wurden mit weichen Röhren und Kompressionsblende bewerkstelligt.

Das an 55 Männern und 27 Weibern erprobte Verfahren der Cystographie ergab weiterhin, daß der Abschluß der gefüllten Blase am Sphincter internus statthat, ohne trichterförmige Einbeziehung der Pars prostatica als Blasenhals.

Schwangerschaft, Descensus uteri, größere Hernien usw. bedingen Veränderungen in Form und Lage der Blase, welche sich alle, ebenso wie Divertikel (5 Fälle), sehr gut röntgenographisch mit der Methode darstellen lassen. Bei Prostatahypertrophie war der Blasenausgang nie trichterförmig, sondern eher in einer nach oben konvexen Linie abgeschlossen, und die Blase zeigt hierbei außer Divertikeln meist Unregelmäßigkeiten der Form. Bei geeigneten Fällen lassen sich sogar die Lappen der Prostata sichtbar machen.

Bei Blasentuberkulose kommt eine typische Querausdehnung des Organes zustande, weil der reflektorische Krampfzustand eine normale Ausdehnung verhindert.

Endlich gestattet das Verfahren einen exakten Nachweis der durch Geschwülste, Exsudate und Beckenbrüche bedingten Gestalt- und Lageveränderungen des Organes.

Die Übertragung des Verfahrens auf den Harnleiter und das Nierenbecken vermag zweifellos wertvolle Aufschlüsse über Dilatationen beider, über den Einmündungswinkel des Harnleiters, über die Lage des Nierenbeckens und der Niere zu geben und wurde mit nachfolgender Ausspülung auch beim Menschen mit Erfolg versucht. Verff. sahen hierbei keine unangenehmen Nebenwirkungen und Folgen, wenn auch die Einführung des Katheters in den Harnleiter und vor allem die Collargolinjektion in das Nierenbecken keineswegs schmerzlos ist. In Fällen von Schwangerschaftspyelitis kann die Collargolinjektion geradezu heilend wirken. Will man auch auf Nierensteine untersuchen, so muß dies vor der Collargolinjektion geschehen.

Zahlreiche gelungene Röntgenogramme scheinen sehr für den Wert der Methode zu sprechen. **Reich** (Tübingen).

---

8) **A. Castano.** Prostatectomie périnéale et prostatectomie transvésicale, méthode de Freyer.

(Ann. des malad. des org. gén.-urin. 1907. Nr. 6.)

In der vorliegenden mit vielen sehr instruktiven Tafeln ausgestatteten Arbeit zieht Verf. einen Vergleich zwischen der perinealen und transvesikalen Methode der Prostataexstirpation; er kommt dabei zu folgenden Schlußsätzen: Die transvesikale Prostatektomie ist eine einfache Operation und leichter auszuführen, als die auf perinealem Wege. Die Eröffnung der Blase hat nicht nur den Vorteil, daß man sich von ihrem Zustande überzeugen kann, daß man die Blasenlappen der Prostata und die bei Prostatikern so häufig vorhandenen Steine leichter entfernen kann. Bei der totalen Prostatektomie auf perinealem Wege wird die Urethra posterior verletzt, bei der transvesikalen Methode bleibt sie unversehrt; auch der Katheterismus ist demzufolge hier viel leichter. Die Operationsdauer ist bei der transvesikalen Methode kürzer, eine Verletzung des Mastdarmes ist hier unmöglich, eine Verletzung der Samenblasen außerordentlich selten. Nur bei nicht zu beseitigender Blaseninfektion ist die perineale Prostatektomie vorzuziehen.

Nach der transvesikalen Operation stellt sich die Blasenfunktion sehr rasch wieder ein; der Kranke kann spontan urinieren und seine Blase vollkommen entleeren. Mit zunehmender Erfahrung und Beherrschung der Technik sind die Operationsergebnisse der transvesikalen Operation von Jahr zu Jahr besser geworden. Die Sterblichkeit betrug bei Freyer 1903 10,95%, 1904 9,3%, 1905 7,35%.

Paul Wagner (Leipzig).

---

9) **Giani.** Beitrag zur Frage der aufsteigenden Tuberkuloseinfektion des Harnapparates.

(Zentralblatt für Bakteriologie und Parasitenkunde Bd. XLIII. Abt. I. Hft. 4.)

Zur experimentellen Prüfung der Frage hat Verf. Kaninchen kleine durchlöcherte Zelloidinzylinder von 2 ccm Inhalt, die er mit einem Brei tiervirulenter Tuberkelbazillen füllte, durch den suprapubischen Blasenschnitt in die Harnblase gebracht. Aus den Zylinderchen wurden die Tuberkelbazillen sehr allmählich von Urin herausgespült, so daß noch nach 50 Tagen Tuberkelbazillen in der Blase nachgewiesen werden konnten. Gleichwohl fand G. in Übereinstimmung mit Versuchen Baumgarten's und seiner Schüler, daß niemals eine Verschleppung der Keime gegen den Urinstrom längs der Harnleiter bis zur Niere stattgefunden hatte; ebensowenig konnte er trotz der chronischen Reizung durch den Fremdkörper eine tuberkulöse Erkrankung der Blase feststellen. Nach seiner Auffassung findet bei erhaltener Kontinuität des Blasenepithels eine Ansiedlung von Tuberkelbazillen in der Blasenwand nicht statt, und ein Aufsteigen der Infektion längs der Harnleiter ist bei ungehindertem Urinabfluß, d. h. gegen den Strom, nicht möglich. Soweit nicht eine primäre hämatogene Infektion der Blasenwand vorliegt, geht der Blasentuberkulose meist eine tuberkulöse Erkrankung der Nieren, der Prostata, der Samenbläschen oder der Harnröhre voraus, von wo aus die Blase außer auf dem Blutwege auf dem Wege der anatomischen Kontinuität infiziert werden kann (bei Prostata, Samenbläschen und Harnröhre mit den retrograden Flüssigkeitsströmen am Ende einer oder zwischen einer Miktion und der folgenden). Die Bedingung für die tuberkulöse Erkrankung der Blase ist aber stets eine mit Urinstauungen einhergehende Cystitis, die den ständig einwandernden Erregern die Gelegenheit zur Ansiedlung bietet. **W. Goebel** (Köln).

---

10) **Walker.** Tuberculosis of the bladder.

(Annals of surgery 1907. Februar—April.)

Eine sehr fleißige, breit angelegte Arbeit, in der allerdings einige Wiederholungen angetroffen werden. Pathologische Anatomie: Bei 2390 allgemeinen Autopsien des Johns Hopkins Hospital war 710mal Tuberkulose irgendeines Organes vorhanden und unter diesen 710 Fällen 160mal Tuberkulose der Geschlechts- und Urinwerkzeuge, niemals war jedoch die Blasentuberkulose das primäre. Mit Motz und Halle unterscheidet Verf. bezüglich der Blasentuberkulose 1) das Stadium der Invasion und Formation von Tuberkeln, 2) die Periode der oberflächlichen Ulzeration, 3) die der tiefen Infiltration und 4) die der Destruktion.

Im ersten Stadium sind die Gefäße erweitert, in das Bindegewebe haben sich lymphoide Zellen eingelagert, die mit der Zeit einen epithelialen Charakter annehmen; einzelne Riesenzellen und Leukocyten

zeigen im Zentrum Anzeichen der Nekrose. Damit beginnt das Stadium der Ulzeration. Das Geschwür hat eine unregelmäßige Gestalt, die Umgebung ist gerötet und geschwollen und sie hat einzelne eingelagerte kleine Tuberkel. Greift das Geschwür auf die Submucosa über, so gewinnt das Blaseninnere ein balkenartiges Aussehen, da die Muskelschicht nur von einem dünnen Granulationsgewebe bedeckt ist. Im dritten Stadium entwickelt sich reichliches fibröses Gewebe, die Muskulatur geht allmählich zugrunde, so daß die Blase unfähig zum entleeren wird, obwohl die Blasenwand verdickt erscheint. Die Oberfläche erscheint als eine ulzerierende Fläche. Im vierten Stadium der Destruktion ist die Muskulatur mehr oder weniger zerstört, so daß die Blase nur einen schlaffen Sack darstellt. Die ersten pathologischen Erscheinungen sitzen immer um die Mündung des Harnleiters und erstrecken sich von da ab aufwärts und rückwärts, indem sie den hinteren Teil des Trigonums mit ergreifen. Zusammen erkrankt sind am häufigsten Niere und Blase, dann Blase und Nebenhoden und Blase und Vorsteherdrüse. Die Infektion der Blase geht vorwiegend von der Niere, in zweiter Linie vom Nebenhoden aus, indem sie in letzterem Falle im Ductus deferens emporsteigt und von hier Samenblasen und Prostata ergreift, durch welche dann die Tuberkelbazillen in die Harnröhre gelangen.

Ätiologie. Eine Infektion der Blase auf dem Blut- oder Lymphwege erscheint ausgeschlossen, es handelt sich fast immer um eine direkte sekundäre Infektion von einem der oben genannten Organe aus. Durch eine Strepto- oder Gonokokkenerkrankung der Blase kann der Boden für die Tuberkulose vorbereitet werden, ebenso durch Schädigungen der Blase mit Instrumenten oder durch die Strikturen der Harnröhre. Heredität spielt dieselbe Rolle wie bei der Lungentuberkulose.

Klinische Symptome. Schmerzhafte, sehr häufige Urinentleerung, Blutungen, Epithelzellen, Eiter, Tuberkelbazillen im Harn; Anämie und Abmagerung. Im Endstadium Inkontinenz der Blase. Fieber und Schüttelfröste zuweilen. Das wichtigste für die Diagnose ist eine sorgfältige Untersuchung mit dem Cystoskop. Damit keine Verwechslung der Tuberkelbazillen mit Smegmabazillen vorkommt, ist vor der Urinentnahme eine gründliche Reinigung der Eichel nötig. Tuberkulineinspritzung zu diagnostischen Zwecken wird verworfen, da hierdurch Verschlimmerungen eintreten können.

Die Prognose der Blasentuberkulose ist im allgemeinen schlecht; Verf. hat noch keinen Fall gesehen, der endgültig heilte.

Behandlung. Die Hauptsache ist, den primären Herd zu entfernen, der seinen Sitz entweder in der Niere oder in der Epididymis hat. Dabei kräftige Diät und Aufenthalt in einem an Sonnenschein reichen günstigen klimatischen Orte. Bei Erkrankung der Niere ist die Nephrektomie auszuführen, bei der Erkrankung der Epididymis die einseitige Kastration mit hoher Resektion des Ductus deferens und event. Exstirpation der Samenblasen sowie eines Teiles der er-

krankten Prostata. Irrigationen mit einer Jodoformlösung können die Heilung unterstützen. Von allen anderen medikamentösen Ausspülungen mit den verschiedenen als spezifisch gepriesenen Medikamenten hält Verf. nichts; ebensowenig verspricht er sich von anderen chirurgischen Maßnahmen, wie z. B. Ausschabung, Ätzung der Schleimhaut usw., irgendeinen Erfolg. Die suprapubische Cystostomie heilt auch nicht, aber sie lindert die qualvolle häufige Urinentleerung und sie ist deswegen unter Umständen indiziert. **Herhold** (Brandenburg).

---

11) **Vincenzi.** Ist die Harnblase in normalem Zustande für Bakterien durchgängig?

(Zentralblatt für Bakteriologie und Parasitenkunde Bd. XLIII. Abt. I. Hft. 3.)

Zur Entscheidung der Frage spritzte Verf. eine Aufschwemmung von Pseudotuberkulosebazillen (der Meerschweinchen) in die Harnblasen von weiblichen Meerschweinchen. Die Sektion der nach 15—28 Tagen verendeten Tieren ergab zunächst die Unversehrtheit der Blase; die retrovesikalen Lymphdrüsen und die Leistendrüsen zeigten Schwellung und käsigen Zerfall; die Lungen waren von zahlreichen Knötchen durchsetzt; auch in den Nieren, in der Milz und auf der Leberoberfläche zeigten sich einigemale hirsekorngroße Knötchen. Weitere Versuche ergaben, daß die Verbreitung der Keime auf dem Lymphwege erfolgte. Die Möglichkeit einer Resorption von der Harnröhre aus ist ebenso zu verneinen, wie die, daß Verletzungen des Blasen- und Harnröhrenepithels als Eingangspforten in Frage kämen. Verf. glaubt, daß »die Harnblase in normalem Zustande für manche Bakterien durchgängig ist«. **W. Goebel** (Köln).

---

12) **H. Délore** und **G. Cotte.** Die großen Urachuscysten.

(Revue de chir. XXVI. année. Nr. 3.)

Bis in die 80er Jahre waren die Urachuscysten fast unbekannt; seither sind eine Reihe von Fällen veröffentlicht worden, unter denen jedoch einige den Verdacht erwecken, als liege Verwechslung mit abgekapselten Bauchfelltuberkulosen vor. Wenn auch der Inhalt der oft enorm großen Cysten große Verschiedenheiten darbieten mag, je nachdem Kommunikation mit Blase oder Außenwelt durch den Nabel besteht, so muß man doch an die Cystenwand die Anforderung stellen, daß sich 2—3 Schichten — die eine mit Muskelzellen versehen, mitunter auch eine Epithelschicht — nachweisen lassen, daß sie ferner mit dem oberen oder unteren Ende des Urachus in organischer Verbindung stehe, und daß die Geschwulst nach der Bauchhöhle zu vom Peritoneum parietale überkleidet ist. Vor der Operation die Diagnose zu stellen, wird selten möglich sein; immerhin wird man bei medianen, nicht sehr verschieblichen Cysten an die Herkunft vom Urachus denken müssen. Da sie durch enorme Ausdehnung lebensgefährlich werden können, ist ihre Ausschälung erforderlich. **Christel** (Metz).

13) **Zondek.** Die chirurgische Behandlung der chronischen Nephritis nach Edebohls.

(Mitteilungen aus d. Grenzgebieten d. Medizin u. Chirurgie 1907. III. Supplem.)

Auf Grund seiner früheren Untersuchungen über die Topographie der Niere und die Gefäßverteilung in derselben, auf Grund neuer von ihm selbst und der von verschiedenen anderen Forschern angestellten Experimente und der vorliegenden klinischen Operationsergebnisse stellt Z. kritische Erörterungen an über die Möglichkeit, den chronischen Morbus Brightii operativ zu heilen. Er kommt zu dem Resultate, daß der Versuch, durch Enthülsung nach Edebohls chronischen Nephritis zu heilen, keineswegs harmlos, in keiner Hinsicht gerechtfertigt und empfehlenswert sei. **Haeckel** (Stettin).

---

14) **R. Baudet** et **L. Kendirdy.** De la vaso-vésiculectomie dans les cas de tuberculose génitale.

(Revue de chir. XXVI. année. Nr. 9—12.)

Mit peinlicher Ausführlichkeit werden der Reihe nach Klinik, Operationsmethoden — diese bis in alle Einzelheiten der Technik —, zuletzt allgemeine und spezielle Indikationen, sowie die Resultate der Behandlung der im allgemeinen so schwer heilbaren Genitaltuberkulose des Mannes besprochen. Während man ausgedehnten Eingriffen bei diesen doch auch sonst tuberkulösen Kranken bisher recht zurückhaltend gegenüberstand, haben eine Reihe von Chirurgen, so besonders Roux, Verff. u. a., doch »wahre Wiederbelebungen« von der Entfernung des Ductus deferens in toto, event. nebst Epididymis, jedenfalls einschließlich der erkrankten Samenblasen erreicht.

Von den verschiedenen Operationsmethoden empfehlen Verff. bei einseitiger Erkrankung (ca. $^1/_3$ der Fälle) die inguinale, für doppelseitige die mit der inguinalen kombinierte perineale. Die operative Mortalität ist gering, abgesehen von der Young'schen Methode sogar gleich Null. Getrübt wird die Prognose durch Fisteln, Rezidive und die schnelle Verschlimmerung der übrigen Herde. Solle man daher einerseits die chirurgische Behandlung der Samenblasentuberkulose nicht einfach als Methode der Wahl hinstellen, wenn möglich sogar bei jeder Hodentuberkulose fordern, so gelten doch als unbedingte Indikationen 1) Fistelbildung, besonders Urethralfisteln, die von Samenblasen- oder Prostatatuberkulose ausgehen; 2) vorübergehender Mastdarmverschluß durch große Samenblasenschwellungen; 3) Störungen der Harnentleerung durch tuberkulöse Nachbarorgane — Blasentuberkulose gilt ihnen als formelle Gegenanzeige —; 4) schnelle Vergrößerung der bereits erkrankten Samenblasen; 5) über den ganzen Ductus deferens ausgedehnte Tuberkulose; 6) endlich Versagen der inneren Behandlung. Die Arbeit dürfte jedem willkommen sein, dessen eigene Erfahrung in der Behandlung der Samenblasentuberkulose zur Beurteilung nicht hinreicht. **Christel** (Metz).

---

15) **Dall'Acqua.** Ricerche sperimentali sull' anastomosi del dotto deferente.

(Gazz. degli ospedali e delle clin. 1907. Nr. 36. — Accad. med. di Padova. Sed. del 15. März 1907.)

Verf. hat in 60 Experimenten an großen Hunden und großen Kaninchen alte und neue Methoden der Herstellung einer Anastomose im Ductus deferens versucht. 12mal wurde keinerlei Naht angelegt, 4mal wurden die Enden mit einer einfachen seitlichen Naht der Adventitia verbunden, in je 6 Fällen wurde zur Stütze ein Haar, ein Silberdraht, ein Seidenfaden und ein Stück Catgut Nr. 00 in der Lichtung belassen, in 8 Fällen wurde eine latero-laterale Anastomose nach der Methode von Urso und Torcello, 2mal eine solche (termino-lateral) nach der Methode von Koock ausgeführt, 8mal wurden die Enden nach Teilung in zwei Lappen vereinigt, und 4mal wurden dieselben schließlich in ganzer Masse verbunden. Die besten Resultate ergab die Vereinigung auf einem Catgutfaden, der gleichzeitig 1 cm vom Ende des Ductus denselben beiderseits durchbohrt. An der anderen Seite werden zwei Nähte durch die Adventitia gelegt (vier Erfolge unter sechs Experimenten). **Dreyer** (Köln).

— — —

16) **J. G. Mönckeberg.** Über heterotope mesodermale Geschwülste am unteren Ende des Urogenitalapparates.

(Virchow's Archiv Bd. CLXXXVII. p. 471.)

Beschreibung dreier seltener Geschwülste des Urogenitalapparates, traubenförmiges Sarkom der kindlichen Scheide, Rhabdomyom der Harnblase, Rhabdomyoma malignum des Vas deferens und der Tunica vaginalis.

Die sehr genaue und ausführliche Mitteilung des histologischen Befundes der untersuchten Geschwülste, sowie die Auseinandersetzungen über die Hypothesen der Entstehung derartiger Neubildungen eignen sich nicht für ein kurzes Referat. Hervorgehoben soll nur werden, daß sich Verf. der Wilms'schen Anschauung anschließt.

Doering (Göttingen).

Kleinere Mitteilungen.

I.

(Aus der chirurgischen Abteilung der kantonalen Krankenanstalt Aarau. Chef: Direktor Dr. H. Bircher.)

Spätrezidiv und Spätmetastase eines Mammakarzinoms.

Von

Dr. **Eugen Bircher,**

Assistenzarzt.

Die Erwartungen, die man auf die moderne Chirurgie in bezug auf die dauernde Heilung von bösartigen Geschwülsten gesetzt hat, haben sich nur teil-

weise, und zwar in geringem Maße erfüllt. Wir haben in der operativen Therapie bösartiger Geschwülste allerdings vereinzelt dastehende Fälle zu verzeichnen, bei denen die Pat. 10, 20 und mehr Jahre von einem Neuausbruch der Krankheit verschont geblieben sind. Aber niemand kann verbürgen, daß nicht früher oder später ein Spätrezidiv oder eine Spätmetastase eintritt. Während noch v. Volkmann und Billroth[1] beim Mammakarzinom, wenn dasselbe mehr als ein Jahr geheilt blieb, zuversichtlich für die Zukunft waren, bei einem 3jährigen Ausbleiben eines Rezidivs von definitiver Heilung sprachen, so sind wir bescheidener geworden. Denn ausgedehnte Statistiken aus den verschiedensten Kliniken haben ergeben, daß mehr als $^1/_4$ der über 3 Jahre von einem Mammakarzinom geheilten Fälle noch an einem Rezidiv zugrunde gehen können. Wenn wir recht lange dauernde Heilungen von einem Mammakarzinom zu verzeichnen haben, so dürfen wir niemals vergessen, daß in den spätesten Zeiten ein Rezidiv oder eine Spätmetastase auftreten kann, an der der betroffene Pat. zugrunde geht.

Labhardt[2] hat sich der mühevollen Arbeit unterzogen, die Literatur in bezug auf die Dauerheilungen des Krebses durchzugehen. Er hat dabei die Fälle, bei denen ein Spätrezidiv oder eine Spätmetastase eintrat, zusammengestellt, ist dabei zu dem Resultate gekommen, daß, wenn jemand einmal in seinem Leben an einem Karzinom operiert worden sei, er für die Dauer des übrigen Lebens noch in Gefahr schwebt, ein Rezidiv zu bekommen. Er hat noch speziell die Fälle mit spät eintretenden Rezidiven und Metastasen zusammengestellt. Er fand 41 Fälle von Mammakarzinomen, die ein Lokalspätrezidiv in 27 Fällen, ein Drüsenrezidiv in 4 Fällen, Spätmetastasen in 10 Fällen aufwiesen. Von 2107 zusammengestellten Fällen von Mammakarzinomen trat ein Spätrezidiv in 2,3% auf. Auch von anderen Autoren ist auf die Häufigkeit der Spätrezidive aufmerksam gemacht worden. So berichtet Barker[3] daß in 26,9% der über 3 Jahre geheilten Fälle ein Rezidiv ausbrechen könne, Wunderli[4] beobachtete dasselbe bei 33% der über 3 Jahre geheilten Fälle. Poulsen[5] in 18,1%, Hirsch[6] fand von 371 Rezidivfällen 109 oder in 29,3% das Rezidiv im 5.—14. Jahre auftreten. Schroeder[7] berechnet 19,7% Spätrezidive, Steinthal[8] sah von 99, die 3 Jahre geheilt blieben, 63 ein Rezidiv bekommen, Schwarz[9] hatte Gelegenheit, 17 Spätrezidive zu beobachten.

Die größte Zahl der Spätrezidive tritt im ersten Jahrzehnt nach der Operation auf. Im zweiten Jahrzehnt sind die Beobachtungen schon seltener, und im dritten Jahrzehnt finden wir nur ganz selten, daß ein Spätrezidiv auftritt. In der Zusammenstellnng von Labhardt fanden sich im 11. Jahre noch je ein Fall von Rezidiv oder Metastase, im 12. ein, im 14.—20. ein, im 26.—30. Jahre zwei Fälle von Spätrezidiven bei Mammakarzinomen. Dazu kommen noch zwei 10- und 12jährige Spätrezidive bei Wunderli, vier solche mit 11, 12, 18 und 19 Jahren bei Arnsberger[10], ein Fall nach 25 Jahren bei Hirsch und ein Fall mit 15 Jahren bei Jordan[11]. Es sind ungefähr 15 Fälle bekannt geworden, bei denen das Spätrezidiv im zweiten und dritten Jahrzehnt nach der Operation eines Mammakarzinoms eingetreten ist. Das am spätesten eingetretene Rezidiv finden wir bei einem Falle von Verneuil nach 30 Jahren, bei einem Falle von Boeckel nach

---

[1] Billroth, Deutsche Chirurgie Lief. 41.

[2] Labhardt, Bruns' Beiträge zur klin. Chirurgie Bd. XXXIII.

[3] Barker, Ref. Zentralbl. für Chirurgie 1900. Nr. 43.

[4] Wunderli, Festschrift für Feurer. Deutsche Zeitschr. f. Chirurgie 1906.

[5] Poulsen, v. Langenbeck's Archiv Bd. XLII.

[6] Hirsch, Freiburger Dissertation 1904.

[7] Schroeder, Bruns' Beiträge zur klin. Chirurgie Bd. XLV.

[8] Steinthal, Bruns' Beiträge zur klin. Chirurgie Bd. XLI.

[9] Schwarz, Bruns' Beiträge zur klin. Chirurgie Bd XLVI.

[10] Arnsberger, cit. nach Lubarsch und Ostertag, Ergebnisse X. Jahrgang. p. 909.

[11] Jordan, Deutsche med. Wochenschrift 1904. — v. Langenbeck's Arch. Bd. LXXIV.

29 Jahren auftreten (cit. nach Labhardt). Da diese Spätrezidive so sehr selten sind, so möchten wir es für gerechtfertigt halten, einen derartigen sicher beobachteten, auch anderweitig interessanten Fall mitzuteilen.

Fall L. N., 52jähriger intelligenter Kaufmann. Stammt aus gesunder Familie, war selber stets gesund. Vor einem Jahre bemerkt er neben der linken Brustwarze ein hartes Knötchen, welches keine Beschwerden verursachte, kommt daher erst jetzt zur Operation. Außen neben der linken Brustwarze Haut eingezogen und am Thorax fest fixiert. Haut nicht verschieblich, Einziehung 20 centimesstückgroß, hart. In der Axilla einzelne vergrößerte Lymphdrüsen spürbar. Brust und Abdominalorgane ohne Besonderheiten.

17. Juni 1890 Operation. Die Warze wird durch einen Ovalärschnitt nebst ihrer Umgebung entfernt, die darunterliegende Partie des Pectoralis major muß, weil karzinomatös infiltriert, weggenommen werden. Rippe intakt. Ausräumung der Axilla. Mikroskopische Diagnose: Carcinoma simplex. Der Tumor ist auf Schnitt weichlich, grau gefärbt, nußgroß, geht direkt in den Pectoralis major über. 26. Juni per primam geheilt entlassen.

Wiedereintritt 7. Februar 1904. Pat. war seit der Operation stets gesund, hatte nie Beschwerden. Vor 3 Wochen spürte er Schmerzen auf der linken Seite. Der Arzt konnte auf der Lunge nichts finden, konstatierte aber ein Karzinomrezidiv. Der Pat. hatte früher, trotzdem er darauf aufmerksam war, nie etwas in der Narbe entdeckt.

Status: Lunge Vesikuläratmen. Von Seiten der Pleura und des Perikards nichts nachzuweisen. In der Narbe liegen drei rotbraune, erbsengroße, schmerzlose Knötchen, 15 cm davon gegen das Schlüsselbein ein weiteres Knötchen in der Haut. Drüsenschwellung nirgends zu fühlen. 8. Februar Operation. Exzision der Narbe mit den drei Knötchen; die Infiltration geht bis auf die Rippe. Die oberflächlichen Teile der Rippe müssen entfernt werden. Schluß der Wunde bis auf einen kleinhandtellergroßen Defekt. 17. Februar Entfernung der Nähte. Heilung per primam. 29. Februar. Der Wunddefekt ist schön granuliert bis auf eine kleine Stelle, die auf die Rippen geht. Pat. klagt über Schmerzen in der Schulter. Bis 7. März wird mit Elektrizität behandelt. 7. März Morphium. 8. März Schmerzen im ganzen Rücken. Karzinommetastase. Einreibung von Hg-Belladonnasalbe. 15. März. Die Schmerzen haben abgenommen. Die granulierende Wunde hat sich geschlossen.

18. März. Pat. wünscht Geschäfte halber nach Hause zu gehen. Über dem medialen Rande der Spina scapulae eine auf Druck schmerzhafte Schwellung entstanden. Karzinommetastase? Die Schwellung ist weich, mit glatter Oberfläche. Entlassung.

Mikroskopische Diagnose: Alveolär gebautes Karzinom (Carcinoma simplex), deutliche Zapfen epithelialer Zellen. Rundzelleninfiltration des umgebenden Gewebes.

Tod 15. Juli 1904. Metastasen in der Leber und Schulter. Leber mit Magen verwachsen. (Mitteilung des Hausarztes.)

Das Mammakarzinom betraf in diesem Falle einen 52jährigen Mann aus dem besseren Kaufmannsstande. Die gutartigen, wie auch die bösartigen Neubildungen der Brust beim Manne gehören zu den seltenen Erscheinungen in den Krankensälen der Chirurgen. Schulthess berechnet, daß von 100 Mammakarzinomen 1,39%, Dittrich 2,73%, Billroth 2,82%, Wunderli 1,6% das männliche Geschlecht betreffen. Auch in unserer Anstalt ist man bei ca. 200 Mammakarzinomen nur zweimal demselben im Verlaufe von 20 Jahren beim männlichen Geschlecht begegnet.

Bei vorliegendem Falle ist das Rezidiv recht spät aufgetreten. Der sehr intelligente, der Schwere seiner Krankheit wohl bewußte Mann merkte die ersten Erscheinungen 13½ Jahre nachdem er von der ersten Operation entlassen worden war. Trotzdem er bald in ärztliche Behandlung trat, zeigte sich das Karzinom bei der Operation schon so weit fortgeschritten und in die Tiefe gegangen, daß auf eine länger dauernde Heilung nicht mehr zu hoffen war. Der Verlauf hat

denn auch erwiesen, daß unser Eingreifen nutzlos gewesen war; denn die nun sehr rasch wachsenden Metastasen in den inneren Organen, wie auch so häufig im Knochengerüst, führten rasch einem tödlichen Ende entgegen.

Die tubulären Mammakarzinome haben geringe Tendenz, spät zu rezidivieren und zu metastasieren; sie führen gewöhnlich in frühen Jahren zum Karzinomtode. Von den von Labhardt zusammengestellten Fällen, die mikroskopisch sichergestellt waren, waren 17mal der Scirrhus und 7mal ein Carcinoma simplex nach 3 Jahren rezidiviert.

Auffällig in vorliegendem Falle ist das plötzliche Auftreten von mächtigen Metastasen in den verschiedensten Organen. Warum sind nicht nach der ersten Operation oder früher schon derartige Metastasen aufgetreten?

Es führt uns dies zu der Frage, ob dieses sog. Spätrezidiv gar kein Rezidiv sondern eine Neuerkrankung sei. Die Frage danach ist unter den pathologischen. Anatomen, wie unter den Klinikern noch strittig. Mit ihrer definitiven Entscheidung sind wir auch über die Heilungsfähigkeit der Karzinome im klaren. Denn sind diese Spätrezidive wirklich Neuerkrankungen, so müssen wir konstatieren, daß in vielen Fällen das erste Karzinom geheilt worden ist. Gerade die älteren Chirurgen (Billroth, Volkmann) waren eher geneigt eine Neuerkrankung an Karzinom anzunehmen. Auch von pathologisch-anatomischer Seite wird an derartige Neuerkrankungen geglaubt. So ist Borrmann[13] davon überzeugt, daß es kein regionäres Rezidiv gibt, und daß diese Spätrezidive als primäres Karzinom, entstanden aus einer Zelldystopie, aufzufassen seien. Derartige Dystopien würden in einem Hautbezirk enge zusammenliegen.

Ribbert[14] glaubt, daß die Geschwulstzellen jahrelang untätig liegen bleiben können, um dann bei günstiger Gelegenheit zu proliferieren. Die Metastasen in unseren Falle wären Geschwulstkeime, die, von der Mamma aus verschleppt, erst später Gelegenheit fanden, zu wachsen. Ribbert verneint nicht, daß es sich vielleicht um einen neuen Primärtumor handeln könnte. v. Kahlden[15] plädiert mehr dafür, daß zurückgelassene Keime eine Latenzperiode durchmachen können, um dann, wie dies auch von Metastasen berichtet, plötzlich von neuem zu wachsen. Wir hätten also den ruhenden Keim König's als den Urheber der Spätrezidive und Spätmetastasen zu betrachten, eine Ansicht, die uns die richtige scheint. Borrmann[16] fand bei 63 daraufhin untersuchten Mammakarzinomen, daß in 20 Fällen sicher Karzinomkeime bei der Operation zurückblieben. Ebenso fand Heidenhain[17], daß bei 12 rezidivierenden Mammakarzinomen in der Muskulatur Geschwulstreste zurückgeblieben waren. Die Spätrezidive dürften daher als gewöhnliche, kontinuierliche Rezidive aufzufassen sein, eine Anschauung, welcher auch Borst[18] beipflichtet.

Der vorliegende Fall spricht ebenfalls für diese Anschauung; denn das Spätrezidiv war in seinem histologischen Bau dem primären Tumor völlig identisch, es trat an verschiedenen Stellen in der Narbe auf, und zugleich konnten latente metastatische Keime zu wuchern beginnen. Ein derartiges Ausbrechen kann nicht nur durch eine örtliche Disposition erklärt werden, sondern das plötzliche Ausbrechen von Rezidiv und Metastasen muß durch ein die latenten Keime in der Proliferation begünstigendes Moment bedingt sein.

Diese Anschauung schließt nicht aus, daß Keime, die bei der Operation zurückgeblieben, nicht zu rezidivieren brauchen, da sie keine Gelegenheit zur Proliferation finden, oder da sie durch andere Momente in ihrem labilen Zelleben gestört worden sind, wie dies von Petersen und Lomer dargetan worden ist.

---

[13] Borrmann, Wachstum des Karzinoms. 1901.
[14] Ribbert, Geschwulstlehre.
[15] Kahlden, v. Langenbeck's Archiv Bd. LXVIII.
[16] Borrmann, cit. nach Lubarsch u. Ostertag, Ergebnisse. X. Jahrgang.
[17] Heidenhain, v. Langenbeck's Archiv Bd. XXXIX.
[18] Borst, Geschwulstlehre. 1902.



II.

Verbesserte Wagner-Longard'sche Äthermaske.

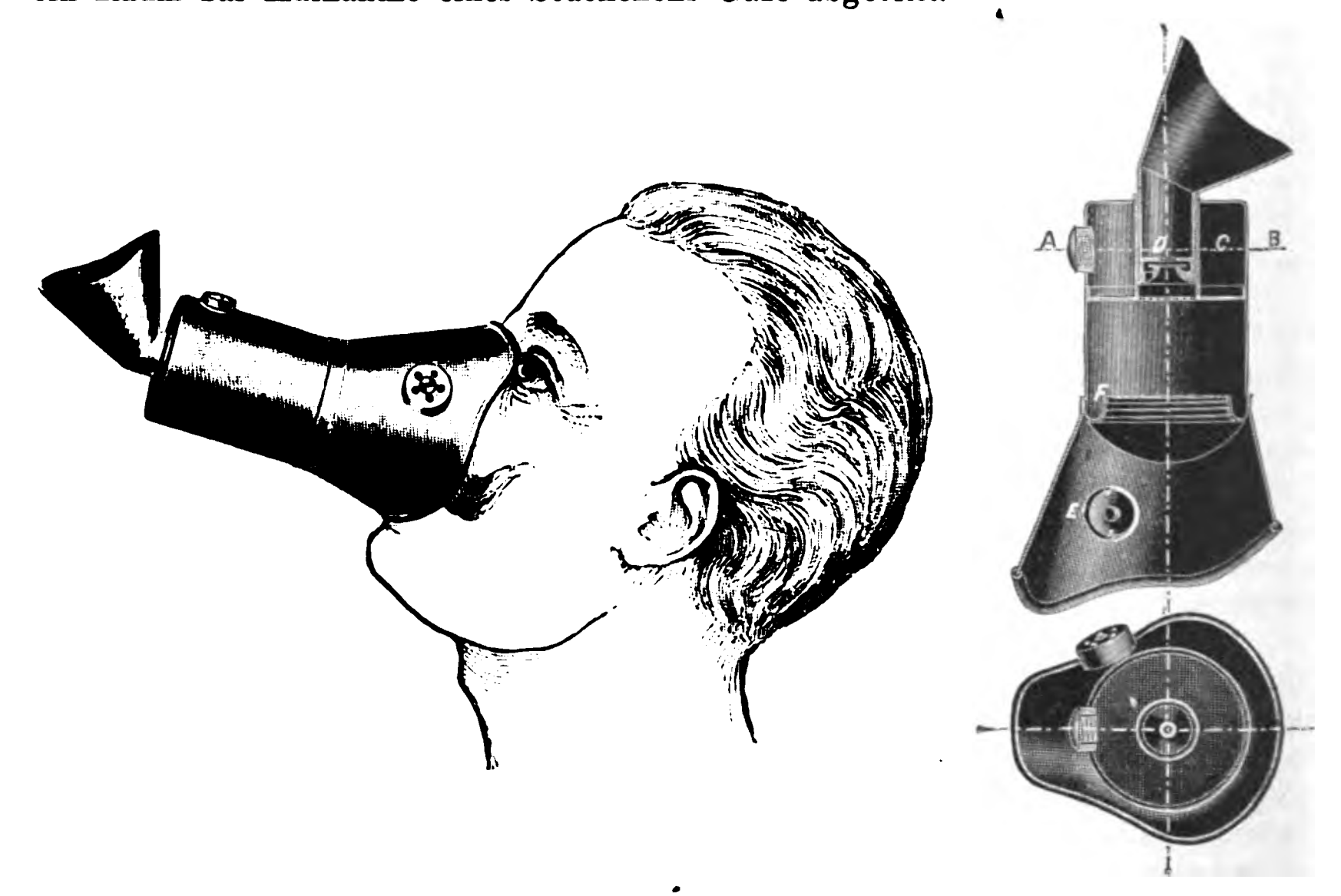
Von

Dr. **Longard,**

Oberarzt am Krankenhaus Forst-Aachen.

Im Jahre 1898[1] haben Dr. Wagner und ich eine Äthermaske angegeben, die gegenüber den bis dahin gebrauchten Masken den wesentlichen Vorzug hatte, daß die Ätherdämpfe nur mit Luft gemischt verabreicht werden konnten. Dieses Grundprinzip unserer damals konstruierten Maske habe ich auch als das Wesentlichste bei dem neuen Modell beibehalten, die Maske hat nur insofern einige Änderungen erfahren, als ihre Form handlicher geworden ist, als sie sich dem Gesicht besser anschmiegt und als sie vollständig sterilisierbar ist. Die Konstruktion der Maske ist jetzt folgende:

Sie besteht aus einem oberen Metallzylinder, der einen drehbahren Eingußtrichter trägt, und einem unten etwas weiteren Teil, der sich in seiner Form dem Gesicht des Pat. fest anpaßt. Der Eingußtrichter führt zu einem Ventil (*D*), das sich nur nach Innen öffnet (Einatmungsventil); an dem unteren Teile der Maske findet sich ein Ventil (*E*), das sich nur nach außen öffnet (Ausatmungsventil). Der Mantel des oberen zylinderförmigen Teiles ist doppelt (*C*), zur Aufnahme einer Thermophormasse[2]. Zwischen Ein- und Ausatmungsventil ist durch zwei Siebe ein Raum zur Aufnahme eines Stückchens Gaze abgeteilt.



Die Anwendungsweise der Maske ist folgende: Nach dem Auskochen und Trocknen der Maske schraubt man das untere Sieb aus und legt in den Raum zwischen beiden Sieben zwei etwa 20 qcm großes Stück Gaze. Der Kranke wird

[1] Dr. Wagner und Dr. Longard, Eine neue Äthermaske. Zentralblatt für Chirurgie 1898. Nr. 48.

[2] Longard, Über die Verwendung des Thermophors bei der Wagner-Longard'schen Äthermaske. Zentralblatt für Chirurgie 1900. Nr. 34.

vollständig horizontal gelagert, über die Augen eine Mullkompresse gelegt, die Maske fest dem Gesicht angepreßt und Äther in den Trichter gegossen. Liegt die Maske luftdicht an, so hört man sofort bei jedem Atemzug das klappernde Geräusch der Ventile. Die Maske kann nur dann richtig funktionieren, wenn sie dem Gesicht luftdicht anliegt, so daß die Luft nur durch das obere Ventil eindringt. Bezüglich der näheren Details verweise ich auf meine im Jahre 1903 in der Münchener med. Wochenschrift Nr. 24 erschienene Arbeit: Longard, Beitrag zur Äthernarkose. Bericht über 2700 Äthernarkosen aus dem Krankenhaus Forst-Aachen.

Die neue Maske wird durch Herrn Instrumentenmacher Bildhaeuser-Aachen, der auf meine Ideen mit großem Verständnis und Geschick bei der Konstruktion der Maske eingegangen ist, zum Preise von 18 ℳ in den Handel gebracht.

---

17) Freie Vereinigung der Chirurgen Berlins.

163. Sitzung am 13. Mai 1907 in der Aula der Kaiser Wilhelms-Akademie.

Vorsitzender: Herr A. Köhler.

Herr A. Köhler: a. Einige neuere Vorschläge für die Kriegschirurgie.

K. widmet dem Andenken Ernst v. Bergmann's, dessen Tod auch für die Vereinigung ein schwerer Verlust war, einen kurzen Nachruf und bespricht dann eine große Zahl von neueren Vorschlägen für die ärztliche Tätigkeit im Kriege: Die zahllosen pharmazeutischen Präparate, den Langenbuch'schen Vorschlag der primären Naht der Schußwunden auf dem Schlachtfelde; den Vorschlag, die ganze Armee vor der Schlacht baden zu lassen; die in der japanischen Armee angeblich eingeführte Sitte, vor der Schlacht reine Leibwäsche anzuziehen; ferner die prophylaktischen Injektionen von Antistreptokokkenserum, von nukleinsäurehaltigen Lösungen, von Tetanusantitoxin. Eingehender werden drei Vorschläge für die Anästhesie im Felde kritisiert: die Selbstnarkose nach Schleich, die Skopolamin-Morphinnarkose nach Schneiderlin-Korff und die Lumbalanästhesie nach Corning und Bier. Die Schwierigkeiten, Nachteile und Gefahren dieser drei Arten der chirurgischen Betäubung oder Anästhesie sind unter den Verhältnissen des Krieges so groß, daß sie alle drei für die Kriegschirurgie keine Verwendung finden können.

b. Luxation beider Handgelenke.

K. stellt einen Soldaten vor, der sich vor 6 Wochen eine Luxation beider Hände zugezogen hatte. Das Röntgenbild zeigte allerdings, daß am linken Radius ein kleines Knochenstückchen abgerissen war. Der Mann fiel von einem Baume, faßte im Fallen einen Ast, mußte diesen aber wegen des heftigen schmerzhaften Ruckes loslassen und fiel dann auf die Erde, aber nicht auf die Hände. Oberarzt Sauer, der ihn zuerst sah, fand beide Handgelenke luxiert (Carpus dorsalwärts) und konnte leicht durch Zug und Druck reponieren. Weiterbehandlung und Röntgenuntersuchung durch Oberstabsarzt Velde. Der Fall ist merkwürdig wegen der Seltenheit der Handgelenksluxation, besonders der gleichzeitigen Luxation beider Handgelenke, und wegen der Entstehungsursache; Überdehnung und Überzerrung der Gelenkbänder und der Kapsel.

Herr Herhold: Demonstration von Knochenschüssen aus dem südwestafrikanischen Kriege.

H. demonstriert an Röntgenbildern eine Anzahl Knochenschüsse aus dem südwestafrikanischen Kriege, welche er im Lazarett Altona zu beobachten und behandeln Gelegenheit hatte. Es handelt sich um Nahschüsse, die trotz gewaltiger Knochenzerstörung zu einem zwar verkürzten, aber funktionsfähigen Gliede führten. Die zahlreichen losgelösten kleinen Splitter pflegen sich bei solchen Verletzungen abzustoßen, und die dadurch entstandene Lücke wird durch Aneinanderlegen der frakturierten Knochenenden ausgefüllt. In einigen Fällen, wo es zur Pseudarthrosen-

bildung gekommen war, wurde die Anfrischung der Bruchenden mit nachfolgender Knochennaht ausgeführt. H. rät, diese Knochennaht nur auszuführen, wenn die äußere Wunde bereits verheilt ist, da sonst eine Konsolidation nicht erzielt wird. Auch die stärksten Knochenzerstörungen berechtigen nach H. nicht, die Amputation auszuführen, da auch sie meistens unter Erhaltung des betreffenden Gliedes zum Ausheilen kommen.

Diskussion. Herr Sonnenburg betont, daß die auffallend gute Heilung dieser schweren Verletzungen durch die trockene heiße Luft in Südwestafrika befördert werden muß, zumal wenn man sich vor Augen hält, unter wie ungünstigen Verhältnissen bezüglich Wundversorgung und Transport diese Kranken sich befinden. Er schildert dies an dem Verlaufe der Verletzung seines Schwiegersohnes, der einen Schuß in den linken Ellbogen erlitten hatte[1]. Nach langer Eiterung und nach Vornahme einer partiellen Resektion war die Wunde mit steifem Gelenk ausgeheilt. Eine später durch Geh.-Rat Bier in Bonn vorgenommene Totalresektion machte das Gelenk wieder beweglich und den Offizier dienstfähig.

Herr Döbbelin: a. Ein Fall von sequestrierendem Milzabszeß.

D. stellt einen geheilten Fall von dissezierender eitriger Milzentzündung vor. Grenadier E., bis auf Ikterus im 6. Jahre gesund, bekommt am 28. August 1906 plötzlich Frost und Hitze, sowie Schmerzen in der Magengegend. 3 Tage später bestand ausgedehnte Dämpfung in der linken oberen Bauchgegend bis zur Mittellinie und zur Nabelhöhe; hier war ein scharfer Rand zu fühlen, der sich mit der Atmung nicht bewegte; über der linken Lunge hinten unten bestand eine 5 cm breite Dämpfung; hohes remittierendes Fieber; Blut- und Harnuntersuchung ergaben nichts Besonderes. Es wurde ein subphrenischer Abszeß infolge Durchbruches eines Magengeschwüres angenommen. Zahlreiche Probepunktionen von hinten und der Seite her in den linken subphrenischen Raum ergaben nur Blut; aus einer der Blutproben wuchs Bakterium coli. Probelaparotomie am 18. September ergab eine Milz von Lebergröße ohne Tuberkel und sichtbare Eiterherde. Am 16. Oktober wurden 400 ccm klares, seröses Exsudat aus der linken Pleurahöhle entleert. Am 17. Oktober wurde die ödematöse und gerötete Laparotomienarbe gespalten und ein großer subphrenischer Abszeß entleert; in der Milzkuppe fand sich eine hühnereigroße, fetzige Höhle. Aus dem Abszeß entleerten sich später mehrere kleine Milzsequester. Zwei weitere Milzabszesse wurden am 30. November und 17. Dezember links von der Mittellinie, ein vierter, etwa faustgroßer, am 25. Dezember rechts von derselben neben dem Nabel eröffnet; aus diesem schlüpfte nach der Inzision ein enteneigroßer Milzsequester heraus. Ende Dezember trat links hinten unten eine putride Bronchitis auf, welche bis Ende März d. J. schwand. Seitdem volle Rekonvaleszenz. Die Ätiologie des Falles ist dunkel. Es handelt sich entweder um Milzabszesse nach Influenza oder um eine Splenitis purulenta nach Perforation eines latent verlaufenen Ulcus ventriculi.

b. Doppelseitige Muskelhernie der Adduktoren.

Vorstellung eines Gardedragoners, der sich beim Sprunge mit dem Pferde über einen Graben einen völlig symmetrischen, doppelseitigen, je etwa hühnereigroßen Muskelbruch im Adduktorengebiete zugezogen hatte. Geringe Beschwerden.

D. rät, die Muskelbrüche nur zu operieren, wenn sie lebhafte Beschwerden machen, und zwar die vorgefallenen Muskeln keilförmig zu exzidieren. Er hat bei einer derartigen faustgroßen Muskelhernie durch diese Operation Reit- und Dienstfähigkeit erzielt. Einfache Fasciennaht ist meist erfolglos, weil selten ein scharfrandiger Schlitz in der Fascie vorhanden ist. Meist ist die Fascie über den vorgefallenen Muskeln nur stark gedehnt und verdünnt.

---

[1] Mit vollständiger Zertrümmerung der Gelenkenden. Erst 12 Tage nach der Verletzung erfolgte die erste ärztliche Untersuchung mit dem Resultate, daß eine Amputation vorgeschlagen, aber verweigert wurde.

Herr Schürmann: Drei Verletzungen aus dem Garnisonlazarett I Berlin.

a. Zerreißung des Kehlkopfes.

Pat. wurde am 16. Juli 1904 bei dem Zusammenstoß seines Fahrrades mit einem Automobil verletzt durch einen seitlich vorspringenden Eisenstab desselben. Dieser traf seinen Unterkiefer in der Gegend der linken Linea obliqua, zerschlug ihn, vergrub sich mit der Spitze in den Weichteilen des Halses und riß mit 18 cm langer Wunde die Verbindung zwischen Zungenbein und Kehlkopf quer durch, so daß eine bis auf die hintere Rachenwand reichende Wundhöhle entstand; die großen Gefäße waren unverletzt geblieben, weil der Kopf durch den Anprall stark nach hinten gebogen, der Kehlkopf aber sehr vorspringend geworden war. Der Mann atmete sehr angestrengt durch die Wunde, aus der bei jedem Atemzug von unten große Mengen schaumigen Blutes emporstiegen. Der Kehlkopf war fast bis ans Jugulum heruntergesunken und posthornförmig nach hinten gekrümmt. Sofortige Tracheotomie an dem mit Fäden emporgezogenen Luftrohre erleichterte die Atmung. Nach Unterbindung der linken Art. thyreoidea sup., die spritzte, und mehreren Venen, sowie sorfältiger Entfernung des massenhaft im Mund, Rachen und Wundhöhle angesammelten blutigen Schaumes Jodoformgazetamponade. Am nächsten Morgen Temperatur 38,1, Puls 90, Atmung 40, starker Husten, Blut- und Schleimabsonderung aus der Kanüle. Nach Reinigung der Wunde Naht des Risses durch beide Mm. sternohyoidei, -thyreoidei und Membr. thyreoidea dicht am Zungenbein, der Haut auf der rechten Halsseite; links blieben große Gazestreifen liegen; danach war Atmung durch den Mund möglich. Aus dem Magen entleerte die Schlundsonde viel geronnenes Blut. Am 20. Juli waren die Fäden links durch die Anstrengung beim Husten durchgerissen; Wiederholung der Naht; es wird eine zweite Bruchlinie im Unterkieferkörper rechts festgestellt; Dislokation durch Kinnverband und Einlegen eines Korken zwischen die Zahnreihen ausgeglichen. Entfieberung bis 25. Juli. Auswurf schleimig. Ernährung bis zum 8. August durch Nährklistiere, dann flüssige Nahrung. Entfernung der Kanüle am 16. August, Heilung der Wunde am 7. September. Die Narbe am Halse hindert nur die Rückwärtsbeugung des Kopfes bzw. starkes Heben des Kinnes. Der Narbenwulst ist innen mit dem Kehlkopfspiegel sichtbar, er macht bisher keine Stenose. S. empfiehlt für ähnliche Fälle neben der Tracheotomie und Naht die streng durchgeführte anfängliche Ernährung durch den Darm.

b. Bruch der Lendenwirbelsäule.

Der 29jährige Mann war auf der Treppe ausgeglitten und mit der Wirbelsäule gegen eine steinerne Treppenstufenkante gefallen. Er war etwas benommen, konnte aber an das Geländer herankriechen und in seine Wohnung gehen. Nach 3 Tagen Lazarettaufnahme wegen Unmöglichkeit des Aufrichtens infolge von Schmerzen; handbreiter Bluterguß vom 10. Brustwirbel bis zum 4. Lendenwirbel, Verbiegung des 2. und 3. Lendenwirbels nach links und hinten. Röntgenbild Kompressionsfraktur mit Zerstörung der Zwischenwirbelscheibe.

Behandlung: Lagerung auf Gipsbett, das vom Nacken bis zu den Knien reichte, durch 8 Wochen. Dann Gipskorsett, welches im Lazarett selbst aus einfachen Mitteln, Gipsbinden, Schusterspan und Aluminiumstäben angefertigt ist und zunächst dauernd getragen wird, sobald Bettruhe aufhört. Der Kranke geht breitbeinig, vorsichtig, ohne Schmerzen, linkes Bein ist etwas schwächer, Kniereflex ist links verstärkt, Gefühl für Berührung, Stich und Temperatur links herabgesetzt.

Diskussion. Herr Sonnenburg demonstriert das Röntgenbild einer Kompressionsfraktur des 3. und 4. Lendenwirbelkörpers und Spontanfraktur bei einem Tabeskranken.

Herr König sen. empfiehlt, solche Pat. mindestens 1 Jahr von der Arbeit fern und im Korsett zu halten.

Herr Riese empfiehlt für die Behandlung die frühzeitige Anlegung eines Gipskorsetts mit Hilfe der Dollinger'schen Stangen.

c. Beckenbruch.

Der Bruch war bei einem Soldaten entstanden, der auf der Straße gefallen und von einem Straßenbahnwagen gegen die linke Beckenhälfte getroffen und gegen die Bordschwelle des Bürgersteiges geworfen wurde. Er ging ohne Unterstützung nach Haus. Nachts Schmerzen und Schwerbeweglichkeit des linken Beines, Hodensackschwellung und Urinverhaltung. Katheterismus 2 Tage, Urin in den ersten Tropfen blutig; dann 5 Tage nach dem Urinieren etwas Harnträufeln, nach 3 Wochen mäßige Striktur. Die sofort auf Schrägbruch in der Nähe der linken Synch. sacro-iliaca und im linken Schambein gestellte Diagnose wurde durch das Röntgenbild in bezug auf ersteren sofort bestätigt; der letztere dokumentierte sich nach 6 Wochen durch starken Callus. S. betont die Wichtigkeit der anfänglichen richtigen Diagnose wegen der Bedeutung der Folgeerscheinungen auch für die spätere Zukunft trotz des anfänglich leichten Krankheitsbildes in diesem wie in dem vorigen Falle.

Herr Hänel: Kompressionsfrakturen der Wirbelsäule.

H. berichtet über zwei Fälle von Wirbelfrakturen.

Der erste betrifft einen Arbeiter, der von einem Automobil erfaßt und so hingeworfen wurde, daß er mit der Kreuzgegend auf die Bordschwelle auffiel. Während die klinischen Symptome sehr geringe waren, insbesondere das Nervensystem in keiner Weise sich als beteiligt erwies, zeigte das Röntgenbild eine Kompressionsfraktur des 4. und 5. Lendenwirbels und ein Abweichen des dritten.

Der zweite Fall ist ein ziemlich guter Typus des Kümmell'schen Krankheitsbides. Er wurde deshalb vorgestellt, weil bei ihm die Behandlung jetzt als abgeschlossen gelten kann. Der Unfall fand am 4. Oktober 1899 statt und betraf die Brustwirbelsäule. Jetzt ist kaum noch ein Gibbus vorhanden, und Pat. kann auch ohne Korsett seinem Beruf als Telephonist ohne Beschwerden nachgehen.

Herr Kettner: Schwere Automobilverletzung.

K. betont die Zunahme der Automobilverletzungen, von denen in der Kgl. Charité 1906 21 und in den ersten 3 Monaten d. J. 12 aufgenommen wurden. Die Hälfte betraf die unteren Extremitäten, speziell den Unterschenkel, ein viertel die oberen, die übrigen Kopf, Brust, Bauch. K. demonstriert zunächst eine der von L. Championnière, Madelung u. a. beschriebenen typischen Radiusfrakturen der Automobilisten, die durch Rückschlag der Kurbel beim Andrehen des Motors entstehen. Dann bespricht er eine durch das Vorderrad eines Automobilomnibus erfolgte totale Abbalgung des linken Beines eines 13jährigen Knaben. Haut samt Unterhautfettgewebe waren in Form eines fast $^3/_4$ m langen Lappens von den Zehen bis zur Leistenbeuge wie ein Strumpf heruntergerissen, so daß die Extremität den Eindruck eines anatomischen Präparates machte. Abgesehen von einer Zermalmung der durch das Rad zuerst erfaßten 4. und 5. Zehe fand sich weder eine Verletzung der Knochen noch der Gelenke. Man schlug eine konservative Therapie ein und amputierte nicht. Mehr als 5 Wochen sind bis jetzt seit dem Unfall verflossen, ohne daß sich bedrohliche Komplikationen — Sepsis, Tetanus, Erysipel — eingestellt haben. Der abgebalgte Lappen wurde, obschon er mit der Gesäßhaut noch durch eine 20 cm breite Brücke in Verbindung stand, nekrotisch und mußte abgetragen werden. Unter Anführung von Beispielen aus der Literatur erörtert K. genauer die Frage der Deckung derartig gewaltiger Hautdefekte und kommt zu dem Resultat, daß im vorliegenden Falle am Ober- und Unterschenkel die Transplantation nach Thiersch, an der noch mit einem guten Weichteilpolster versehenen Fußsohle die Überpflanzung ungestielter Krause-scher Hautlappen einen günstigen Erfolg verspricht.

Herr Mühsam: Tödliche Blutung aus einem Duodenalgeschwür nach Appendicitisoperation.

Bei einem 10jährigen Knaben, welchen M. wegen Appendicitis gangr. 24 Stunden nach Beginn des Anfalles operierte, wurde ein Zipfel infiltrierten Netzes, der das Coecum bedeckte, abgebunden und die Appendix entfernt. Naht der Bauchhöhle. Wohlbefinden in den nächsten Tagen, nur vermehrte Leukocytose. Am 7. Tage nach der Operation Collaps, durch Exzitantien beseitigt. Zwei blutige Entleerungen.

Am folgenden Tage 60000 Leukocyten. Blutbrechen. Am Tage darauf zunehmender Collaps unter Blutbrechen und blutigen Stühlen. 190000 Leukocyten. Am nächsten Morgen Tod. Als Ursache der Blutung wurde ein Duodenalgeschwür gefunden, in dessen Grund die arrodierte Art. gastroduodenalis lag.

Der Fall reiht sich den von v. Eiselsberg und Busse mitgeteilten Fällen von Magen- und Darmblutungen nach Laparotomien an.

M. meint, daß das Geschwür kurz nach der Operation entstanden sei und eine gewisse Heilungstendenz gehabt habe, worauf der mikroskopische Befund hindeute.

Leichte Darmblutungen kommen öfter vor, werden aber meist übersehen. M. berichtet, daß, seitdem genau darauf geachtet wurde, bei mehreren Fällen leichter Störungen des Allgemeinbefindens nach Laparotomien Blut im Stuhl nachgewiesen werden konnte.

Diskussion. Herr Martens erwähnt einen von ihm beobachteten Fall, wo die Blutung aus einem Duodenalgeschwür als zufällige Komplikation aufzufassen war.

Richard Wolff (Berlin).

---

18) **J. Fertig.** Traumatische Leberrupturen mit späterer Ausstoßung großer Lebersequester.

(Deutsche Zeitschrift für Chirurgie Bd. LXXXVII. p. 87.)

Zwei einschlägige Fälle. Fall 1. 21jähriger Knecht, von einem Pferde mit der rechten Bauchseite gegen eine scharfe Mauerkante stark gedrängt. Es folgten bedenkliche Erscheinungen, insbesondere starker Ikterus und reichlicher Gallenerguß in den Bauch, der sich nach einer Trokarentleerung (2700 ccm) bald wieder ansammelte. 19 Tage nach der Verletzung Laparotomie, wobei sich einige galleabkapselnde Verwachsungen, vor allem aber über der Leberkonvexität eine große subphrenische Höhle voller Galle und Blutgerinnsel, sowie ein Riß im rechten Leberlappen fanden. Nachbehandlung mit Tamponade, in den ersten 7 Wochen noch sehr elender Zustand und Ausfluß sämtlicher Galle durch die Wunde; dann Besserung. 15 Wochen nach der Verletzung Ausstoßung eines hühnereigroßen Lebersequesters, wonach allmähliche, aber völlige Heilung. — Fall 2. 14jähriger Landwirtschaftsgehilfe, vom Wagen gefallen und überfahren. 48 Stunden nach der Verletzung mit Fieber, Bauchspannung, Schmerzen eingeliefert und unter Verdacht auf beginnende Peritonitis sofort laparotomiert. Man findet reichliche Blutergüsse im Bauch und einen den linken Lappen fast völlig abtrennenden Leberriß. Tamponade des letzteren. Es folgten starker Gallenfluß, später auch Eiterung, übrigens langsame Besserung und am 54. Tage nach der Verletzung Extraktion des sequestrierten Leberlappens (8,5 : 8 : 2—3 cm), wonach rasche völlige Heilung.

Die Fälle weisen auf die Richtigkeit möglichst baldiger chirurgischer Versorgung bei Leberrupturen hin, bei deren auch nur mutmaßlicher Wahrscheinlichkeit die Laparotomie nicht gescheut werden soll.

Meinhard Schmidt (Cuxhaven).

19) **Mekus.** Ein Fall von Leberschwund durch Trauma und Rekreation des Organes, unterstützt durch operativen Eingriff. (Aus dem evangelischen Krankenhause zu Düsseldorf.)

(Münchener med. Wochenschrift 1907. Nr. 2.)

19jähriger Mann mit Quetschung der Leber wird wegen Zunahme der Schmerzen und des entstandenen Ascites bei auffallendem Rückgange der Leberdämpfung und Fortbestehen des Ikterus laparotomiert; nach Entleerung von 4 Liter gallig gefärbter Exsudat- und Transsudatsflüssigkeit und Lösung der Verklebungen der Darmschlingen ließ sich die Leber stark verkleinert hoch oben in der rechten Zwerchfellkuppel mit dem Finger nachweisen. Ausführung der Talma-schen Operation durch R. Schultze zur Entlastung des gestörten Leberkreislaufes durch Annähen von Netzteilen an den parietalen Bauchfellüberzug der Bauchdecken. Allmähliche Besserung im Befinden des stark heruntergekommenen



Kranken, bei dem eine Vergrößerung der Leberdämpfung bis zur Norm unter Schwinden des Ikterus usw. immer deutlicher nachweisbar wurde. Heilung.

M. nimmt an, daß durch das Trauma Lebergewebe unter Zerreißung der Leberkapsel zertrümmert worden und es unter Zurücklassung von Narbenbildung zu Störungen im Pfortaderkreislauf gekommen war, nach deren Beseitigung sich das Lebergewebe allmählich bis zur normalen Größe des Organes neubildete.

Kramer (Glogau).

20) **Lengemann.** Ein Leberabszeß nach Typhus.

(Mitteilungen aus den Grenzgebieten der Medizin u. Chirurgie 1907. III. Supplem.)

Bei einem Kinde von $5^1/_2$ Jahren entwickelten sich allmählich die Zeichen eines peritonitischen Exsudates. Bei der Inzision entleerten sich große Mengen einer bräunlichen, trüben Flüssigkeit mit gelblichen Gewebsbröckeln, die Leberdetritus enthielten. Die Därme zeigten fibrinöse Auflagerungen. Auf der Unterfläche der Leber kam man in eine Höhle, aus der später Galle sezerniert wurde. Die Flüssigkeit enthielt Typhusbazillen in Reinkultur, ebenso ein zweiter Abszeß, der später zwischen Nabel und Symphyse eröffnet wurde. Heilung. Auffallend war der gutartige Verlauf der Peritonitis. Es ist dies der einzige Fall, in dem Typhusbazillen als alleinige Erreger eines Leberabszesses nachgewiesen wurden.

Haeckel (Stettin).

21) **A. Jenckel.** Beitrag zur Pathologie des Alveolarechinokokkus.

(Deutsche Zeitschrift für Chirurgie Bd. LXXXVII. p. 94.)

J.'s Arbeit liegt ein in der Göttinger Klinik unter Braun beobachteter Fall zugrunde, einen 31jährigen Mann betreffend. Derselbe war sehr abgemagert, kachektisch aussehend, und zeigte eine Lebergeschwulst nebst Ascites und konstantem, nur an Intensität wechselndem Ikterus. Eine mit der Wahrscheinlichkeitsdiagnose Echinokokkencyste vorgenommene Laparotomie bestätigte die genannte Annahme nicht, da bei der Leberpunktion nur Blut erschien, und wurde die Wunde wieder geschlossen. Weiter schlechter Verlauf trotz Vornahme einer Talma-schen Operation und wiederholter Ascitespunktionen. Die Autopsie ergab einen einem Karzinom sehr ähnlich aussehenden Echinokokkus alveolaris (multilocularis) mit kindskopfgroßer Erweichungscyste, der nicht nur zu einer Kompression der Gallengänge und Vena portarum, sondern zu einem fast völligen Verschluß der Vena cava geführt hatte. An einer Stelle war er in die Lichtung derselben in Form kleinster, buckelartiger, cystöser Auswüchse hineingewachsen und hatte eine Thrombose veranlaßt. Ebenso war er durch das mit den Pleuren verwachsene Zwerchfell gegen die Lunge vorgedrungen. Mikroskopische Schnitte zeigten alveolären Bau von honigwabenähnlichem Aussehen, die Hauptmasse der Geschwulst der Koagulationsnekrose (käsige Entartung) verfallen, nur in der Randzone gut färbbares Granulationsgewebe.

An den eigenen Fall schließt J., die Literatur würdigend, eine sehr gründliche Studie über die Zoologie des Alveolarechinokokkus, auf die hier wegen ihres für die praktische Chirurgie zurücktretenden Interesses nicht näher eingegangen wird. Es genüge, zu konstatieren, daß J. sich dafür ausspricht, daß die uni- und multilokulären (bzw. alveolären und hydatidösen) Echinokokken von einer und derselben Tänie abstammen. Es gibt zwischen beiden alle möglichen Übergangsformen, zoologisch sind sie identisch.

Literaturverzeichnis von 62 Nummern. **Meinhard Schmidt** (Cuxhaven).

22) **Cholodkoffsky.** Über den multiplen Echinokokkus der Leibeshöhle.

(Chirurgia 1907. Nr. 122. [Russisch.])

Mitteilung zweier instruktiver Krankengeschichten, die einen wichtigen Beitrag zur Frage der primär- und der sekundärmultiplen Echinokokken bilden, wobei Pathogenese, Verlauf und Therapie eine besondere Beleuchtung erfahren. Der

primär multiple Echinokokkus (Fall I, 75jährige Bäuerin) hatte sich auf dem Lymphwege entwickelt, ein kindskopfgroßer Tumor haftete am Peritoneum parietale, andere kleinere saßen im Netz; keine peritonealen Verwachsungen, »das Peritoneum war passiv beteiligt«. Die Entfernung der Blasen konnte einzeitig vorgenommen werden. Gute Heilung.

Der sekundär multiple Echinokokkus (Fall II, 34jährige Frau) entstand durch Dissemination aus einer vorentwickelten Blase. Pat. hatte 11 Monate an einer beständig anwachsenden Geschwulst des Unterleibes gelitten, die zuletzt sogar Atembeschwerden verursachte. Bei einem Falle platzte die Geschwulst, und alle die quälenden Symptome schienen augenblicklich geschwunden. Nach $^1/_2$ Jahr begann ein erneutes, bedeutend schleunigeres Anwachsen des Leibes, das unter anderen Beschwerden heftige Stuhl- und Harnverhaltung verursachte. Bei der Operation war der Befund wesentlich anders als beim Fall I. Hier war durch die Überschwemmung nach Ruptur der primären Blase »das Peritoneum aktiv beteiligt«. Die Blasen — von verschiedener Größe — lagen am Peritoneum, zwischen den Darmschlingen, im Douglas und waren überall von peritonealen Verwachsungen umgeben. Die Entfernung der Blasen bot große Schwierigkeiten, sie wurden von drei Schnitten aus eingenäht und drainiert. Die Blase im Douglas wurde vom hinteren Scheidengewölbe entleert und nach der Vagina tamponiert Die Frau hat den 3 Stunden dauernden Eingriff nur kurz überlebt.

Auf Grund der Erfahrungen rät C., die sekundär multiplen Echinokokken zwei- bzw. mehrzeitig zu operieren. Bei der mächtigen Ausbreitung der peritonealen Verwachsungen ist der Eingriff in jedem Falle ein großer und muß vom Operateur zur rechten Zeit unterbrochen, um später einmal fortgesetzt zu werden.

Oettingen (Berlin).

23) **Bérard et Cavaillon.** Coliques hépatiques, ictère et cholérragie dans les kystes hydatiques du foie.

(Bull. méd. 1907. Februar 23.)

Die Verff. beobachteten in drei Fällen von Echinokokkuscyste der Leber Leberkoliken mit langen Intervallen und gleichzeitig intermittierenden Ikterus, der meist nach den Koliken auftrat. In allen drei Fällen trat nach Eröffnung der Cyste Gallenabfluß aus derselben auf.

Ikterus bei Leberechinokokkus tritt am häufigsten auf bei Kommunikation der Cyste mit den Lebergängen, wodurch entweder 1) einzelne Lebergänge mit Blasen angefüllt werden — Ikterus durch Gallenretention, oder 2) sekundär die Cyste infiziert wird, event. vereitert — infektiöser Ikterus, oder 3) eine Gallenresorption von seiten der Cyste erfolgt. Der Gallenausfluß nach Eröffnung und Einnähung der Cyste war in den drei Fällen der Verff. nur ein teilweiser, führte jedoch bei zwei Kranken zu erheblichem Kräfteverlust. Eine derartige Komplikation wird am häufigsten nach der Operation beobachtet, wenn vorher Ikterus bestand. Die Schädigungen der Gallengänge durch die Cyste (Kompression, Zerrung, Ulzeration) sind die Ursache sowohl des Ikterus als auch des postoperativen Gallenabflusses.

Mohr (Bielefeld).

24) **Le Fort.** Difficultés de diagnostic de certaines tumeurs hépatiques et vésiculaires. Un cas d'hépatopexie et deux cholecystectomies.

(Echo méd. du Nord 1906. August 23.)

1) Fall von Leberptose mit stark ausgebildetem Riedel'schen Lappen; Exstirpation der mit Steinen gefüllten Gallenblase, Hepatopexie. Bemerkenswert ist, daß über dem klinich als bewegliche Geschwulst imponierenden Leberlappen stets Darmschall vorhanden war, somit die Differentialdiagnose gegenüber einer Nierenerkrankung schwierig war.

2) Rechtsseitige, bewegliche, in die Nierengegend zu reponierende, anscheinend solide, den Atembewegungen nicht folgende Bauchgeschwulst, über ihr Darmschall. Daher Diagnose: Wanderniere. Von Carlier wurde mit dieser Diagnose der

Lendenschnitt gemacht, die rechte Niere aber an normaler Stelle gefunden. Verf. fand dann bei der Laparotomie eine stark vergrößerte und verlängerte, mit Steinen gefüllte Gallenblase, die entfernt wurde. **Mohr** (Bielefeld).

25) **Russell.** On the temperature in malignant disease of the liver and bile passages.

(Brit. med. journ. 1907. Februar 9.)

Unter 52 bösartigen Geschwülsten der Gallenwege und der Leber konnte R. im Verlaufe der Krankheit und besonders gegen Ende hin in der Mehrzahl der Fälle Temperatursteigerungen beobachten, zuweilen von beträchtlicher Höhe. Die reinen Leberfälle verliefen zu $^2/_3$ fieberhaft, die Fälle, welche die Gallenwege betrafen, sogar zu $^3/_4$. Letztere sind oft verbunden mit Gallensteinen. Mit Hilfe von bezeichnenden Temperaturkurven versucht R. einige Typen dieses Fiebers, das sich im ganzen durch große Regellosigkeit auszeichnet, aufzustellen. Bei der Entscheidung, ob Operation oder ob nicht, kann die Temperaturkurve entscheidend sein. **Weber** (Dresden).

26) **Proescher.** A remarkable case of carcinoma of the galle bladder in a man 20 years old.

(Journ. amer. med. assoc. 1907. Februar 9.)

Krebsleiden bei Leuten, die zwischen dem 15. und 30. Jahre stehen, sind selten. Aus einer Reihe von Statistiken, die zusammen etwa 28000 Fälle umfassen, berechnet P. 0,87% Krebskranke dieser Altersstufe. Ein Gallenblasenkrebs bei einer weniger als 35 Jahre alten Person ist bisher nicht beschrieben. Im vorliegenden Falle handelte es sich um einen 22jährigen italienischen Arbeiter, der vor 10 Jahren Typhus überstanden hatte und jetzt seit 3 Monaten Verdauungsbeschwerden und Schmerzen in der Magengrube hatte. Unter dem rechten Rippenbogen fand sich nahe der Mittellinie eine orangengroße Geschwulst, die mit der Leber verwachsen schien und sich mit ihr bewegte. Leichte Gelbsucht der Bindehäute. Bei der Operation stieß man auf eine mit den Bauchdecken verlötete, sehr brüchige Gallenblase mit eitrigem Inhalt, frei von Steinen. Sie wurde, soweit möglich, entfernt, die Höhle tamponiert. Heilung mit kleiner Fistel. 13 Wochen später wurde letztere und der Rest der stark geschrumpften Gallenblase ganz entfernt. Die Untersuchung nach der ersten Operation hatte Krebszellen neben hyaliner Degeneration ergeben. Der Ausgangspunkt der krebsigen Entartung war nicht feststellbar. Metastasen fand man weder bei der ersten noch bei der zweiten Operation. P. neigt zu der Ansicht, daß in vorliegendem Fall auch ohne Operation ein allmählicher Schwund der Gallenblase unter Zerstörung des Krebsgewebes und somit eine Spontanheilung eingetreten wäre, da in den durch die zweite Operation entfernten geschrumpften Resten nur noch degenerierte Krebszellen nachweisbar waren. Der Eiter war keimfrei. Der Fall hat besonderes Interesse 1) wegen des jugendlichen Alters des Kranken, 2) weil der Krebs bei einem Mann auftrat, 3) Gallensteine, die gewöhnliche Ursache, fehlten, und 4) wegen des gutartigen Verlaufes. **Trapp** (Bückeburg).

27) **Speese.** Primary squamous carcinoma of the gall-bladder.

(Univ. of Pennsylvania med. bull. 1907. Januar.)

Bei der 69jährigen Frau wurde eine vergrößerte und verwachsene Gallenblase exstirpiert, deren Schleimhaut z. T. ulzeriert, z. T. in eine papillomatöse Geschwulstmasse umgewandelt war. Der sehr ausführlich mitgeteilte histologische Befund war Plattenepithelkarzinom der Schleimhaut, also eine Metaplasie der Schleimhaut mit Bildung von Perlkörpern und Stachelzellen.

Fälle von diesem Typus sind äußerst bösartig, verlaufen — wie auch S.'s Fall — schleichend und bieten im Anfang kaum Erscheinungen, die auf die Gallenblase zu beziehen wären. Fast immer sind gleichzeitig Steine vorhanden.

S. gibt zum Schluß eine Zusammenstellung der bisher bekannten 14 Fälle von primärem Plattenepithelkarzinom der Gallenblase. **Mohr** (Bielefeld).



28) **A. M. Pappenheimer.** A case of primary carcinoma of the bile ducts.

(Proceedings of the New York path. society Vol. VI. Nr. 6.)

Ein 35jähriger Schlächter war infolge einer Leber- und Gallenerkrankung gestorben. Bei der Autopsie fand sich eine verkleinerte, grünliche, cirrhotische Leber mit feingranulierter Oberfläche, von sehr fester Konsistenz. Die intrahepatischen Gallengänge waren erweitert und mit dunkelgrüner, unter hohem Drucke stehender Galle gefüllt. Die Gallenblase war stark ausgedehnt, ihre Wand verdickt. Die 5—7 mm dicke Wand der großen Gallengänge war in eine grauweiße, derbe Geschwulstmasse umgewandelt. Die Lichtung war sehr eng, aber nicht vollständig geschlossen. Die Geschwulst erwies sich als Zylinderzellenkarzinom, ausgehend von der Schleimhaut. Sie hatte einen kleinen Teil des Pankreaskopfes infiltriert, aber sonst keinerlei Metastasen gesetzt.

Ausführliche Krankengeschichte und eingehender mikroskopischer Befund.

Erhard Schmidt (Dresden).

29) **Eichler.** Zur Kasuistik der Leber-Bronchusfisteln.

(Mitteilungen a. d. Grenzgebieten der Medizin u. Chirurgie Bd. XVI. Hft. 4 u. 5.)

Angeregt durch die Arbeit Schlesinger's über denselben Gegenstand (ref. d. Zentralblatt 1906 p. 1111), vervollständigt E. dessen Liste von 39 Fällen um 7 weitere aus der Literatur und eine eigene Beobachtung aus dem Augusta-Hospital in Berlin. Am Verlauf war eigentümlich, daß nach jahrelangem Sistieren plötzlich von neuem reichlich galliges Sputum auftrat; der Kranke starb am Tage der Operation. Die Sektion ergab eine offene fistulöse Verbindung zwischen einer im rechten Unterlappen befindlichen Bronchiektasie und einem größeren Gallengang; letzterer war ein Hauptast des Duct. hepaticus dext., in dessen Verzweigungen sich zwei kirschkerngroße Gallensteine fanden. **Haeckel** (Stettin).

30) **Klauber.** Gallen-Bronchusfistel; Laparotomie; Heilung.

(v. Langenbeck's Archiv Bd. LXXXII. Hft. 2.)

Eine Pat., welche längere Zeit an Gallensteinkoliken litt, hustete plötzlich galliges Sputum aus, und zwar in großen Mengen. Wegen dieses quälenden Symptoms wurde die Operation vorgenommen und zur Ableitung der Galle eine Cholecystostomie ausgeführt. Danach trat spontane Heilung ein, obschon die Galle nicht nach außen floß. Der Prozeß, der zur Bildung der Gallen-Lungenfistel Anlaß gegeben hat, muß sich an der Unterfläche der Leber abgespielt haben. Die Konvexität derselben war normal. Wahrscheinlich hat der bei der Operation gefundene Stein den Ductus choledochus nicht verschlossen. Doch wurde durch den Eingriff der Weg vom Choledochus in den Darm frei, so daß die Galle gleich ihren normalen Abfluß fand. Verf. führt einige Fälle aus der Literatur an und bespricht die Indikationsstellung für operative Therapie des seltenen Leidens. Da die Cholecystostomie in dem vorliegenden Falle nicht funktionierte, meint K. epikritisch, die Ektomie der Gallenblase wäre zweckmäßiger gewesen.

E. Siegel (Frankfurt a. M.).

31) **Thorspecken.** Zur Frage der idealen Cholecystektomie.

(Beiträge zur klin. Chirurgie Bd. LI. p. 636.)

Nachdem die letzten Jahre allgemein eine Erweiterung der Indikationsstellung für die Ektomie der Gallenblase an Stelle der Cystostomie gebracht haben, weil der Nachweis geführt ist, daß die Ektomie Störungen der Gallensekretion nicht bedingt, will Verf. die Frage entscheiden, ob ein Grund vorliegt, gleichzeitig die alte ideale Ektomie prinzipiell durch die Ektomie mit Drainage der Gallengänge zu ersetzen.

Die Heidelberger Klinik verfügt von 1901—1905 über 42 ideale Ektomien und doppelt soviel Hepaticusdrainagen. Die ideale Ektomie wurde ausgeführt bei chronischer Cholecystitis mit Verdickung und Schrumpfung der Wand, Verschluß-

steinen, Obliteration, Inkrustation und Divertikelbildung des Cysticus, in zweiter Linie bei Empyem und Hydrops, und 4mal bei akuter Cholecystitis. Die sekundäre Ektomie nach Cholecystostomie wurde in 5 Fällen zum Verschluß der Fistel oder wegen Steineinklemmung vorgenommen.

Von der Operationstechnik ist zu erwähnen, daß ein pararektaler oder mesorektaler Schnitt fast immer genügte und nur selten ein rechtwinkliger Hilfsschnitt notwendig wurde. Der Ektomie ging stets die Punktion, Inzision und Auslöffelung der Blase voraus. Abgesehen von der Ligatur wurde der Cysticus stumpf nur selten besonders übernäht, dagegen stets das Leberbett tamponiert und ein Drain auf den Stumpf gelegt. Die letzte Drainage wurde zwischen dem 9.—13. Tage entfernt.

In 20 Fällen erfolgte glatte Heilung und Entlassung nach 3 Wochen. Die 2 einzigen Todesfälle waren durch Pneumonie bedingt. In 15 Fällen kam es zu Störungen des Wundverlaufes, die nicht mit der Eigentümlichkeit der Methode in Zusammenhang gebracht werden: nicht gallige Sekretion, Stichkanaleiterung und Fieber ohne sichere Ursache.

Gallige Sekretion trat 7mal auf, meist infolge Nahtinsuffizienz, 2mal wegen Steinrezidivs im Choledochus. Die Gallensekretion störte die Heilung nur unwesentlich und ist bei prinzipieller Tamponade belanglos. Während Netzübernähung nicht vor Nahtinsuffizienz schützt, scheint eine eigentliche Stumpfversorgung durch Manschettenbildung mit doppelter Übernähung und Tabaksbeutelnaht doch rationell zu sein.

Für die Beurteilung der Dauererfolge waren 29 Fälle verwertbar: diese waren 17mal gut, 8mal zufriedenstellend und 4mal schlecht. In 4 dieser Fälle stammten die Beschwerden nicht von den Gallenwegen. Ikterus trat nie mehr auf. In 3 Fällen kam es wahrscheinlich zu einem Steinrezidiv, doch hätte der operative Befund bei allen die Indikation zur Hepaticusdrainage nahelegen müssen. Endlich sind 4 Narbenbrüche zu verzeichnen.

Verf. kommt zu dem Schluß, daß die ideale und drainierende Ektomie ihre gesonderten Indikationen haben, die sich nach seiner Ansicht ziemlich sicher feststellen lassen (spezieller Ausschluß von Choledochussteinen und erheblicher Infektion). Unter dieser Voraussetzung bleibt für die ideale Ektomie immer noch eine Anzahl von geeigneten Fällen, zumal wenn man die Cystostomie noch weiter einschränkt, und diese genießen dann den Vorzug der Einfachheit der operativen Technik und der schnellen und bequemeren Nachbehandlung.

Reich (Tübingen).

32) **v. Stubenrauch.** Die Regeneration der Gallenblase nach partieller Cholecystektomie.

(v. Langenbeck's Archiv Bd. LXXXII. Hft. 2.)

Im vorliegenden Falle war operativ ein Teil der Gallenblase abgetragen worden. Eine spätere zweite Operation zeigte, daß sich wieder ein großes Organ ausgebildet hatte, das in jeder Hinsicht einer normalen Gallenblase glich und sogar zu einer Anastomose mit dem Duodenum verwendet werden konnte.

E. Siegel (Frankfurt a. M.).

33) **H. Delagénière.** De la cholecystentérostomie en Y. Une observation, suivie de guérison.

(Arch. prov. de chir. 1907. Nr. 1.)

D. hatte bei einem 23jährigen Manne wegen fortgeschrittenen Pyloruskarzinoms die subkutane Magenresektion nach Billroth II ausgeführt. 3 Jahre später kam Pat. mit starkem Ikterus infolge eines Rezidivs im Duodenum und Pankreaskopfe wieder in Behandlung. D. machte eine Cholecystenterostomie, indem er nach dem Vorschlage von Monprofit eine hochgelegene Jejunumschlinge durchtrennte, die distale Öffnung in die Gallenblase einpflanzte und die proximale Öffnung zur Enteroanastomose in den distalen abführenden Schenkel benutzte. Pat. überstand den Eingriff gut und wurde vorübergehend wieder hergestellt.

Müller (Dresden).



34) J. A. Rosenberger. Über Choledocho-Duodenumanastomose.

(Deutsche Zeitschrift für Chirurgie Bd. LXXXV. p. 275.)

R. hatte eine 50jährige Pat., die seit 2 Monaten an Magenbeschwerden, Koliken und Gelbsucht litt, der Cystektomie unterzogen. Die Gallenblase war ungewöhnlich groß, und schien es annehmbar, daß durch ihre Vergrößerung die — durchgängigen — Gallengänge geknickt sein könnten, weshalb ihre Entfernung beschlossen wurde. Dabei zeigte sich keine Steinbildung. Es erfolgte zunächst gute Heilung, doch fand nach 6 Tagen Gallenfluß aus dem eingelegten Drainrohre statt, Nach Entfernung des letzteren heilte zwar die Wunde, doch stellte sich hochgradiger Ikterus mit Abmagerung ein, und wurde $3^1/_2$ Monate nach der ersten eine zweite Operation notwendig. Es gelang, den Cysticusstumpf und den Choledochus freizulegen. Inzision desselben, Gallenentleerung; es mißlingt aber, mit einer Bougie in den Darm zu gelangen. Deshalb wird auch das Duodenum eröffnet, von dem aus ein normaler Pylorus getastet wird, dagegen nicht die Vater'sche Papille sondiert werden kann, deren Gegend wegen der großen Wundtiefe nicht klar übersehbar wird. R. nahm deshalb zur Anastomosenbildung zwischen Choledochus- und Duodenumwunde seine Zuflucht. Nahtanlage mit feiner Seide nach der bei Darmanastomosierungen gebräuchlichen Technik. Völlige Wiederherstellung seit nun 10 Monaten, ohne daß die Anastomose zu Übertritt von Darminhalt in den Choledochus mit Infektion der Leber Anlaß gegeben hat, ein Resultat, daß R. der hohen Situierung der Anastomosierung an der oberen Wand des Duodenum zuschreibt. Steine wurden auch bei der zweiten Operation nicht gefunden, und somit bleibt die Ätiologie der Krankheit dunkel. Die Verödung der Choledochuslichtung schreibt R. einem langsam vor sich gehenden Verschluß zu, von dem er nicht weiß, was seine Veranlassung war. **Meinhard Schmidt** (Cuxhaven).

35) Lejars. Les torsions du grand épiploon.

(Semaine méd. 1907. Nr. 7.)

Verf. stellte in einem Falle intra vitam die Diagnose Netztorsion im Zusammenhang mit rechtsseitigem irreponiblem Leistenbruch und fand sie durch die Operation bestätigt, während sonst derartige Fälle am häufigsten mit großen appendicitischen Abszessen verwechselt werden. Die Diagnose basiert 1) auf dem Charakter der intraabdominellen Geschwulst. Der auffallend große, überall gleichmäßig schmerzhafte Tumor war nach oben völlig abzugrenzen und leicht seitlich verschieblich, während er sich nach unten mittels eines harten Stranges durch den Leistenkanal zur Hernie fortsetzte. Nach außen von ihm war eine schmale Zone von tympanitischer Klangfarbe. Die Oberfläche war höckrig. 2) Auf dem Abweichen im klinischen Verlauf der Erkrankung von der Appendicitis.

Die schnelle Entwicklung und die Größe des Tumors standen im auffallenden Gegensatze zu der relativ geringen Intensität der klinischen Erscheinungen.

Coste (Breslau).

36) Bowers. Tumors of the mesentery.

(Annals of surgery 1906. Dezember.)

Ein 15jähriges Mädchen erkrankte an Erbrechen, zeitweiligen Leibschmerzen; nach einiger Zeit schwoll der Leib an, es stellte sich Abmagerung und Blässe ein. Die Laparotomie förderte ein zwischen den Falten des kleinen Netzes sitzendes Fibrom zutage, nach dessen Exstirpation Pat. genas.

Nach des Verf.s Ansicht entspringen die Gekrösgeschwülste gewöhnlich zwischen den Falten des Gekröses oder Netzes. Die Diagnose ist vor der Laparotomie mit Sicherheit nicht zu stellen. Die klinischen Symptome sind meistens die des Darmverschlusses. **Herhold** (Brandenburg).

37) Heinzelmann. Ein Fall von Lymphangiom des großen Netzes, kombiniert mit Ovarialkystom.

(Deutsche med. Wochenschrift 1906. Nr. 49.)

Bei einer 39jährigen, im übrigen gesunden Frau, die über Schmerzen in der rechten Seite des Leibes klagte, wurde an dieser Stelle eine faustgroße Geschwulst

unklaren Ursprunges konstatiert. Bei der Laparotomie erwies sie sich als eine kindskopfgroße, traubenartige, kavernöse Geschwulst des großen Netzes, die mit dem Darm und der vorderen Parietalserosa stellenweise verwachsen war. Mikroskopisch bot sie das Bild des Lymphangioma cysticum et cavernosum. Die faustgroße Eierstocksgeschwulst war ein Cystadenoma pseudomucinosum (Pfannenstiel). Es handelte sich also nicht um Metastasenbildung eines Eierstockskystoms.

Müller (Dresden).

38) H. Karas. Ein Fall von multilokulärer Cyste des Netzes.

(Virchow's Archiv Bd. CLXXXVIII. p. 138.)

Als Einleitung findet sich eine Übersicht über die Einteilung der verschiedenen Arten ver Gekrös- und Netzcysten, sowie eine kurze Zusammenfassung ihrer verschiedenen Entstehungsmöglichkeiten. Die Aufzählung einer Reihe seltener derartiger Fälle aus der Literatur bildet den Übergang zu der eigenen Beobachtung. Bei einer an Sepsis verstorbenen Frau fand sich bei der Autopsie im großen Netz etwas unterhalb der Flexura hepatica coli ein aus stecknadelkopf- bis walnußgroßen Cysten bestehendes, ca. faustgroßes Gebilde. An demselben hingen nach unten 10—20 mit kürzeren und längeren Stielen versehene Bläschen. Die Wand der einzelnen Cysten war dünn, ihr Inhalt flüssig, hellgelb und durchsichtig. Das ganze Cystenkonvolut nahm den rechten Teil des großen Netzes ein. Am Darme fanden sich, wie auch an den übrigen Organen, keine Veränderungen. Mikroskopisch ließ sich nachweisen, daß die Cystenwand aus einer einschichtigen, zelligen Auskleidung und zwei Bindegewebsschichten bestand. Die Zellen, die die Auskleidung bildeten, erwiesen sich größtenteils als lange, platte, an Endothel erinnernde Gebilde. Daneben fanden sich an einzelnen Partien große, kubische, wie Epithelien aussehende Formen und mannigfache Übergangsarten zwischen beiden Zellarten. Stellenweise fanden sich dem Flimmerepithel ähnliche Gebilde. Die äußeren beiden Schichten bestehen aus zellarmem Bindegewebe; Muskelfasern fanden sich nirgends, elastische Fasern nur in der Umgebung der größeren Gefäße. Als Ausgangspunkt für die Cystenbildung wird das Bauchfell angesprochen und als Ätiologie für die Entstehung an eine abnorme kongenitale Entwicklung des Netzes gedacht. Ein umfangreiches Literaturverzeichnis bildet den Schluß der Mitteilung.

Doering (Göttingen).

39) Ayer. Enteric and mesenteric cysts with report of an unusual case.

(Amer. journ. of med. 1906. Januar.)

Bei einem 23jährigen Pat., der wegen rezidivierender Appendicitis operiert wurde, zeigte sich folgender interessanter Befund. Appendix normal. Das Lumen des Coecums war verlegt durch eine fluktuierende, ca. enteneigroße Masse. In der Annahme einer Intussuszeption des untersten Ileums, wurde versucht, die Invagination zu beseitigen, jedoch erfolglos. Das Coecum wurde nunmehr eröffnet und der Tumor als eine Cyste erkannt, welche von Schleimhaut überzogen war. Eröffnung der Cyste und Entleerung klarer Flüssigkeit. Enukleation war wegen der festen Verwachsung nicht möglich; die Cystenwand wurde abgetragen, das Coecum wieder verschlossen. Heilung.

Die ausführliche Besprechung der verschiedenen Cysten des Darmes und Mesenteriums ist zu kurzem Referate nicht geeignet.

Levy (Wiesbaden).

40) W. A. Oppel. Zur operativen Behandlung der Rekto-Urethralfisteln.

(Russki Wratsch 1907. Nr. 8.)

Der 25 Jahre alte Pat. hatte seine Fistel vor mehreren Jahren nach eitriger Prostatitis erhalten. Nach jedem Urinieren sammeln sich im Rektum etwa zwei Teelöffel Harn an. Die erste Operation bestand in prärektalem Schnitt, Ablösung des Mastdarmes von der Blase, Anfrischung und Naht der Darmfistel. Vollständiger

Mißerfolg: es bildete sich eine Kloake am Damm, ein Teil der Fäces gelangte in die Harnröhre. Zweite Operation: Anfrischung der Mastdarmfistel und Bedeckung mit einem Hautlappen nach Thiersch. Neuer Mißerfolg. Dritte Operation: zirkuläre Ablösung von After und Mastdarm etwa 12 cm hoch, Naht der Fistel mit Catgut in zwei Reihen, Drehung des Mastdarmes um 90° um die Achse, Naht der Fistel an das Beckenzellgewebe, Hautnaht zu beiden Seiten des Afters. Nun schloß sich die Darmfistel, und es blieb noch übrig, die Urethralfistel am Damm zu schließen. Vierte Operation nach Nélaton-Sédillot: Ablösung der Fistelschleimhaut, Bildung eines Lappens aus derselben und Schluß der Fistel mit diesem Lappen. Geringe Eiterung, dann schloß sich die Fistel, und es trat vollständige Heilung ein. O. bringt noch zwei weitere Fälle von erfolgreicher Operation nach Nélaton-Sédillot bei Urethralfisteln nach Harnphlegmone am Damm infolge impermeabler Harnröhrenstrikturen. Ähnliche Operationen bei Mastdarmfisteln machten Fouller, Rochet, 3mal Wreden.

E. Gückel (Wel. Bubny, Poltawa).

41) **Hartmann.** La tuberculose hypertrophique et sténosante de l'urèthre chez la femme.

(Annal. de gynécol. et d'obstétr. 1907. Januar.)

Die 27jährige Pat. litt seit 6 Jahren an erschwerter und schmerzhafter Harnentleerung, die durch keinerlei Behandlung gebessert werden konnte. Die Untersuchung ergab eine starke narbige Verengerung der Harnröhre mit verdickter, sklerös-ödematöser Schleimhaut und Granulombildung an der Harnröhrenmündung. Der ganze vordere erkrankte Teil der Harnröhre mitsamt der Stelle der sehr engen Stenose wurde entfernt, der Harnröhrenstumpf in die Scheide eingenäht. Heilung mit normaler Miktion. Die Untersuchung des Präparates ergab eine hypertrophische stenosierende Tuberkulose der Harnröhre; das mikroskopische Bild war ähnlich gewissen Formen von Lupus und besonders den sog. sarkoiden Hauttuberkulosen (Darier).

Mohr (Bielefeld).

42) **W. Lüth.** Zur Therapie der Prostatitis gonorrhoica.

(Med. Klinik 1907. p. 262.)

Nach vorheriger ergebnisloser Knetkur hat L. sechs gleichartige Fälle von hartknotiger Entzündung der Vorsteherdrüse durch Fibrolysineinspritzungen im Laufe einiger Wochen geheilt. Bei der follikulären Form war der Erfolg nicht so deutlich. Die Anwendung des Verfahrens auch bei Altersprostatiden ist zu empfehlen.

Georg Schmidt (Berlin).

43) **A. Ball.** Sphincteric control of the male bladder, and its relation to prostatectomy.

(Practitioner 1907. März.)

Bei einem 75jährigen Manne wurde wegen Prostatahypertrophie die perineale Prostatektomie in der Weise ausgeführt, daß die Pars membranacea inzidiert und die Prostata in Stücken entfernt wurde, wobei ein großer Teil der Pars prostatica urethrae mit verloren ging. 5 Tage lang wurde die Blase durch einen Doppelkatheter entleert und ausgespült. Nach Fortnahme des Katheters zeigte sich Kontinenz, der Urin floß durch die Fistel am Damm ab. Nach Ausheilung der Fistel konnte Pat. auf normalem Wege bei guter Kontinenz den Harn entleeren. Die Ansicht, daß dem Musc. sphincter internus die Hauptrolle für die Kontinenz zufällt, konnte durch Versuche an Hunden bestätigt werden. Verf. rät daher, bei der Prostatektomie, besonders der suprapubischen, auf die Erhaltung dieses Muskels stets sein Augenmerk zu richten.

Jenckel (Göttingen).

44) **D. Taddei.** Di una rara affezione renale hematurica.

(Morgagni 1907. Nr. 13. P. II. — XIX. Congr. d. soc. ital. di chir. 1906.)

Bei einem 23jährigen Manne folgte einer schmerzlosen, von der Bewegung unabhängigen, 1 Monat dauernden, starken Hämaturie 1 Jahr später ein gleicher,

$^1/_2$ Jahr anhaltender Anfall. Die Cystoskopie ergibt, daß die Blutung der rechten Niere entstammt. Die kleine, weiche, mit oberflächlichen Furchen und leicht verdicktem Harnleiter versehene Niere, die im Nierenbecken eine Anzahl kleinster heller, durchscheinender Knötchen zeigt, wird exstirpiert, worauf die Blutungen völlig aufhören. Die Überimpfung von Stücken der Niere, des Nierenbeckens und des Harnleiters auf ein Meerschweinchen ergibt kein Resultat. T. folgert aus degenerativen Erscheinungen in der Niere, sklerotischen Prozessen an den Glomerulis, umschriebenen kleinzelligen Herden in der Rinde, Veränderungen am Epithel des Beckens und des Harnleiters, daß es sich um einen entzündlichen Prozeß handelt.

Dreyer (Köln).

45) **Naumann** und **Wallin.** Drei Fälle von Nierenstein, mittels Röntgenphotographie diagnostiziert.

(Nord. med. Arkiv Bd. XXXVIII. Abt. I. Kirurgi. III. Folge Bd. V. Nr. 18.)

Verff. liefern in der vorliegenden kurzgefaßten kasuistischen Mitteilung einen neuen Beitrag zur Röntgendiagnostik der Uratsteine. Die ausführlichen Krankengeschichten müssen im Original gelesen werden; nur folgendes mag hier hervorgehoben werden. Im ersten Falle, der einen 49jährigen Mann mit klinisch diagnostizierbar linksseitiger Nephrolithiasis betraf, zeigte das Cystoskop Blutung aus dem linken Harnleiter und die Röntgenplatte zwei Steine. Sektionsschnitt, Extraktion, Catgutsuturen, Drainage des Beckens. Heilung durch hartnäckige Pyelitis kompliziert. Rechte Niere frei von Steinen, aber der Pyelitis verdächtig. — Der zweite Fall, eine 50jährige Frau betreffend, verdient besondere Aufmerksamkeit wegen einer auftretenden Reflexanurie, die sich nicht nur vor, sondern auch nach der Operation vorfand. Linksseitige Nephrolithiasis. Pyelotomie, Heilung in 7 Wochen. Nebenbei epikritische Bemerkungen über die in diesem Falle angewendete, sonst obsolete Operationsmethode. Der dritte Fall war eine kalkulöse Pyonephrosis, deren Stein nicht ohne Röntgenogramm hätte diagnostiziert werden können. Nephrektomie mit Hervorziehen des Harnleiters und tiefer Amputation. Heilung.

Röntgenogramme und Photographien der Steine sind der Mitteilung beigegeben.

Hansson (Cimbrishamn).

46) **R. Öhme.** Über traumatische Ruptur von Hydronephrosen.

(Beiträge zur klin. Chirurgie Bd. LII.)

Unter Ausschluß der spontanen Rupturen konnte Verf. in der Literatur acht Fälle von nach Trauma geplatzten Hydronephrosen auffinden und bereichert die Kasuistik um eine Beobachtung aus der v. Bruns'schen Klinik. Letztere betraf einen Mann, der, nachdem er seit ca. 1 Jahre zunehmenden Umfang des Leibes bemerkt hatte, einen Hufschlag gegen die linke Bauchseite erhielt. Sofort erfolgte einmal Erbrechen. Der Schreck war so gering, daß Pat. ohne Hilfe nach Hause gehen konnte, wo er sich dann wegen Schmerzen im Leibe zu Bett legte. Bei der alsbaldigen Aufnahme in die Klinik wurde starke Auftreibung des Leibes, Muskelspannung, Dämpfung der ganzen betroffenen Bauchseite ohne deutliche Fluktuation und Druckempfindlichkeit der Lendengegend konstatiert. Zweimal entleerter Urin war blutfrei. Bei der Operation mit lumbalem Schrägschnitt wurde ein großer hydronephrotischer Sack vorgefunden, der innig mit dem Bauchfell verwachsen war. Derselbe enthielt $4^1/_2$ Liter dunkelroter schäumender Flüssigkeit und wies einen 5 cm langen Riß auf, durch den sich Inhalt in die Bauchhöhle entleert hatte. Exstirpation, Ausspülung der Bauchhöhle mit Kochsalzlösung, Bauchfellnaht, Tamponade und Drainage. Einige Hautnähte. Glatter Heilungsverlauf; Entlassung nach 4 Wochen mit kleiner Fistel.

Nach Besprechung der Ätiologie hebt Verf. aus der Symptomatologie der traumatisch geplatzten Hydronephrosen hervor, daß das Bestehen einer Hydronephrose den Pat. häufig verborgen bleibt, daß der erste Chok meist rasch vorübergeht. Am beständigsten ist die Schmerzhaftigkeit der Lendengegend. Der physi-

kalische Befund wechselt, je nachdem die Hydronephrose sich in das retroperitoneale Gewebe oder in die Bauchhöhle entleert. Eine manifeste Peritonitis wurde in den drei in die Bauchhöhle perforierten Fällen zurzeit der Operation noch nicht vorgefunden. Der Urinbefund ist ganz unbestimmt, beachtenswert aber die nach anfänglicher spontaner Urinentleerung auftretende Anurie.

Eierstocksgeschwülste, Appendicitis, Blasenverletzungen lassen sich nicht immer differential-diagnostisch ausschließen. Bezüglich der Operation empfiehlt sich nach den bisherigen allerdings wenigen Erfahrungen die extraperitoneale, lumbale Nephrektomie, und zwar auch in Fällen, bei welchen mangels genauer Diagnose zuerst mit einer Laparotomie begonnen wird. **Reich** (Tübingen).

47) **Flörken.** Außergewöhnliche Metastasenbildung bei einem kindlichen Nierensarkom.

(Beiträge zur klin. Chirurgie Bd. LII. p. 732.)

Bei einem 5jährigen Knaben wurde eine mit den Nachbarorganen verwachsene, in letzter Zeit rapid zunehmende Nierengeschwulst von Kindskopfgröße entfernt; Pat. erlag nach 1 Stunde.

Nach Sektion und histologischer Untersuchung handelte es sich um ein aus dem Stützgewebe der linken Niere sich entwickelndes Sarkom, das die eine Hälfte der Niere ziemlich unversehrt gelassen, die andere durch Druckatrophie zu einer Art bindegewebiger Kapsel umgewandelt hatte und nur an umschriebener Stelle direkt in das Nierengewebe überging. Unter dem Drucke der Geschwulst war die Nebenniere anscheinend völlig geschwunden. Nach der histologischen Untersuchung schien die Geschwulst nicht den sog. embryonalen Sarkomen anzugehören.

Das Eigenartige an dem Falle war, daß das Sarkom isolierte Metastasen in der Dura mater gesetzt und eine davon das Stirnbein durchbrochen hatte. Die Metastasierung erfolgte vermutlich auf dem Wege der retrograden Embolie.

Reich (Tübingen).

48) **F. Mekus.** Zwei Fälle von Nierentumoren bei Kindern, durch Operation gewonnen, und ihre mikroskopischen Bilder.

(Deutsche Zeitschrift für Chirurgie Bd. LXXXVII. p. 554.)

Eine kurz gefaßte Berichterstattung über die beiden betreffenden Beobachtungen aus dem evangelischen Krankenhause zu Düsseldorf. Fall 1 betrifft ein 4jähriges Kind, das gleich nach Heilung seiner Nephrektomie Zeichen von Wirbelmetastasen usw. zeigte und nach 6monatigem, sehr schmerzvollem Krankenlager starb. Histologischer Befund: Myxosarkom mit Beimengung von Muskelfasern. Fall 2: $^3/_4$ Jahre altes Mädchen mit doppeltmannsfaustgroßer, cystöser Nierengeschwulst, deren Exstirpation schön heilte. Verwickelter histologischer Bau, nach dem M. die Geschwulst als echte Mischgeschwulst im Sinne Wilms' ansieht. Gleichzeitiges Vorhandensein von Gesehwulst und Cystenniere ist konstatierbar.

Meinhard Schmidt (Cuxhaven).

49) **Neupert.** Beitrag zur Kenntnis der retroperitonealen Beckentumoren.

(v. Langenbeck's Archiv Bd. LXXXII. Hft. 3.)

N. schildert die Krankengeschichte einer 65jährigen Frau, die wegen einer 5 g wiegenden retroperitonealen Beckengeschwulst operiert wurde. Diese, durch das Foramen obturatorium zum Bein sich erstreckend, an dem sie mannskopfgroß sich ausbreitete, schien nach dem äußeren Befund ein Fibrom zu sein; die mikroskopische Untersuchung ergab jedoch ein Sarkom. Bei der Größe der Geschwulst ließ sich nicht mehr entscheiden, ob sie zuerst im Beckenbindegewebe entstanden war und sich von da auf den Oberschenkel einen Weg gebahnt hatte, oder ob das Umgekehrte der Fall war. Derartige Geschwülste können bei ihrem Wachstum verschiedene Wege nehmen. Die meisten entwickeln sich in die Bauchhöhle hinein. Andere dringen durch die natürlichen Öffnungen nach außen; vor allem

wird dabei der Schenkelkanal bevorzugt. Bei der Pat. des Verf. wählte die Geschwulst den Weg durch das Foramen obturatorium. Zurzeit besteht schon ein Rezidiv.

Für die Operation retroperitonealer Geschwülste sind im ganzen Weichteilschnitte vorzuziehen; doch mußte man im vorliegenden Falle den horizontalen Schambeinast opfern, um die Geschwulst unversehrt zu entfernen und möglichst radikal zu exstirpieren. **E. Siegel** (Frankfurt a. M.).

50) **K. Fischer.** Ein Beitrag zu den Folgen des traumatischen Aborts.

(Beiträge zur klin. Chirurgie Bd. LII. p. 738.)

Zu der gewiß nicht spärlichen Kasuistik des kriminellen traumatischen Aborts teilt Verf. eine Beobachtung mit, die auch chirurgisches Interesse beansprucht. Nach Einführung einer Sonde in die Scheide stellte sich rasch ein Obturationsileus ein, dessentwegen Pat. nach 3 Tagen zur Operation kam. Die Sonde hatte die hintere Cervicalwand durchbohrt und ein Loch im Peritoneum parietale gesetzt, durch welches eine Dünndarmschlinge in den Retroperitonealraum ausgetreten und dann eingeklemmt worden war. Nach Laparotomie wurde die noch lebensfähige eingeklemmte Darmschlinge gelöst und das Loch im Bauchfell geschlossen. Nachdem noch die Anlegung einer Darmfistel notwendig geworden und die Frucht ausgestoßen war, genas die Pat. **Reich** (Tübingen).

51) **Günther.** Seltenere Formen der Diphtherie.

(Zentralblatt für Bakteriologie usw. I. Abt. Bd. XLIII. Hft. 7.)

Mitteilung zweier tödlich verlaufener Fälle von seltener Lokalisation der Diphtherie; im ersten, ein 2jähriges Mädchen betreffenden Fall entwickelte sich im Anschluß an eine Rachen- und Speiseröhrendiphtherie eine bakteriologisch und pathologisch-anatomisch sichere Diphtherie der Schleimhaut des unteren Dünndarmes, der Flexura sigmoidea und des Mastdarmes. Der andere Fall betraf einen 1³/₄jährigen Knaben, bei dem sich, von einer Kratzwunde der unteren Bauchgegend ausgehend, eine flächenhaft progressive subkutane Phlegmone der Bauchhaut von der linken Hüfte und der Symphyse bis zur rechten Achselhöhle entwickelte. Trotz ausgiebiger Spaltung schneller tödlicher Ausgang. In der trüben Gewebsflüssigkeit massenhaft typische Diphtheriebazillen. Die Operationswunde zeigte einen trockenen, zum Teil schmutzig grauen, zum Teil mit einem zarten gelblichen Belag bedeckten Grund; sonstige diphtherische Prozesse waren nirgends nachweisbar.

W. Goebel (Köln).

52) **E. Schweinburg.** Zur Kenntnis der multiplen zentralen Enchondrome. (Aus der Prosektur der Landeskrankenanstalt in Brünn.)

(Wiener klin. Wochenschrift 1907. Nr. 13.)

Die Kombination eines Falles von zahlreichen zentralen Enchondromen an Händen, Füßen, Oberarm, Radius, Tibien, mit zahlreichen, teils symmetrischen, teils asymmetrischen Naevis verwertet Verf. für die Auffassung der Enchondrome als Vegetationsstörung im Sinne Kundrat's und stellt daher die Enchondrome der multiplenNeurofibromatose und dem Adenoma sebaceum Pringle an die Seite. Literaturangabe. **Renner** (Breslau).

Berichtigung. P. 545 Z. 5 v. o. lies 1892 statt 1902.

Originalmitteilungen, Monographien und Sonderdrucke wolle man an *Prof. E. Richter* in Breslau (Kaiser Wilhelmstraße 115), oder an die Verlagshandlung *Breitkopf & Härtel*, einsenden.

Druck und Verlag von Breitkopf & Härtel in Leipzig, Nürnbergerstraße 36/38.





